SOCIEDADE BRASILEIRA DE
ORTOPEDIA E TRAUMATOLOGIA

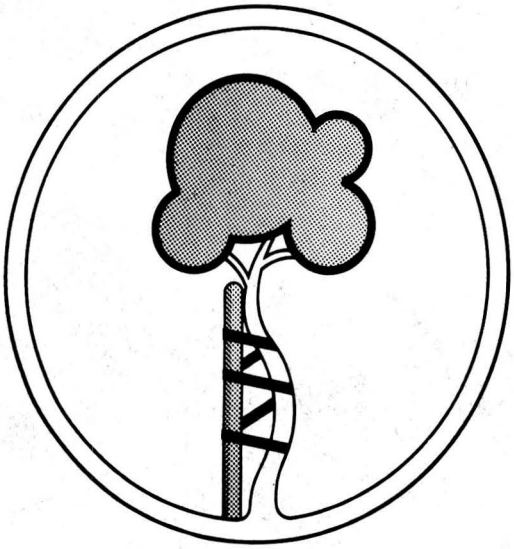

# REVISTA BRASILEIRA DE ORTOPEDIA

NOV-DEZ 1983 VOL. 18/VI

# Feldene*

## O sinal da eficácia antiinflamatória e analgésica.

**Para o médico**

| Dor | Inicial | 40.º dia |
|---|---|---|
| Severa | 62% | 1% |
| Moderada | 35% | 7% |
| Total | 97% | 8% |

**Para o paciente**

| | 40.º dia |
|---|---|
| Assintomático | 40% |
| Melhor | 56% |
| Total | 96% |

**Resultados do maior estudo clínico já realizado na América Latina. 3309 pacientes com osteoartrite[1]**

## O sinal da excelente tolerabilidade.

Só 2% dos pacientes abandonaram o tratamento por reações adversas.

# 20 mg



## O sinal da dose única... sem artifícios.

Níveis plasmáticos terapêuticos por 24 horas em dose única diária [2]

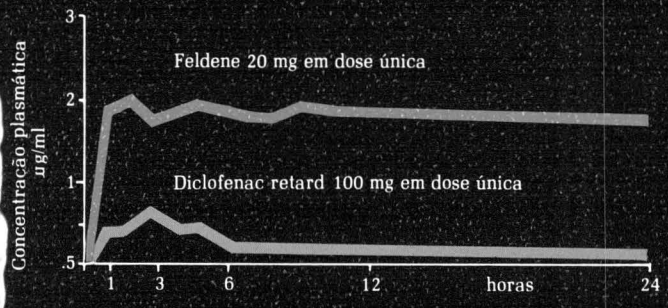


## O sinal do tratamento acessível.

Várias apresentações permitem individualizar a duração do tratamento de acordo com a patologia, evitando gastos desnecessários.

1. Rubem Lederman: Estudo multicêntrico epidemiológico e terapêutico em 3.309 pacientes com osteoartrose. Será publicado no European Journal of Rheumatology and Inflammation.
2. Schoog M.: Dados de Arquivo.

Pfizer ciência para o bem-estar da humanidade

Informações adicionais estão à disposição através de solicitação à Pfizer.

*Marca de Pfizer Inc. 215.137 . 1182

### INFORMAÇÕES SOBRE O PRODUTO

**Indicações** - FELDENE é indicado numa variedade de doenças que requerem atividade antiinflamatória e/ou analgésica, tais como: artrite reumatóide, osteoartrite (artrose, doença degenerativa articular), espondilite anquilosante, distúrbios músculo-esqueléticos agudos, traumas, no pós-operatório e gota aguda. **Contra-indicações** - Feldene não deve ser administrado a pacientes que tenham hipersensibilidade prévia ao medicamento. Pode ocorrer reação de sensibilidade cruzada ao ácido acetil-salicílico e outros antiinflamatórios não-esteróides. Feldene não deve ser administrado a pacientes que tenham apresentado asma, rinite ou urticária induzidas pelo ácido acetil-salicílico ou por outros antiinflamatórios não esteróides. **Advertências** - A segurança para o uso de Feldene na gravidez e lactação não foi ainda estabelecida. A posologia, recomendações e indicações para o uso em crianças ainda não foram estabelecidas. **Precauções** - Raros casos de úlcera péptica e sangramento gastrintestinal foram relatados com o uso de Feldene. A droga, quando administrada a pacientes que apresentam história pregressa de doença do trato gastrintestinal superior, deve ser admnistrada com rigorosa supervisão. Assim como os outros antiinflamatórios não-esteróides, foram observadas elevações nos níveis da uréia sangüínea. Não são progressivas e retornam aos níveis basais quando o tratamento é interrompido. Não há aumento dos níveis de creatinina sérica. Feldene assim como outros agentes antiinflamatórios não-esteróides, diminui a agregação plaquetária e prolonga o tempo de sangramento. **Reações Adversas** - Feldene é geralmente bem tolerado; os sintomas GI são os mais comuns e na maioria dos casos não interferem com o curso do tratamento. Vinte mg/dia de Feldene são bem menos irritantes que o ácido acetil-salicílico. Doses maiores a longo prazo associam-se com maior risco de efeitos colaterais. Edema de tornozelo pode ocorrer raramente. Reações de hipersensibilidade, tais como: "rash" cutâneo, foram relatadas. A síndrome de Stevens-Johnson pode ocorrer raramente, como ocorre com outros antiinflamatórios não-esteróides. Reduções nos níveis da hemoglobina e do hematócrito não associados evidentemente com sangramento gastrintestinal foram relatadas. Assim como ocorre com outros antiinflamatórios, podem ocorrer aumentos nos níveis das transaminases durante o tratamento com Feldene. Em casos de superdosagem deve ser instituído o tratamento sintomático e de apoio. **Apresentação** - O produto é apresentado sob a forma de cápsulas nas seguintes apresentações:

**Cápsulas de 10 mg**
Embalagens de 15, 30 e 60
**Cápsulas de 20 mg**
Embalagem de 15

# O sinal do sucesso em artrite

# REVISTA BRASILEIRA DE ORTOPEDIA

Órgão científico da Sociedade Brasileira de Ortopedia e Traumatologia - SBOT.

**Secretaria geral:** Rua Barata Ribeiro, 547, tels. 255-9636 e 256-3379. Copacabana, Rio de Janeiro, RJ, Brasil.
**Diretor e Editor Responsável:** Dr. Donato D'Ângelo.
**Secretário de Redação:** Dr. Jayr Vieira Gomes.
**Corpo Editorial:** Drs. Arcelino C. Bitar, Dagmar Aderaldo Chaves, Edison José Antunes, Elias José Kanan, Flávio Pires de Camargo, Geraldo Pedra, Heins Rucker, Ivan Ferraretto, José Henrique Matta Machado, José Márcio Gonçalves de Souza, José Paulo Marcondes de Souza, Karlos Mesquita, Luiz Carlos Sobania, Luiz Garcia Pedrosa, Luiz Gustavo Wertheimer, Manlio Nápoli, Márcio Ibrahim de Carvalho, Nicolau Mega, Paulo César Schott, Raul Chiconelli, Zanine Figueiredo Coura.
**Representante da Redprint no Corpo Editorial:** Dr. João D.M.B. Alvarenga Rossi.
**Correspondente na Espanha:** Prof. Francisco Vaquero Gonzales (Madri).

## SOCIEDADE BRASILEIRA DE ORTOPEDIA E TRAUMATOLOGIA

**Diretoria: 1982 - 1984**
**Presidente:** Dr. José da Silva Rodrigues (PE)
**Vice-Presidente:** Dr. Sênio Alves da Silveira (RJ)
**Secretário Geral:** Dr. Celso A.N. Simoneti (SP)
**1.º Secretário:** Dr. Cláudio Almeida Borges (GO)
**2.º Secretário:** Dr. Mário Mamede Filho (CE)
**Tesoureiro:** Dr. Célio Elias (MG)
**Presidente eleito:** Dr. Camilo André Mércio Xavier (SP)
**Presidente do XXIV Congresso:** Dr. Márcio Ibrahim de Carvalho (MG)
**Comissão de Ensino e Treinamento:** Drs. José Carlos Affonso Ferreira (Presidente), João D.M.B. Alvarenga Rossi, José Henrique Matta Machado, Ricardo Fonseca Ribeiro, Rudelli Sérgio Andrea Aristide, Luiz Roberto Stigler Marczyk, Paulo César da Malta Schott (membros).
**Comissão de Defesa Profissional:** Drs. Maurício Barbosa Menandro, Almir Joaquim Pereira, Arnaldo Bonfim.
**Comissão de Educação Continuada:** Drs. Ivan Ferraretto (Presidente), Donato D'Ângelo, Edison José Antunes, Geraldo Pedra, Luiz Carlos Sobania, Karlos Celso de Mesquita, Manlio Mario Marco Nápoli.
**Sede e Secretaria Geral:** Alameda Lorena, 1.304, 17.º, salas 1.712-13. CEP 01424, tel. 883-0575, São Paulo, SP.

Publicação editada e distribuída pela

**Redprint Editora Ltda.**

**Redação, Publicidade e Administração** - Rua Domingos de Morais, 254 - 4.º - cj. 401-B. CEP 04010 - Tel. 572-4813 - São Paulo, SP.
**Diretor e Editor** - Tadaharu Katayama.
**Diagramação e Produção** - Luiz Fernando dos Santos.
**Publicidade** - T. Katayama.
**Representante no Rio** - RIC PROPAGANDA E MARKETING - Rua do Senado, 338 - sala 101 - Tel. 224-9701.


# ÍNDICE


**VOL. 18 – N.º 6 – NOV-DEZ, 1983**



**193 Cisto sinovial: tratamento cirúrgico com ressecção do ligamento escafóide semilunar**
Cícero Marcos da Silva, Anderson Vieira Monteiro, J. Raul Chiconelli

**198 Osteoma osteóide do punho com sinovite. Apresentação de um caso e revisão da literatura**
Gérson A. Veloso, Vasco M. Cardoso, Geraldo Pedra, Heverton C. de Oliveira

**203 Seringa de silicone para cirurgia da mão e microcirurgia**
Jan P.T. Kossobudzki

**205 Injeção de corantes nos vasos ósseos. Algumas considerações práticas**
José B. Volpon, Francisco L. Santos Neto

**208 Conduta no tratamento das contraturas em pronação do antebraço**
A. Pernet, J.R. Savioli, J.C.F. Martines, J.C. Mioni, C.M. Roccia

**213 Fraturas do acetábulo**
Sérgio Nogueira Drumond, Glaydson Gomes Godinho, João Carlos Latorre França, Márcio Antônio Diniz, Luiz Eduardo Paula Pacheco, Gilberto Ferreira Braga

**219 Tratamento cirúrgico do "tennis elbow" pela técnica descrita por Nirschl e Pettrone**
Luiz Antonio Martins Vieira, José Raul Chiconelli

**224 Avaliação experimental do sistema de irrigação-sucção com um único cateter**
José Batista Volpon

**227 Traumatismos das mãos causados por acidentes do trabalho: ocorrência e prevenção**
Gilberto Madeira Peixoto

**Índice geral**

**III Editorial**

**XIV Notícias**

# MOVIMENTOS LIVRES!

# Dexa-Citoneurin

ANALGÉSICO E ANTIINFLAMATÓRIO DE AÇÃO RÁPIDA E PROLONGADA.

- Elimina a dor e a inflamação.
- Devolve às suas atividades normais os pacientes com LOMBALGIA, BURSITE e TENDINITE.

**Composição:** Dexametasona + Vitaminas $B_1$, $B_6$ e $B_{12}$.
**Posologia:** 1 aplicação intramuscular a cada 2 ou 3 dias ou 2 a 6 comprimidos ao dia.

**MERCK**

# EDITORIAL

Em meio às dificuldades econômicas que atingem a todos indiretamente, a vida da nossa *Revista* preocupa obviamente aos especialistas, principalmente aos que estão ligados ao seu andamento.

Se considerarmos os avanços que temos conseguido e que se traduzem na freqüência, pontualidade, constância e padrão, tudo nos faz acreditar e confiar na nossa vitalidade.

O principal dado positivo nesse sentido, por ser a base de toda esta força, provém da procura permanente dos autores que nos enviam seus trabalhos num ritmo uniforme durante todo ano.

Entre as medidas de economia, para transpor esta fase da recessão, fomos obrigados a limitar o número de páginas de publicação científica em 40 e solicitar aos autores no sentido de sintetizar ao máximo os seus trabalhos, concentrando-se na mensagem objetiva de suas idéias. Só assim está sendo possível manter um número razoável de trabalhos, atendendo ao mais amplo leque de interesse dos seus leitores.

Nesse sentido, fazemos um apelo para que todos os trabalhos a serem enviados para publicação obedeçam a este critério, que, além de tudo, atende a um conceito moderno de publicação científica.

Estas recomendações, obviamente, se estendem aos residentes candidatos ao título de especialista, cuja observância torna automática a aprovação para publicação do seu trabalho.

No campo dos trabalhos de residentes, são raros aqueles entre os selecionados pela Comissão de Ensino e Treinamento que têm condições de serem publicados dentro das condições citadas, porque há uma tendência de se fazer trabalhos tipo monografia ou tese, os quais, excelentes em importância científica, não têm condições para serem publicados dentro de um padrão de revista científica moderna, que procura diversificar ao máximo para servir ao maior número possível de leitores.

Fica o apelo da Direção da *Revista,* especialmente dirigida aos orientadores de residentes na confecção dos trabalhos científicos, pré-requisito para prestar exame de especialista na SBOT.

**DONATO D'ANGELO**

# Naprosyn 500

## POTÊNCIA EXXTRA

**MAIOR AÇÃO ANALGÉSICA, MAIOR AÇÃO ANTIINFLAMATÓRIA SEM ALTERAR A TOLERÂNCIA**

**MAIOR ALÍVIO DA DOR E CONTROLE DA INFLAMAÇÃO NAS**

**ARTROSES E ARTRITES**

**MAIOR COMODIDADE POSOLÓGICA**

1.000 mg ao dia, em duas tomadas

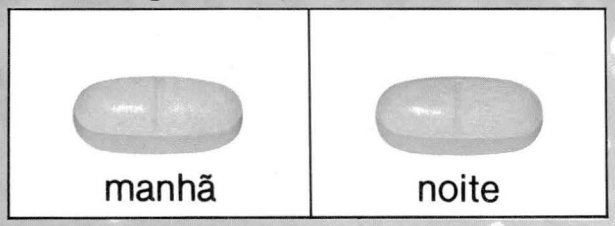


SYNTEX

*Pesquisa: As raízes da Syntex*

# Cisto sinovial: tratamento cirúrgico com ressecção do ligamento escafóide semilunar *

*Cicero Marcos da Silva*[1]
*Anderson Vieira Monteiro*[2]
*J. Raul Chiconelli*[3]

## SUMÁRIO

**Os autores apresentam 15 casos de cisto sinovial do dorso do punho tratado cirurgicamente. A excisão do cisto é feita com auxílio da microscopia elétrica, por ressecção da origem do cisto no ligamento escafóide-semilunar e na cápsula articular do punho. No *follow-up* de 2 anos, não evidenciamos recidivas.**

## SUMMARY

**Synovial cysts: surgical treatment with resection of the scaphoid-lunate ligament**

*The authors present 15 cases of dorsal ganglion of the wrist treated surgically. The excision of the ganglion is done under electric microscopic vision for the excision of the origin of the ganglion at the scaphoid-lunate ligament and wrist capsule.*

*In a 2 years follow-up, there has been no recurrence.*

## INTRODUÇÃO

Durante o período de setembro de 1979 a setembro de 1981, foram operados no Hospital da Polícia Militar do Estado do Rio de Janeiro 15 pacientes portadores de cisto sinovial no dorso do punho.

Em todas as cirurgias foi utilizado o microscópio cirúrgico estereoscópico MC-M8, com aumentos de 6 a 40 vezes. Usamos apenas aumentos de 6 a 10 vezes para dissecção do cisto sinovial.

Consideramos o trabalho de Alexander C. Angelides e Paul F. Wallace[2], que demonstraram existir um sistema valvular unidirecional entre a articulação escafóide-semilunar e o cisto.

A partir deste trabalho, comprovamos através de microscopia elétrica a origem destes cistos na cápsula articular do punho e no ligamento escafóide-semilunar.

O tratamento cirúrgico envolve a ressecção parcial do ligamento escafóide-semilunar em forma de retângulo e de todas as ligações do cisto com a cápsula articular e das estruturas capsulares circunvizinhas.

Nos trabalhos originais de Carp e Stout[3], após revisão da literatura e de estudos microscópicos, esses autores concluíram que os cistos são produzidos por degeneração mucinóide do tecido conjuntivo ligado à cápsula articular.

MacEvedy[12], após estudos de 150 cistos sinoviais, sugeriu que eles formavam uma bolsa adventícia na cápsula articular.

A etiologia dos cistos sinoviais ainda permanece controvertida. Em trabalhos mais recentes de Angelides e Wallace [2], postulou-se o trauma agudo ou crônico como causa, porém em uma pequena percentagem de pacientes. A presença de mucina sanguinolenta nos cistos sugere o trauma como etiologia, mas poucos autores acreditam que o trauma seja a única causa. A possibilidade do trauma provocar degeneração mucinóide ou mixóide não foi esclarecida.

Assim, acreditam que o trauma só chame atenção do paciente para a tumoração.

## ETIOLOGIA

Algumas teorias sobre a origem do cisto sinovial foram relatadas ao longo dos séculos.

Todos os argumentos por nós encontrados não chegaram a uma conclusão definitiva sobre a gênese do cisto. Mostraremos breve sumário sobre essas teorias, segundo Louis Carp e Arthur P. Stout[3].

---

* Trab. realiz. no Serv. de Ortop. e Traumatol. do HPM-Rio.
1. Méd. Ex-resid. do Serv. de Ortop. do HPM-Rio.
2. Méd. "staff" do Serv. de Ortop. do HPM-Rio.
3. Chefe do Serv. de Ortop. do HPM-Rio.

O "nó do tecido" é talvez a mais velha concepção encontrada sobre a patologia.

Hipócrates se referia ao cisto e dizia que ele continha fluido mucoso[3].

"Rotura da bainha do tendão": em 1746, Eller encontrou um cisto aderido à bainha do tendão. Ao examinar microscopicamente, conclui que a bainha do tendão tinha rotura e que o fluido contido no cisto provinha do espaço entre o cisto e a bainha.

"Cisto retido": em 1852, Gosselin dizia que a retenção cística vinha de uma combinação de "corpúsculos sinoviais e criptas sinoviais" (folículos e subsinoviais e criptas).

"Neoplasmas": em 1846, Henle relatou como tumor de mucina. Em 1856, Meckel descreveu como cisto seroso. Em 1876, Hoeftman relatou como cisto dermóide sinovial. Em 1893, Ledderhose considerou como degeneração cística, embora ele acreditasse ser um verdadeiro neoplasma. Em 1915, Floderus disse que era um verdadeiro neoplasma surgido do "arthrogenous blastema". Baseado nesta sugestão é que o cisto foi denominado de "arthroma". Kuettner e Hertel concordaram que o cisto era um neoplasma.

"Herniação da bainha do tendão ou da cápsula articular": em 1882, foi discutido por Volkmann e Billroth, que concluíram que havia comunicação do cisto com a articulação e a bainha do tendão.

"Origem na bursa": em 1881, Vogt ofereceu esta opinião.

"Degeneração cística": em 1893, Ledderhose e, subseqüentemente, Thorn, Payr, Franz, Borchardt, Hofmann, Ritsche, Clarke e Thomson avançaram a idéia e concluíram que o cisto era uma degeneração de tecido conectivo ao lado da articulação.

"Pseudocavidade articular": King[10], modificado por De Orsay e outros[14], sugeria que a ativa proliferação das células do tecido conectivo periarticular, com metaplasia das células sinoviais, formava cavidades na articulação.

## TRATAMENTO – REVISÃO DA LITERATURA

Diversos são os métodos de tratamento para o cisto sinovial e, também, os autores que defendem. Baseando-se nos trabalhos de MacEvedy[12], Derbyshire[15], Hansen[8], Carl Nelson, Sawmiller e Phalen[13], Holm e Pandey[7], Zachariae e Vibe Hansen[16], far-se-á uma revisão dos diversos métodos de tratamento.

A partir dos escritos de Meekren, de que a cura pode ser conseguida colocando o punho sobre uma tábua e batendo sobre a tábua com o outro punho, Helvetius, em 1757, propôs utilizar um "martelo" sobre o cisto, para rompê-lo.

Vários autores[3,8,12] noticiaram casos de regressão espontânea do cisto.

A rotura por pressão firme, por "martelada", livros, ou por objeto pesado, foi defendida com 50% de sucesso por Handfield Jones (1958), Lexer (1905), De Orsay, Mecray e Ferguson[14], enquanto Carp e Stout[3] relatam 78% de cura. Outros, como Hand e Patey (1952), são da opinião que a rotura ocasionalmente cura.

"Aspiração": MacEvedy[12] aspirou 10 cistos sinoviais consecutivos; todos recidivaram após 3 semanas. De Orsay[14] aspirou 7 casos, com apenas uma cura. Hand e Patey (1952) relatam que a recidiva é freqüente após aspiração.

"Transfixação com fio" foi um método comum de tratamento, agora raramente utilizado. Dao (1964), Mercer (1950), Rutherford (1938) relatam sucesso em 266 casos, dos 268 casos tratados.

"Injeção com substâncias esclerosantes": Jordan (1893) tratou 25 casos injetando fluido de Morton (iodine, iodo, potássio e glicerina), com *follow-up* de 2 anos; não relatou recidivas em seus casos. Kuettuer e Herbel (1925) encontraram 57% de recidivas após injeções com substâncias esclerosantes. MacEvedy (1930) utilizou iodine e ácido carbólico em 10 casos de cistos sinoviais, sendo que 8 foram curados e 2 diminuíram de tamanho. MacEvedy (1932) modificou a substância injetada, utilizando monourato de sódio a 5%, que diminuiu o risco de lesão da pele. Sarma (1940) tratou 64 cistos sinoviais com injeção de substância esclerosante e relatou 50 cistos curados. Hand e Patey (1952) injetaram substâncias esclerosantes em somente 1 caso de cisto sinovial e, após 11 injeções, não obtiveram sucesso: o cisto ainda continuava presente. MacEvedy (1954), com *follow-up* de 43 casos injetados com substâncias esclerosantes por período de 13 anos, obteve 18% de recidivas. Relata várias vantagens na terapia com injeções de substâncias esclerosantes, como: não produz cicatriz, percentagem de recidivas pequena, tratamento simples, não afeta outras formas de tratamento e praticamente não ocorre nenhuma complicação.

"Injeção com hialase ou hidrocortisona": Becker (1953) relata 21 casos de cistos sinoviais tratados com hidrocortisona sem aspiração; todos regrediram. Rich (1955) utilizou o mesmo tratamento em 3 casos, com bons resultados. Posch (1956) usou o mesmo método, mas teve que utilizar a cirurgia para todos os casos. Buttler (1960) utilizou hidrocortisona em 5 casos, com 4 recidivas. Barnes (1964) não obteve resultados satisfatórios com o emprego da hidrocortisona. MacEvedy[12] refere-se ao método como inefetivo. Savastano (1958) tratou 15 cistos com hidrocortisona, sendo que todos recidivaram. Derbyshire[5] refere 22 cistos tratados, aspirando-os e injetando hidrocortisona, com 19 cistos acompanhados durante período de 5 anos, sem recidivas. Carl Nelson, Sawmiller e Phalen[13] trataram 35 pacientes com aspiração e injeção de hialuronidase, com 57% de cura. Holm e Pandey [7] trataram 153 cistos, com aspiração e injeção de acetato de metil-prednisolona em 34 cistos, com *follow-up* de 2 anos; relataram cura em 79,4%.

"Imobilização": utilizada em pequenos cistos por Lexer (1905) e Woodburne (1947), com altas taxas de recidivas.

"Radioterapia": utilizada por Reeves (1944), Lyle (1941), Woodburne (1947); abandonada pela condição de benignidade do cisto.

"Excisão cirúrgica" é o método mais comum de tratamento e que menores taxas de recidiva proporciona, segundo Angelides e Wallace[2], que durante 25 anos trataram cirurgicamente 500 cistos sinoviais do dorso do punho e obtiveram apenas 3 recidivas. Esses autores encontraram o cisto principal uni ou multilocular, mas identificaram cistos menores intra-articulares originando-se no ligamento escafóide-semilu-

# ALTA EFICÁCIA COM MENOR INCIDÊNCIA DE EFEITOS COLATERAIS: UMA BOA RAZÃO PARA PRESCREVER

# Clinoril*

(sulindac, MSD)

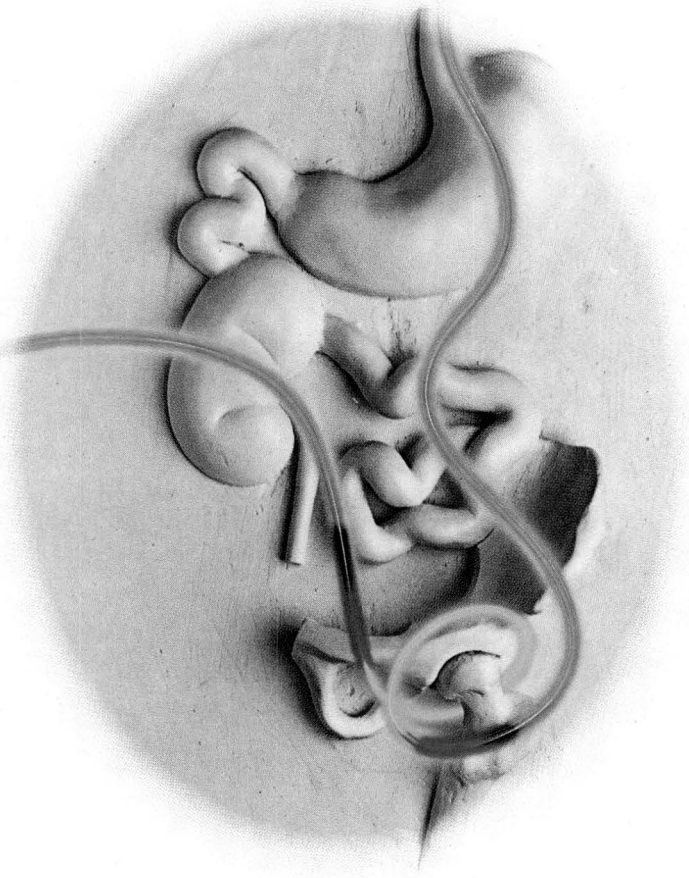

## ATIVIDADE ANTIINFLAMATÓRIA EFICAZ ONDE É NECESSÁRIA: NO LOCAL DA INFLAMAÇÃO

- Após a absorção, sulindac (CLINORIL) converte-se prontamente em sulfeto: metabólito ativo.
- Tecidos inflamados: o metabólito ativo alcança a principal concentração.[1]
- Estômago: ainda inativo, o sulindac (CLINORIL) reduz o contato da mucosa gástrica com a substância ativa.[1]
- Intestino grosso: mínimo contato com o metabólito ativo conforme estudos da excreção biliar realizados no homem.[2]
- Rins: não interfere na função normal e principalmente com a síntese da prostaglandina renal.[3]


REFERÊNCIAS

1. Shen, T.Y.: The chemical pharmacologic characterization of sulindac, in "Current Concepts of Anti-inflammatory Drugs", K. Miehlke, P. Otto and C.M. Plotz (eds.), Symposium held at the Ninth European Congress of Rheumatology, Wiesbaden, September 2-8, 1979. Biomedical Information Corporation Publications, 1980, pp 1-16.
2. Data on the MERCK SHARP & DOHME Research Laboratories.
3. Patrono, C.: Farmacologia clinica degli analgesici non narcotici (Clinical pharmacology of non-narcotic analgesics), in "Elementi di Fisiopatologia Clinica del Dolore", E. Arcuri, F. Calabresi and G. Moricca (eds.), Lega Italiana Contro il Dolore, 1980, pp 63-73.


*NOTA: Informações detalhadas à disposição dos Senhores Médicos, a pedido.*

MSD
MERCK SHARP & DOHME

MC 055/83

* Marca Registrada

03-84 COR 83-B-055-J

PROTEÇÃO

# PIROXENE 20

preserva os
movimentos naturais

**POTÊNCIA**

**EFICÁCIA**

**SEGURANÇA**

**TOLERÂNCIA**

- Potência antiinflamatória e analgésica sem riscos
- Comodidade com boa tolerância
- Economia para o paciente
- 1 cápsula de 20 mg em dose única diária

**Sintofarma**
cem por cento nacional

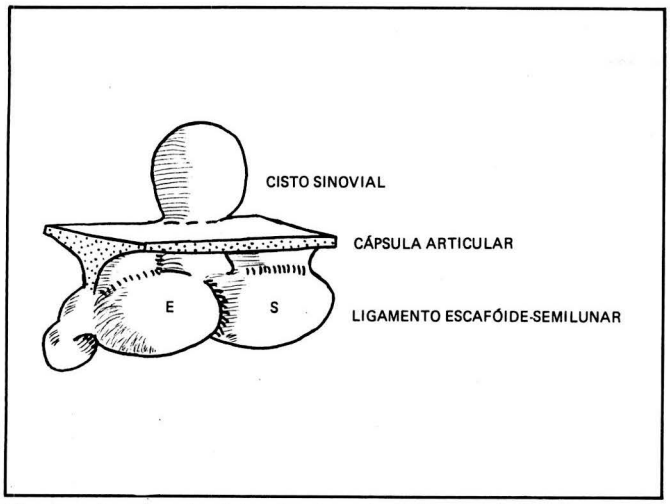


Fig. 1 – *Localização típica do cisto sinovial unido à cápsula articular e ao ligamento escafóide-semilunar*

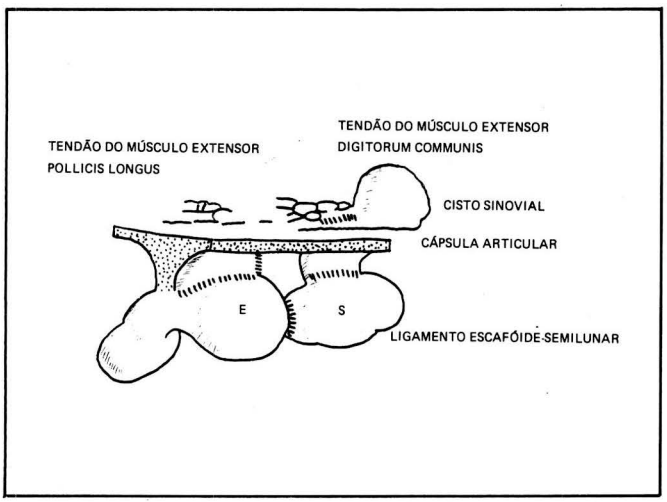


Fig. 2 – *Formação do pedículo unindo o cisto à cápsula articular e ao ligamento escafóide-semilunar*

nar e na cápsula articular adjacente. Isso pôde ser visualizado quando exploravam a articulação radiocarpiana e dissecavam o cisto até a sua inserção no ligamento escafóide-semilunar.

Andren e Eiken[1] realizaram estudos cistográficos e artrográficos, demonstrando existir conexões entre a articulação radiocarpiana e o cisto.

## MATERIAL E MÉTODOS

Na série de 15 pacientes por nós operados, 10 pertenciam ao sexo feminino e 5 ao sexo masculino. A idade variava entre 16 e 50 anos. Incluímos na nossa série apenas pacientes com cisto sinovial na região dorsal do punho.

Houve 3 casos em que o cisto era recidivante e foi operado primariamente em outro serviço. Na nossa série de pacientes, 12 definiram o trauma como causa e 3 não identificaram agente etiológico específico.

As indicações para a ressecção do cisto sinovial basearam-se principalmente no sintoma de dor aos últimos graus de extensão do punho e no tamanho do cisto. Não houve indicação para ressecção, quando o paciente apenas referia a estética. Em 11 casos, os cistos tinham localização no dorso do punho e encontravam-se diretamente unidos à cápsula articular e ao ligamento escafóide-semilunar (fig. 1).

Nos 4 casos restantes, os cistos não estavam localizados rigorosamente no dorso do punho e ao nível da articulação escafóide-semilunar; eles formavam um pedículo e uniam-se à cápsula articular e ao ligamento escafóide-semilunar (fig. 2).

Foram realizados estudos microscópicos dos cistos, que evidenciaram sua configuração multilocular, apresentando espessamento fibroso de sua parede (fig. 3).

A parede do cisto é constituída por abundante tecido conectivo denso, quase acelular (fig. 4).

Em todos os cistos foi encontrado material gelatinoso no seu interior, com aspecto mucinóide, conforme estudos histopatológicos.

## MÉTODO CIRÚRGICO

Considerando o *follow-up* de 2 anos, não houve recidivas nos 15 casos de cisto sinovial por nós operados. Todos os pacientes retornaram às suas atividades após o período de 3 semanas.

Observamos que em apenas 1 caso houve limitação de 15º da flexão palmar do punho com 1 ano após a cirurgia.

Radiografias em posição ântero-posterior e perfil do punho foram feitas no pré e pós-operatório, todas normais.

A técnica cirúrgica por nós adotada inclui a utilização de uma incisão transversa, a nível do cisto, ao longo das linhas de Langer.

Quando necessário, podemos usar uma incisão suplementar.

Iniciamos a dissecção do cisto, procedendo à abertura do 3º e 4º compartimentos dorsais do punho, expondo todo o cisto e cápsula articular.

Neste tempo cirúrgico, utilizamos o microscópio elétrico estereoscópico MC-M8, com aumento de 6 a 10 vezes, o qual auxilia na ressecção da cápsula articular adjacente ao cisto e permite dissecção do mesmo até sua origem no ligamento escafóide-semilunar (fig. 5).

Após identificação deste ligamento, um fragmento de forma retangular é ressecado parcialmente (fig. 6).

Cuidados gerais com a ferida são tomados e, após o ato cirúrgico, o paciente é mantido com uma tala gessada por período de 10 dias.

Posterior avaliação é feita com 3 meses de pós-operatório.

Não observamos infecção, quelóides ou retorno dos sintomas iniciais no pós-operatório dos nossos pacientes.

## CONSIDERAÇÕES

À medida em que a retirada do cisto sinovial continua sendo considerada simples intervenção cirúrgica de ambulatório e que taxas de recidivas de até 34% são publicadas, segundo Carp e Stout[3], King[10], MacEvedy[12], justifica-se que consideramos as intervenções cirúrgicas específicas importantes para a cura do cisto.

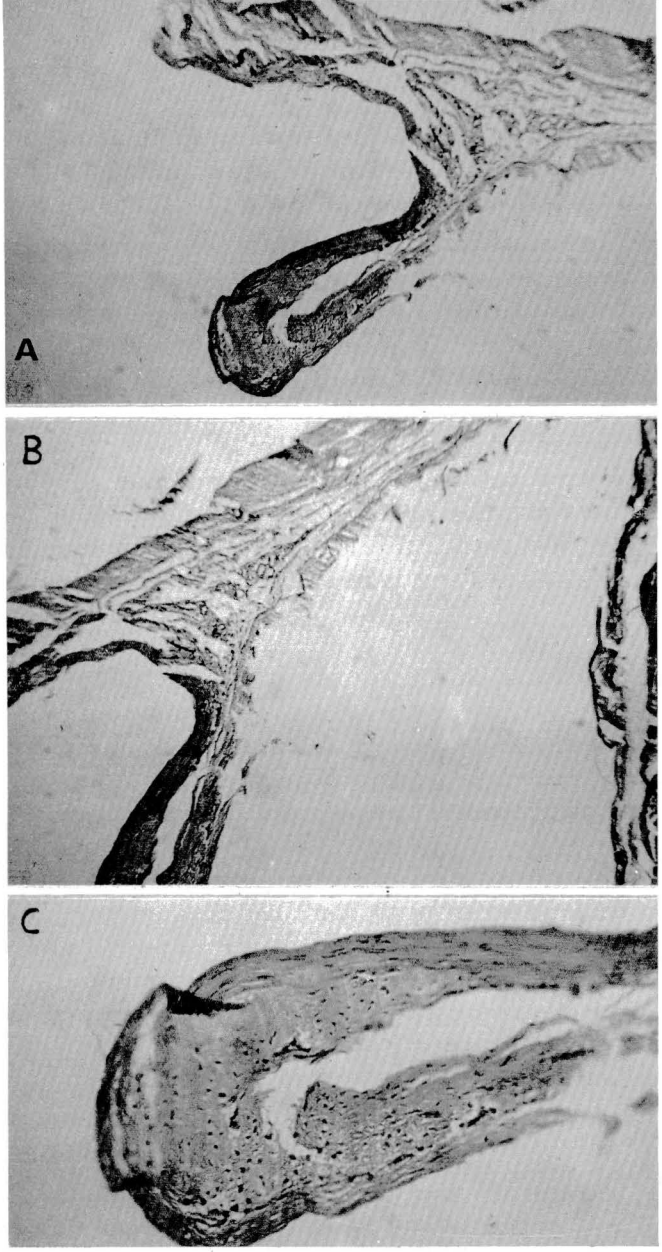


Fig. 3 – *Cisto sinovial. Em "A", aspecto panorâmico, em que se nota a configuração multiloculada. Em "B" e "C", reproduzem, em maiores aumentos, minúcias histológicas, nas quais é marcante o espessamento fibroso (HE 63x; 150x; 250x).*

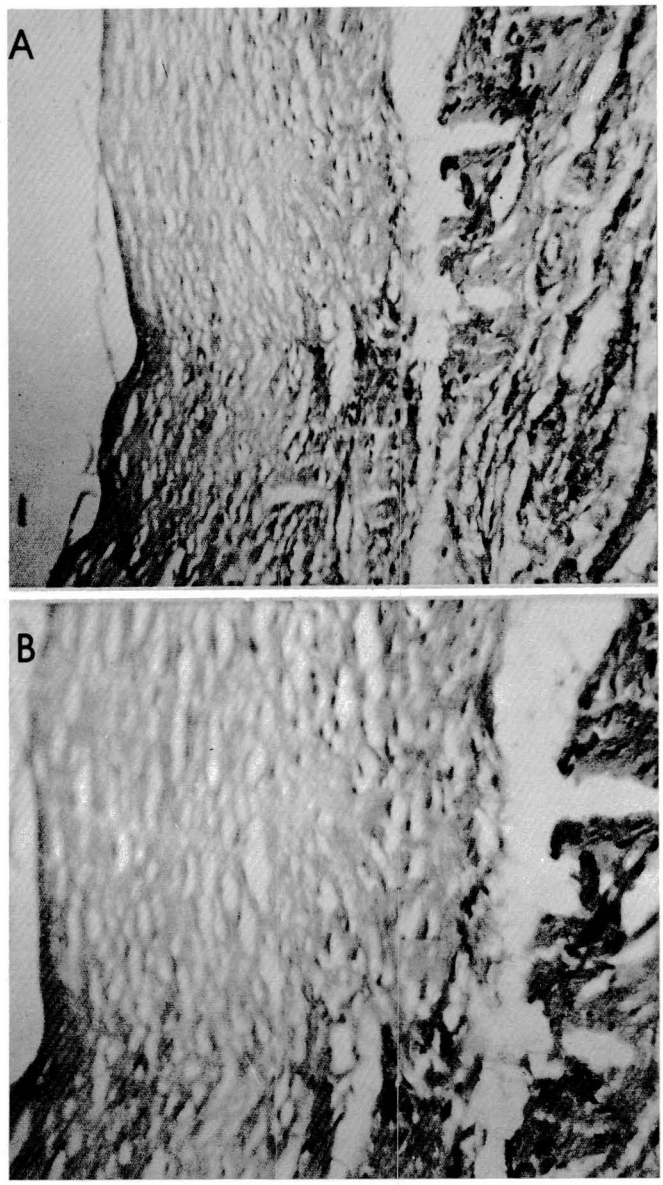


Fig. 4 – *Cisto sinovial. Parede do cisto "A" e "B", constituída por abundante tecido conectivo denso, quase acelular (HE 250x; 250x).*

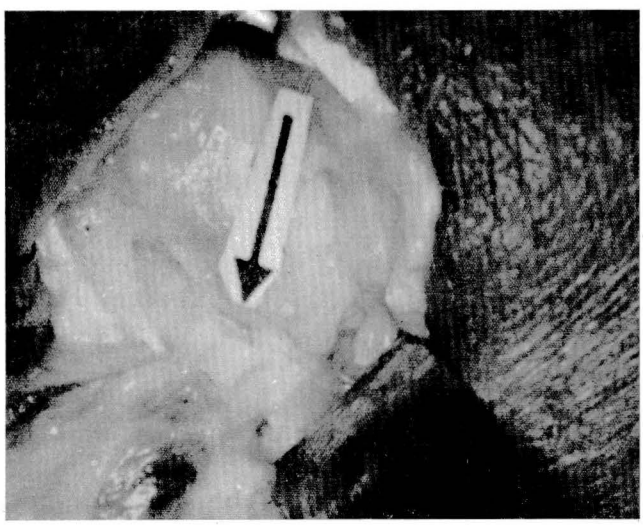

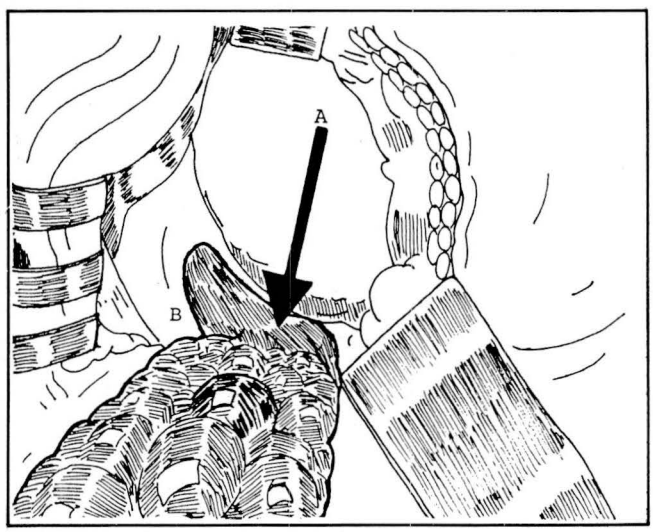


Fig. 5 – *Foto utilizando microscópio elétrico com aumento de 6 vezes, mostrando o ligamento escafóide-semilunar e a inserção do cisto, segundo o esquema. Neste: "A" – ligamento escafóide-semilunar; "B" – cisto principal multilocular e sua inserção no ligamento.*

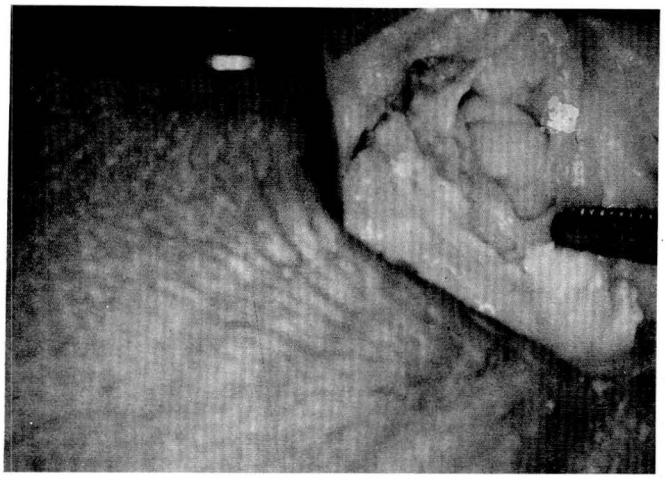

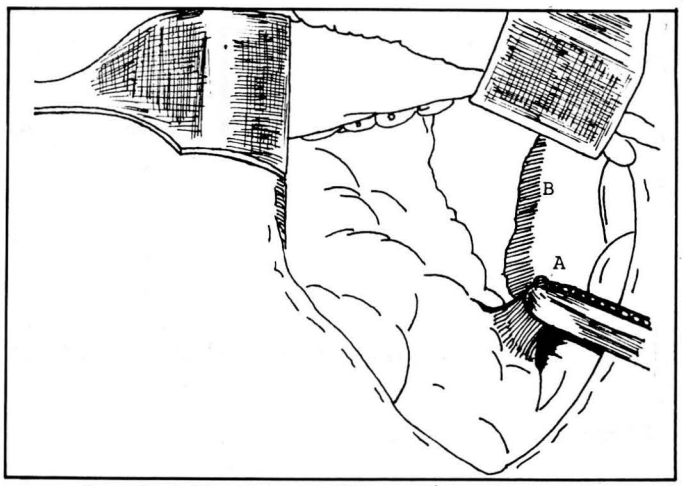


Fig. 6 – *Foto utilizando microscópio elétrico com aumento de 6 vezes, mostrando parte do ligamento escafóide-semilunar não excisado e a articulação escafóide-semilunar, segundo o esquema. Neste: "A" – ligamento escafóide-semilunar não excisado; "B" – articulação escafóide-semilunar.*

Nosso número pequeno de casos não nos deixa afirmar convictamente que a recidiva do cisto sinovial esteja correlacionada com a ressecção parcial do ligamento escafóide-semilunar e da cápsula articular do punho.

Não é nossa intenção exigir que todas as ressecções de cistos sinoviais do dorso do punho sejam feitas com o auxílio do microscópio elétrico; estaríamos sofisticando uma cirurgia considerada genericamente simples.

O uso do microscópio elétrico, conforme sugestão de Angelides e Wallace[2], nos orientou a determinar a origem do cisto no ligamento escafóide-semilunar e na cápsula articular do punho.

Com esse conceito em mente, deve-se procurar nas ressecções, mesmo sem aumentos, a origem do cisto, abandonando o conceito que aprendemos de ligar o pedículo.

Nossa intenção é incutir nos que estão começando a especialidade a idéia de que os cistos devem ser operados com rigor técnico, procurando excisar sempre que possível o cisto junto com as suas inserções no ligamento escafóide-semilunar e na cápsula.

Acreditamos que, seguindo a técnica descrita e de posse de número maior de casos e de seguimento mais longo, possamos, em futuro próximo, cautelosamente, afirmar que ela diminui o número de recidivas.

## REFERÊNCIAS


1. Andren, L. & Eiken, O.: Arthrografic studies of wrist ganglion, *J. Bone Joint Surg. (Am)* 53: 299-302, 1971.
2. Angelides, A.C. & Wallace, P.F.: The dorsal ganglion of the wrist: its pathogenesis, gross and microscopic anatomy, and surgical treatment, *J. Hand Surg.* 1: 228-235, 1976.
3. Carp, L. & Stout, A.P.: A study of ganglion with special reference to treatment, *Surg. Gynecol. Obstet.* 47: 460, 1928.
4. Croft, J.D. & Jacox, R.F.: Rheumatoid "ganglion" as an unusual presenting sign of rheumatoid arthritis, *JAMA* 203: 144-146, 1968.
5. Derbyshire, R.C.: Observation on the treatment of ganglion with a report on hydrocortisone, *Am. J. Surg.* 112: 635-636, 1966.
6. Fowler, A.W.: Letter, *Br. Med. J.* 4: 558, 1971.
7. Holm, P.C.A. & Pandey, S.D.: Treatment of ganglia of the hand and wrist with aspiration and injection of hidrocortisone, *Hand* 5: 63-68, 1973.
8. Hvid-Hansen, O.: On the treatment of ganglia, *Acta Chir. Scand.* 136: 471-476, 1970.
9. Jayson, M.I.V. & Dixon, A.: Valvular mechanism in juxta-articular cysts, *Ann. Rheum. Dis.* 29: 415, 1970.
10. King, E.S.J.: Concerning the pathology of tumors of tendon sheaths, *Br. J. Surg.* 18: 594-617, 1931.
11. Linscheid, R.L., Dobyns, J.H., Beabout, J.W. & Bryan, R.S.: Traumatic instability of the wrist, *J. Bone Joint Surg. (Am)* 54: 1.612-1.632, 1972.
12. MacEvedy, B.V.: Simple ganglia, *Br. J. Surg.* 49: 585-594, 1962.
13. Nelson, C.L., Sawmiller, S. & Phalen, G.S.: Ganglions of the wrist and hand, *J. Bone Joint Surg. (Am)* 54: 1.459-1.464, 1972.
14. De Orsay, R.H., Mecray, P.M. & Ferguson, L.K.: Pathology and treatment of ganglions, *Am. J. Surg.* 36: 313-319, 1937.
15. Tophoj, K. & Henriques, U.: Ganglion of the wrist. A structure developed from the joint, *Acta Orthop. Scand.* 42: 244-250, 1971.
16. Zachariae, L. & Vibe-Hansen, H.: Ganglia, *Acta Chir. Scand.* 139: 625-628, 1973.

# Osteoma osteóide do punho com sinovite*

## Apresentação de um caso e revisão da literatura

*Gérson A. Veloso*[1]
*Vasco M. Cardoso*[2]
*Geraldo Pedra*[3]
*Heverton C. de Oliveira*[4]

### RESUMO

**É apresentando um caso de osteoma osteóide do punho em paciente do sexo masculino de 16 anos de idade, que se manifestou com grande aumento de partes moles na face dorsal do carpo e cuja histologia mostrou, no osso, o quadro clássico do osteoma osteóide e, na sinovial, um infiltrado inflamatório mononuclear, formando folículos linfóides e acentuada proliferação da parede de vasos, quase que obstruindo a luz. Com base nesses achados e nos dados da literatura, é discutida a patogenia do "tumor".**

### SUMMARY

**Osteoid osteoma of the wrist with synovitis**

*The authors present a case of osteoid osteoma of the wrist in a sixteen years old male. Clinically, the wrist showed a severe swelling of the soft tissue at the dorsal aspect of the carpus. Histology showed the classical aspect of osteoid osteoma at the bone, and the synovia showed mononuclear inflammatory infiltrate forming lymphoid follicles and severe proliferation at the vessel walls which almost obstructed the passage. Based on these facts and the literature reviewed, the authors discuss the pathogeny of this "bone tumor".*

* Trab. realiz. nos Deptºs de Ortop. e Radiol. da Fac. de Med. da UFG.

1. Prof. Assist. e Chefe do Dep. de Radiol. da Fac. de Med. da UFG.
2. Chefe do Serv. de Anat. Patol. do Hosp. Araújo Jorge da ACC.
3. Prof. Tit. e Chefe do Dep. de Ortop. da Fac. de Med. da UFG.
4. Membro Tit. do Col. Bras. de Radiol.

### INTRODUÇÃO

Desde a descrição original de Jaffe[13], inúmeros casos de osteoma osteóide foram relatados. Hoje é considerado uma entidade tumoral que acomete principalmente crianças e adolescentes. A criança mais jovem, conforme o relato de Haberman & Stern[12], tinha 8 meses de idade no momento do diagnóstico e apresentava um osteoma osteóide de tíbia, cuja sintomatologia datava desde o nascimento.

Classicamente, o osteoma osteóide é uma lesão que cursa com dor localizada, mais severa à noite, que alivia com aspirina. A lesão típica ocorre na cortical de um osso longo, formando um bloco de esclerose, no meio do qual há um *nidus*, que, ressecado, cessa a sintomatologia. É mais freqüente no fêmur e tíbia, mas pode comprometer qualquer osso. No crânio, foram descritos três casos (Munk et al.[22], Prabhakar et al.[27], Daly[5]). Na coluna vertebral é referida como causa de dor e escoliose (Sabanas et al.[31], Freiberger[7], MacLellan & Wilson[17], Keim & Reina[14]). Embora a dor seja o sintoma cardinal do osteoma osteóide, Lawrie et al.[15] publicaram dois casos cuja queixa dos pacientes era apenas aumento de volume, sem dor. A cura espontânea de casos não comprovados histologicamente, mas típicos do ponto de vista clínico e radiológico, é relatada por Moberg[20], Sabanas et al.[31], Vickers et al.[34]. Por outro lado, a recidiva, após ressecção em bloco, é mencionada por Dunlop et al.[6], Worland et al.[35,36]. Outras particularidades curiosas do osteoma osteóide, como distúrbio de crescimento do osso afetado, são relatadas por Rosborough[29], Giusta & Freiberger[8], Bordelon et al.[2], Norman & Dorfman[23]. Casos de osteoma osteóide multicêntrico e poliostótico são relatados por Glynn & Lichtenstein[9], Greenspan et al.[11], Alcalay et al.[1], Rand et al.[28]. Casos de aumento de volume local devido ao espessamento do osso comprometido são referidos por Ponseti & Barta[26], Carroll[3], Worland & Dick[35].

A revisão dos casos de osteoma osteóide com sinovite reacional está resumida na tabela 1.

**TABELA 1**
**Revisão dos casos de osteoma osteóide com sinovite**

| Data | Autor(es) | Sexo Idade | Nº de casos | Localização | Primeiro diagnóstico |
|---|---|---|---|---|---|
| 1947 | Sherman | M – 13<br>F – 16 | 2 | Colo de fêmur<br>Cotovelo | Infecção<br>Artrite |
| 1966 | Marcove & Freiberger | M – 16 | 1 (caso 2) | Cotovelo | Artrite reumatóide |
| 1966 | Morton & Bartlett | F – 18 | 1 (caso 3) | Tornozelo | Tuberculose |
| 1970 | Dunlop et al. | M – 45 | 1 | Mão-metacarpo | Gânglio |
| 1973 | Rosenfeld et al. | F – 54 | 1 | Punho-hamato | Gânglio |
| 1973 | Snarr et al. | – 19<br>– 19<br>M – 11<br>M – 38 | 4 | Colo de fêmur<br>Cotovelo<br>"<br>" | Art. do quadril<br>Sinovite<br>–<br>– |
| 1975 | O'Hara et al. | M – 29 | 1 (caso 1) | Punho-hamato | Malformação vascular |
| 1978 | Mesquita et al. | M – 11 | 1 | Colo de fêmur | Sinovite |
| 1981 | Cronemeyer et al. | M – 9 | 1 | Cotovelo | – |

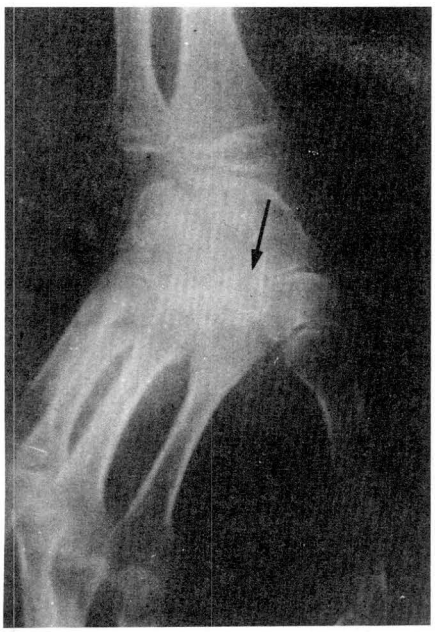

Fig. 1 – *Osteoma osteóide do trapézio: radiografia mostrando aumento de partes moles do punho e porose dos ossos do carpo. Observar o aumento de densidade do trapézio (seta).*

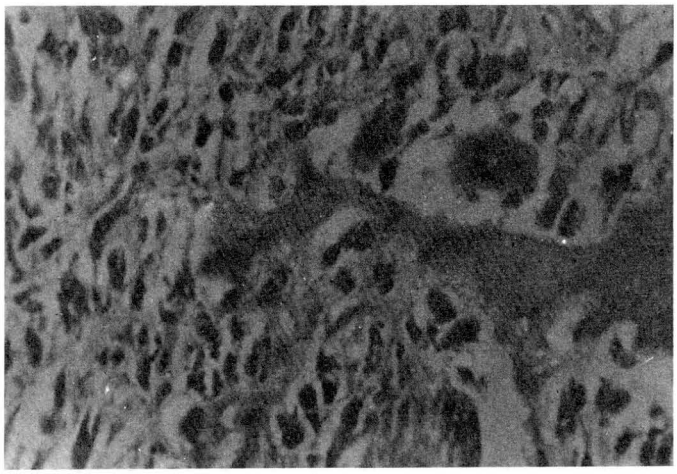

Fig. 2 – *Corte histológico do osso retirado do trapézio: quadro histológico típico de osteoma osteóide, onde podemos ver osteoblastos, osteoclastos, vasos e tecido osteóide.*

## RELATO DO CASO

D.M.C., masc., 16 anos, pardo. Veio à consulta em setembro de 1972, dizendo que sua doença teve início há 6 meses, com um pequeno caroço no punho esquerdo, ao nível da tabaqueira anatômica, que foi crescendo paulatinamente sem sinais inflamatórios e indolor. Há 3 meses, surgiu dor e aumento de volume do dorso do punho e desvio ulnar do eixo da mão. Negava febre e trauma. Ao exame, palpava-se massa tumorosa de consistência amolecida de aproximadamente 7x5cm, cobrindo a face dorsolateral do punho, seguindo o trajeto dos tendões adutores e extensores do polegar e do indicador. Flexoextensão do punho limitada em cerca de 10º. O processo estava restrito ao punho, não havia comprometimento de outras articulações. Os exames realizados, como mucoproteínas, hemossedimentação, PPD, hemograma e leucograma, foram todos normais. No exame radiológico, feito na época, observou-se apenas aumento de partes moles e osteoporose dos ossos do carpo (fig. 1). Foi operado em 26.10.1972, ressecando-se em bloco o tecido sinovial; este apresentava-se espessado e de coloração amarelada, envolvendo os tendões, aderentes aos ossos do carpo, especialmente ao trapézio. A impressão peroperatória foi a de que havia patologia sinovial e óssea, sendo esta assentada no osso trapezóide, do qual foi removida uma parte, que estava quebradiça. As figuras 2, 3, 4 e 5 mostram as alterações histológicas do osso e da sinovial.

Em 19.12.1973, época do último controle, o paciente ainda apresentava limitação dos movimentos do punho, mas que não prejudicava suas atividades na lavoura.

## DISCUSSÃO

Geralmente o diagnóstico de osteoma osteóide não é difícil, tornando-se, no entanto, um problema, quando os sintomas clínicos antecedem a imagem radiológica ou quando a lesão está situada fora dos locais habituais, como, por exem-

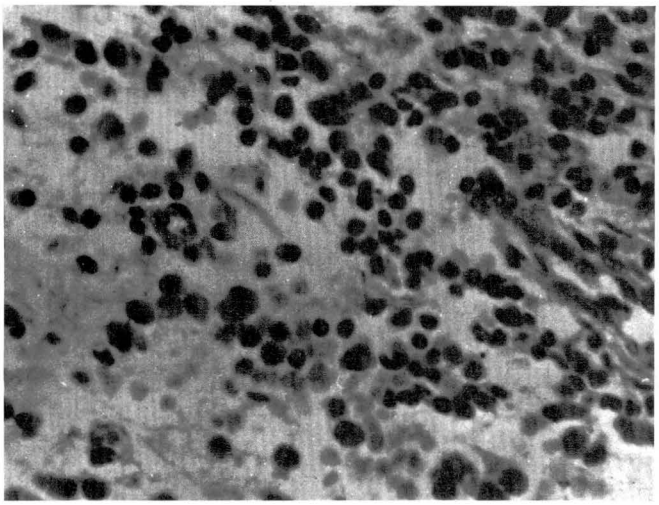

Fig. 3 – *Corte histológico da sinovial: aspecto de um aglomerado linfoplasmocitário, mostrando também um vaso cortado longitudinalmente, apresentando endotélio tumefeito.*

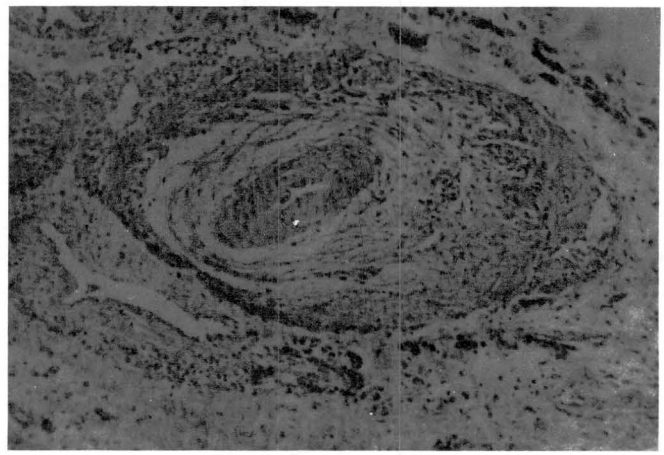

Fig. 4 – *Corte histológico da sinovial: alterações vasculares produtivas e degenerativas. Vaso de calibre muscular com degeneração edematosa do interstício da média e hiperplasia da íntima. A luz foi notoriamente reduzida. Discreto infiltrado de células imunologicamente competentes.*

Fig. 5 – *Corte histológico da sinovial: infiltrado inflamatório na intimidade do tecido sinovial com o aspecto de folículo linfóide. São vistos também vasos de paredes espessas e luz reduzida.*

plo, na coluna vertebral, ou, ainda, se o *nidus* é muito pequeno ou a sinovite reacional mascara sua presença. Os casos acompanhados de sinovite parecem oferecer maior dificuldade diagnóstica (ver tabelas 1 e 2). Goldberg & Jacobs[10] estudaram 31 casos de osteoma osteóide, junto à articulação do quadril, 22 dos quais foram comprovados histologicamente. Em 14 casos foi aberta a cápsula articular, revelando aumento da quantidade de líquido sinovial em 12 e sinovite congestiva em 9. Relataram, ainda, subluxação do quadril, conseqüente a sinovite e a erro no diagnóstico pré-operatório, nos 22 pacientes (tabela 2).

**TABELA 2**

**Diagnósticos realizados por Goldberg & Jacobs[10] em 22 pacientes portadores de osteoma osteóide localizado no colo do fêmur e região intertrocantérica**

| Diagnósticos | Nº de casos |
|---|---|
| Sinovite do quadril | 6 |
| Doença de Legg-Perthes | 4 |
| Pés planos | 3 |
| Abscesso de Brodie | 1 |
| Poliomielite | 1 |
| Artrite reumatóide | 1 |
| Epifisiolise | 1 |
| Osgood-Schlatters | 1 |
| Infecção do quadril | 1 |
| Jeito na coxa | 1 |
| Hérnia inguinal | 1 |
| Psiconeurose | 1 |

Derrame intra-articular, como complicação do osteoma osteóide, foi verificado também por Sherman[32], Snarr et al.[33], Mesquita et al.[19], Cronemeyer et al.[4]. O exame do líquido articular não mostrou nenhuma alteração que permitisse um diagnóstico. A redução do espaço articular, como resultado da degeneração da cartilagem, foi também relatada e bem demonstrada por Sherman[32], que estudou histologicamente a degeneração da cabeça do fêmur de um de seus casos, que ocorreu numa jovem de 16 anos de idade. Em nosso caso, os exames de laboratório realizados foram normais, igualmente aos de outros autores; a única alteração verificada foi velocidade de hemossedimentação discreta ou moderadamente aumentada.

As alterações histológicas verificadas na sinovial, em nosso caso e nos da literatura, permitiram-nos classificá-las em três categorias:

1) Espessamento da sinovial, com proliferação fibrosa-sinovial hiperplástica.

2) Infiltrado inflamatório mononuclear perivascular ou na intimidade do tecido, formando folículos linfóides.

3) Alterações vasculares caracterizadas por acentuado espessamento da parede dos vasos, quase que obstruindo a luz.

Essas alterações não são vistas apenas na sinovial. Pines et al.[25] e Löfgren[16] demonstraram essas mesmas alterações no osso e no periósteo espessado, nas vizinhanças do *nidus*. Esses achados deram, no passado, oportunidade para especular a patogênese do osteoma osteóide; muitos autores acreditaram tratar-se de processo inflamatório, cuja demonstração do agente causal fosse muito difícil. Jaffe[13] admitiu uma gênese tumoral. Mais recentemente, O'Hara et al.[24], no estudo arteriográfico de dois casos acometendo o punho, verificando os aspectos vasculares desse "tumor", sugeriram uma semelhança entre as malformações arteriovenosas e o *nidus* do osteoma osteóide com suas alterações vasculares. Mais adiante, os mesmos autores relataram que "se as alterações vasculares representam causa ou efeito não está claro e requer futuros estudos". Tais indagações, feitas por esses autores, surgiram da observação arteriográfica de um pequeno vaso com lúmen irregular suprindo uma área do osso altamente vascularizada com intenso acúmulo de contraste circunscrito, coincidindo com o *nidus* do osteoma osteóide, inicialmente na fase arterial e persistindo na fase venosa.

O caso estudado por nós trouxe dificuldades de diagnóstico, pois, apesar dos exames serem negativos para um processo inflamatório, continuou-se a pensar em tal possibilidade, dado o aumento de volume do punho, de consistência amolecida, e a porose óssea, até ser esclarecido pelo exame histológico do osso, que demonstrou os aspectos clássicos do osteoma osteóide (fig. 2). Mesmo assim, surgiu o problema de como explicar o pronunciado aumento de volume da sinovial e o infiltrado inflamatório mononuclear, formando, às vezes, verdadeiros folículos linfóides, bem como a acentuada proliferação da parede vascular (figs. 3 e 4). Snarr et al.[33] chamaram a atenção para a possível confusão com artrite reumatóide, no material de biópsia desses casos. O'Hara et al.[24] observaram alterações semelhantes em outras formas de artrites, não reumatóides, especialmente em sinovites traumáticas.

Outro aspecto marcante no osteoma osteóide é a esclerose óssea em torno do *nidus*, tão comum que faz parte do quadro clássico desse "tumor". Sabe-se que para a formação óssea muitos fatores estão envolvidos, dentre eles a presença de enzimas tais como pirofosfatase, fosfatase alcalina e adenilciclase. Todavia, o mecanismo íntimo da osteogênese é desconhecido. A verdade é que, no osteoma osteóide, após a ressecção do *nidus*, além de desaparecer a dor, o osso vai se remodelando e diminuindo sensivelmente a esclerose (Norman & Dorfman[23]). Curiosamente, em casos com sinovite, a ressecção do *nidus* não só alivia a dor como o paciente recupera os movimentos que antes era limitados (Sherman[32], Cronemeyer et al.[4]), traduzindo uma regressão do processo sinovial. Snarr et al.[33] sugerem uma possível substância ativadora elaborada pelo osteoma osteóide, em comparação ao que é especulado para a artrite reumatóide.

Devemos ressaltar que os dados histológicos da membrana sinovial de nosso caso, caracterizados por alterações vasculares edematosas e esclerosantes, além do infiltrado de células mononucleares, foram observados também por outros autores, o que nos permite formular uma hipótese da patogenia do "tumor" para explicá-las, apesar de não termos pesquisado nenhuma substância que pudesse ser responsável por tais alterações. Por outro lado, o *nidus* do osteoma osteóide é uma lesão ricamente vascularizada, tanto do ponto de vista arteriográfico como histológico, com vasos de paredes muito delgadas e luz ampla, que podem se ajustar ao conceito de sinusóide. As células do *nidus* têm citoplasma basófilo e sabe-se, pelos estudos de microscopia eletrônica, que a basofilia celular está associada a um retículo endoplasmático rugoso bem desenvolvido e que isto está relacionado com a capacidade secretora da célula, ou mais propriamente, com sua função proteinossecretora. Com essas concepções, teria, portanto, o osteoma osteóide, estrutura semelhante a um microssistema porta intra-ósseo e função secretora que poderia se ajustar ao conceito de glândula. Seria uma neoglândula de origem mesenquimal. No produto de secreção poderia estar incluída a fosfatase alcalina, uma isoenzima desta ou outra substância, que, levada rapidamente pelos vasos, não teria ação local evidente, mas que, propagada pelos canalículos do sistema haversiano, induziria a esclerose óssea em torno do *nidus*. Essa substância causadora da esclerose *perinidus*, atingindo os vasos da membrana sinovial ou de outras partes moles, seria capaz de funcionar como antígeno, resultando em reação inflamatória e esclerose vascular.

## REFERÊNCIAS


1. Alcalay, M., Clarac, J.P. & Bontoux, D.: Double osteoid osteoma in adjacent carpal bones, *J. Bone Joint Surg.* 64: 779-80, 1982.
2. Bordelon, R.L., Cracco, A. & Brook, M.K.: Osteoid osteoma producing premature fusion of the epiphysis of the distal phalanx of the big toe. A case report, *J. Bone Joint Surg.* 57: 120-21, 1975.
3. Carroll, R.E.: Osteoid osteoma in the hand, *J. Bone Joint Surg.* 35: 888-93, 1953.
4. Cronemeyer, R.L., Kirchmer, N.A., Smet, A.A. & Neff, J.R.: Intra-articular osteoid osteoma of the humerus simulating synovitis of the elbow. A case report, *J. Bone Joint Surg.* 63: 1.172-74, 1981.
5. Daly, J.G.: Osteoid osteoma of the skull. A case report, *Br. J. Radiol.* 46: 392-93, 1973.
6. Dunlop, J.A.Y., Morton, K.S. & Elliott, G.B.: Recurrent osteoid osteoma. Report of a case with a review of the literature, *J. Bone Joint Surg.* 52: 128-33, 1970.
7. Freiberger, R.H., Loitman, B.S., Helpern, M. & Thompson, T.C.: Osteoid osteoma. A report on 80 cases, *J. Roentgenol.* 82: 194-205, 1959.
8. Giusta, P.E. & Freiberger, R.H.: Severe growth disturbance with osteoid osteoma. A report of two cases involving the femoral neck, *Radiology* 96: 285-88, 1970.

9. Glynn, J.J. & Lichtenstein, L.: Osteoid osteoma with multicentric nidus. A report of two cases, *J. Bone Joint Surg.* 55: 855-58, 1973.

10. Goldberg, V. & Jacobs, B.: Osteoid osteoma of the hip in children, *Clin. Orthop.* 106: 41-7, 1975.

11. Greenspan, A., Elguezabel, A. & Bryk, D.: Multifocal osteoid osteoma. A case report and review of the literature, *Am. J. Roentgenol. Radium Ther. Nucl. Med.* 121: 103-6, 1974.

12. Habermann, E.T. & Stern, R.E.: Osteoid osteoma of the tibia in an eight-month-old boy, *J. Bone Joint Surg.* 56: 633-6, 1974.

13. Jaffe, H.L.: "Osteoide osteoma": a benign osteoblastic tumor composed of osteoid and atypical bone, *Arch. Surg.* 31: 709-28, 1935.

14. Keim, H.A. & Reina, E.G.: Osteoid osteoma as a cause scoliosis, *J. Bone Joint Surg.* 57: 159-63, 1975.

15. Lawrie, T.R., Aterman, K. & Sinclair, A.M.: Painless osteoid osteoma. A report of two cases, *J. Bone Joint Surg.* 52: 1.357-63, 1970.

16. Löfgren, L.: "Osteoid osteoma", *Acta Chir. Scand.* 104: 383-404, 1953.

17. MacLellan, D.I. & Wilson, F.C.: Osteoid osteoma of the spine. A review of the literature and report of six new cases, *J. Bone Joint Surg.* 49: 111-21, 1967.

18. Marcove, R.C. & Freiberger, R.H.: Osteoid osteoma of the elbow: a diagnosis problem. Report of four cases, *J. Bone Joint Surg.* 48: 1.185-90, 1966.

19. Mesquita, K.C., Castro, M.G., Hemais, P.M. & Lemos, C.: Osteoma osteóide do colo do fêmur: manifestações de artrite antes das alterações ósseas, *Radiol. Bras.* 11: 29-32, 1978.

20. Moberg, E.M.: The natural course of osteoid osteoma, *J. Bone Joint Surg.* 33: 166-70, 1951.

21. Morton, K.S. & Bartlett, L.H.: Benign osteoblastic change resembling osteoid osteoma. Three cases with unusual radiological features, *J. Bone Joint. Surg.* 48: 478-84, 1966.

22. Munk, J., Peyser, E. & Gellei, B.: Osteoid osteoma of the frontal bone, *Br. J. Radiol.* 33: 328-30, 1960.

23. Norman, A. & Dorfman, H.D.: Osteoid osteoma inducing pronounced overgrowth and deformity of bone, *Clin. Orthop.* 110: 233-38, 1975.

24. O'Hara, J.P., Tegtmeyer, C., Sweet, D.E. & McCue, F.C.: Angiography in the diagnosis of osteoid osteoma of the hand, *J. Bone Joint Surg.* 57: 163-6, 1975.

25. Pines, B., Lavine, L. & Grayzel, D.M.: Osteoid osteoma: etiology and pathogenesis. Report of twelve new cases, *J. Int. Coll. Surg.* 13: 249-77, 1950.

26. Ponseti, I. & Barta, C.K.: Osteoid osteoma, *J. Bone Joint Surg.* 29: 767-76, 1947.

27. Prabhakar, B., Reddy, D.R., Dayananda, B. & Rao, G.R.: Osteoid osteoma of the skull, *J. Bone Joint Surg.* 54: 146-8, 1972.

28. Rand, J.A., Sim, F.H. & Unni, K.K.: Two osteoid osteoma in one patient. A case report, *J. Bone Joint Surg.* 64: 1.243, 1982.

29. Rosborough, D.: Osteoid osteoma. Report of a lesion in the terminal phalanx of a finger, *J. Bone Joint Surg.* 48: 485-7, 1966.

30. Rosenfeld, K., Bora, F.W.Jr. & Lane, J.M.: Osteoid osteoma of the mamate, *J. Bone Joint Surg.* 55: 1.085-7, 1973.

31. Sabanas, A.O., Bickel, W.H. & Moe, J.H.: Natural history of osteoid osteoma of the spine, *Am. J. Surg.* 91: 880-9, 1956.

32. Sherman, M.S.: Osteoid osteoma associated with changes in adjacent joint. Report of two cases, *J. Bone Joint Surg.* 29: 483-90, 1947.

33. Snarr, J.W., Abell, M.R. & Martel, W.: Lymphofollicular synovitis with osteoid osteoma, *Radiology* 106: 557-60, 1973.

34. Vickers, C.M., Pugh, D.C. & Ivins, J.C.: Osteoid osteoma: a fifteen-year follow-up of an untreated patient, *J. Bone Joint Surg.* 41: 357-8, 1959.

35. Worland, R.L. & Dick, H.M.: Osteoid osteoma of the radius: report of a case, *Clin. Orthop.* 106: 189-91, 1975.

36. Worland, R.L., Ryder, C.T. & Johnston, A.D.: Recurrent osteoid osteoma. Report a case, *J. Bone Joint Surg.* 57: 207-8, 1975.

# Fosfocina

Fosfomicina*

"A grande vantagem da fosfomicina parece ser a sua alta difusibilidade por todos os líqüidos orgânicos, inclusive para a cefalorraquidiano, graças ao seu baixo peso molecular; a alta concentração óssea e a intensa atividade frente a estafilococos tornam lícito esperar boa eficácia no tratamento de osteomielites".

Hutzler, R. U. e Cols.

## STAPHYLOCOCCUS AUREUS

## 91%

das cepas estudadas foram sensíveis a fosfomicina

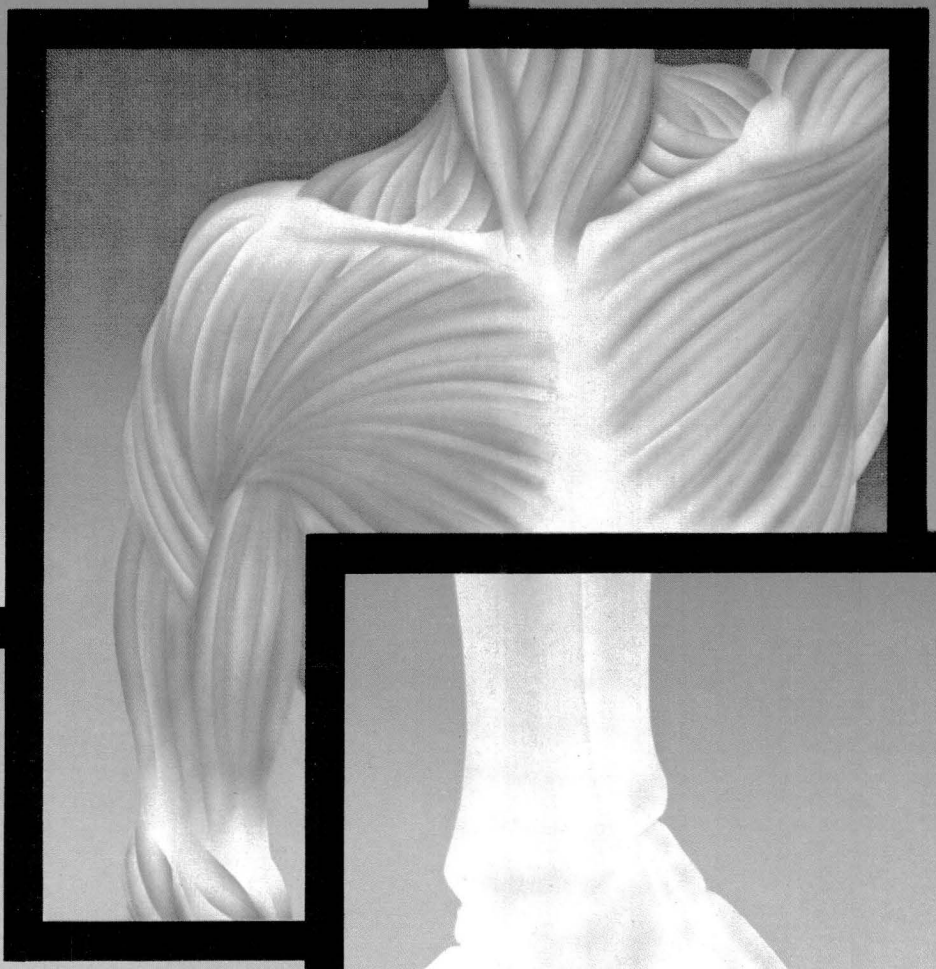

**Fosfocina**

- **Parenteral:** I.M. e I.V.
- **Oral:** Cápsula/Suspensão

* Maiores informações à disposição da classe médica

**LABORATIL**

DIVISÃO DE SEARLE DO BRASIL S/A.

# Howmedica®

# o padrão ortopédico

**Pfizer S.A.**

Divisão **Howmedica-Brasil**

VIA PRES. DUTRA, KM 225 – 07000 – GUARULHOS – SP

TEL. (011) 209-8774 – TELEX (011) 33-882

# Howmedica®

## Vitallium®

"TOTAL CONDYLAR"

Sistema de Próteses para Joelho

Um experimentado sistema com Margem Extra de Versatilidade.

Diferentes modelos e tamanhos permitem uma adaptação individual para cada paciente, com (ou sem) a conservação dos ligamentos.



**Pfizer S.A.**

**Divisão Howmedica-Brasil**

VIA PRES. DUTRA, KM 225 – 07000 – GUARULHOS – SP

TEL. (011) 209-8774 – TELEX (011) 33-882



# DOR
# RIGIDEZ
# IMOBILIDADE

# FLOSIN®

## INDOPROFEN



**ASSEGURA A SEU PACIENTE REUMÁTICO RETORNO ÀS ATIVIDADES NORMAIS EM MENOS TEMPO**

GRUPPO MONTEDISON
FARMITALIA
CARLO ERBA

# Seringa de silicone para cirurgia da mão e microcirurgia

*Jan P.T. Kossobudzki* [1]

## RESUMO

**O uso, necessidade e construção de uma seringa de silicone para cirurgia da mão e microcirurgia são descritos.**

**A seringa foi construída de modo a proporcionar conforto e manipulação funcional por dígito-pressão e fixação por pinça tridigital na mão do cirurgião, com apoio no 1º espaço comissural, facilitando o rolamento interdigital, eliminando movimentos adventícios na ponta da agulha e no membro superior, além de dar controle mais apurado no volume, pressão e velocidade do líquido na ponta da agulha.**

## SUMMARY

**A silicon syringe for hand and microsurgery**

*The use, need and construction of a silicon syringe for hand and microsurgery is described.*

*The syringe was made to give comfort and functional manipulation by digital pressure and fixation by a tridigital grip in the surgeons hand, resting on the first comissural space, and thus facilitating the interdigital rolling movements. It eliminates undersirable movements at the end of the needle and of the upper limb, besides giving a better control of the volume, pressure and speed of the liquid at the end of the needle.*

## INTRODUÇÃO

A cirurgia da mão e a microcirurgia desenvolveram-se nos últimos 20 anos, principalmente graças ao aperfeiçoamento de instrumental adequado.

A irrigação de tecidos durante o ato cirúrgico sempre foi manobra importante na cirurgia, como gesto para limpar, desobstruir, umedecer, etc.; esse ato pode ser feito com gaze embebida em soro, pera de borracha, seringa comum ou irrigadores especiais.

Procuramos desenvolver uma seringa de silicone para cirurgia da mão e microcirurgia, a fim de facilitar o ato de irrigação nos diversos tempos cirúrgicos que satisfizesse algumas qualidades: baixo custo, fácil construção, simples manejo e manipulação por dígito-pressão, com fixação por pinça tridigital na mão do cirurgião, apoiando no 1º espaço comissural, além de facilitar o rolamento interdigital, eliminando movimentos indesejados com uso mais funcional.

## CONSTRUÇÃO DA SERINGA

A seringa de silicone pode ser facilmente construída com o seguinte material (fig. 1):

1) Seringa de 5cc descartável ou de vidro;
2) Tubo de silicone:
3) Agulha hipodérmica nº 3 ou ABBOCATH-T;
4) Rolha de borracha.

Tomamos um tubo de silicone de mais ou menos 3cm de diâmetro, com 10cm de comprimento; seccionamos a extremidade distal da seringa descartável ou de vidro, desprezando o êmbolo, e regularizamos as bordas. Sob microscópio de

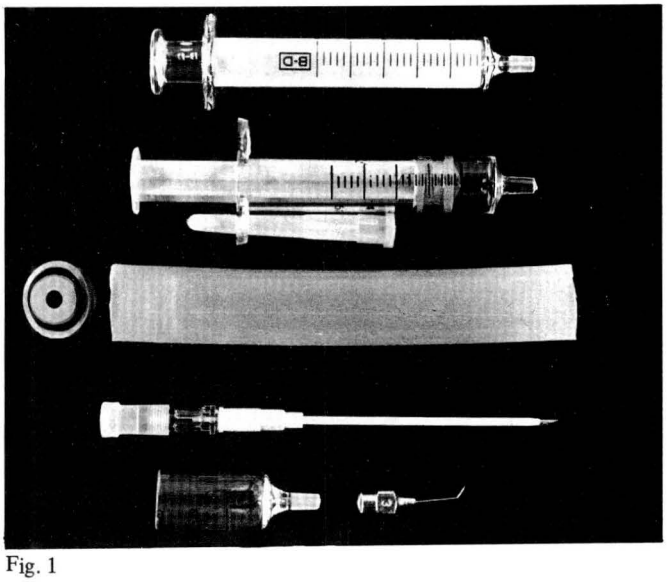

Fig. 1

1. Médico do Inst. Nac. de Med. do Apar. Locom., SARAH, Brasília, DF, Cirurgia da Mão.



Fig. 2a

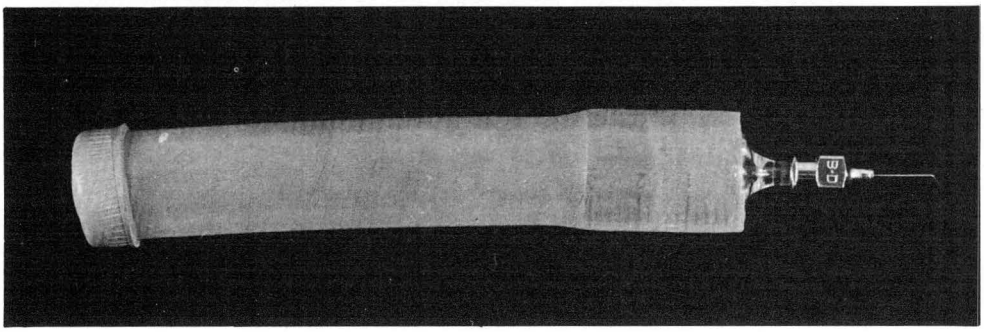

Fig. 2b

mesa, usando uma lixa de unha, tornamos romba a ponta de uma agulha hipodérmica nº 3 e dobramos sua extremidade levemente. Conectamos as peças 1, 2, 3 e 4 e temos a seringa proposta no seu aspecto final (fig. 2, A e B).

A agulha poderá ser mudada na sua forma, tamanho e tipo, conforme a necessidade.

## DISCUSSÃO

Na cirurgia da mão e na microcirurgia, a irrigação dos tecidos no ato cirúrgico é uma manobra importante e muitas vezes deve ser feita com conforto, precisão, de modo a evitar movimentos adventícios, como o tremor nas fases de microanastomose vascular. Os métodos tradicionais não evitam problemas.

A irrigação de tecidos é um gesto cirúrgico usado na cirurgia da mão e microcirurgia para limpar, desobstruir, umidificar, irrigar o lúmen de vasos durante a anastomose vascular, dilatação hidrostática de vasos em espasmo, retirar coágulos ou sangue do campo visual, facilitar a dissecção dita "hidráulica" na preparação dos cotos nervosos para neurorrafia[1].

A seringa foi usada em exercícios no laboratório de microcirurgia e nos casos clínicos, mostrando ser eficaz porque é usada por dígito-pressão, que diminui muito o "tremor de ponta" e coloca sob controle a pressão, velocidade e volume de saída de líquido na ponta da agulha, o que atribuímos ao modo de segurar a seringa, ou seja, por pinça tridigital; isso elimina gestos desnecessários do punho e do membro superior de quem segura a seringa[2].

A seringa poderá ser construída pelo próprio cirurgião e seu comprimento deverá ser de acordo com a "mão" de quem vai usá-la.

Temos usado a seringa nos atos cirúrgicos e nos exercícios de treinamento no laboratório de microcirurgia, mostrando-se eficaz para seus propósitos.

## REFERÊNCIAS


1. Rigg, B.M.: A microirrigator, *Plast. Reconstr. Surg.* 56: 349, 1975.
2. Allieu, Y.: Comunicação pessoal, Unité de Recherches Biomecaniques, Unité 103, Montpellier, França, 1980.

# o novo caminho na terapia analgésica e antiinflamatória

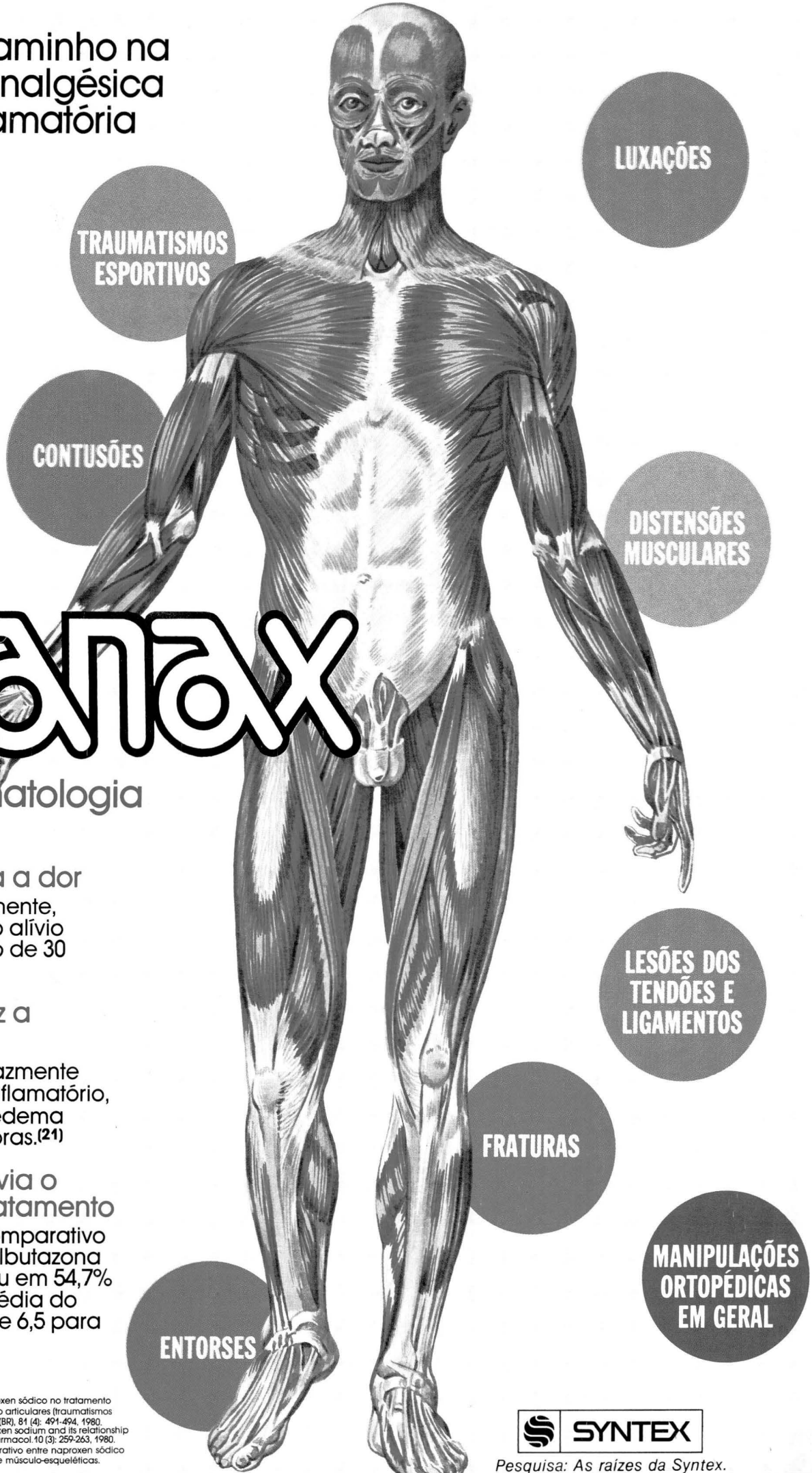


# FLANAX

## em traumatologia

### Flanax alivia a dor

- atua rapidamente, possibilitando alívio da dor dentro de 30 minutos.[43]

### Flanax reduz a inflamação

- controla eficazmente o processo inflamatório, reduzindo o edema em 12 a 72 horas.[21]

### Flanax abrevia o tempo de tratamento

- em estudo comparativo com a oxifenilbutazona Flanax reduziu em 54,7% a duração média do tratamento (de 6,5 para 4,2 dias).[46]

**Bibliografia:**
**21.** Knoplich, J. & Delamanha F°, W.: Naproxen sódico no tratamento de enfermidades inflamatórias agudas não articulares (traumatismos e afecções músculo-esqueléticas). F. Méd. (BR), 81 (4): 491-494, 1980.
**43.** Sevelius, H. et al.: Biovailability of naproxen sodium and its relationship to clinical analgesic effects. Brit. J. Clin. Pharmacol. 10 (3): 259-263, 1980.
**46.** Marsola, W.: Estudo duplo cego comparativo entre naproxen sódico e oxifenilbutazona em lesões traumáticas e músculo-esqueléticas. Rev. Br. de Med., 38 (3): 120-125, 1981.

SYNTEX

*Pesquisa: As raízes da Syntex.*

# Em auto compressão a Baumer-ortopedia oferece o melhor pelo menor preço.



**BORTOPEDIA**
BAUMER

Av. Prefeito Antonio Tavares Leite, 181
CEP 13800 - Tel.: 62-3097 e 62-3098
Mogi-Mirim - São Paulo - Brasil
Telex: 0191430 BEMH-BR
REPRESENTANTES EM TODO BRASIL
Exportação: Rua Nicolau Ancona Lopez, 47
Tel.: (011) 279-9574 - São Paulo
Telex: 1123191 BEMH-BR

# Injeção de corantes nos vasos ósseos

## Algumas considerações práticas

*José B. Volpon*[1]
*Francisco L. Santos Neto*[2]

**RESUMO**

**Os autores relatam a experiência obtida com o estudo da vascularização óssea através da perfusão vascular de corantes. São discutidos aspectos práticos da metodologia e é apresentada, com detalhes, a técnica que produziu melhores resultados.**

**SUMMARY**

**Dye injection into bone vessels. Some practical considerations**

*The authors report their experience with the study of bone vascularization through the vascular perfusion method. Several practical details are discussed and the technique which gave the best results is fully reported.*

## INTRODUÇÃO

Em 1947, Trueta e colaboradores, investigando a circulação renal, desenvolveram uma técnica de microrradiografia, que foi depois aplicada para estudar a vascularização do osso. Até então o conhecimento em detalhe dos vasos intra-ósseos era impreciso, porque as técnicas de perfusão ou de injeção de corantes deixavam muito a desejar. Trueta abriu um novo campo de estudo e suas contribuições pessoais, bem como dos seus seguidores, enriqueceram de maneira muito especial a Ortopedia e forneceram subsídios importantes para a Anatomia.

A técnica de Trueta consiste em perfundir os vasos com uma suspensão fina de sulfato de bário (micropaque), de tal modo que, pela consistência do contraste, há preenchimento de artérias e arteríolas até o nível de pré-capilares[8]. Depois disso, o osso é descalcificado e cortado em fatias de diferentes espessuras, segundo o plano desejado. Realiza-se, a seguir, a microrradiografia com filme de grão fino e tempos de exposição bastante longos (2 a 10 minutos). Para tanto, há necessidade de um aparelho de raios-X refrigerado a água ou ar[6]. As imagens obtidas são de nitidez muito boa e fornecem grandes detalhes. Apesar dessa técnica ser bastante difundida, um fator que limita seu emprego, principalmente entre nós, é o tipo de aparelho de raios-X que exige.

Quando nos interessamos pelo estudo da vascularização do osso, procuramos contornar essa dificuldade com o uso de mamógrafo associado a vários artifícios, como por exemplo interpor um meio líquido (água), em diferentes quantidades, entre a ampola e o objeto, com a finalidade de melhorar a imagem. Porém, ela nunca foi de boa qualidade. Igualmente infrutíferas foram as tentativas de se usar aparelho odontológico e filme dentário. Dessa forma, voltamos nossa atenção para o antigo método da injeção intravascular de corantes. Inicialmente, utilizamos como meio de solução gelatina a 5%, misturada à tinta nanquim[1], porém os resultados não foram satisfatórios. Passamos, depois disso, a injetar solução de sulfato de bário corada com tinta nanquim, no que fomos bem sucedidos, tanto no estudo da vascularização normal, quanto em situações patológicas, como pseudartrose experimental[3,4]. É esta experiência que pretendemos aqui relatar.

## CORANTE

Como corante, utilizamos tinta nanquim comum de fabricação nacional. Se for injetada pura na artéria, deverá, antes, ser filtrada em papel de filtro comum e, nesse caso, haverá preenchimento inespecífico de todos os vasos ósseos, desde o lado arterial até o venoso, inclusive capilares. Isso pode provocar intensa superposição de estruturas e a conseqüente falta de individualização dos vasos, de tal forma que são necessários cortes muito finos (500 a 7 micrometros) para obter-se nitidez. Presta-se, portanto, para visualizar vasos menores, principalmente dentro da cortical óssea[7]. A figura 1 mostra uma injeção desse tipo. Quando uma visão em

1. Prof. Ass. Dr. – Fac. Med. Ribeirão Preto-USP.
2. Prof. Aux. de Ens. da Univ. Fed. de Pernambuco.

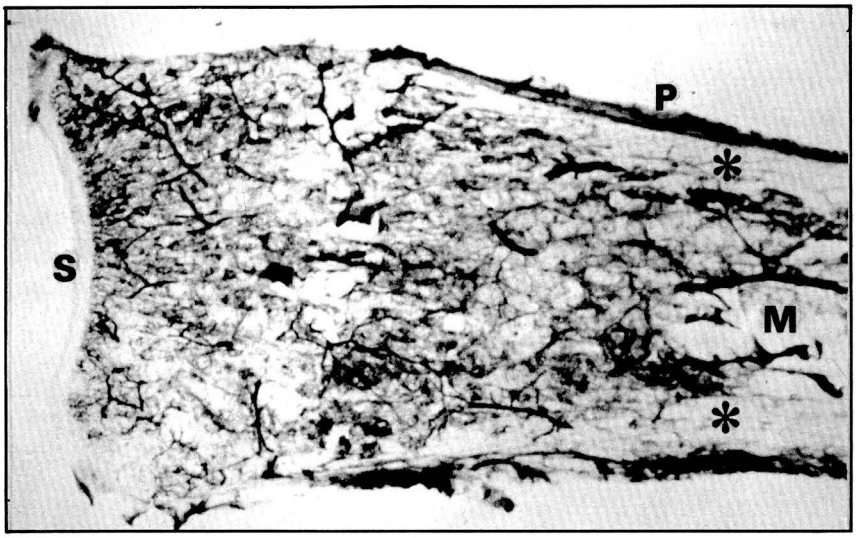


Fig. 1 – *Corte sagital da extremidade distal do rádio de cão adulto. Perfusão da artéria braquial com tinta nanquim, sem mistura. Há preenchimento de ramos arteriais, venosos e capilares. A peça deve ter espessura bem fina, o que causa freqüente interrupção dos vasos maiores. P – periósteo; S – superfície articular; M – canal medular; * corticais.*

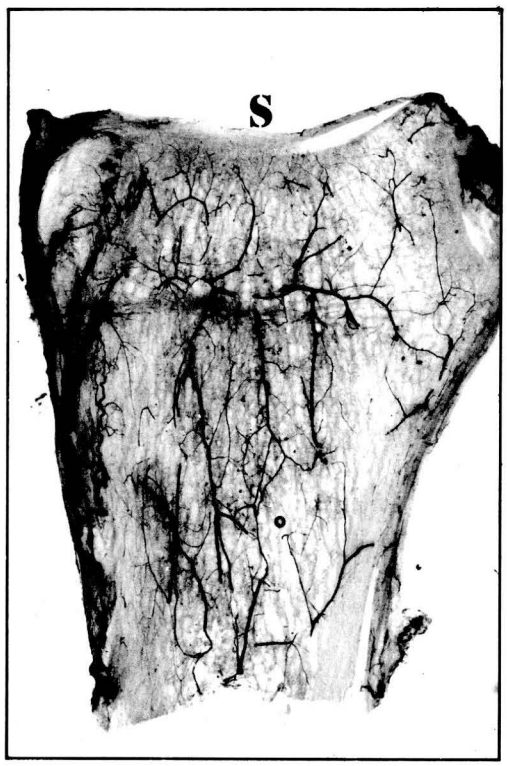


Fig. 2 – *Corte frontal da extremidade distal do rádio do cão adulto. Perfusão da artéria braquial com mistura de 70% de sulfato de bário fino e 30% de tinta nanquim. Somente a árvore arterial é preenchida. S – superfície articular.*

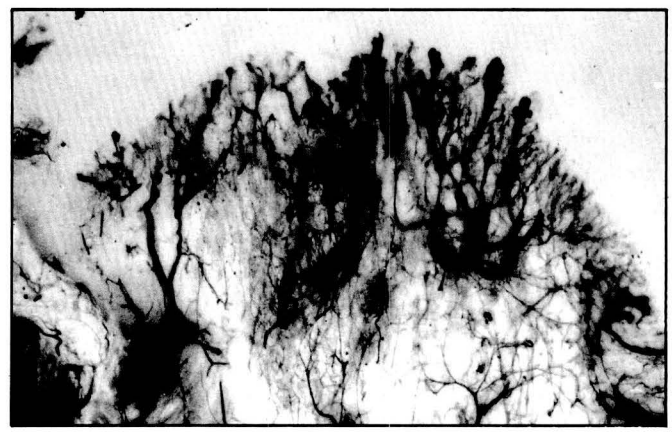

Fig. 3 – *Detalhe da circulação na transição osteocondral de uma área de ossificação endocondral de uma pseudartrose experimental. Injeção da artéria braquial com a mesma solução usada na figura 2. (25x).*

conjunto é desejada, há necessidade de aumentos menores e de prevenir o enchimento de capilares, bem como do sistema venoso, de tal forma que somente o lado arterial fique evidenciado. Isso é conseguido misturando-se tinta nanquim a um meio mais denso, como, por exemplo, o sulfato de bário[5].

## TÉCNICA DE INJEÇÃO

Com o animal anestesiado ou recentemente sacrificado, é cateterizada uma artéria de grosso calibre que forneça irrigação para a região a ser estudada. No cão é freqüente utilizar-se a artéria braquial para as regiões distais dos membros anteriores e a artéria femoral para os membros posteriores (regiões distais), enquanto que para o rato e coelho utiliza-se freqüentemente a artéria ilíaca comum ou aorta abdominal. O cateter é de polietileno, de vários calibres, sendo os mais finos aqueles utilizados em anestesia peridural. Deve ter o máximo diâmetro comportado pela luz arterial. Após fixação do cateter, o leito vascular é lavado com soro fisiológico, à temperatura ambiente, ao qual se adicionam 6 a 10 gotas de heparina, até que o soro que refluir pela veia saia límpido. Esta fase de lavagem não é essencial[5], mas, se realizada, retira todo o sangue da peça e dispensa o uso de água oxigenada em etapas posteriores. Dependendo da artéria que foi cateterizada, antes ou após esta lavagem, o membro pode ser desarticulado. Passa-se, em seguida, para a injeção do corante propriamente dita.

Como substituto do micropaque, usamos os equivalentes nacionais (celobar, neobar), utilizados rotineiramente pelos radiologistas para exames contrastados do tubo digestivo. Após numerosos testes de diluição, verificamos que a proporção de 70% de sulfato de bário e 30% de tinta nanquim é a ideal para o preenchimento do lado arterial. Alternativamente, pode-se usar azul de Evans em substituição ao nanquim, porém não vemos vantagens nessa troca. Ressalte-se que aqui o sulfato de bário é utilizado como diluente da tinta, devido à sua consistência, e não para fins radiológicos (figs. 1 e 2).

A injeção da mistura é realizada manualmente com auxílio de uma seringa de 20ml. Concordamos com os autores que

afirmam que a sensibilidade manual é o melhor parâmetro para o controle da pressão de injeção[2,5,8]. A pressão excessiva provocará ruptura vascular e, se for insuficiente, muitos vasos deixarão de ser preenchidos. Neste passo conta muito a experiência, mas, de maneira geral, a injeção deve cessar quando há aumento da resistência à injeção e ocorrer o engurgitamento da musculatura. Se estiver sendo utilizada a tinta nanquim pura, quase não haverá resistência à injeção e esta deverá ser feita lentamente e cessada assim que houver refluxo do corante pela veia. Quando é utilizado o sulfato de bário, este refluxo não ocorre e a quantidade a ser usada depende do tamanho da peça e do que extravasar pelas artérias seccionadas, que deverão ser sucessivamente clampadas. Uma pata anterior de cão gasta em média 50ml da mistura.

## PROCESSAMENTO

Terminada a injeção, a estrutura anatômica a ser estudada é removida, limpa de partes moles aderentes e fixada em formalina a 10% pelo menos durante 24 horas. Tratando-se de osso, o espécimen é descalcificado em ácido clorídrico 0,5N, trocado diariamente. Descalcificação em ácido nítrico, como recomendado por alguns autores, dá às peças uma coloração amarelada e deve ser evitada. A descalcificação pelo HCl pode ser apressada se realizada a 37°C e é controlada pela consistência e flexibilidade da peça, parâmetros que julgamos melhor do que o exame radiológico simples. O excesso de permanência no ácido deve ser evitado, pois a amolecerá demais e destruirá a estrutura vascular.

Completada a descalcificação, o espécimen pode ser cortado com auxílio de uma lâmina de barbear, segundo o plano desejado, em fatias de 1 a 2 milímetros de espessura, e desidratadas em álcool a 70% por 2 dias e álcool absoluto durante 9 dias, trocado 3 vezes. É essencial uma boa desidratação. Realiza-se, depois, o processo de diafanização pela técnica de Spalteholtz[2], com a transferência das fatias do último álcool absoluto para o benzeno puro, aí permanecendo durante 4 dias, com uma troca. Nesta fase, as peças devem ficar presas entre 2 lâminas de vidro, para evitar que entortem. A seguir, o material é colocado em solução de benzoato de benzila, que é trocada a cada 2 dias por duas vezes. Nesta fase, as peças mais delgadas já estão transparentes. Em seguida, o material é colocado em uma mistura meio a meio de benzoato de benzila e salicilato de metila, onde permanecerá por vários dias até que a diafanização se complete. Imersas neste meio, elas são transiluminadas e examinadas estereoscopicamente em lupa, com aumentos variáveis. Um microscópio cirúrgico também se presta para tal fim. As fotografias podem ser realizadas com auxílio desse mesmo microscópio ou com câmara associada ao fole ou anéis de aproximação, sempre usando-se a transiluminação. O filme é de ASA 100 (branco e preto).

Se os cortes estiverem muito espessos, poderão ser afinados com auxílio de uma lâmina de barbear. Se muito endurecidos, deverão ser transferidos para o benzeno e depois para o álcool a 70% e, uma vez cortados, processados novamente.

É possível utilizar o material também para a histologia, separando-se parte dele para esse fim, logo após a descalcificação ou antes dela.

## REFERÊNCIAS


1. Colli, O.B.: *Considerações sobre alguns aspectos das lesões da parede da artéria carótida da cobaia após clampagem temporária, com destaque para a rede da "vasa vasorum"*, tese de doutoramento apresentada à Faculdade de Medicina de Ribeirão Preto da Universidade de São Paulo, 1981.
2. Mineiro, J.D.: *Coluna vertebral humana*, dissertação de doutoramento apresentada à Faculdade de Medicina de Lisboa, 1965.
3. Santos Neto, F.L.: *Pseudartrose experimentalmente provocada em rádios de cães. Estudo do seu desenvolvimento*, dissertação de mestrado apresentada à Faculdade de Medicina de Ribeirão Preto da Universidade de São Paulo, 1982.
4. Santos Neto, F.L. & Volpon, J.B.: *Experimental non-union. Study of a model*, (em preparação, 1983).
5. Sevitt, S.: Appendix on microangiography, in *Bone repair and fracture healing in man*, Edinburgh, Churchill Livingstone, 1981, cap. 20, pp. 306-310.
6. Stein, K.: *The interrelationship of synovium and articular cartilage*, Doctor of Philosophy thesis, Oxford, 1976.
7. Trias, A. & Ferry, A.: Cortical circulation of long bones, *J. Bone Joint Surg. (Am)* 61: 10.052-10.059, 1979.
8. Trueta, J.: Investigation on the origin of the osteoblast, in *Studies of the development and decay of the human frame*, London, William Heinemann, 1968, cap. 2, pp. 12-20.

# Conduta no tratamento das contraturas em pronação do antebraço*

*A. Pernet*[1]
*J. R. Savioli*[2]
*J. C. F. Martines*[3]
*J. C. Mioni*[3]
*C. M. Roccia*[3]

## RESUMO

**Os autores fazem uma ampla revisão e relatam os resultados de sua conduta no tratamento das contraturas em pronação do antebraço como seqüela de paralisia cerebral. Em quase todos os casos, iniciam o tratamento com férulas ortopédicas e métodos de Medicina Física, seguindo-se a operação de Gosset-Scaglietti, e, após um ano, realizam a operação de Stoffel proposta por Bastos-Mora, para obter a denervação do pronador redondo hipertônico.**

## SUMMARY

**On the treatment of pronation contractures of the forearm**

*This report delineates the results of the management of pronation contractures of the forearm as a sequel of cerebral palsy. The literature of the last 30 years was examined and 54 papers were analysed so as to obtain a complete updating.*

*Among the methods used attention is drawn on Gosset--Scaglietti's operation for the elongation of the pronator teres and flexion of the wrist and fingers musculature, together with intensive physiotherapy; one year later, as proposed by Bastos-Mora and Aguilar, a Stoffel operation is performed with the objective of achieving a partial denervation of the hypertonic pronator teres.*

*This planning was performed on 14 patients of different ages with 80% favorable results, 13% poor results and the remainder with no possibility of re-evaluation.*

*This management is recommended after a very carefully oriented plan and is indicated for all patients with semifixed pronation contracture of the forearm, regardless of its cause.*

## INTRODUÇÃO

As afecções diretas ou indiretas do neurônio motor superior afetando o membro escapular geram problemas de difícil correção.

Os distúrbios do sistema nervoso periférico podem ocorrer nas fases pré-natal e congênita, como resultado da anóxia, de traumatismos cervicais de oclusão vascular, distúrbios cerebrais ou de infecção.

O tratamento bem conduzido das contraturas e a melhoria do posicionamento antes, com disposição antifuncional dos segmentos digitais, fornecem apreciáveis graus de resultados, facilitando melhor postura e reequilibrando a atitude funcional do punho.

Os escassos e discutíveis resultados que se conseguem no tratamento cirúrgico justificam, amplamente, todo o esforço dirigido no sentido de melhor conhecimento das indicações e dos diversos fatores que vão repercutir, a favor ou contra esses resultados.

## RESENHA ANATÔMICA

O plano muscular superficial ao nível da prega anterior do cotovelo é constituído de quatro músculos epitrocleanos, situados de fora para dentro; o mais importante para nosso estudo é o músculo pronador redondo (*pronator teres*), que descreve a maior parte de seu trajeto ao nível da prega do

---

* Trab. apres. no VII Congr. da Fed. Européia do Col. Intern. de Cir., Berlin, RFA, 30/5/83.

1. Chefe da Clín. de Cir. da Mão do Hosp. do Serv. Públ. Munic. de S. Paulo.
2. Assist. da Clín. Ortop. do HSPM e 1º Assist. da Clín. de Cir. da Mão de S. Paulo S/C Ltda.
3. Resid. da Clín. de Cir. da Mão do HSPM.

cotovelo, inserindo-se, proximalmente, por dois fascículos: um umeral e outro ulnar, unidos por um arco muscular[31].

## LITERATURA

Ampla revisão bibliográfica de 70 anos possibilitou a seleção de inúmeros conceitos e de resultados de múltiplas experiências que vêm favorecer o melhor equacionamento do problema das contraturas nos diversos tipos, idades, épocas de tratamento e avaliação de resultados.

Stoffel[32] propôs a identificação dos ramos motores do pronador e do flexor radial do carpo, com o emprego de eletroestimulação.

Bastos Mora e Aguilar[4], ressaltando a associação da contratura em pronação com outras deformidades, recomendam o tratamento ortopédico inicial e, posteriormente, a neurectomia seletiva do pronador redondo, admitindo, porém, que a intervenção cirúrgica não consegue recuperar os movimentos perdidos por lesão do controle central.

Em 1964, Swanson[33] considerou as operações estabilizadoras mais eficazes que as transferências tendinosas, porém admitiu como válida a transposição do flexor ulnar do carpo para o rádio ou para os extensores radiais, como método de correção das contraturas do antebraço.

Para comprovar os resultados e as limitações que ocorrem na reabilitação de crianças portadoras de seqüelas de paralisia cerebral, Cahuzac e colaboradores[8] estudaram 1.575 pacientes nos quais foram usadas férulas ortopédicas e, eventualmente, intervenções cirúrgicas, observando sempre o QI, a idade e os fenômenos neurológicos associados. Concluíram que as tentativas de tratamento são sempre válidas e devem ser propostas. A neurectomia proposta por Stoffel em 1911[32] foi adotada por quase todos os ortopedistas com resultados muito contrastantes, ficando, por isso, relegada a um plano terapêutico secundário, sem ser contudo abandonada, certamente porque seu substrato é fundamentalmente válido.

Em 1981, Hoffer e Bullock[17] realizaram a revisão da conduta que foi seguida em 18 casos de seqüelas, com emprego de ampliação do 1º espaço por liberação das inserções do adutor curto e do 1º interósseo dorsal, com o objetivo de melhorar as funções de preensão. O compêndio da técnica operatória da mão, publicado sob a direção de Green[15], com a colaboração de 64 especialistas, entre os quais Hoffer[17], descreve, pormenorizadamente, o aparecimento e a evolução dos diversos tipos de paralisia cerebral, fazendo uma classificação e propondo a diferenciação das deformidades e dos métodos operatórios para reparação do ombro, do cotovelo, do punho e da mão. Para corrigir os transtornos de preensão, têm preferência pela transposição tendinosa do flexor ulnar do carpo pró-extensão dos dedos e do punho.

**Síntese da literatura** – Pela análise da literatura mundial que realizamos, conclui-se que, para tratamento da contratura em pronação do antebraço, associada à deformidade do punho e do polegar, foram propostos vários métodos.

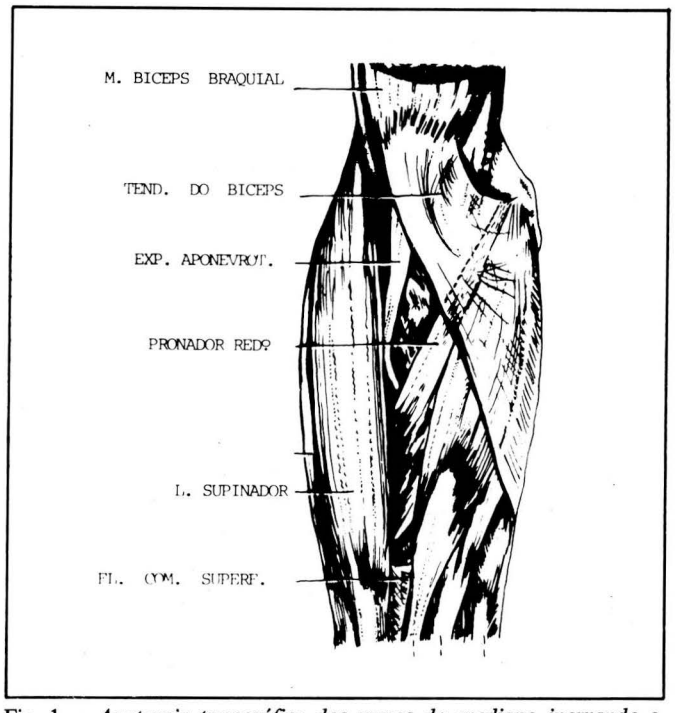


Fig. 1 – *Anatomia topográfica dos ramos do mediano inervando o pronador redondo (pronator teres).*

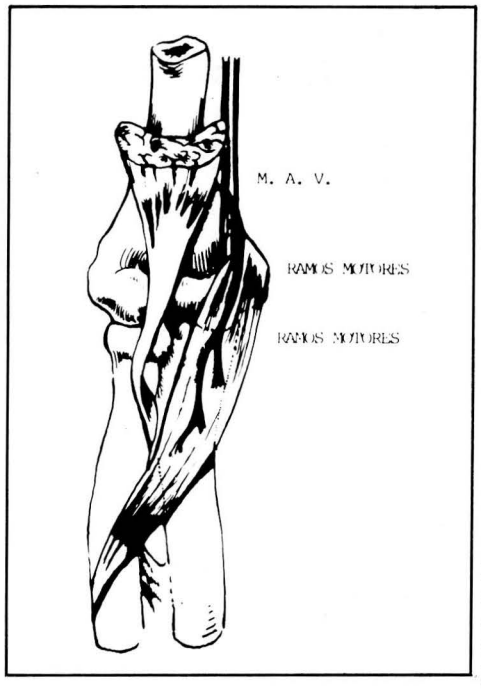


Fig. 2 – *Esquema da técnica da neurectomia do mediano no pronador redondo.*

No curso dos últimos setenta anos (1912/1982), a *neurotomia* preconizada por Stoffel (1912) foi apoiada por Bankart e Heyman (1924/1939). A *neurotomia seletiva*, parcial ou total, do pronador redondo recebeu a primeira divulgação por Galleazzi em 1922 e foi apoiada por Bastos-Mora e Aguilar (1948), Ravaglia em 1951, por Fusco (1964), por Fusco, Santos, Kawano, Oliveira e Mello (1977) e novamente por Fusco em 1978. A conduta mista, representada pelo emprego dos métodos de correção gessada, associados à operação para abaixamento da musculatura pronoflexora, além da neurectomia seletiva e/ou à carpectomia ou às artrodeses complementares, foi inicialmente divulgada por Dickson

Fig. 3 – *Pós-operatório de um jovem operado há 10 anos com recidiva da contratura em pronação do antebraço.*

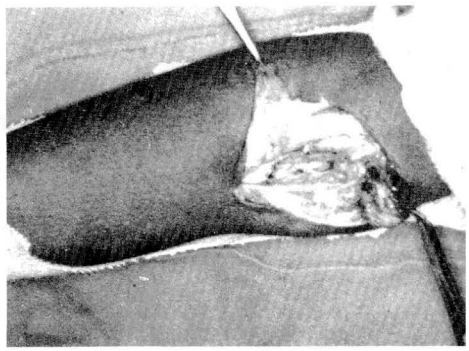

Fig. 4 – *Trans-operatório da neurectomia motora.*

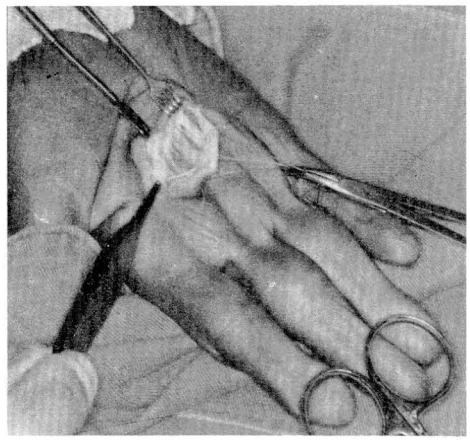

Fig. 5 – *Alongamento da musculatura intrínseca para tratamento simultâneo da contratura interóssea da mão.*

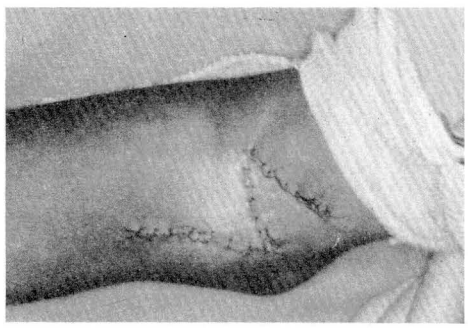

Fig. 6 – *Pós-operatório imediato mostrando o alongamento da pele. Supinação ativa.*

(1924) e apoiada por Phelps (1951), Swanson (1964, 1965), Thilleux e Tachdjian (1977), Azevedo (1981) e por Pernet e colaboradores em 1982.

As transferências tendinosas através de diversas vias de acesso tiveram início com Tubby (1924) e foram amplamente divulgadas por Barnett em 1952. Stelling e Meyer (1959), Green e Banks (1960), Samilson e Morris (1964), McCue e colaboradores (1970), Ransfield, Cotton e Lloyd-Roberts (1976), Perry e Hoffer (1977), Sakellarides, Mital e Lenzi (1981) e, finalmente, por Green (1982).

Resumindo, pode-se dizer que as operações destinadas a interromper o fluxo nervoso foram divulgadas por oito cirurgiões; que a conduta mista, representando os diversos tipos de operações de abaixamento de inserções tenomusculares, de interrupção nervosa do pronador redondo e dos tenotransplantes, com ou sem operações complementares (tenodeses e/ou artrodeses), foram também amplamente defendidas por dez especialistas; e que, finalmente, as transposições tendinosas exclusivas foram praticadas com bons resultados por treze cirurgiões.

## MATERIAL E MÉTODOS

A conduta que seguimos há alguns anos para tentar corrigir ou atenuar as contraturas em pronação do antebraço nas deformidades que se seguem à paralisia cerebral compreende, após as correções gessadas, o abaixamento das inserções das unidades tenomusculares no epicôndilo medial, para alongar o pronador redondo e os flexores do punho e dos dedos. Seguimos a técnica de Gosset-Scaglietti[25] e, de acordo com o grau de colaboração do paciente, praticamos, secundariamente, a neurotomia dos ramos motores do mediano ao nível da sua penetração no pronador redondo.

Em nosso trabalho procuramos analisar os resultados, vantagens e obstáculos encontrados no tratamento de 14 pacientes no período dos últimos dez anos. No levantamento estatístico, conseguimos apurar que houve lesões do sistema nervoso central em 34 pacientes, ficando como seqüelas as deformidades em pronação do antebraço, isoladas ou associadas com a flexão do punho, dos dedos e, sobretudo, com a atitude em adução palmar do polegar.

Os seguimentos foram feitos após 6 meses, 1 ano e até 3 anos depois das operações, observando-se, em quase todos, bom posicionamento do punho, porém com retorno parcial da contratura em pronação do antebraço. Embora não tenha sido possível restabelecer a normalidade funcional completa, pode-se, todavia, considerar que foi obtida apreciável melhoria funcional. É importante enfatizar a necessidade de seleção rigorosa dos pacientes antes de operar, observando a idade, o coeficiente intelectual, a capacidade de cooperação, os diversos graus de adaptação às suas deficiências funcionais, as possibilidades de realização correta dos programas de reabilitação fisiátrica e, principalmente, a motivação do paciente em relação ao desejo de colaboração dos familiares.

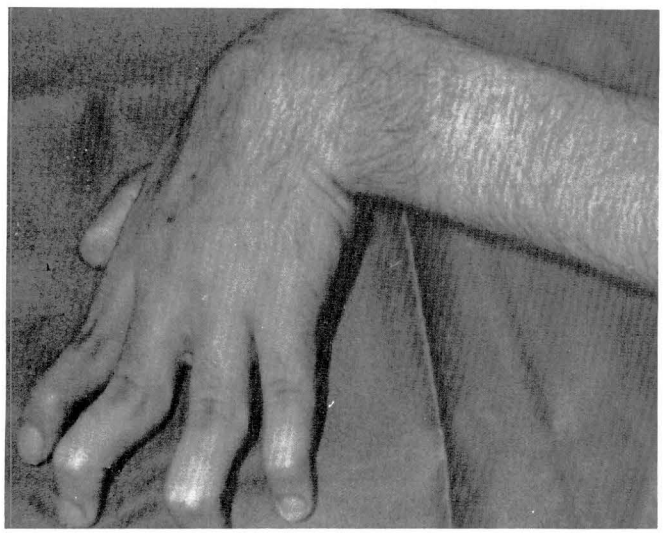

Fig. 7 – *Contratura associada do antebraço, do punho e dos dedos. Intrínseco plus. Pré-operatório.*

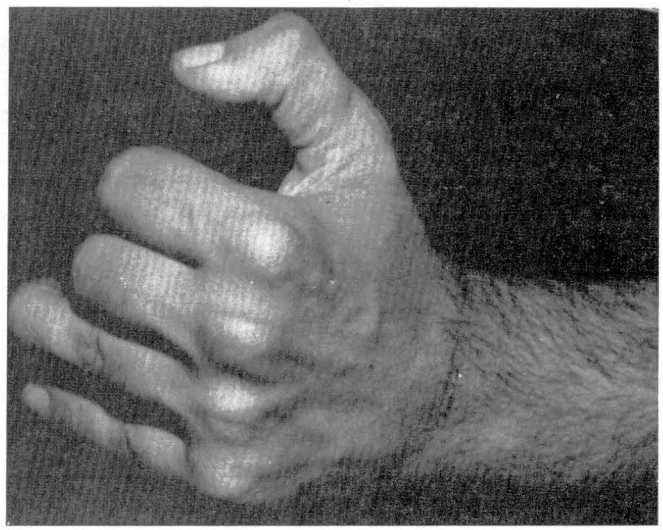

Fig. 10 – *Flexoextensão ativa normal dos dedos. Abdução e extensão máximas, satisfatórias do polegar.*

Fig. 8 – *Tratamento pela tenotransposição pró-extensão do polegar, dos dedos longos e do punho utilizando como motor principal o flexor ulnar do carpo alongado por enxerto de pequeno palmar.*

Fig. 9 – *Resultado pós-operatório no 8º mês. Dorsiflexão ativa do punho.*

## CASUÍSTICA E RESULTADOS

Nossa casuística abrange 14 casos operados, sendo 5 do sexo feminino entre as idades de 5 a 23 anos. Os melhores resultados foram obtidos com a operação precoce, repetindo-se os alongamentos em 2 adolescentes que havíamos operado 10 anos antes. Nossa experiência com apenas 14 casos operados para correção da contratura em pronação do antebraço, isolada ou associada, é pequena em relação ao número de 48 pacientes vistos e acompanhados por algum tempo e abrangendo alterações de diversos tipos. Os resultados foram considerados bons em 80%, regulares em 16% e maus em 4%. Classificamos como maus resultados os casos em que a contratura não se alterou após longo período com fisioterapia intensiva assistida.

## DISCUSSÃO

A finalidade da neurotomia ou da neurectomia seletiva parcial ou total dos ramos motores do mediano é interromper a transmissão da conduta nervosa, detendo o fluxo do axoplasma e abolindo, assim, a inervação do músculo hipertônico, de maneira a estabelecer um novo equilíbrio entre agonistas e antagonistas.

O injustificado descrédito de que os resultados do tratamento cirúrgico na paralisia cerebral são precários tem deixado muitos pacientes sem o apoio dos métodos operatórios, que, bem indicados e corretamente executados, podem proporcionar apreciáveis resultados. Achamos que a causa principal desse pessimismo é que sempre se esperou uma grandeza injustificada dos resultados, chegando-se a pensar que a cirurgia era capaz de proporcionar u'a mão normal, conclusão totalmente ilógica. Devemos porém reconhecer que qualquer grau de melhora funcional obtido pela operação poderá ajudar o paciente no desempenho de suas atividades diárias e, somente assim, poderemos julgar corretamente a utilidade do tratamento e avaliar o benefício produzido na atenuação das seqüelas da paralisia cerebral.

Quando a mão está gravemente comprometida, torna-se um problema mais premente que a própria contratura do antebraço, apresentando, geralmente, as seguintes complicações: grande tendência à deformidade rígida que responde pobremente aos métodos de correção, pouca tolerância ao uso de férulas, força muscular reduzida para permitir a adequada estabilidade e boa preensão; depressão mental, que torna mais difícil aceitar os resultados obtidos, habitualmente lentos e quase sempre parciais.

Todos esses problemas são de difícil correção e constituem uma contra-indicação de nossa conduta terapêutica.

## MEDICINA FÍSICA

Consideramos a fisioterapia pré-operatória essencial, porque, além dos benefícios sobre a musculatura que é necessário desenvolver ao máximo, representa, também, ótima oportunidade para a avaliação correta do futuro operado.

Uma programação bem feita facilita a escolha da posição correta para uma artrodese, ajuda a traçar o perfil psicológico do paciente, permite estabelecer os critérios de seleção dos tenotransplantes e, posteriormente, programar os métodos de terapia ocupacional.

## REFERÊNCIAS


1. Azevedo, A.J.: Surgery of the spastic upper extremity, *Orthop. Trans.* 5: 447, 1981.
2. Barnett, H.E.: Orthopaedic surgery in cerebral palsy, *JAMA* 150: 1.936, 1952.
3. Barron, J.N. & Saad, N.M.: *The hand,* Edinburgh, Churchill Livingstone, 1980.
4. Bastos-Mora, F. & Aguilar, D.: *Cirugia de las paralisis espasticas,* tomo II, Barcelona, Jims, 1949, pags. 105/109.
5. Beasley, R.W.: *Hand injuries,* Philadelphia, W.B. Saunders, 1981, pags. 8/9.
6. Bouchet, A. & Cuilleret, J.: Anatomia descritiva, topográfica y funcional, Buenos Aires, Panamericana, 1979, pags. 104/113.
7. Bullock, D.W.: Surgical release of the thumb web in cerebral palsy, Am. Ass. Hand Surg., *Orthop. Trans.* 5: 47, 1981.
8. Cahusac, M., Claverie, P., Nickil, J. & Caronobe, J.: Résultats et limites de la ré-education chez l'enfant infirme moteur d'origine cérebral, *Rev. Chir. Orthop.* 63: 609, 1977.
9. Denishi, A.: Contribuition au traitement chirurgical de la pronation spastique de la main par la transposition du rond pronateur, *Rev. Chir. Orthop.* 53: 87, 1967.
10. Diamond, L. & Jaudes, P.: Child abuse in the patient with cerebral palsy, *Orthop. Trans.* 6: 120, 1982.
11. Dickson, F.D.: The treatment of cerebral spastic paralysis with special reference for the Stoffel operation, *JAMA* 83: 1.236, 1924.
12. Feldkam, P.M. & G'uth, V.: Orthopaedic surgery of the hand on patient with cerebral palsy, *Z. Orthop.* 119: 256, 1980.
13. Frost: *Orthopaedic surgery in spasticity,* Springfield, Charles C. Thomas, 1972.
14. Green, W.T.: Tendon transplantation of the flexor carpi ulnaris for pronation – Flexion deformity of the wrist, *Surg. Gynecol. Obstet.* 75: 333, 1942.
15. Green, D.P.: *Operative hand surgery,* New York, Churchill Livingstone, 1982, I Vol.
16. Green, W.T. & Banks, H.H.: Flexor carpi-ulnaris transplant and its use in cerebral palsy, *J. Bone Joint Surg. (Am)* 44: 1.343, 1962.
17. Hoffer, M.M. & Bullock, D.W.: Surgical release of the thumb web in cerebral palsy, *Orthop. Trans.* 5: 2, 1981.
18. Inglis, E., Cooper, W. & Bruton, W.: Surgical correction of thumb deformities in spastic paralysis, *J. Bone Joint Surg. (Am)* 52: 253, 1970.
19. Kapandji, I.A.: L'articulation radio-cutitale vues sous l'angle de la prono-supination. In Tubiana, R.: *Traité de chirurgie de la main,* Paris, Masson, 1980, chap. 3, pags. 156/165.
20. Keats, S.: Surgical treatment of the hand in cerebral palsy, *J. Bone Joint Surg. (Am)* 47: 274, 1965.
21. McCue, F.C., Honner, R. & Chapman, W.C.: Transfer of the brachioradialis for hands deformed by cerebral palsy, *J. Bone Joint Surg. (Am)* 52: 1.171, 1970.
22. Moberg, I.E.: Reconstructive hand surgery in tetraplegia, stroke and cerebral palsy. Some basic concepts in physiology and neurology, *J. Hand Surg.* 1: 29, 1976.
23. Mortens, J.: Surgery of the hand in cerebral palsy, *Acta Orthop. Scand.* 32: 334, 1962.
24. Novoa, C.A.D.: Semiologia quirurgical del aparato locomotor, Buenos Aires, Omega, 1963.
25. Perriconi, G. & Granata, C.: *Neurotomia nella paralisi spastiche. Considerazioni a distanza. Reinnervazioni,* Instituto Ortopédico Rizzoli di Bologna, 1976, separata, pags. 473/478.
26. Pernet, A.: Ischaemic contracture of the forearm and hand, *J. Int. Coll. Surg.* 32: 552, 1959.
27. Pernet, A.: Lições de Cirurgia da mão, cap. 18, pags. 141/147, S. Paulo, Manole, 1977.
28. Phelps, W.M.: Long-term results of orthopaedic surgery in cerebral palsy, *J. Bone Joint Surg. (Am)* 39: 53, 1957.
29. Samilson, R.I. & Morris, J.: Surgical improvement of the cerebral palsied upper limb: electromyographic studies of 120 operations, *J. Bone Joint Surg. (Am)* 46: 1.203, 1964.
30. Sherk, H.H.: Treatment of severe rigid contractures of cerebral palsied upper limbs, *Clin. Orthop.* 121: 157, 1977.
31. Spinner, N.: Injuries to the major branches of peripheral nerves of the forearm, 2nd ed., Philadelphia, W. B. Saunders, 1979.
32. Stoffel, A.: Nouvélle operation pour le traitement des paralysies spastiques, *Presse Med.* 26: 257, 1912.
33. Swanson, A.B.: Surgery of the hand in cerebral palsy, *Surg. Clin. North Am.* 44: 1.061, 1964.
34. Swanson, A.B.: Surgery of the hand in cerebral palsy and muscle origin release procedures, *Surg. Clin. North Am.* 48: 1.129, 1968.
35. Zancolli, E.: Structural and dynamic bases of hand surgery, Philadelphia, J. B. Lippincott, 1968.
36. Zancolli, E. & Zancolli, Jr., E.R.: Tratamento cirúrgico da mão hemiplégica espástica na paralisia cerebral, *Clin. Cir. Am. Norte,* abril, 1981.

# Fraturas do acetábulo

*Sérgio Nogueira Drumond*[1]
*Glaydson Gomes Godinho*[2]
*João Carlos Latorre França*[2]
*Márcio Antônio Diniz*[2]
*Luiz Eduardo Paula Pacheco*[3]
*Gilberto Ferreira Braga*[3]

## RESUMO

**Os autores apresentam um estudo com o resultado do tratamento de 60 fraturas de acetábulo tratadas por um período de 11 anos. As fraturas foram classificadas segundo Letournel, adotando-se sempre que possível a técnica radiográfica em 3 incidências. As fraturas incluídas na revisão apresentaram sempre desvio importante. Não houve critérios definidos na indicação do tratamento conservador (31 casos) ou cirúrgico (29 casos), de acordo com o tipo de fratura. Muitas vezes prevaleceu a idade, estado geral do paciente, presença de lesões traumáticas associadas e mesmo a experiência do ortopedista, tornando a indicação cirúrgica aleatória em parte dos casos. Com base nos achados obtidos com o tratamento cirúrgico e conservador, podemos dizer que a redução cirúrgica com fixação interna propiciou os melhores resultados.**

## SUMMARY

### Acetabular fractures

*A final result study of sixty acetabular fractures treated for a period of eleven years is presented. These fractures were grouped according to the classification of Letournel, with his three views radiographic technique. All fractures included in this report presented some displacement. The choice for conservative (31 cases) or surgical management (29 cases) was not defined precisely by the type of fracture. The choice of treatment was affected by several factors, especially the age of the patient, his general condition, associated injuries and even the surgeon's experience. Based on the results obtained with the conservative and surgical treatment we can say that surgical reduction and fixation gave the best outcome.*

1. Preceptor da Resid. Integrada de Ortop. e Traumatol. (Hosp. Belo Horizonte, Ortopédico e João XXIII). Coord. da Disc. de Traumatol. da Fac. de Med. da UFMG.
2. Ex-resid. da REIOT.
3. Ortop. do Hosp. Belo Horizonte e João XXIII.

## INTRODUÇÃO

As fraturas do acetábulo incluem as fraturas de bacia com acometimento articular da cavidade cotilóide e fraturas-luxações do quadril. Estas fraturas foram por longo tempo tratadas exclusivamente por meios conservadores, usando-se vários tipos de tração e reduções incruentas, com manutenção em gessos pelvipodálicos. O tratamento conservador raramente consegue restaurar a anatomia articular, o que geralmente predispõe a artrose futura e a mau resultado funcional[2,8]. São raros na literatura os relatos satisfatórios do tratamento conservador dessas fraturas[7].

Apesar dos resultados imperfeitos obtidos com a conduta não cirúrgica, somente há cerca de duas décadas o tratamento conservador foi contestado e, não obstante todas as dificuldades técnicas oferecidas pela área anatômica, Knight e Smith, em 1958[2], nos EUA, e Judet e Letournel, no mesmo ano[1,3], na França, começaram a dar ênfase ao tratamento cirúrgico das fraturas do acetábulo. Gradativamente, os ortopedistas deixaram de lado sua resignação e derrotismo frente aos maus resultados do tratamento incruento[5,6,9] dessas fraturas e tomaram uma atitude agressiva cirúrgica. Para isso contribuiu o aumento do número dessas fraturas causado pelos acidentes automobilísticos, bem como a tendência a aplicar a essas fraturas os princípios que norteiam o tratamento das fraturas articulares, principalmente das que suportam carga: redução anatômica e retorno precoce da função e que prevê a redução aberta e osteossíntese.

Levantou-se então novo interesse em torno dessas fraturas e do seu correto estudo anatômico e radiológico. Novas clas-

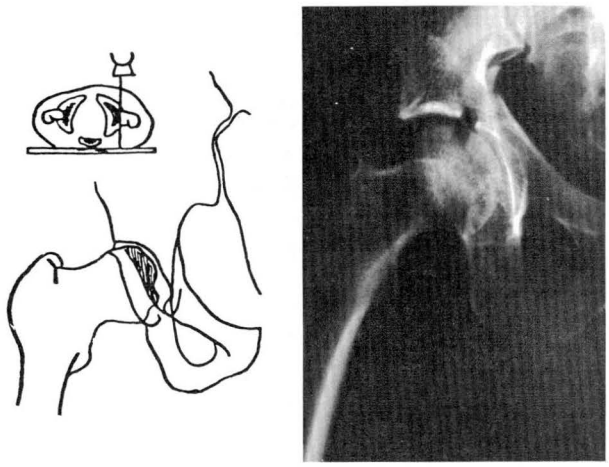

Fig. 1 – *(A, B) Esquema e radiografia de fratura de acetábulo em ântero-posterior*

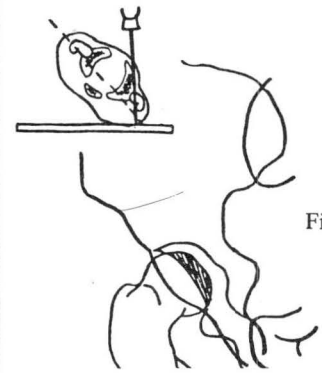

Fig. 1 – *(C, D) Esquema e fratura de acetábulo em incidência ilíaca*

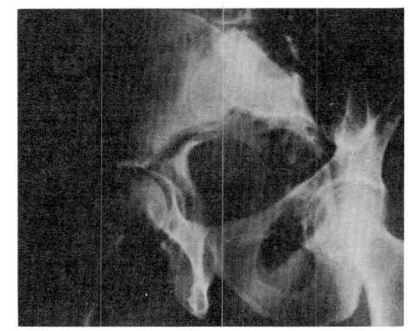

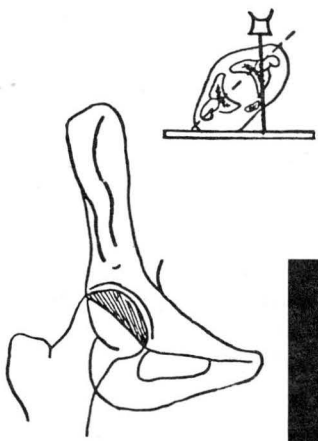

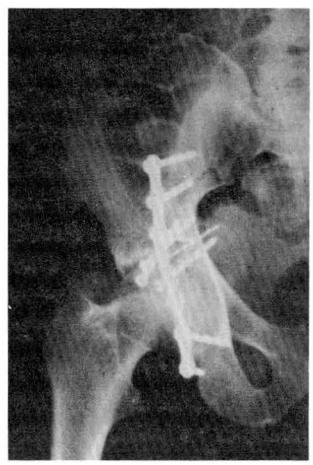

Fig. 1 – *(E, F) Esquema e fratura de acetábulo já fixada na incidência obturatória*

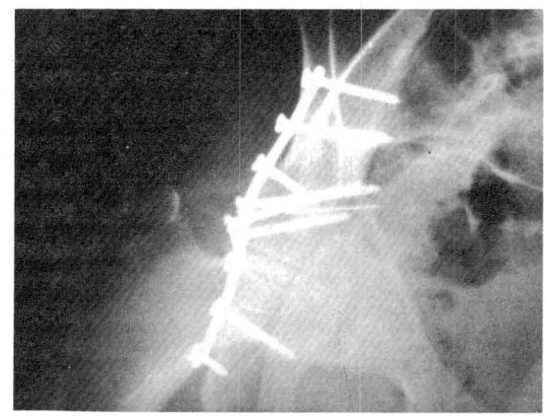

Fig. 1 – *(G) Fratura de acetábulo fixada com placa e parafusos. Incidência ântero-posterior. Resultado muito bom.*

sificações e técnicas radiológicas foram introduzidas. É importante destacar as classificações de Knight e Smith[2], que usam analogia com um relógio, para enumerá-las; Rowe e Lowell[7] classificam as fraturas de acetábulo de acordo com a cartilagem trirradiada; porém a classificação mais precisa nos parece a de Judet e Letournel, que se baseia em achados radiológicos.

A classificação de Judet e Letournel não dá ênfase somente à cavidade acetabular. Nela é importante todo o suporte do cótilo pelas colunas que o sustentam. A classificação é baseada no estudo radiológico das estruturas da pelve, feito em três posições básicas: ântero-posterior, oblíqua obturatória e oblíqua ilíaca, ambas com 45º[1,3,4].

Com ajuda de uma classificação completa e apurada técnica radiológica, tornou-se possível estimar melhor os tipos de fraturas, permitindo perfeita avaliação da redução da fratura e orientando quanto aos passos a serem adotados no tratamento das mesmas. Esta classificação e técnica radiológica orientam inclusive acessos e técnica cirúrgica[3,4].

Os trabalhos de Judet-Letournel e Knight-Smith consideram os resultados cirúrgicos muito superiores aos do tratamento conservador. Além disso, notou-se que a solução cirúrgica para essas fraturas, por permitir dispensa de trações prolongadas e gesso pelvipodálico, possibilita, além do rápido retorno funcional, conforto para os pacientes, curta hospitalização e prática conduta no manejo do politraumatizado.

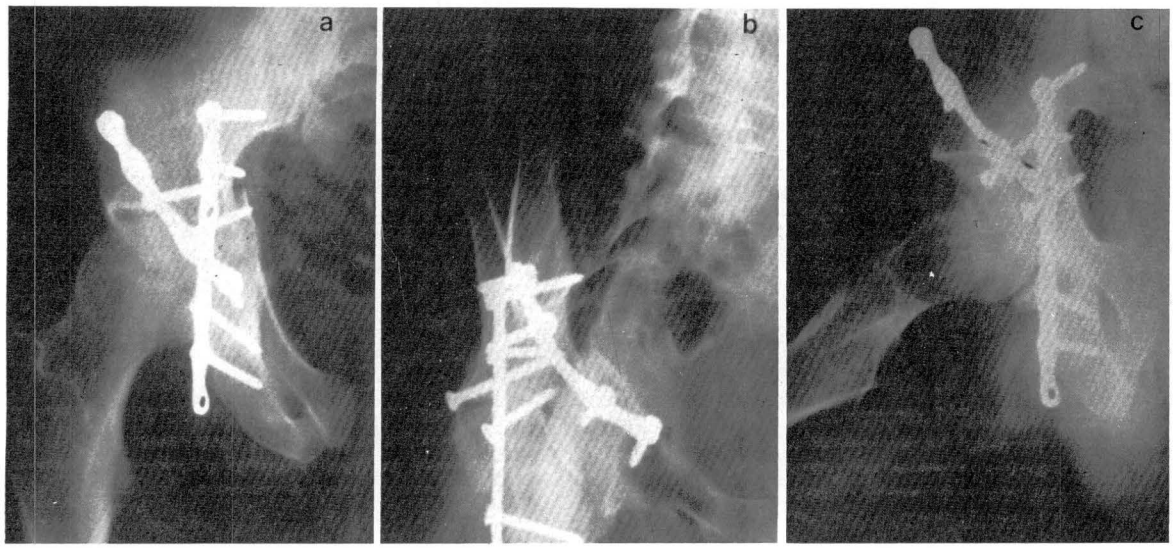


Fig. 2 – *(A, B, C) Fratura de dupla coluna fixada com dupla placa, com acesso posterior tipo Kocher Langembeck e ileoinguinal simultâneo. Resultado muito bom.*

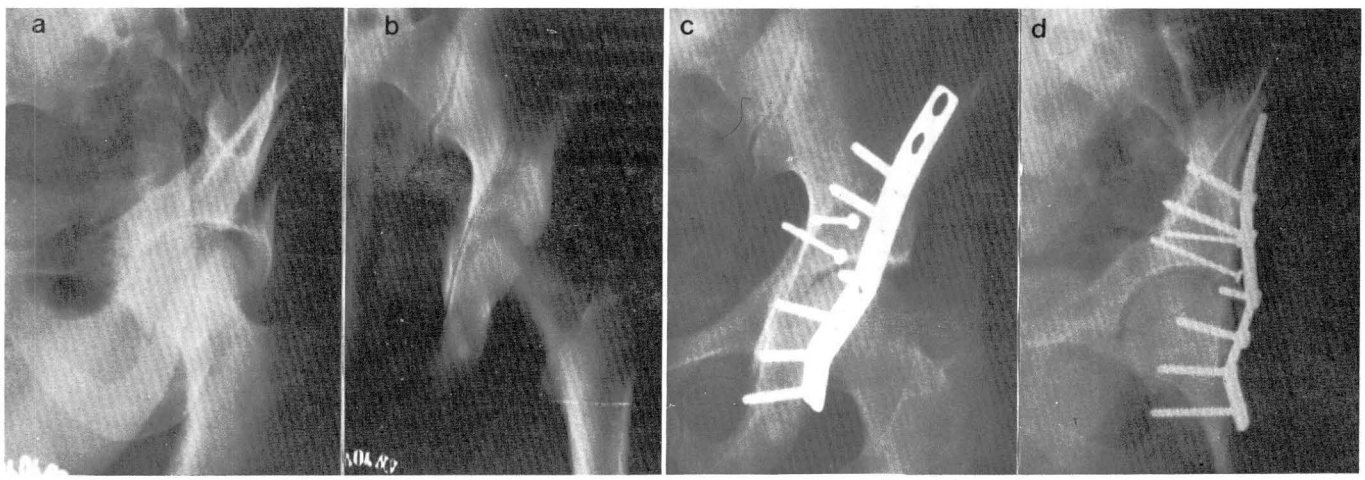


Fig. 3 – *(A, B, C, D) Fratura da coluna posterior e parede posterior vista na incidência obturatória e na planigrafia. A osteossíntese com placa tipo DCP da AO permitiu manter a boa redução, vista na incidência ântero-posterior e obturatória.*

Essas vantagens lavaram-nos a adotar progressivamente uma estratégia cirúrgica em grande parte de nossos casos. No entanto, lado a lado com os casos de tratamento cirúrgico, há casos semelhantes tratados conservadoramente. O objetivo de nosso trabalho, além de rever os resultados funcionais e radiológicos dos pacientes, foi de reestudá-los com vistas a classificação e critérios de tratamento.

## MATERIAL

Foram 60 pacientes com fraturas de acetábulo tratados nos Hospitais Belo Horizonte, João XXIII, Ortopédico e Sarah Kubitschek. Os pacientes foram tratados de 1971 a 1983, sendo usados nos trabalhos aqueles que apresentavam dados e radiografias que permitissem avaliação satisfatória. Casos que não puderam ser avaliados pessoalmente pelos autores o foram por anotações dos prontuários e radiografias. O seguimento médio foi de aproximadamente 3 anos. Foram 43 pacientes do sexo masculino e 17 do sexo feminino. A idade oscilou entre 18 e 74 anos, sendo a média de 37 anos. Procurou-se fazer como rotina radiografia nas três incidências de Letournel[3] (fig. 1), o que nos casos mais antigos foi no entanto exceção. Em alguns casos foi feita também planigrafia (fig. 3). Usando as radiografias disponíveis, foi possível classificar as fraturas, que são subdivididas em dois grandes grupos: elementares (quadro I) e complexas (quadro II).

## MÉTODO

Os pacientes portadores de fratura do acetábulo foram tratados em diferentes hospitais por diversos cirurgiões. Não houve padronização quanto à orientação cirúrgica ou conservadora dos casos.

**QUADRO I**
**Fraturas elementares**

| Tipo de fratura | Nº de casos | % |
|---|---|---|
| Coluna anterior | 1 | 3 |
| Parede anterior | 2 | 6 |
| Coluna posterior | 1 | 3 |
| Parede posterior | 22 | 72 |
| Transversa pura | 5 | 16 |
| Total | 31 | 100 |

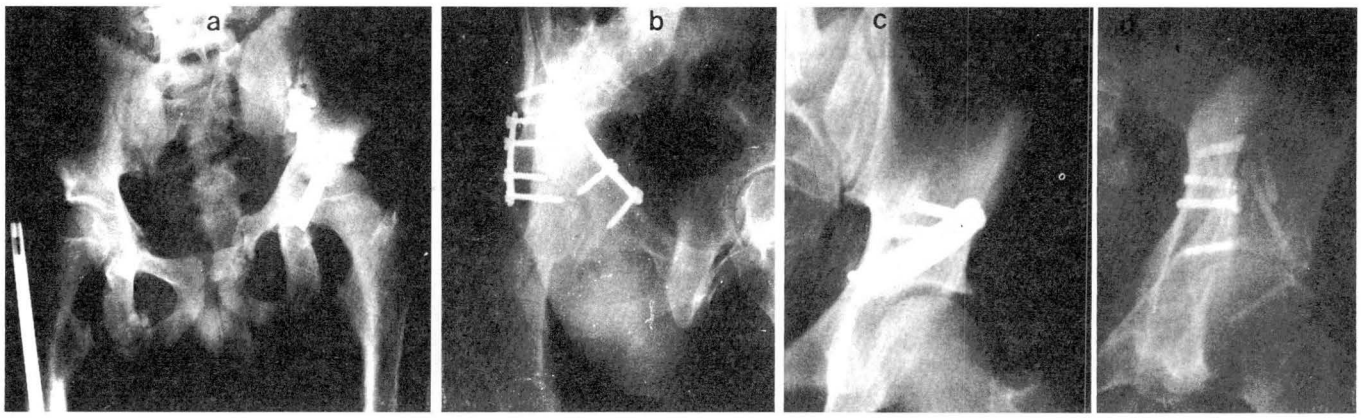


Fig. 4 – *A) Resultado bom em fratura em T e asa do ilíaco tipo estrelada. Fixação da coluna posterior e asa do ilíaco por acesso posterior e ileofemoral simultâneo. Não se fixou a coluna anterior. B) Fratura de dupla coluna, com fixação com duas placas de Sherman, por acesso ileoinguinal e posterior em 2 tempos. Bom resultado. C) Fratura de coluna posterior fixada com placa de Pattern. Resultado muito bom. D) Fratura em T fixada com parafusos múltiplos por acesso tipo Kocher Langembeck. Bom resultado.*

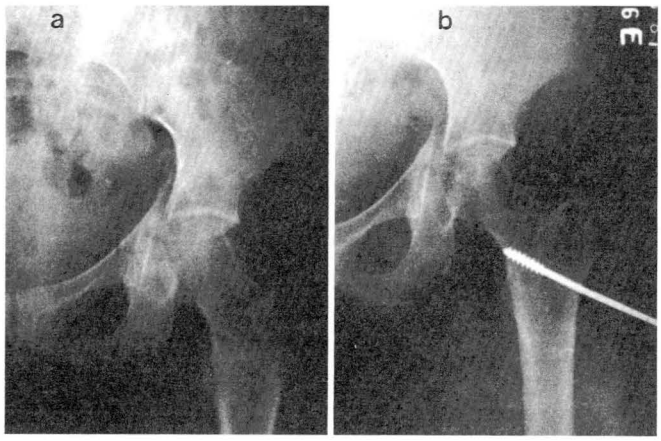


Fig. 5 – *(A, B) Fratura tratada conservadoramente, com incongruência e artrose a exigir artroplastia total do quadril. Mau resultado.*

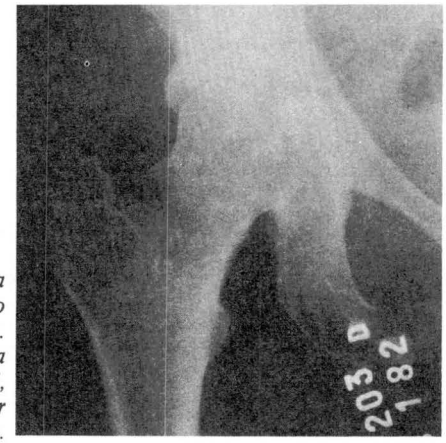

Fig. 6 – *Incongruência e mau resultado com artrose. Indicada artroplastia total, devido à dor intensa.*

O tratamento conservador foi baseado em tração contínua trocantérica e femoral, seguido ou não de gesso pelvipodálico.

O tratamento cirúrgico foi realizado por grupo reduzido de cirurgiões, que adotaram técnicas sugeridas por Judet e Letournel. As fixações foram em geral feitas com parafusos ou placas e parafusos, dependendo do caso (fig. 4). Basicamente, foram utilizadas 3 vias de acesso: Kocher Langembeck, ileofemoral e ileoinguinal. Em fraturas de duas colunas e em T foram usados acessos combinados em um tempo e em dois tempos, com intervalo de uma semana (figs. 2 e 4).

Os casos com pequenos desvios foram sempre tratados conservadoramente. Casos de fraturas com considerável desvio, com ou sem luxação associada, foram tratados por cirurgia ou tração, sem prévia seleção. Foi fator de indicação do tratamento conservador a idade mais avançada dos pacientes, estado geral e presença de lesões traumáticas associadas.

**QUADRO II**
**Fraturas complexas**

| Tipo de fratura | Nº de casos | % |
|---|---|---|
| Duas colunas | 9 | 33 |
| Parede e coluna posterior | 8 | 27 |
| Fratura em T | 4 | 13 |
| Transversa e parede posterior | 5 | 17 |
| Coluna anterior e hemitransversa posterior | 3 | 10 |
| Total | 29 | 100 |

## RESULTADOS

Os resultados foram avaliados usando-se o critério de Emile Letournel, que os classificou segundo os achados clínicos e radiológicos. Sua gradação dos resultados foi a seguinte: muito bom (coxofemorais normais), bom (atividade normal com imperfeição clínica ou anormalidade radiológica), regular (a articulação é dolorosa, a atividade é reduzida e há alterações radiológicas; a articulação, no entanto, é útil) e mau (articulações que necessitaram ou vão exigir cirurgia adicional do tipo artroplastia ou artrodese)[3].

Os resultados são apresentados em dois grupos de pacientes: os que foram tratados conservadoramente (figs. 5, 6, 7, 8) e cirurgicamente (figs. 1, 2, 3, 4, 9, 10, 11, 12).

Os quadros III e IV mostram os resultados obtidos nos casos cirúrgicos e conservadores. Houve predominância de melhores resultados dos casos tratados cirurgicamente, sobre os tratados conservadoramente.

## COMPLICAÇÕES

As complicações foram numerosas e encontradas nos casos cirúrgicos e conservadores. A artrose foi achado comum na

Fig. 7 – *Necrose isquêmica da cabeça femoral em caso tratado conservadoramente, com completa desorganização articular e mau resultado*

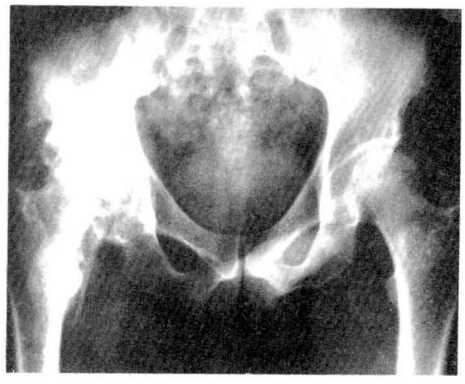

Fig. 8 – *Acentuada calcificação periarticular e artrose em caso tratado conservadoramente. Mau resultado.*

Fig. 9 – *Redução e osteossíntese inadequadas, propiciando incongruência, artrose e mau resultado*

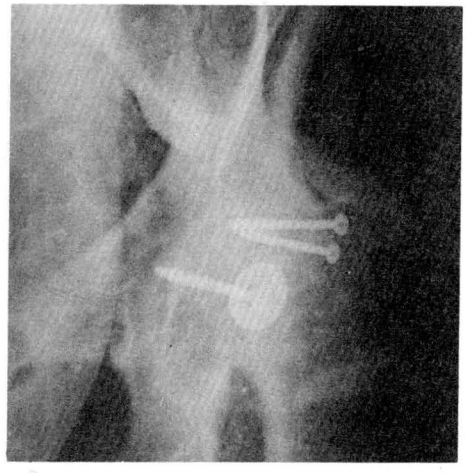

Fig. 10 – *Apesar da redução e osteossíntese terem sido satisfatórias, houve necrose isquêmica da cabeça e fragmentos articulares, com acentuada incongruência e artrose. Mau resultado.*

série conservadora, denotando a presença de redução imperfeita (figs. 5 e 6), sendo porém encontrada em apenas 6 pacientes operados (figs. 9 e 10). A necrose de cabeça, de acetábulo e calcificação periarticular foram encontradas em casos cirúrgicos e conservadores (figs. 7, 8, 11 e 12). A infecção do hematoma foi constatada em caso em que se indicou tratamento cirúrgico e, à presença de infecção no acesso, optou-se por tratamento conservador. Houve 1 caso de embolia fatal e 1 caso de hérnia inguinal em caso de acesso ileoinguinal. Não estão computados casos de paralisia nervosa devida ao traumatismo (2 casos); em um desses casos, o fragmento ósseo comprimia o ciático, o qual apresentou pronta recuperação após a fixação do fragmento.

Os quadros V e VI mostram separadamente as complicações nos casos cirúrgicos e conservadores.

**QUADRO III**
**Tratamento conservador**

| Resultados | Nº de pacientes | % |
|---|---|---|
| Muito bom | 5 | 16 |
| Bom | 4 | 13 |
| Regular | 4 | 13 |
| Mau | 18 | 48 |
| Total | 31 | 100 |

**QUADRO IV**
**Tratamento cirúrgico**

| Resultados | Nº de pacientes | % |
|---|---|---|
| Muito bom | 8 | 27 |
| Bom | 10 | 34 |
| Regular | 3 | 12 |
| Mau | 8 | 27 |
| Total | 29 | 100 |

## COMENTÁRIOS

A fratura-luxação do acetábulo é uma lesão traumática grave, que com freqüência causa incapacidade.

O resultado final e o prognóstico dos pacientes com fraturas do acetábulo dependem, porém, não só do traumatismo inicial, como também do tratamento empreendido. Esses traumatismos são em geral de grande complexidade e exigem, como toda fratura articular, uma redução anatômica e retorno precoce da função. Além dos problemas impostos pelas dificuldades inerentes dessa fratura, deve-se considerar que a maioria desses pacientes apresenta lesões associadas, tornando o tratamento mais trabalhoso.

As radiografias tomadas em incidência ântero-posterior feitas inicialmente no leito, com o paciente em quadro doloroso, não traduzem a real posição dos fragmentos. Assim, é necessário fazer de rotina as incidências oblíquas, a fim de classificar adequadamente a fratura e permitir um planejamento correto de tratamento.

Na seleção de casos para tratamento conservador, procurou-se incluir pacientes com pequenos desvios. Houve também tendência a destinar à cirurgia casos com grandes desvios e cominuições. Apesar dessa aparente vantagem para o tratamento conservador, notou-se que houve predominância

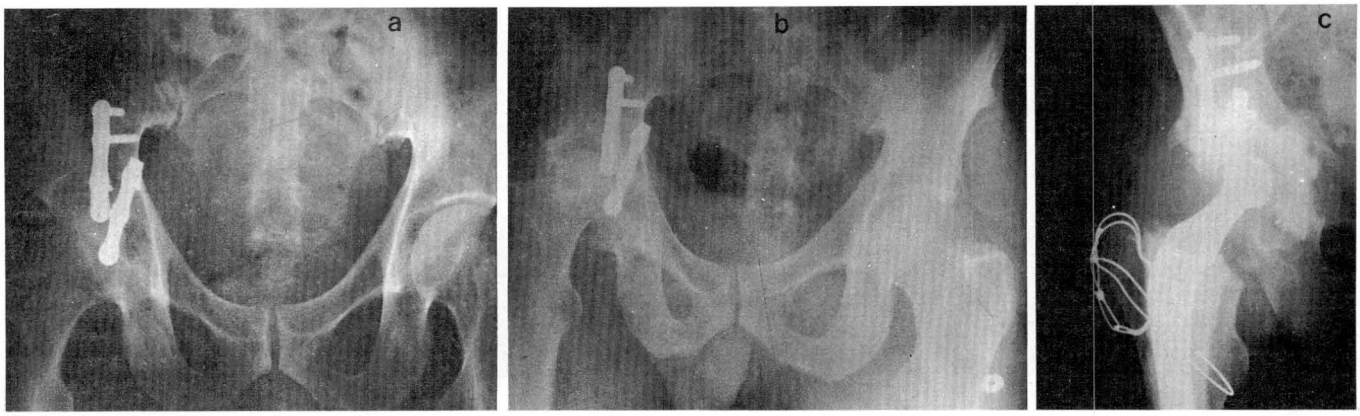


Fig. 11 – *(A, B, C) Fratura transversa fixada com duas placas. Durante 2 anos o resultado foi considerado muito bom. Desenvolveu necrose isquêmica da cabeça femoral com 2 anos e meio, sendo operado de artroplastia total do quadril. Mau resultado.*

Fig. 12 – *Calcificação periarticular pós-operatória em fratura de acetábulo, com restrição da mobilidade articular. Paciente sem dor. Resultado regular.*

**QUADRO V**
**Complicações – Tratamento conservador**

| Complicações | Nº de casos |
|---|---|
| Incongruência grave e artrose | 18 |
| Necrose acetabular e de cabeça femoral | 2 |
| Calcificação periarticular | 2 |
| Infecção de hematoma | 1 |
| Total | 23 |

**QUADRO VI**
**Complicações – Tratamento cirúrgico**

| Complicações | Nº de casos |
|---|---|
| Artrose | 6 |
| Necrose de acetábulo ou cabeça femoral | 3 |
| Calcificação periarticular | 2 |
| Infecção | 1 |
| Flebotrombose | 1 |
| Embolia pulmonar | 1 |
| Hérnia inguinal | 1 |
| Paralisia nervosa | 1 |
| Total | 16 |

de resultados satisfatórios nas fraturas tratadas cirurgicamente. Assim, revendo nossa série, podemos confirmar a nítida vantagem de casos operados.

A artrose foi a complicação mais comum, sendo observada com maior freqüência nos casos conservadores.

## CONCLUSÕES

1) A fratura-luxação do acetábulo é uma lesão traumática grave, que, com freqüência, causa incapacidade.

2) Houve nítida predominância de resultados satisfatórios nos casos tratados cirurgicamente.

3) As complicações são freqüentes, sendo muitas devido ao traumatismo, advindo tanto no tratamento cirúrgico como no conservador.

## REFERÊNCIAS


1. Judet, R., Judet, J. & Letournel, E.: *J. Bone Joint Surg. (Am)* 46: 1.615-1.646, 1964.
2. Knight, A.R. & Smith, H.: *J. Bone Joint Surg. (Am)* 40: 1-16, 1958.
3. Letournel, E.: In The hip, *Proceedings of the Seventh Open Scientific Meeting of the Hip Society, 1979,* St. Louis, C.V. Mosby, 1979, Cap. 3, 42-85.
4. Letournel, E.: *Clin. Orthop.* 151: 81-106, 1980.
5. Lipscomb, P.R.: In The hip, *Proceeding of the Seventh Open Scientific Meeting of the Hip Society, 1979,* St. Louis, C.V. Mosby, 1979, 1-16.
6. Pennal, G.F., Davidson, J., Garside, H. & Plewes, J.: *Clin. Orthop.* 151: 115-123, 1980.
7. Rowe, C.R. & Lowell, J.D.: *J. Bone Joint Surg. (Am)* 43: 30-57, 1961.
8. Senegas, J., Liorzon, G. & Yates, M.: *Clin. Orthop.* 151: 107-123, 1980.
9. Tile, M.: *Orthop. Clin. North Am.* 11: 481-506, 1980.

# Tratamento cirúrgico do "tennis elbow" pela técnica descrita por Nirschl e Pettrone*

*Luiz Antonio Martins Vieira*[1]
*José Raul Chiconelli*[2]

## RESUMO

**Os autores apresentam 8 casos de *tennis elbow* tratados no Hospital da Polícia Militar do Estado do Rio de Janeiro, durante os últimos dois anos.**

**Esses pacientes foram tratados cirurgicamente pela técnica de *release* parcial do tendão do *extensor carpi radialis brevis* descrita por Nirschl e Pettrone em 1979, por não terem sido curados com o tratamento conservador.**

**Os resultados foram considerados bons e têm encorajado os autores a continuar aplicando essa técnica.**

## SUMMARY

**Surgical treatment of the tennis elbow by Nirschl and Pettrone's technique**

*The authors present a preliminary report on 8 cases of tennis elbow treated at the Military Police Hospital of Rio de Janeiro during the last 2 years. After failure of conservative treatment, these patients were managed surgically by the technique of partial release of the "extensor carpi radialis brevis" tendon, as described by Nirschl and Pettrone in 1979.*

*The results are uniformly good and encourage the authors to continue with this procedure.*

## INTRODUÇÃO

O termo *tennis elbow* tem sido usado para descrever várias síndromes dolorosas do cotovelo[15].

Os autores apresentam 8 pacientes tratados pela técnica cirúrgica descrita por Robert P. Nirschl e Frank A. Pettrone[15], os quais não responderam ao tratamento clínico preconizado pelo Serviço de Ortopedia e Traumatologia do Hospital da Polícia Militar do Estado do Rio de Janeiro.

O diagnóstico, essencialmente clínico, baseou-se na dor à compressão do epicôndilo lateral, à dor provocada no epicôndilo ao fazer-se a extensão do punho contra resistência e no "teste do dedo médio"[1], que consiste na dor provocada no epicôndilo ao fazer-se a extensão do dedo médio contra resistência, com o cotovelo estendido, que tensiona a origem facial do *extensor carpi radialis brevis*[2,18].

O exame radiológico foi feito rotineiramente em todos os pacientes operados, para evidenciar a presença de alguma calcificação ou corpo estranho, porém, em nenhum dos nossos casos, foi encontrada alguma alteração radiológica.

## ANATOMIA

O epicôndilo lateral dá origem aos músculos extensores, os quais apresentam procedência definida no epicôndilo[10]. A origem dos músculos extensores comuns inclui o músculo *extensor carpi radialis longus*, o *extensor carpi radialis brevis, o extensor digitorum communis, o extensor digiti minimi* e o *extensor carpi ulnaris*.

O ligamento colateral radial conecta o epicôndilo com a incisura radial da ulna (escotadura sigmóidea menor). O feixe anterior e o medial do ligamento colateral radial envolvem a cabeça do rádio sem inserção nela. Essa conexão é também mantida pelo ligamento quadrado de Denuce entre o colo do rádio e a incisura radial da ulna[10].

O ligamento orbicular está intimamente conectado com os músculos *extensor carpi radialis brevis*, o *extensor carpi radialis longus*, o *extensor digitorum communis* e, principalmente, com o músculo supinador[10].

O nervo radial termina a poucos centímetros acima do epicôndilo lateral do úmero, dividindo-se no nervo interósseo posterior, que é motor, e no nervo superficial radial, sensitivo[12,19]. Antes dessa divisão, ramos de suprimento são

---

* Trab. realiz. no Serv. de Ortop. e Traumatol. do Hosp. da Polícia Militar do Estado do Rio de Janeiro.

1. Ortopedista do Serv. de Ortop. e Traumatol. do Hosp. da Pol. Mil. do Est. do Rio de Janeiro.
2. Chefe do Serv. de Ortop. e Traumatol. do Hosp. da Pol. Mil. do Est. do Rio de Janeiro.

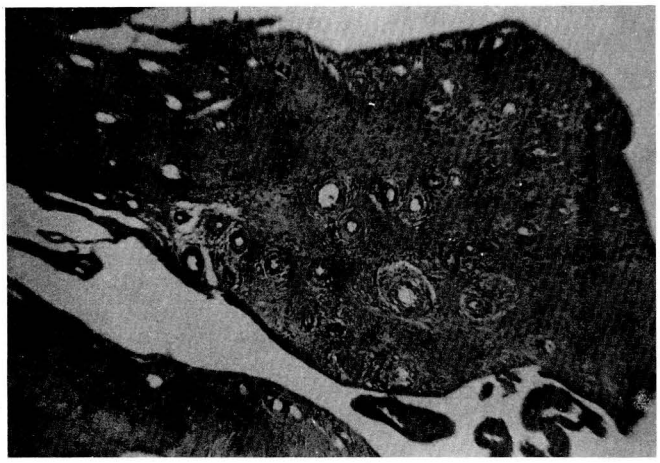

Fig. 1 – *"Tennis elbow" (caso 5). O exame microscópico reproduz o aspecto de volumosa projeção papilar, em que comum é a hiperplasia angiofibroblástica. Os vasos mostram as paredes espessadas e as células inflamatórias (tipo mononuclear). Há focos hemorrágicos recentes e depósito de fibrina, visto no quadrante superior à esquerda (hematoxilina-eosina).*

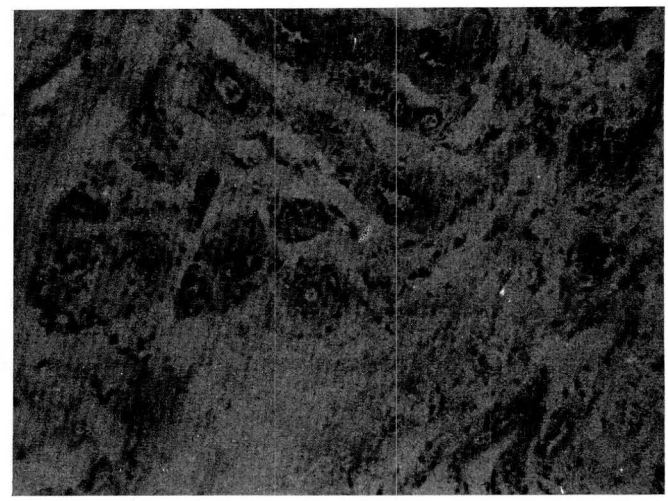

Fig. 2 – *"Tennis elbow" (caso 3). Em outras áreas, principalmente em regiões mais profundas, observa-se proliferação endotelial que chega, inclusive, a obliterar a luz dos vasos. Há edemas e raros elementos inflamatórios do tipo mononuclear (hematoxilina-eosina).*

dados para os músculos *braquialis, braquioradialis* e *extensor carpi radialis longus*[12,19]. Logo abaixo do ramo que inerva o *braquioradialis* emerge o ramo que supre o periósteo do epicôndilo lateral, estruturas anteriores da articulação radioumeral e o ligamento orbicular[10]. O nervo interósseo posterior descende entre os músculos *braquialis* e o *braquioradialis*, passa sob os músculos *extensor carpi radialis longus* e o *extensor carpi radialis brevis*, suprindo esse último, e depois penetra no músculo supinador na arcada de Frohse[18], onde se dividem os dois ramos, um deles sobre os músculos extensores mediais – *extensor carpi ulnaris, extensor digitorum communis* e *extensor digiti minimi* – e o outro supre os músculos *abdutor pollicis longus, extensor pollicis brevis* e *extensor indicis* e termina em filamentos nos ligamentos e articulações do carpo[12,17].

O nervo superficial radial continua seu curso no antebraço e supre a pele do lado radial do dorso do punho e mão e termina nos nervos digitais dorsais, dando sensibilidade para a superfície dorsal dos três dedos radiais e metade do dedo anelar[17,19].

## PATOLOGIA

Desde que essa patologia foi descrita por Runge, em 1873, várias sugestões em relação à causa e ao tratamento têm aparecido. Os processos patológicos mais popularizados para a explicação da síndrome são: periostite (Runge, 1872), bursite (Osgud, em 1922; Hughes, em 1950), necrose asséptica radioumeral e condromalácia da cúpula radial[2], sinovite radioumeral com irritação das franjas sinoviais (Trethowan e Ogilvie, em 1929; Stack, em 1949; Moore, em 1952), irritação do ligamento colateral radial ou do ligamento orbicular (Bosworth, em 1955 e 1965; Boyd, em 1973; Compere, em 1955; Savastano, em 1972), neurite de ramos do nervo radial[4,10,12,17] e múltiplas torções na origem dos músculos extensores[5,6,7,9].

Há menos controvérsias sobre a teoria do que a epicondilite faz parte das síndromes de superuso[16].

Segundo Nirschl[15] e Cyriax, em 1954, a lesão básica se encontra na origem do músculo *extensor carpi radialis brevis*, que se situa mais especificamente no epicôndilo que no músculo *extensor carpi radialis longus*, o qual origina-se mais proximalmente, ao longo do bordo epicondilar lateral, onde o superuso (microtraumatismos repetidos) provoca macro ou microrroturas, com subseqüente reparo com tecido imaturo.

O exame macroscópico da origem do músculo *extensor carpi radialis brevis* revela-se caracteristicamente de coloração branco-amarelada, com o tecido de granulação aparecendo edematoso, friável e com pouco brilho.

O exame microscópico revela invasão característica de fibroblastos e granulação vascular, que pode ser descrita como hiperplasia angiofibroblástica, como pode ser visto nas fotografias a seguir.

## MATERIAL E MÉTODOS

Cento e quinze pacientes foram atendidos no Hospital da Polícia Militar do Estado do Rio de Janeiro, no período de julho de 1977 a setembro de 1982, com quadro clínico de epicondilite lateral do úmero, sendo que 78 pacientes eram do sexo masculino e 37 do sexo feminino, notando-se predominância do sexo masculino e da incidência da patologia nas 4ª e 5ª décadas de vida.

O tratamento conservador consistiu em até um máximo de três infiltrações locais de anestésico associado com corticosteróide, seguido de imobilização axilopalmar gessada durante dez dias, antiinflamatórios por via sistêmica e fisioterapia através de ultra-som, após a retirada da imobilização.

Sem dúvida, dos pacientes atendidos no nosso ambulatório, a maioria respondeu ao tratamento conservador num período de 6 meses. Observou-se que após os sintomas terem regredido, recidivas são pouco freqüentes.

Oito pacientes, sendo 4 do sexo masculino e 4 do sexo feminino, com idades variando de 37 anos (caso 3) a 52 anos (caso 7), foram tratados cirurgicamente, porque falharam em responder às medidas conservadoras descritas e apresentavam

desconforto e incapacidade, suficientes para indicar o procedimento cirúrgico.

Dentre os pacientes operados, apenas um (caso 6) apresentou a patologia no braço que não era o dominante e nenhum deles praticava tenis ou esporte similar, porém todos relacionaram a causa da dor com esforço freqüente do antebraço e mão, como lavar roupas, prática de tricô, datilografia, etc., e apenas um paciente a relacionou com trauma direto no epicôndilo (caso 7).

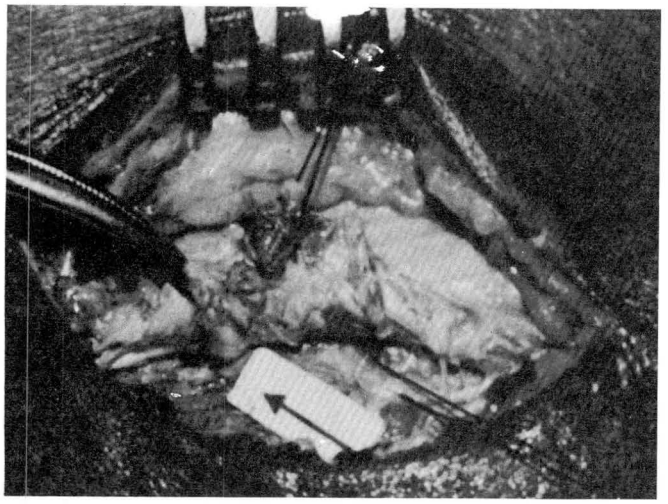

Fig. 3 – *"Tennis elbow" (caso 1). Visualização do tecido patológico que é visto com rebatimento medial do "extensor carpi radialis longus".*

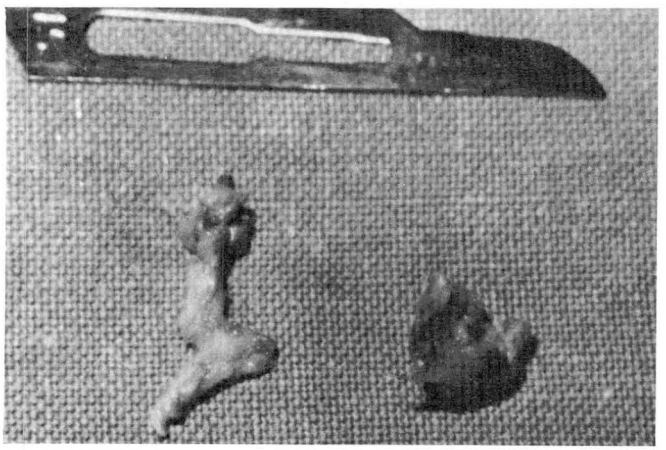

Fig. 4 – *"Tennis elbow" (caso 1). Material ressecado no ato cirúrgico.*

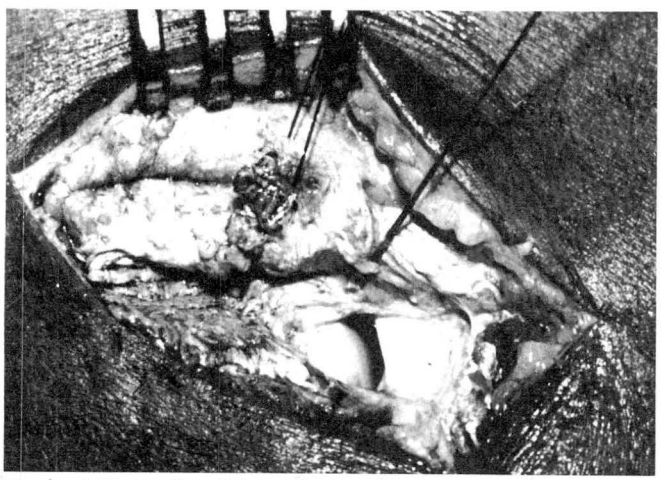

Fig. 5 – *"Tennis elbow" (caso 1). Visualização da articulação radioumeral, para verificar se há alguma anormalidade em seu interior.*

O tempo médio de início da dor e cirurgia foi de 12 meses, com o máximo de sintomatologia de 4 anos (caso 1) e o mínimo de 7 meses (caso 8).

Em todos os casos operados, o tecido muscular reconhecido macroscopicamente como patológico, por sua consistência friável, coloração branco-amarelada e aspecto fibroso, foi ressecado e encaminhado para exame citopatológico. Todos confirmaram o diagnóstico de tendinite lateral do úmero, demonstrando-se a característica invasão fibroblástica e de tecido vascular que distingue a hiperplasia angiofibroblástica, inclusive dois casos (3 e 6), em que não se encontrou alteração macroscópica do tendão do *extensor carpi radialis brevis*, mas que, como nos demais casos, teve sua origem parcialmente ressecada no ato cirúrgico.

Todos os pacientes foram operados sob bloqueio (regional) e com isquemia feita com faixa de Esmarch e manguito pneumático no terço proximal do braço.

**Técnica cirúrgica**

Com o cotovelo fletido em 90º e o antebraço pronado, inicia-se a incisão 2cm proximal ao epicôndilo e estende-se distalmente de maneira curvilínea até 7cm sobre a junção do músculo *extensor carpi radialis longus* e o *extensor digitorum communis*. Incide-se a aponeurose e libera-se o interstício entre os músculos *extensor carpi radialis longus* e o *extensor digitorum communis* desde o nível da cabeça do rádio até o epicôndilo, de onde se rebate medialmente o *extensor carpi radialis longus*, para expor-se o *extensor carpi radialis brevis* e assim visualizar-se o tecido patológico (fig. 1), que corresponde a cerca de 75% de sua inserção proximal. Resseca-se todo esse tecido fibroso e de granulação (fig. 2) e, a seguir, verifica-se se há alguma alteração na aponeurose do músculo *extensor digitorum communis* e do *extensor carpi radialis longus* e na articulação radioumeral, através de pequena incisão na membrana sinovial (fig. 3); caso haja algum tecido anormal, o que é incomum, deve-se ressecá-lo.

Para melhorar o suprimento sanguíneo local, pequena área anterior e distal ao epicôndilo é decorticada com osteótomo ou cureta.

A parte remanescente do tendão do *extensor carpi radialis brevis* não se retrai, devido a sua forte aderência ao músculo *extensor carpi radialis longus*.

A seguir, sutura-se o músculo *extensor carpi radialis longus* ao bordo anterior do músculo *extensor digitorum communis*, o tecido subcutâneo e a pele.

No pós-operatório, imobiliza-se o membro com uma calha gessada axilopalmar por 10 dias e, então, retira-se a calha e os pontos e iniciam-se exercícios gradativamente. A recuperação deve ser completa no terceiro mês pós-operatório.

A avaliação do resultado da cirurgia foi feita de acordo com a dor e o retorno às atividades físicas. Assim, consideramos, de acordo com Roles e Maudsley[17]:

– Excelente: nenhuma dor, movimentos e atividades físicas sem restrição.

| Caso | Sexo | Idade | Mão dominante | Cotovelo afetado | Duração da queixa | Ocupação | Causa (sic) | Tratamento prévio | Follow-up | Tempo que retornou às atividades normais | Resultado |
|---|---|---|---|---|---|---|---|---|---|---|---|
| 1 SPM | M | 44 | Direita | Direito | 48 meses | Militar | Esforço no serviço | 8 infilt.; 2 imobil.; fisioter. | 25 meses | 2 meses | Excelente |
| 2 LVRO | F | 41 | Direita | Direito | 8 meses | Doméstica | Esforço em casa (lavar roupa) | 3 infilt.; 2 imobil.; fisioter. | 17 meses | 3 meses | Excelente |
| 3 AC | M | 37 | Direita | Direito | 8 meses | Militar | Esforço no serviço (datilografia) | 3 infilt.; 2 imobil.; fisioter. | 14 meses | 3 meses | Excelente |
| 4 CM | F | 51 | Direita | Direito | 24 meses | Doméstica | Esforço físico na residência | 2 infilt.; 2 imobil.; fisioter. | 14 meses | 2 meses | Excelente |
| 5 MLNS | F | 33 | Direita | Direito | 9 meses | Doméstica | Esforço físico (tricô) | 5 infilt.; 3 imobil.; fisioter. | 12 meses | 2 meses | Bom |
| 6 OR | M | 46 | Direita | Esquerdo | 30 meses | Militar | Esforço no serviço (c/marreta) | 3 infilt.; 2 imobil.; fisioter. | 10 meses | 3 meses | Excelente |
| 7 AJL | M | 52 | Direita | Direito | 8 meses | Militar | Trauma direto | 3 infilt.; 2 imobil.; fisioter. | 6 meses | 2 meses | Excelente |
| 8 ICS | F | 42 | Direita | Direito | 7 meses | Doméstica | Esforço em casa (lavar roupa) | 2 infilt.; 3 imobil.; fisioter. | 4 meses | Em evolução | Bom; em evolução |

– Bom: desconforto ocasional, movimentos e atividades físicas normais.

– Razoável: desconforto após atividades físicas mais prolongadas, porém melhor que pré-operatoriamente.

– Ruim: dor limitando as atividades físicas diárias, sem obter melhora com a cirurgia.

O *follow-up* médio foi de 14 meses, com um máximo de 25 meses (caso 1) e mínimo de 4 meses (caso 8). Obtivemos 6 pacientes com resultado excelente (casos 1, 2, 3, 4, 6 e 7), 1 paciente com resultado bom (caso 5) e 1 paciente (caso 8) está no período de recuperação pós-operatória e ainda sente dor à palpação ao nível do epicôndilo, porém não sente mais dor à extensão do punho contra resistência.

Um dos pacientes (caso 7) apresentou como complicação um hematoma no pós-operatório imediato, que foi tratado com a retirada de um ponto e sua drenagem. Cicatrizou e evoluiu muito bem. Acima, apresentamos um quadro geral dos pacientes operados.

## CONSIDERAÇÕES

O termo *tennis elbow* é genérico. Segundo Bosworth[2], esse termo tem sido descrito para descrever incapacidades do cotovelo, com sintomas similares mas com causas dissimilares.

O *stress* do cotovelo, associado à prática do tênis, pode levar aos sintomas clássicos, porém a incidência dessa patologia em tenistas sempre foi menor que na população em geral[2,5,14,15,16]; em nossa série, nenhum dos pacientes operados praticava esse esporte ou similar. Pernet[16] refere que um termo mais apropriado com a etiopatogenia é tendinite lateral do úmero ou tendinite epicondilar lateral.

É uma afecção própria dos adultos em torno da 4ª e 5ª décadas de vida[3,5,7,16,17], mais comum nos homens[14,15,16,17], no braço dominante[1,5,15,16,17] e responde muito bem ao tratamento conservador[1,2,3,6,7,16,17].

O principal diagnóstico diferencial da tendinite lateral do úmero é a compressão do nervo radial ao nível do epicôndilo ou síndrome do túnel radial (como é conhecida), que, porém, produz alterações motoras nos músculos inervados pelo interósseo posterior[4,12,17] e parestesia na área suprida pelo superficial radial[12,17].

Vários procedimentos cirúrgicos têm sido defendidos para o tratamento da tendinite lateral do úmero[1,2,3,4,5,7,8,12,14,15,17]. Segundo Coonrad e Hooper[5] e Koppel e Thompson, em 1963, a maioria dos casos que têm bons resultados é aquela em que se faz o *release* da origem do *extensor carpi radialis brevis*.

A análise dessa pequena amostragem de casos de *tennis elbow* tratados cirurgicamente com êxito pela técnica descrita servirá de incentivo para continuarmos essa orientação de tratamento. Acreditamos que de posse, no futuro, de maior número de casos, possamos tirar conclusões mais definidas em favor dessa técnica cirúrgica, a nosso ver de simples execução e que veio para incorporar-se definitivamente às técnicas cirúrgicas ortopédicas.

## REFERÊNCIAS


1. Bosworth, D.M.: The role of the orbicular ligament in tennis elbow, *J. Bone Joint Surg. (Am)* 37: 527-534, 1955.
2. Bosworth, D.M.: Surgical treatment of tennis elbow. A follow-up study, *J. Bone Joint Surg. (Am)* 47: 1.533-1.536, 1965.
3. Boyd, H.B. et al.: Tennis elbow, *J. Bone Joint Surg. (Am)* 55: 1.183-1.187, 1973.
4. Capener,N.: The vulnerability of the posterior interosseous nerve of the forearm. A case report and an anatomical study, *J. Bone Joint Surg. (Br)* 48: 770-773, 1966.
5. Coonrad, R.W. et al.: Tennis elbow. Its course, natural history. Conservative and surgical management, *J. Bone Joint Surg. (Am)* 55: 1.177-1.183, 1973.
6. Ciriax, J.H.: The pathology and treatment of tennis elbow, *J. Bone Joint Surg.* 18: 921-940, 1936.
7. Garden, R.S.: Tennis elbow, *J. Bone Joint Surg. (Br)* 43: 100-106, 1961.
8. Gardner, R.C.: Tennis elbow – diagnosis, pathology and treatment, *Clin. Orthop.* 72: 248, 1970.
9. Goldie, I.: Epicondylitis lateralis humeri (epicondylalgia or tennis elbow): a pathogenetical study, *Acta Chir. Scand.* (supl.): 339, 1964.
10. Kaplan, E.B.: Treatment of tennis elbow (epicondylitis) by denervation, *J. Bone Joint Surg. (Am)* 41: 147-151, 1949.
11. Lister, G.: *The hand: diagnosis and indications,* Edinburgh, Churchil Jims, 1975.
12. Mulholland, R.C.: Non-traumatic progressive paralysis of posterior interosseous nerve, *J. Bone Joint Surg.* (Br) 48:781-785, 1966.
13. Manasley, R.H. et al.: Radial tunnel syndrome, *J. Bone Joint Surg. (Br)* 54: 1.205, 1972.
14. Nirschl, R.P.: Tennis elbow, *Orthop. Clin. North Am.* 4: 787-800, 1973.
15. Nirschl, R.P. & Pettrone, F.A.: Tennis elbow. The surgical treatment of lateral epicondylitis, *J. Bone Joint Surg. (Am)* 61: 832-839, 1979.
16. Pernet, A.: Epicondilite lateral do úmero. *Rev. Brasil. Ortop.* 14: 107-112, 1979.
17. Roles, N.C. & Maudsley, R.H.: Radial tunnel syndrome. Resistant tennis elbow as a nerve entrapment, *J. Bone Joint Surg. (Br)* 54: 499-509, 1972.
18. Spinner, M.: The arcade of Frohse and its relationship to posterior interosseous nerve paralysis, *J. Bone Joint Surg. (Br)* 50: 809, 1968.
19. Testut, L. & Jacob, O.: *Tratado de anatomia topográfica com aplicações médico-cirúrgicas,* 8ª ed., tomo II, 1975.

# Avaliação experimental do sistema de irrigação-sucção com um único cateter

*José Batista Volpon*[1]

## RESUMO

**É avaliado experimentalmente, *in vitro*, um sistema de irrigação com um único cateter, sendo comparados os resultados com o sistema convencional com dois cateteres. Através da medida da densidade óptica de uma solução corada, em diferentes tempos, estimou-se a transferência de líquido de um frasco para o outro através da irrigação, comparando-se, dessa forma, o desempenho dos dois sistemas. Chegou-se à conclusão de que, nas condições experimentais utilizadas, não há diferenças entre os dois modelos testados.**

## SUMMARY

**Experimental evaluation of a continuous catheter irrigation system**

*Under experimental conditions, the* in vitro *performance of an irrigation system with a continous catheter is compared with the conventional two-catheter system. The transference of a dyed solution from one flask to another is evaluated through the determination of its optic density. No differences were found between the two systems.*

## INTRODUÇÃO

A irrigação-sucção contínua é hoje largamente utilizada e aceita como importante método auxiliar no tratamento das sepsias do aparelho locomotor. Foi desenvolvido principalmente como esforço para melhorar os resultados no tratamento das osteomielites e representou um avanço em relação aos resultados obtidos com o método de Orr-Trueta.

Na década de 40 surgiram relatos favoráveis ao uso tópico da penicilina em osteomielites crônicas na forma de instilação do antibiótico isoladamente[10] ou associado a um detergente[6,7].

Em 1957, Mitra e Grace[10] relataram um sucesso de 64,21% em 95 casos de osteomielite crônica tratados em Calcutá e 69% de sucesso em 45 casos semelhantes tratados em Nova York. Eles ainda usavam a mistura de antibiótico e detergente, injetada através de cateter implantado, 3 vezes ao dia, por 5 a 10 dias.

A irrigação contínua, tal como é utilizada hoje, teve início nos anos 60, primeiramente com Goldman, Johnson e Grossberg[8] e, em seguida, com McElvenny[9], que aprimorou a técnica empregada por aqueles autores. Compere[2,3] recomendou a adição de tyloxapol ao líquido de lavagem, na convicção de que haveria prevenção da formação de penicilinase, permitindo, além disso, melhor perfusão, limpando a ferida por mucólise e ação surfactante, o que resultaria em facilitação da ação do antibiótico.

No Departamento de Ortopedia e Traumatologia da Faculdade de Medicina de Ribeirão Preto, o método foi introduzido por Compere em 1963 e mantido pelo Prof. J. P. Marcondes de Souza, que associou à solução de soro fisiológico um solvente de secreções (tergentol) e como tal tem sido usado até hoje no tratamento da osteomielite aguda, crônica, artrite séptica e abscessos profundos.

A forma clássica de instalação do sistema de irrigação-sucção contínua é através de dois ou mais cateteres perfurados colocados próximos ou lado a lado nas profundidades da loja, dentro do osso ou articulação[2,5]. A maioria dos autores recomenda que a lavagem permaneça por um período em torno de três semanas nas osteomielites[5,12].

Uma das complicações encontradas são as obstruções do sistema de drenagem, causando dor, infiltração de partes moles e, muitas vezes, obrigando a interrupção precoce da irrigação, se as manobras de desobstrução não forem bem sucedidas. Dilmaghani e cols.[4], para superar este problema, desenvolveram um sistema fechado de inversão de fluxo, que porém envolve certa dificuldade no manejo por parte da enfermagem e necessita atenção freqüente. Para contornar este problema, há mais ou menos 5 anos temos usado uma modificação no sistema de irrigação, que consiste no emprego de um único cateter, com uma extremidade funcionando como entrada de líquido e a outra como saída, ao invés de dois ca-

1. Prof. Assist. Doutor do Dep. de Ortop. e Traumatol. da Fac. de Med. de Ribeirão Preto – Univ. de São Paulo.

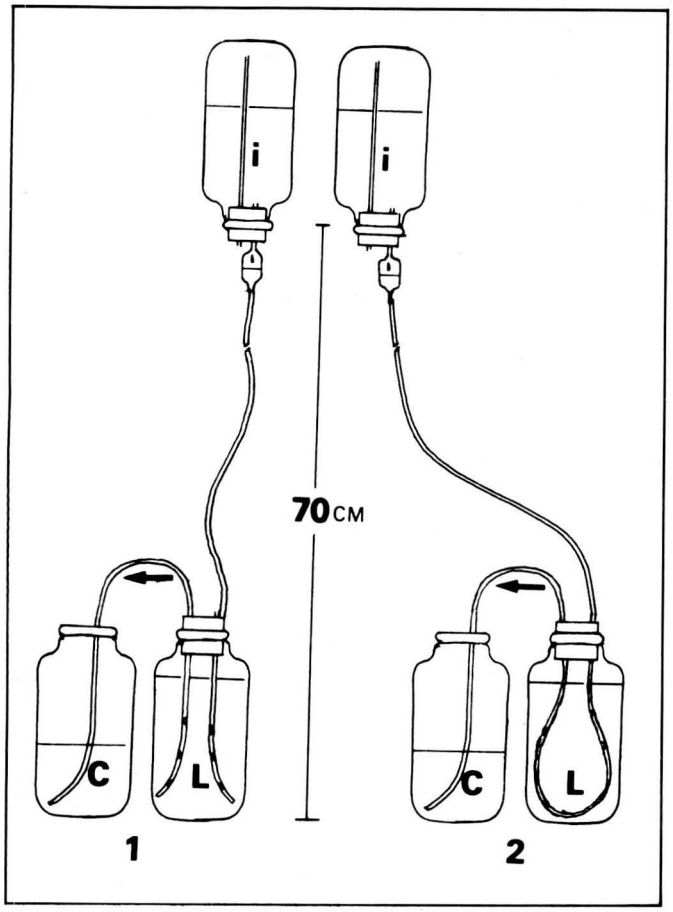


Fig. 1 – *Esquema dos dois modelos de irrigação utilizados no experimento. Ambos contêm frascos de irrigação (i), que são mantidos a 70 cm de altura e que fornecem água destilada aos frascos de lavagem (L). O sistema contínuo (2) contém um único cateter no seu interior, enquanto que o sistema interrompido (1) contém dois. Ambos são cheios de uma solução corada. O líquido circulando pelos cateteres é armazenado no frasco coletor (C), de onde são colhidas as amostras para a medida da densidade óptica da solução.*

teteres. Com isso, a freqüência de obstrução diminuiu consideravelmente e o sistema parece-nos funcionar tão bem quanto o clássico. Por isso, resolvemos comparar, em laboratório, os dois modelos.

## MATERIAL E MÉTODO

Para comparação dos dois sistemas de irrigação, construímos dois modelos, sendo cada um deles formado por um frasco de vidro com capacidade para 1.150ml (frasco de lavagem), mantido fechado com rolha de borracha, com um orifício de entrada e outro de saída. No modelo destinado a testar o sistema interrompido (dois cateteres), pelo orifício da rolha eram introduzidas duas sondas tipo Levine nº 12, tendo cada extremidade comprimento de 16cm no interior do frasco e perfurada com 3 orifícios de 3mm de diâmetro médio, a 2,5mm de distância uma da outra. No modelo destinado a testar o sistema contínuo (um único cateter), era introduzida uma sonda única, entrando e saindo pelos orifícios da rolha, exatamente com as mesmas dimensões, calibre, número e tamanho dos orifícios do modelo anterior. Os cateteres dos orifícios de saída continuavam-se até um frasco coletor, com capacidade para 1.150ml e mantido no mesmo nível que o frasco de lavagem. O cateter de entrada continuava-se com um

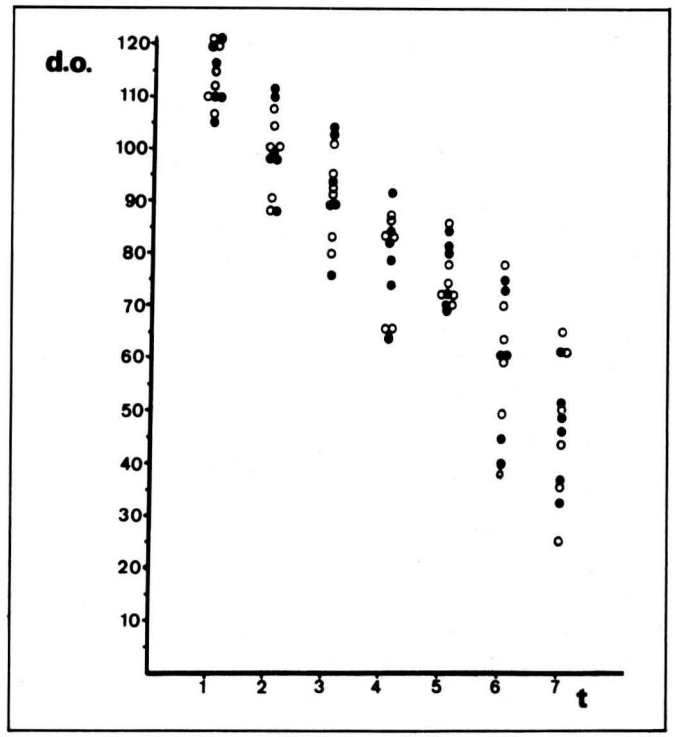


Fig. 2 – *Relação das medidas de densidade óptica (d.o.) com o tempo de irrigação (em horas). Os círculos vazios representam o sistema contínuo, enquanto que os círculos cheios representam o sistema interrompido.*

equipo comum de soro, que era conectado a um frasco de soro fisiológico, com capacidade para 1.000ml (frasco de irrigação) e mantido a uma altura de 70cm do frasco de lavagem.

Para cada sessão de lavagem, que durava 7 horas, os frascos de irrigação eram cheios com 1.000ml de água destilada e os frascos de lavagem com 1.000ml de uma solução obtida de 4 litros e meio de água destilada à qual se adicionavam 75mg de rifamicina (*Rifocina Lepetit*), produzindo, dessa maneira, uma coloração amarelada à solução. A seguir, corria-se água destilada do frasco de irrigação a uma velocidade de 60 ± 2 gotas/mi, de tal modo que a água destilada entrava pelo cateter dentro do frasco de lavagem e saía, acumulando-se no frasco coletor (fig. 1). Várias vezes, durante cada hora, agitava-se o frasco de lavagem. Durante 7 horas, a cada hora, eram colhidas amostras de 4 a 5ml do líquido acumulado no frasco coletor, que era antes homogeneizado. Antes de iniciar-se a irrigação, era colhida uma amostra da solução de lavagem (amostra zero). Todas as amostras eram levadas até um colorímetro fotoelétrico (Klett-Summerson), sendo medida a densidade óptica da solução (d.o.) com filtro nº 42 (420mu) e tendo água destilada como *blank*. Foi ainda realizada uma medida da d.o. de uma amostra da solução inicial e repetida a medida após 24 horas de exposição à luz, não se encontrando diferença entre as duas medidas. Isso indica que a coloração não se altera nesse período.

Ao todo foram realizadas 6 sessões de lavagem para cada sistema.

## RESULTADOS

Os resultados individuais das d.o. das 84 amostras foram colocados em gráfico em relação ao tempo de irrigação e estão apresentados na figura 2. Verifica-se que há pouca dis-

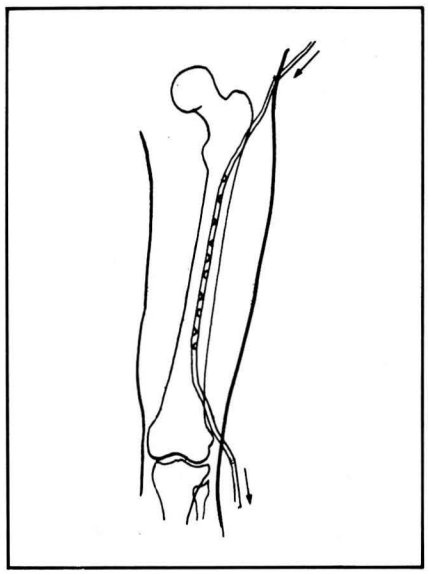

Fig. 3 – *Esquema mostrando a instalação do sistema de irrigação, com um único cateter dentro do canal medular do fêmur.*

persão de valores com grande imbricamento dos mesmos para os dois sistemas de lavagem nos respectivos tempos. Além disso, a d.o. da solução tende a diminuir em relação ao tempo.

## DISCUSSÃO

Neste trabalho, os sistemas de irrigação foram testados em modelos extremamente simplificados, mas adequados do ponto de vista da padronização dos parâmetros. Desse modo, os resultados ficaram dependentes principalmente dos fatores a serem estudados. Nesse aspecto, não encontramos diferenças apreciáveis entre os dois sistemas, pois houve superposição tão grande dos valores de d.o. nos tempos correspondentes que inclusive achamos desnecessário aplicar testes de significância. Em verdade, o que avaliamos foi a transferência do líquido colorido dos frascos de lavagem para os frascos coletores. Verificamos que, ao longo do tempo, os valores decrescem, o que pode ser interpretado como reflexo da diluição do corante que ocorre no frasco de lavagem, uma vez que o volume líquido é mantido constante. Uma maneira muito fácil de verificar isso seria obter a d.o. também da solução do frasco de lavagem, mas julgamos dispensável.

Quando a irrigação-sucção é considerada *in vivo,* outros fatores podem estar atuando de modo a aumentar-lhe a eficiência. Dombrowski e Dunn[5] ponderam que existe um gradiente osmótico em torno de 15mm de mercúrio favorecendo o fluxo líquido dos tecidos para a loja onde se encontram os drenos. Isso produz um efeito de lavagem, também nos tecidos, favorecendo a migração celular e de fluidos intersticiais, que auxiliam no combate à infecção. Obviamente, no nosso modelo, esses fatores não estão presentes e os resultados obtidos são decorrentes do processo de dinâmica dos fluidos. Mas, da experiência clínica que tivemos com o uso da irrigação com um único cateter, que hoje realizamos rotineiramente, parece-nos que também no tocante a esses aspectos não há diferença em relação ao sistema com dois cateteres.

Recomendamos, porém, que sejam observados alguns detalhes técnicos ao instalar este tipo de irrigação. Assim, o cateter deve ser calibroso, geralmente uma sonda tipo Levine nº 22, que deve entrar e sair distante da incisão e em uma pele sadia. O número de orifícios é função do comprimento da sonda que fica na loja, devendo-se, no local de saída, posicioná-los em tecido não afetado e à distância da incisão. Para segurança, pode ser associado um sistema de sucção, como o comumente utilizado para drenagem de tórax.

Habitualmente, mantemos a irrigação durante 3 semanas nas osteomielites e 6 a 10 dias nas artrites. Como parâmetros para a interrupção, consideramos o quadro térmico e laboratorial (hemograma e velocidade de hemossedimentação), bem como o aspecto do líquido, que deverá estar límpido. Dispensamos as culturas de amostras do líquido de drenagem, pois, além de provocarem encarecimento do tratamento, não são confiáveis, porque pode haver germes contaminantes na colheita e, além disso, o fato de uma cultura ser negativa não significa necessariamente ausência de germes, pois estes podem estar tão pouco concentrados pelo elevado volume líquido utilizado na irrigação que sua detecção pode tornar-se difícil.

## REFERÊNCIAS


1. Anderson, L.D. & Horn, L.G.: Irrigation-suction technic in the treatment of acute hematogenous osteomyelitis, chronic osteomyelitis, and acute and chronic joint infection, *South. Med. J.* 63: 745-754, 1970.
2. Compere, E.L.: Treatment of osteomyelitis and infected wounds by closed irrigation with a detergent-antibiotic solution, *Acta Orthop. Scand.* 32: 324-333, 1962.
3. Compere, E.L., Metzger, W.I. & Mitra, R.N.: The treatment of pyogenic bone and joint infections by closed irrigation (circulation) with a non-toxic detergent and one or more antibiotics, *J. Bone Joint Surg. (Am)* 49: 614-624, 1967.
4. Dilmaghani, A., Close, J.R. & Rhinelander, F.W.: A method for closed irrigation and suction therapy in deep wound infections, *J. Bone Joint Surg. (Am)* 51: 323-342, 1969.
5. Dombrowski, E.T. & Dunn, A.D.: Treatment of osteomyelitis by débridement and closed wound irrigation-suction, *Clin. Orthop.* 43: 215-231, 1965.
6. Grace, E.J. & Bryson, V.: Topical use of concentrated penicillin in surface active solution, *Arch. Surg.* 50: 219-222, 1945.
7. Grace, E.J. & Bryson, V.: Chronic osteomyelitis in war wounded: a report of two veterans discharged with intractable osteomyelitis and successfully treated with local penicillin-detergent therapy, *N.Y. State J. Med.* 47: 2.204-2.205, 1947. Citado por Compere, 1962.
8. Goldman, M.D., Johnson, R.K. & Grossberg, N.M.: A new approach to chronic osteomyelitis, *Am. J. Orthop. Surg.* 2: 63-65, 1960. Citado por Anderson e Horn, 1970.
9. McElvenny, R.T.: The use of circulation and suction in the treatment of chronically infected, acutely infected, and potentially infected wounds, *Am. J. Orthop. Surg.* 3: Part I, 86-87; Part II, 154-160, 1961. Citado por Anderson e Horn, 1970.
10. Mitra, R.N. & Grace, E.J.: Further studies on the treatment of chronic osteomyelitis with topical detergent antibiotic therapy. *Antibiotics Annual,* 455-466, 1956-1957, citado por Anderson e Horn, 1970.
11. Smith-Petersen, M.N., Larson, C.B. & Cochran, W.: Local chemotherapy with primary closure of septic wounds by means of drainage and irrigation cannulae, *J. Bone Joint Surg.* 27: 562-571, 1945.
12. Weber, B.G. & Cech, O.: Techniques and indications for suction-and-irrigation-drainage, in *Pseudarthrosis,* Bern, Hans Huber, 1976, Cap. 11, p. 95-101.

# Traumatismos das mãos causados por acidentes do trabalho: ocorrência e prevenção

*Gilberto Madeira Peixoto* [1]

## INTRODUÇÃO

O acidente do trabalho continua sendo grave problema a enfrentar.

Ocorre pelo exercício do trabalho, a serviço da empresa, provocando lesão corporal, perturbação funcional ou doença, ou que cause a morte ou a perda ou a redução permanente ou temporária da capacidade para o trabalho.

Três são as causas dos acidentes do trabalho:

a) Condição insegura – 18%. São falhas físicas que comprometem a segurança do trabalhador.

b) Ato inseguro – 80%. É o tipo de comportamento que leva ao acidente.

c) Fator pessoal – 2%. Característica individual.

## IMPORTÂNCIA DOS ACIDENTES

Em 1980 foram comunicados à Previdência Social 1.505.588 acidentes do trabalho, para uma massa seguradora de 23.782.216 operários, com 4.824 mortes, 4.896 aposentadorias por invalidez e 23.029 casos de incapacidade permanente[4].

Mas se consideramos todos os tipos de acidentes, veremos que os acidentes do trabalho comunicados representam apenas a ponta de um *iceberg* composto também por outros acidentes como: trânsito, agricultura, lar, escolas e outros.

A Fundação Centro Nacional de Segurança e Medicina do Trabalho, associada ao Ministério do Trabalho, preocupada com gastos elevados em acidentes, vem investindo largamente em sua prevenção no Brasil, concluindo que a falta de doutrinação do trabalhador e do próprio empresário é a principal causa do índice de acidentes do trabalho no país.

## TRAUMATISMOS DAS MÃOS POR ACIDENTES DO TRABALHO

Consideradas como ferramentas completas, permitindo grande maleabilidade e inúmeros movimentos, é com as mãos que sentimos os objetos, tocamos, agarramos, levantamos, apertamos, etc. E é exatamente com tão extraordinário dispositivo que muitas vezes o homem torna-se incoerente, justamente por não dar atenção a esta extraordinária máquina, não dando a proteção de forma adequada, sabendo que é extremamente vulnerável aos ataques produzidos por abrasões, cortes, impactos, etc.[2].

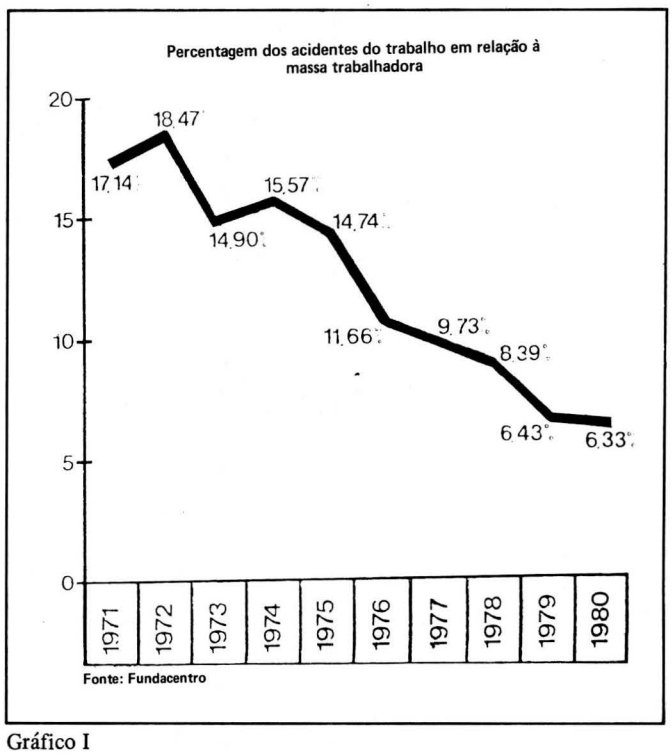


Gráfico I

Ao analisarmos qualquer tarefa dentro de uma fábrica, iremos notar que cada uma delas sempre apresenta algum perigo às mãos do trabalhador, o que nos leva a uma conscientização maior aos programas prevencionistas.

Cerca de 27% das lesões do trabalho ocorrem nos dedos e nas mãos[1].

A Previdência Social não fornece dados concretos sobre a ocorrência de acidentes nas mãos e são poucos os estudos epidemiológicos em nosso meio.

1. Méd. do Trabalho – Cia. Sid. Belgo-Mineira.

**QUADRO 1**
**Estatísticas oficiais**

| Ano | Total acid. comunicados | Acident. típicos | Trajeto | Doenças profis. | Morte | Massa segurada | % |
|---|---|---|---|---|---|---|---|
| 1971 | 1.330.523 | 1.308.335 | 18.138 | 4.050 | 2.587 | 7.764.486 | 17,14 |
| 1972 | 1.504.723 | 1.479.318 | 23.016 | 2.389 | 2.854 | 8.148.987 | 18,47 |
| 1973 | 1.632.696 | 1.602.517 | 28.395 | 1.784 | 3.173 | 10.956.956 | 14,90 |
| 1974 | 1.796.761 | 1.756.649 | 38.273 | 1.839 | 3.833 | 11.537.024 | 15,57 |
| 1975 | 1.916.187 | 1.869.689 | 44.307 | 2.191 | 4.001 | 12.996.796 | 14,74 |
| 1976 | 1.743.825 | 1.692.833 | 48.394 | 2.598 | 3.900 | 14.945.489 | 11,66 |
| 1977 | 1.614.750 | 1.562.957 | 48.780 | 3.013 | 4.445 | 16.589.605 | 9,73 |
| 1978 | 1.551.501 | 1.497.934 | 48.551 | 5.016 | 4.342 | 18.500.000 | 8,39 |
| 1979 | 1.444.627 | 1.388.525 | 52.279 | 3.823 | 4.673 | 22.436.053 | 6,43 |
| 1980 | 1.505.588 | 1.404.531 | 55.967 | 3.713 | 4.824 | 23.782.216 | 6,33 |

Fonte: INPS.

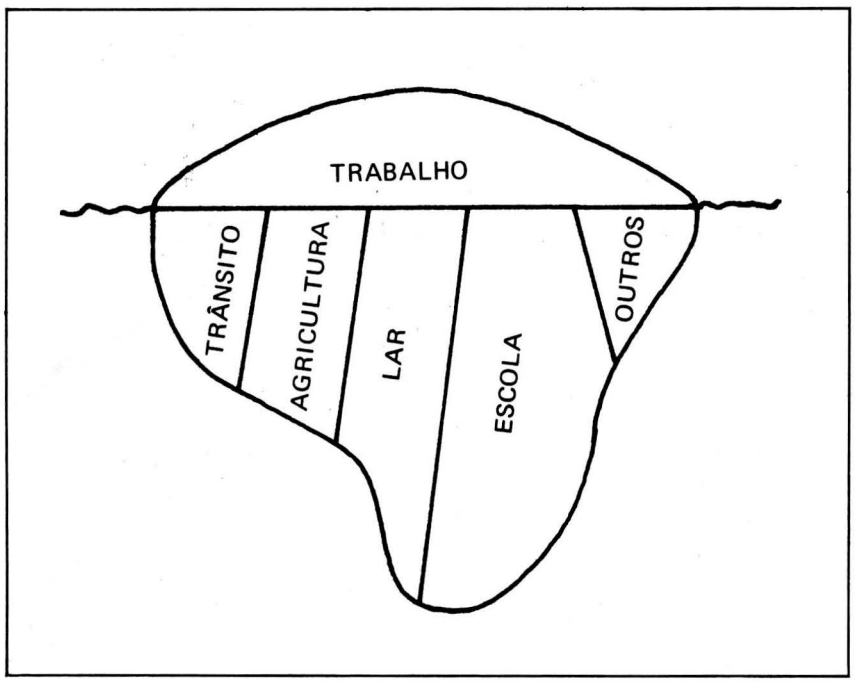


Gráfico II

Estudo realizado (estimativa) em 1977 por Barcellos[1] em Belo Horizonte mostrou que os acidentes do trabalho comunicados à Previdência Social se distribuíam conforme tabelas de 1 a 3.

Concluiu Barcellos que os acidentes do trabalho atingiram mais os trabalhadores menos qualificados (serventes e ajudantes serv. gerais, 37,7%); foram mais comuns na indústria de construção civil (43,4%) e comprometeram as mãos em 27,2% dos casos.

E.P. Silva[16] encontrou 13,15% de lesões nas mãos, provocadas por acidentes, em lixeiros de São Paulo, índice considerado baixo em relação a outras atividades.

Em levantamento realizado na Divisão de Sabará da Cia. Sid. Belgo-Mineira (no período de 1967 a 1982)[3], encontraram-se, em 1.715 acidentes ocorridos, 488 acidentes com acometimento das mãos (28,32% do total), com 11.211 dias perdidos, que representaram 31,4% do total de dias perdidos.

A média de dias perdidos por acidente com acometimento das mãos na CSBM foi 23 dias/acidente, número altamente significativo.

Quanto ao local das lesões, os dedos foram mais atingidos e, entre as lesões mais encontradas, as feridas representaram maior número.

## PREVENÇÃO DE ACIDENTES DAS MÃOS

Os acidentes do trabalho com acometimento das mãos são freqüentes, apresentando gravidade significativa, justificando um programa de prevenção esquematizado.

Um bom programa de proteção inclui o treinamento adequado, a administração de materiais de proteção, o incentivo e a conscientização do trabalhador para o uso de equipamento de proteção individual adequado ao resguardo das mãos, além do acompanhamento por parte dos supervisores (chefias), os quais deverão também estar conscientizados.

Basicamente, seriam 3 as variáveis:

1) Eliminação de condições inseguras;
2) Treinamento do operário;

**TABELA 1**
**Acidentes do Trabalho em Belo Horizonte, 1977**
**Partes do corpo atingidas**

| Partes do corpo | Percentual |
|---|---|
| Mão direita | 14,6 |
| Mão esquerda | 12,6 |
| Pé direito | 10,2 |
| Olhos | 9,7 |
| Pé esquerdo | 8,9 |
| Outros | 43,9 |

**Fonte: M.C. Barcellos**

**TABELA 2**
**Acidentes do trabalho em Belo Horizonte, 1977**
**Ramos de atividades**

| Atividade | Percentual |
|---|---|
| Construção civil | 43,4 |
| Mecânica | 6,2 |
| Metalúrgica | 5,0 |
| Outros | 45,3 |

**Fonte: M.C. Barcellos.**

**TABELA 3**
**Acidentes do trabalho em Belo Horizonte, 1977**
**Profissões mais freqüentes**

| Profissão | Percentual |
|---|---|
| Serventes | 24,04 |
| Aj. ser. gerais | 13,66 |
| Carpinteiros | 11,04 |
| Pedreiros | 7,40 |
| Outros | 43,80 |

**Fontes: M.C. Barcellos**

**TABELA 4**
**Acidentes do trabalho e dias perdidos — Divisão de Sabará da CSBM, 1967/82**

| | Acidentes | | Dias perdidos | |
|---|---|---|---|---|
| | Número | % | Número | % |
| Mãos | 488 | 28,4 | 11.211 | 37,4 |
| Total | 1.715 | 100,0 | 29.922 | 100,0 |

**TABELA 5**
**Acidentes do trabalho com acometimento das mãos na Divisão de Sabará da CSBM, 1967/82**

| | Percentual |
|---|---|
| Mão direita | 53,5 |
| Mão esquerda | 44,9 |
| Ambas | 1,6 |

**TABELA 6**
**Local de lesões em acidentes do trabalho com acometimento das mãos na Divisão de Sabará da CSBM, 1967/82**

| | Percentual |
|---|---|
| Polegar | 15,5 |
| Indicador | 14,9 |
| Médio | 12,8 |
| Anular | 9,8 |
| Mínimo | 5,2 |
| Múltiplos | 16,9 |
| Metacarpianos | 2,4 |
| Outros | 22,5 |

**TABELA 7**
**Principais lesões encontradas em acidentes do trabalho com acometimento das mãos, na Divisão de Sabará da CSBM, 1967/82**

| Lesão | | Percentual |
|---|---|---|
| Feridas | | 40,4 |
| Contusões | | 26,2 |
| Fraturas | | 16,4 |
| Queimaduras | | 7,0 |
| Amputação de quirodáctilo | parcial | 4,5 |
| | total | 1,2 |
| Luxações | abertas | 0,4 |
| | fechadas | 0,8 |
| Outros | | 3,1 |

3) EPI, que é regulamentado pela legislação[5], Port. 3.214 de 8.6.78, NR-6, que diz:

*Item 1.3.2.*

Luvas de proteção deverão ser usadas em trabalhos em que haja perigo de lesões provocadas por:

a) *materiais ou objetos escoriantes, abrasivos, cortantes, perfurantes;*

b) produtos químicos corrosivos, cáusticos, tóxicos, alergenos, solventes orgânicos e derivados do petróleo;

c) materiais e objetos aquecidos;

d) equipamentos energizados.

## LUVAS

Há vários tipos de luvas para proteção às diversas formas de agressão, fabricadas com materiais variados, às vezes combinados.

*1) Principais tipos usados:*

A) Luvas de 5 dedos
1 dedo (polegar)
2 dedos (polegar e indicador)

B) Luvas de cano longo e cano curto.

C) Luvas metálicas especiais.

*2) Materiais usados:*

- Látex, borracha, plástico, PVC.
- Raspa
- Vaqueta
- Amianto
- Lona
- Napa
- Malha de aço
- Malha aluminizada, etc.

## ESQUEMA DO PROGRAMA DE CONSERVAÇÃO

*A) Reconhecimento de riscos*

1) Avaliação

2) Controle
- Administrativo
- Ambiental
- Médico
  - Ex. pré-funcional
  - Ex. periódico
- EPI – quando todos os métodos se esgotam

*B) Implantação do programa: através de campanhas educativas.*

1) Preparação
- Direção e alta gerência
- Supervisão direta
- Empregados

2) Como
- Palestras, filmes, audiovisual
- Meios de divulgação
  - Revistas
  - Folhetos
  - Cartazes
- Conversas
- Seminários
  - Todo o pessoal
  - Orientar bem os supervisores

*C) Instrução do pessoal já educado*

1) Educação continuada ⇌ reciclagem

2) Motivação
- direção e alta gerência
- supervisão
- operários

## REFERÊNCIAS


1. Barcellos, M.C.: Caracterização dos elementos essenciais dos acidentes de trabalho e das doenças profissionais (estudo de 4.500 CAT'S do INAMPS-MG), trabalho apresentado na AMMG, novembro, 1978.
2. CIPA: Bases para um programa de proteção para as mãos, *Cad. Inform. Prev. Acid., CIPA* 4 (39): 6-16, 1981.
3. Cia. Siderúrgica Belgo-Mineira: Estatísticas de acidentes do trabalho, Divisão de Sabará, 1967 a 1982.
4. Fundacentro/Ministério do Trabalho: Estatísticas de acidentes do trabalho, Brasil, 1980.
5. Ministério do Trabalho: Portaria 3.214, 8.6.1978.
6. Silva, E.P.: Condições de saúde ocupacional dos lixeiros de São Paulo, *Rev. Bras. Saúde Ocup.* 42: 30-35, 1983.

REVISTA BRASILEIRA DE ORTOPEDIA

# Índice geral do Volume 18 – 1983

## Nº 1 – JANEIRO/FEVEREIRO

Estudo sobre o comportamento do enxerto ósseo em ratos/A study on the behaviour of osseous grafts in rats, 1
Fraturas do fêmur durante artroplastia total do quadril/Fractures of the femur during total hip replacement, 5
"Hallux valgus": análise de uma técnica de osteotomia distal do primeiro metatarsiano/Hallux valgus: analysis of a technique for distal osteotomy of the first metatarsal bone, 9
Tratamento cirúrgico precoce do pé torto congênito equinovaro/Early surgical treatment of club foot, 14
Atrofia muscular peroneira e surdez congênita/Peroneal muscular atrophy and congenital deafness, 19
Avaliação radiológica de pacientes submetidos à osteotomia de Chiari/Radiologic evaluation of patients submitted to Chiari's osteotomy, 23
Tenorrafia com adesivo de fibrina humana, 29
Aspectos clínicos e sócio-econômicos das lesões traumáticas de mão no trabalho/Clinical and socio-economical aspects of occupational hand injuries, 32

## Nº 2 – MARÇO/ABRIL

Paralisia braquial obstétrica/Obstetric brachial plexus palsy, 37
Osteomielite e pioartrite no período neonatal/Osteomyelitis and septic arthritis in the newborn, 51
Transplante microcirúrgico de dedo de pé para reconstruir dedo da mão/Microsurgical toe transplantation for hand reconstruction, 56
Condroblastoma benigno/Benign chondroblastoma, 61
Correção da luxação anterior recidivante de ombro pela técnica de Magnuson-Stack / Correction of the reccurrent anterior dislocation of the shoulder by Magnuson and Stack procedure, 67
Tumor de células gigantes da extremidade distal do perônio. Tratamento por ressecção do maléolo lateral/Giant cell tumor at the distal fibula. Treatment by resection of the lateral malleolus, 70

## Nº 3 – MAIO/JUNHO

Estimulação ultra-sônica do calo ósseo/Ultrasound stimulation of ununited fractures, 73
Estudo comparativo entre os tratamentos cirúrgico e conservador nas lesões ligamentares laterais agudas do tornozelo/A comparative study between surgical and conservative treatment in acute lateral ligament lesions of the ankle joint, 81
Introdução à cirurgia artroscópica/An introduction to arthroscopic surgery, 88
Considerações tribológicas na substituição total do quadril, 93
Neurorrafia interfunicular com enxerto de nervo/Interfunicular neurorrhaphy with nerve graft, 95
Restauração da oponência do polegar/On restoration of the opponense of the thumb, 103
Menisco discóide medial, 107
Cisto ósseo justa-articular da tíbia (gânglio intra-ósseo)/Juxta-articular bone cyst of the tibia, 109

## Nº 4 – JULHO/AGOSTO

O valor da artroscopia no diagnóstico das monoartrites do joelho/On the value of arthroscopy in the diagnosis of knee mono-arthritis, 113
Transferência distal e lateral do grande trocânter em crianças/Distal and lateral transfer of the greater trochanter in children, 116
Fraturas da cabeça do fêmur: relato de cinco casos/Fractures of the femoral head: a report on five cases, 121
Tratamento cirúrgico do "hallux valgus" segundo a técnica de Wilson/Surgical treatment of hallux valgus by Wilson's technique, 125
Osteomielite aguda hematogênica: tratamento na fase inicial/Acute haematogenous osteomyelitis: treatment on initial stage, 131
Restauração da capacidade funcional da mão pela transferência do 2º artelho/Recovering of the hand function through a free second toe transfer, 136
Avaliação metrológica de parafusos corticais/Metrologic evaluation of cortical screws, 141
Agravos constitucionais de extremidades em pré-escolares da rede municipal de ensino de São Paulo/Constitutional limb problems in preschool children of the São Paulo Government teaching system, 146

## Nº 5 – SETEMBRO/OUTUBRO

Enxerto ósseo cortical retardado/Delayed autogenous cortical bone graft, 151
Complicações das fraturas do escafóide/Complications of fractures of the carpal scaphoid, 157
Correlação clínico-cirúrgica em 60 joelhos operados por lesão ligamentar aguda/Clinico-surgical correlation in 60 knees operated on for acute ligamentary lesions, 162
Avaliação da correção do pé torto congênito pela técnica de Turco/Evaluation of correction of equinovarus club foot by Turco's technique, 173
Lesão do nervo mediano em luxação posterior do cotovelo/Lesion of the median nerve in posterior luxation of the elbow, 179
Tratamento de pseudartrose do colo femoral com o uso de corrente galvânica/Treatment of pseudoarthrosis of the neck of the femur with non-invasive pulsing electromagnetic field, 185
Resultado precoce do tratamento cirúrgico das fraturas maleolares/Early results of surgical treatment of malleolar fractures, 188

## Nº 6 – NOVEMBRO/DEZEMBRO

Cisto sinovial: tratamento cirúrgico com ressecção do ligamento escafóide semilunar/Synovial cysts: surgical treatment with resection of the scaphoid-lunate ligament, 193
Osteoma osteóide do punho com sinovite/Osteoid osteoma of the wrist with synovitis, 198
Seringa de silicone para cirurgia da mão e microcirurgia/A silicon syringe for hand and microsurgery, 203
Injeção de corantes nos vasos ósseos. Algumas considerações práticas/Dye injection into bone vessels. Some practical considerations, 205
Conduta no tratamento das contraturas em pronação do antebraço/On the treatment of pronation contractures of the forearm, 208
Fraturas do acetábulo/Acetabular fractures, 213
Tratamento cirúrgico do "tennis elbow" pela técnica descrita por Nirschl e Pettrone/Surgical treatment of the tennis elbow by Nirschl and Pettrone's technique, 219
Avaliação experimental do sistema de irrigação-sucção com um único cateter/Experimental evaluation of a continuous catheter irrigation system, 224
Traumatismos das mãos causados por acidentes do trabalho: ocorrência e prevenção, 227

# Autores


## A

Alencar, P.G.C., 131
Alvarenga, H.M.F., 1
Amatuzzi, M.M., 133
Andrade, D., 121
Arakaki, T., 109
Ávila, G.A., 9
Azevedo, M.A., 37
Azze, R.J., 56

## B

Barbieri, C.H., 23, 95, 151
Bertol, P., 14
Barrichello, A.S., 1
Barrichello, J.S., 1
Barros Fº, G.A., 1
Besteiro, J.M., 56
Braga, G.F., 213
Brasileiro, M.M.F., 61
Bunnell, W.P., 116

## C

Caetano, E.B., 136
Caiafa, W.S., 37
Camanho, G.L., 113
Camargo, F.P., 5
Camargo Jr., J.N., 141
Canto, R.S.T., 19
Carazzato, J.G., 5
Cardoso, V.M., 198
Carvalho, A.M., 185
Ceccon, M.E.J., 51
Chiconelli, J.R., 67, 193, 219
Cordeiro, E.N., 5
Costa, R.C., 5
Cunha, P.S.A., 23

## D

David, A., 121
Dib, J.E., 23, 103, 157
Diniz, E.M.A., 51
Diniz, M.A., 213
Drumond, S.N., 61, 213
Duarte, L.R., 73

## F

Faga, A., 121
Fernandes, A.V., 61
Ferreira, I., 146
Ferreira, M.C., 56
França, J.C.L., 213

## G

Galasso, A., 32
Gama, C., 32
Gama, R., 32
Godinho, G.G., 213
Gomes, J.L.E., 88
Gomes, L.S.M., 81
Gonçalves, A., 146
Gonella, H.A., 136
Gouveia Sº, J.L.F., 14
Guarniero, R., 116
Guimarães, F.M., 67

## K

Köberle, G., 93, 141
Kossobudzki, J.P.T., 203

## L

Lôbo, V.R., 67
Loureiro, E.G., 125

## M

MacEwen, G.D., 116
Malta, M.C., 107
Manissadjian, A., 51
Marczyk, L.R.S., 88
Martines, J.C.F., 208
Mazer, N., 95
Mello Fº, R., 95
Mioni, J.C., 208
Monerat, F.N., 107
Monteiro, A.V., 193
Motta, L.F., 67

## N

Nachiluk, A., 136

## O

Oliveira, H.C., 198
Oliveira, N.R.B., 109
Oliveira, S.B., 61

## P

Paccola, C.A.J., 162, 173, 188
Pacheco, L.E.P., 213
Pardini Jr., A.G., 103, 157
Peçanha Jr., E.D., 103, 157
Pedra, G., 198
Peixoto, G.M., 227
Pernet, A., 29, 208
Pina Cabral, F.J.S., 179
Pires, L.A.S.S., 9
Preuss, A.O., 131

## R

Rabelo, J.S., 61
Reis Filho, L.C., 162, 173, 188
Roccia, C.M., 208
Rockett, P.R.P., 9

## S

Sabongi, J.J., 136
Salomão, O., 51
Salzano, F., 109
Santos Neto, F.L., 205
Savioli, J.R., 208
Schwartsmann, C.R., 5, 121
Silva, C.M., 193
Silva, L.R., 19
Sugimori, N., 141

## T

Tetila, W.T., 131

## U

Ubarana Neto, J.E., 173

## V

Vaz, F.A.C., 51
Veloso, G.A., 198
Vieira, I.M., 19
Vieira, L.A.M., 219
Volpon, J.B., 23, 81, 188, 205, 224

## X

Xavier, C.A.M., 70, 73, 151

## Z

Zumiotti, A., 56
Zurita Nº, M., 95


# Assuntos


## A

**Acetábulo**
– fraturas do, 213

**Acidente do trabalho**
– aspectos clínicos e sócio-econômicos das lesões traumáticas de mão, 32
– ocorrência e prevenção de traumatismos das mãos causados por, 227

**Adesivo**
– de fibrina humana, tenorrafia com, 29

**Aguda**
– osteomielite hematogênica: tratamento na fase inicial, 131

**Antebraço**
– conduta no tratamento das contraturas em pronação do, 208

**Artelho**
– restauração de capacidade funcional da mão pela transferência do 2º, 136

**Artroplastia**
– considerações tribológicas na substituição total do quadril, 93
– total do quadril, fraturas do fêmur durante, 5

**Artroscopia**
– no diagnóstico das monoartrites do joelho, 113

**Atrofia**
– muscular peroneira e surdez congênita, 19

## B

**Benigno**
– condroblastoma, 61

**Braquial**
– paralisia, obstétrica, 37

## C

**Cabeça**
– do fêmur, fraturas da, 121

**Calo ósseo**
– estimulação por ultra-som, 73

**Cateter**
– avaliação experimental do sistema de irrigação-sucção com um único, 224

**Células gigantes**
– tumor de, da extremidade distal do perônio; tratamento por ressecção do maléolo lateral, 70
**Chiari**
– avaliação radiológica de pacientes submetidos à osteotomia de, 23
**Cirurgia artroscópica**
– introdução à, 88
**Cirurgia da mão**
– seringa de silicone para, 203
**Cisto ósseo**
– justa-articular da tíbia, 109
**Cisto sinovial**
– tratamento cirúrgico com ressecção do ligamento escafóide semilunar, 193
**Condroblastoma**
– benigno, 61
**Congênito**
– pé torto, avaliação da correção pela técnica de Turco, 173
– pé torto equinovaro, tratamento cirúrgico precoce, 14
– surdez, e atrofia muscular peroneira, 19
**Constitucionais**
– agravos de extremidades, em pré-escolares da rede municipal de ensino de São Paulo, 146
**Contraturas**
– em pronação do antebraço, conduta no tratamento, 208
**Corantes**
– injeção nos vasos ósseos, 205
**Correlação**
– clínico-cirúrgica em 60 joelhos operados por lesão ligamentar aguda, 162
**Corrente galvânica**
– tratamento de pseudartrose do colo femoral com o uso de, 185
**Cortical**
– enxerto ósseo, retardado, aplicação clínica, 151
**Cotovelo**
– lesão do nervo mediano em luxação posterior do, 179

## D

**Dedo de mão**
– transplante microcirúrgico do dedo de pé para reconstruir, 56
**Dedo de pé**
– transplante microcirúrgico para reconstruir dedo da mão, 56
**Discóide**
– menisco medial, 107

## E

**Enxerto de nervo**
– na neurorrafia interfunicular, 95
**Enxerto ósseo**
– cortical retardado, aplicação clínica, 151
– estudo sobre o comportamento em ratos, 1
**Equinovaro**
– pé torto congênito, avaliação da correção pela técnica de Turco, 173
– pé torto congênito, tratamento cirúrgico precoce, 14
**Escafóide**
– complicações das fraturas do, 157
– semilunar, ressecção do ligamento no tratamento cirúrgico do cisto sinovial, 193

## F

**Fibrina humana**
– tenorrafia com adesivo de, 29
**Fraturas**
– de acetábulo, 213
– de cabeça do fêmur, 121
– de escafóide, complicações, 157
– de fêmur durante artroplastia total do quadril, 5
– maleolares, resultado precoce do tratamento cirúrgico, 188

## G

**Gânglio intra-ósseo**
– cisto ósseo justa-articular da tíbia, 109
**Grande trocânter**
– em crianças, transferência distal e lateral do, 116

## H

**Hálux valgus**
– análise de técnica de osteotomia distal do primeiro metatarsiano, 9
– tratamento cirúrgico segundo a técnica de Wilson, 125
**Hematogênica**
– osteomielite aguda: tratamento na fase inicial, 131

## I

**Interfunicular**
– neurorrafia, com enxerto de nervo, 95
**Irrigação-sucção**
– com um único cateter, avaliação experimental, 224

## J

**Joelho**
– menisco discóide medial, 107
– operado por lesão ligamentar aguda, correlação clínico-cirúrgica, 162
– valor da artroscopia no diagnóstico das monoartrites do, 113

## L

**Lesão**
– do nervo mediano em luxação posterior do cotovelo, 179
**Lesão ligamentar**
– aguda, correlação clínico-cirúrgica em 60 joelhos operados por, 162
– lateral aguda do tornozelo, estudo comparativo entre os tratamentos cirúrgico e conservador, 81
**Lesão traumática**
– da mão no trabalho, aspectos clínicos e sócio-econômicos, 32
**Ligamento**
– escafóide semilunar, ressecção no tratamento cirúrgico do cisto sinovial, 193
**Luxação**
– anterior recidivante de ombro, correção pela técnica de Magnuson-Stack, 67
– posterior do cotovelo, lesão do nervo mediano em, 179

## M

**Magnuson-Stack**
– correção da luxação anterior recidivante de ombro pela técnica de, 67
**Maléolo**
– resultado precoce do tratamento cirúrgico de fratura do, 188
– lateral, tratamento por ressecção do, em tumor de células gigantes da extremidade distal do perônio, 70

**Mão**
– no trabalho, aspectos clínicos e sócio-econômicos das lesões traumáticas de, 32
– restauração da capacidade funcional, pela transferência do 2º artelho, 136
– traumatismos causados por acidentes do trabalho: ocorrência e prevenção, 227

**Membro inferior**
– agravos constitucionais de extremidades em pré-escolares da rede municipal de ensino de São Paulo, 146

**Membro superior**
– agravos constitucionais de extremidades em pré-escolares da rede municipal de ensino de São Paulo, 146
– paralisia braquial obstétrica, 37

**Menisco medial**
– discóide, 107
**Metatarso**
– hálux valgus – análise de técnica de osteotomia distal do 1º metatarsiano, 9
**Metrologia**
– avaliação de parafusos corticais, 141

**Microcirurgia**
– seringa de silicone para, 203
– transplante de dedo de pé para reconstituir dedo de mão, 56
**Monoartrites**
– de joelho, o valor da artroscopia no diagnóstico das, 113
**Músculo**
– de perônio, atrofia e surdez congênita, 19

N

**Neonatal**
– osteomielite e pioartrite no período, 51
**Nervo mediano**
– lesão em luxação posterior do cotovelo, 179
**Neurorrafia**
– interfunicular com enxerto de nervo, 95
**Nirschl & Pettrone**
– tratamento cirúrgico do "tennis elbow" pela técnica de, 219

O

**Obstétrica**
– paralisia braquial, 37
**Ombro**
– correção da luxação anterior recidivante pela técnica de Magnuson-Stack, 67
**Oponência**
– do polegar, restauração, 103
**Ósseo**
– enxerto cortical retardado, aplicação clínica, 151
– enxerto, estudo sobre o comportamento em ratos, 1
**Osteomielite**
– aguda hematogênica: tratamento na fase inicial, 131
– e pioartrite no período neonatal, 51
**Osteoma osteóide**
– do punho com sinovite, 198
**Osteotomia**
– de Chiari, avaliação radiológica de pacientes submetidos à, 23
– hálux valgus – análise de técnica de osteotomia distal do 1º metatarsiano, 9

P

**Parafusos corticais**
– avaliação metrológica de, 141
**Paralisia**
– braquial obstétrica, 37
**Pé torto**
– congênito, avaliação da correção pela técnica de Turco, 173
– congênito equinovaro, tratamento cirúrgico precoce, 14
**Perônio**
– atrofia muscular do, e surdez congênita, 19
– tumor de células gigantes da extremidade distal do, tratamento por ressecção do maléolo lateral, 70
**Pioartrite**
– e osteomielite no período neonatal, 51
**Polegar**
– restauração da oponência, 103
**Prevenção**
– de traumatismos das mãos causados por acidentes do trabalho, 227
**Pronação**
– do antebraço, conduta no tratamento das contraturas em, 208
**Pseudartrose**
– do colo femoral, tratamento com o uso de corrente galvânica, 185
**Punho**
– com sinovite, osteoma osteóide do, 198

Q

**Quadril**
– considerações tribológicas na substituição total do, 93
– fraturas do acetábulo, 213
– fraturas da cabeça do fêmur, 121
– fraturas do fêmur durante artroplastia total do, 5
– transferência distal e lateral do grande trocânter em crianças, 116
– tratamento de pseudartrose do colo femoral com uso de corrente galvânica, 185

R

**Recidivante**
– luxação anterior do ombro, correção pela técnica de Magnuson-Stack, 67
**Ressecção**
– ligamento escafóide semilunar no tratamento cirúrgico do cisto sinovial, 193
– do maléolo lateral no tratamento de tumor de células gigantes da extremidade distal do perônio, 70

S

**Seringa de silicone**
– para cirurgia da mão e microcirurgia, 203
**Sinovite**
– osteoma osteóide do punho com, 198
**Sócio-econômico**
– lesões traumáticas de mão no trabalho, aspectos clínicos e, 32
**Surdez**
– congênita e atrofia muscular peroneira, 19

T

**Tennis elbow**
– tratamento cirúrgico pela técnica de Nirschl & Pettrone, 219
**Tenorrafia**
– com adesivo de fibrina humana, 29
**Tíbia**
– cisto ósseo justa-articular da, 109
**Tornozelo**
– estudo comparativo entre os tratamentos cirúrgico e conservador nas lesões ligamentares laterais agudas do, 81
– resultado precoce do tratamento cirúrgico das fraturas maleolares, 188
**Transferência**
– distal e lateral de grande trocânter em crianças, 116
**Transplante**
– microcirúrgico de dedo de pé para reconstruir dedo de mão, 56
– restauração da capacidade funcional da mão pela transferência do 2º artelho, 136
**Traumatismos**
– das mãos causados por acidentes do trabalho: ocorrência e prevenção, 227
**Tribologia**
– considerações, na substituição total do quadril, 93
**Tumor**
– de células gigantes da extremidade do perônio, tratamento por ressecção do maléolo lateral, 70
– cisto ósseo justa-articular da tíbia, 109
– condroblastoma benigno, 61
– osteoma osteóide do punho com sinovite, 198
**Turco**
– avaliação da correção do pé torto congênito pela técnica de, 173

U

**Ultra-som**
– estimulação do calo ósseo por, 73

V

**Vasos ósseos**
– injeção de corantes, 205

W

**Wilson**
– tratamento cirúrgico do hálux valgus segundo a técnica de, 125

# Septopal®

## Método consagrado para o tratamento das osteomielites

**Indicações**

- Nas osteomielites hematógenas crônicas, osteomielites pós-traumáticas, osteossíntese e pseudoartrose infectadas, como também para o tratamento de fraturas abertas com risco de infecção.
- Nas feridas infectadas, abscessos de qualquer gênese e traumatismos de partes moles com perda de substância.

**Composição**

Cada pérola de SEPTOPAL tem 7mm de diâmetro, contendo 7,5 mg de sulfato de gentamicina (correspondentes a 4,5 mg de gentamicina base) e 20 mg de dióxido de zircônio.

**Apresentação**

Caixa contendo uma cadeia com 30 pérolas de SEPTOPAL, acondicionada em invólucro duplo esterilizado.

**MERCK**

# Curso de Diagnóstico por Imagem

Será realizado em São Paulo, de 15 a 17 de dezembro próximo, no Hilton Hotel, um Curso de Diagnóstico por Imagem da Loyola University e da Unidade Radiológica Paulista, sob o patrocínio da Sociedade Paulista de Radiologia.

Participam desse curso, como convidados, os profs. Benjamin Felson, professor emérito da University of Cincinati Medical School; Lee Rogers, professor titular da Northwestern Univ., Chicago; Richard Friedenberg, professor e titular do Departamento de Radiologia da University of California, em Irvine; Wilfredo Castaneda, professor de Radiologia da University of Minnesota Medical School; Rogelio Moncada, professor de Radiologia da Loyola University Medical Center; e Arnold Shkolnik, professor assistente de Radiologia da Northwestern University.

Os temas do curso são os seguintes: *Potpourri* de Radiologia do Tórax, Pneumonias, Impactação Brônquica Mucóide, Traumas da Coluna Cervical, Fraturas da Pelve, Traumas do Tornozelo, Traumas do Punho, Colapsos Pulmonares pouco Usuais, Tumores Benignos do Pulmão, Radiologia da Pleura, Traumas do Cotovelo, Traumas Epifisários e Metafisários, Fraturas de Stress, Sonografia Pediátrica Renal, Neoplasias Abdominais e Pélvicas na Criança, Aplicações Recentes do Ultra-som de Tempo Real, Sonografia Cerebral na Criança – Neuro-Sonografia Intra-Operatória, O Paciente Ictérico, Contribuição Hemodinâmica nas Doenças Vasculares Periféricas, Procedimentos Intervencionistas Guiados pelo Ultra-som, Procedimentos Intervencionistas em Urologia, Avaliação Fisiológica das Doenças Cardíacas Congênitas, Radiografia Digital – Presente e Futuro, Tomografia Digital, Passado, Presente e Futuro na Hipertensão Renovascular, Abordagem e Conduta nas Coleções e Massas Abdominais, Tomografia Computadorizada das Veias Sistêmicas, Tumores de Células Transicionais do Rim e Ureter, Significado das Calcificações do Sistema Urinário, Bexiga e Uretra. Haverá ainda apresentação e discussão de casos.

Maiores informações na av. Paulista, 491 – 1º, CEP 01211, São Paulo, SP, tel. 251-4099.

# Prêmio em Medicina de Reabilitação

Acham-se abertas até o dia 31 de maio do próximo ano as inscrições para o Prêmio 1984 da Academia Brasileira de Medicina de Reabilitação. Podem inscrever-se médicos estagiários ou residentes com menos de 5 anos de graduação.

O candidato ao prêmio deverá apresentar monografia inédita sobre qualquer assunto relevante no campo da Medicina de Reabilitação.

O Prêmio ABMR-1984 consistirá da importância de 100 mil cruzeiros e diploma para o 1º classificado; de 50 mil cruzeiros e diploma para o 2º colocado; e de diploma para 3º colocado.

Os trabalhos deverão ser enviados para o secretário geral da Academia, prof. Nicolau Mega, na av. Oswaldo Cruz, 107/109 – apto. 601, CEP 22250, Rio de Janeiro, RJ.






A linha de produtos Otto Bock é encontrada na Ortopedia José, onde a tecnologia mais avançada é usada em seu benefício.

ORTOPEDIA JOSÉ LTDA.
RIO DE JANEIRO

Rua Francisco Sá, 35 — S/Lj. 208/210
Tels. (021) 227-3593 e 267-8296

Fotos: aplicação do sistema "MODULAR" da Otto Bock

intelsat

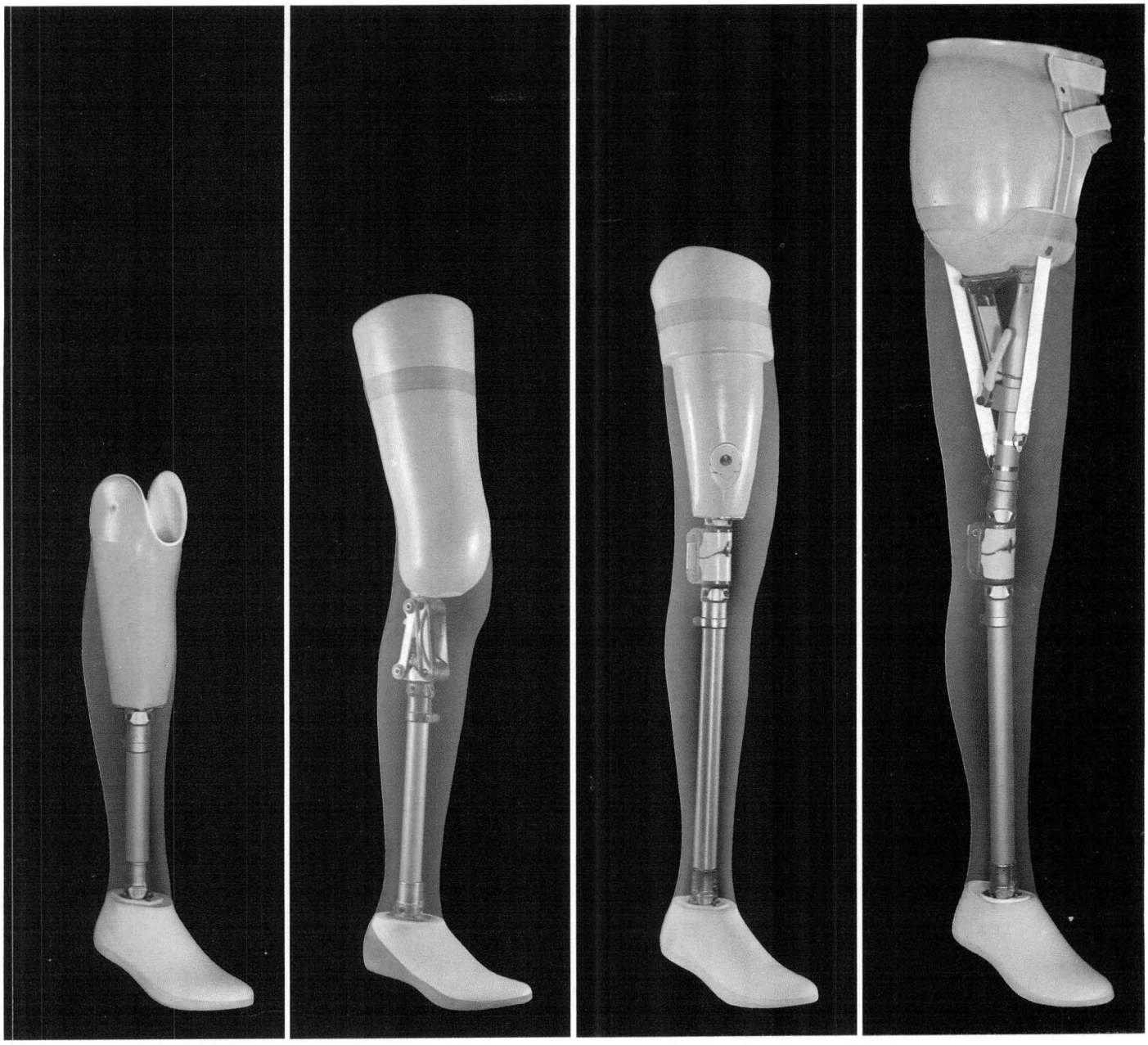

# OTTO BOCK-Próteses tipo modular para os membros inferiores

O sistema modular da OTTO BOCK é ideal para adaptação em pacientes com amputações dos membros inferiores, abaixo e acima do joelho e desarticulações do joelho e do quadril.

A estética e a tecnologia moderna em conjunto alcançam uma perfeição até então inatingivel.

Adaptação individual de acordo com a indicação com os diversos elementos do sistema modular.

Alinhamento controlável em tres dimensões – na montagem, durante as provas e em qualquer tempo após a conclusão.

Otto Bock
ORTHOPÄDISCHE INDUSTRIE KG
3428 DUDERSTADT W-GERMANY

# Notícias

## Prêmio Lafi 1983

Até 30 de dezembro próximo estarão abertas as inscrições para o Prêmio Lafi 1983, no valor de 1 milhão de cruzeiros, divididos em duas categorias: Cr$ 500.000,00 para a categoria Clínica Médica ou Cirúrgica e Cr$ 500.000,00 para a categoria Ciências Básicas Ligadas à Medicina.

São condições de inscrição:

1) ser o trabalho apresentado em língua portuguesa;

2) ter caráter monográfico (dissertação, tese, livro, etc.) ou compreender uma série de publicações que conservem especificidade temática e coerência de desenvolvimento;

3) ser apresentado em 4 vias impressas ou datilografadas, caso ainda não tenha sido editado;

4) ser acompanhado de currículo do candidato em 4 vias, onde fique a indicação clara de sua atividade científica;

5) ser acompanhado de resumo do trabalho, no máximo 3 laudas datilografadas, e de resumo do currículo do autor, no máximo em uma lauda datilografada, suficientemente claros e completos;

6) ser o autor cidadão brasileiro ou estrangeiro radicado no país há mais de 5 anos;

7) não ter o seu autor recebido o Prêmio Lafi nos 5 anos anteriores.

Inscrições e outras informações na Fundação Lafi, rua Cardeal Arcoverde, 888 – CEP 05408, São Paulo, SP, tel (011) 282-2711.

## Defesa de tese de livre-docência

Defendeu tese de livre-docência no dia 27 de outubro último, no Departamento de Ortopedia e Traumatologia da Faculdade de Medicina da USP, o dr. Marco Martins Amatuzzi.

A banca examinadora foi constituída pelos profs. Flávio Pires de Camargo, Manlio Mario Marco Napoli, Marino Lazzareschi, Waldemar Carvalho Pinto e Camilo André Mercio Xavier.

## Ex-Estagiários do Hospital Anchieta

Está marcado para o dia 3 de dezembro próximo, em São Paulo (Hotel Brasilton, rua Martins Fontes, 330), a VI Jornada dos Ex-Estagiários do Hospital Anchieta.

Os interessados poderão solicitar reservas no hotel com srta. Maylin, tel. 258-5811, ramais 243 ou 239. Preços com café da manhã: apartamento de solteiro, Cr$ 44.500,00 + 10%; apartamento de casal, Cr$ 49.300,00 + 10%.

Outras informações com dr. Humberto Ken Kitadai, rua Pedro de Toledo, 1.118, CEP 04039, São Paulo, SP.


ERECTA
COMÉRCIO E IMPORTAÇÃO ERECTA LTDA.

**FÉRULAS METÁLICAS ERECTA**

Destinada aos trabalhos médicos de imobilização de dedos e outras articulações, tanto no ser humano quanto nos animais. Criadas pela justaposição da lâmina de alumínio específico e a espessura escolhida sob colagem especial, as FERULAS ERECTA são indicadas nos casos de:

- Fratura das falanges com ou sem desvio
- Lesões ligamentares, entorses, luxações das articulações interfalangeanas e metacarpo falangeanas
- Fraturas dos metacarpianos
- Lesões tendinosas: mecanismo extensor e tensões flexores

Substitue com vantagens os materiais convencionais (gesso e talas ) tanto para o médico quanto para o paciente:

Para o médico:

- Facilidade e comodidade na aplicação da imobilização
- Firmeza da imobilização
- Por ser rádiotransparente permite controle objetivo da restrição necessária de movimentos
- Facilidade de controle direto das condições de vitalidade das porções imobilizadas.
- Rápida recuperação funcional pois, o segmento embora imobilizado, pode ser movimentado.

Para o paciente:

- Possibilidade de movimentar o punho livremente
- Movimentação livre para os outros dedos e porções da mão não imobilizados, com pouca ou nenhuma restrição às atividades diárias
- A leveza do material não cansa o paciente
- A regressão do edema é mais rápida pela liberdade de movimentos
- Maior facilidade de higienização
- Esteticamente melhor que qualquer método convencional
- Preço menor que qualquer outro tipo de imobilização

1. Material para confecção da imobilização

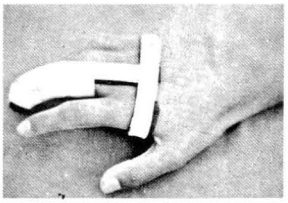
3. Traumatismo além da 1ª A.M.F.

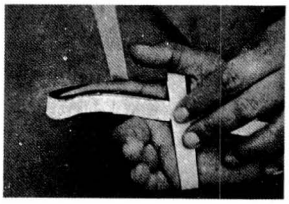
5. Fixação do dedo

4. Imobilização para fraturas do colo do 5º metacarpiano

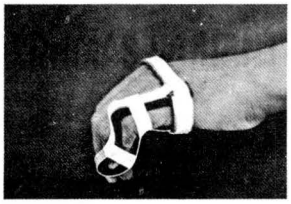
2. Imobilização para lesões do mecanismo extensor (dedo em martelo)

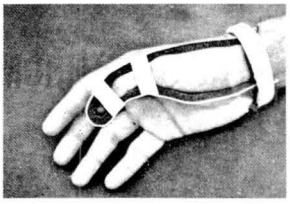
6. Imobilização do polegar

R. Nicolau Ancona Lopes, 47 Tel. 011 278-3133 Telex 1123191 BEMH BR São Paulo SP Brasil

Assinaturas da

# Revista Brasileira de Ortopedia

Recebem esta Revista automaticamente todos os associados da Sociedade Brasileira de Ortopedia e Traumatologia.

Se não for este o seu caso, garanta o recebimento da Revista fazendo uma assinatura.

Utilize uma das fichas de assinatura ao lado. Preencha-a e a remeta para

**Redprint Editora Ltda.,**

juntamente com cheque nominal a esta Editora, na

Rua Domingos de Morais, 254 - 4.º - cj. 401-B
04010 - São Paulo, SP

## ASSINATURA

**Revista Brasileira de Ortopedia**

**Desejo fazer uma assinatura anual da Revista Brasileira de Ortopedia, a partir da edição _____ (indicar o mês).**

**Para tanto, anexo cheque no valor de Cr$ 7.000,00, *pagável em São Paulo*, a favor de Redprint Editora Ltda.**

Nome _____

Especialidade _____

Endereço _____

CEP _____ Cidade _____ Estado _____

Data _____

_____
(assinatura)


## ASSINATURA

**Revista Brasileira de Ortopedia**

**Desejo fazer uma assinatura anual da Revista Brasileira de Ortopedia, a partir da edição _____ (indicar o mês).**

**Para tanto, anexo cheque no valor de Cr$ 7.000,00, *pagável em São Paulo*, a favor de Redprint Editora Ltda.**

Nome _____

Especialidade _____

Endereço _____

CEP _____ Cidade _____ Estado _____

Data _____

_____
(assinatura)

## ASSINATURA

**Revista Brasileira de Ortopedia**

**Desejo fazer uma assinatura anual da Revista Brasileira de Ortopedia, a partir da edição _____ (indicar o mês).**

**Para tanto, anexo cheque no valor de Cr$ 7.000,00, *pagável em São Paulo*, a favor de Redprint Editora Ltda.**

Nome _____

Especialidade _____

Endereço _____

CEP _____ Cidade _____ Estado _____

Data _____

_____
(assinatura)

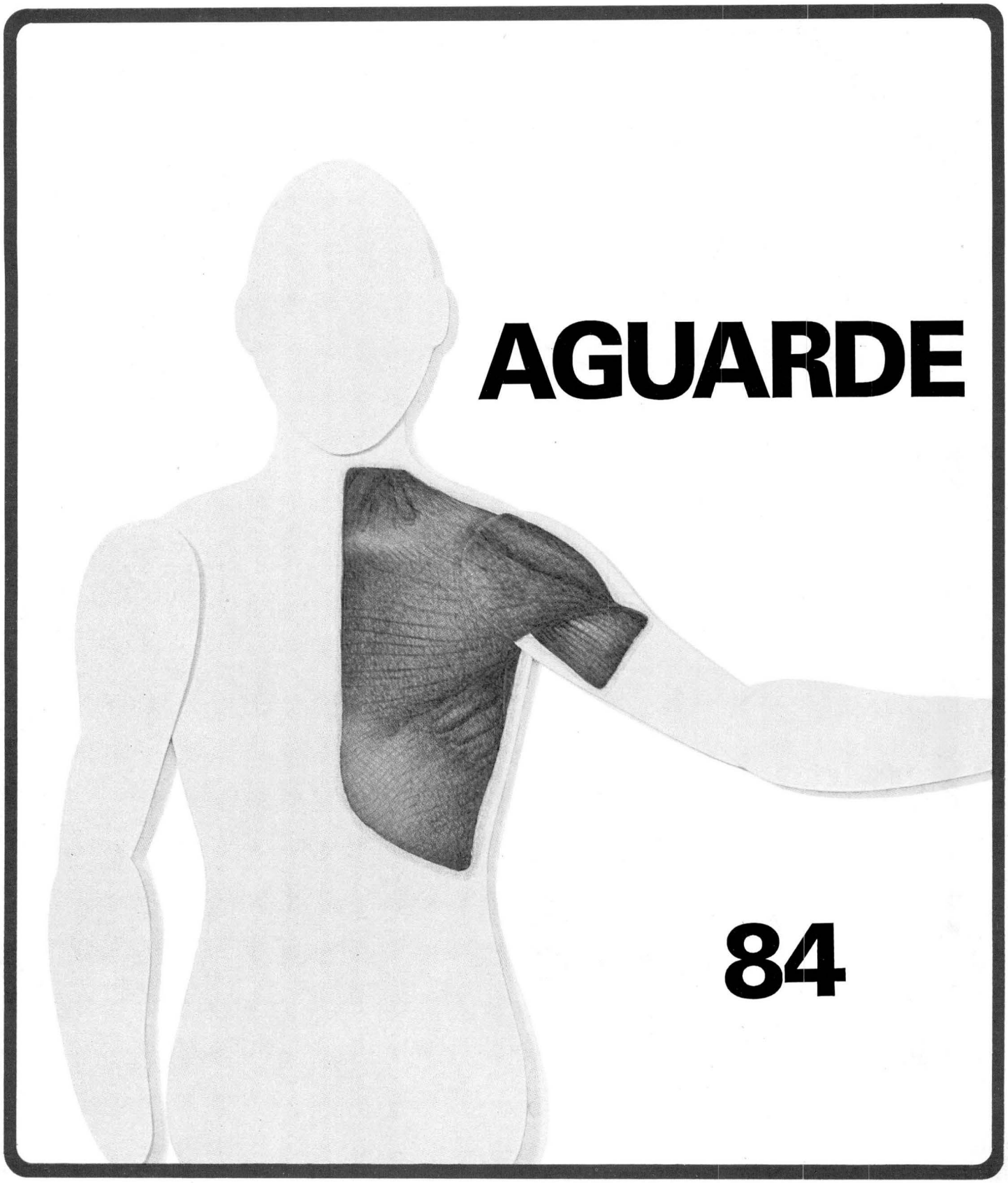
AGUARDE
84

# MADE IN BRAZIL

**O sucesso de uma cirurgia depende, muitas vezes, do instrumental que o médico usa. Com o Conjunto Cirúrgico Ortopédico IHL® esse sucesso poderá estar, definitivamente, em suas mãos.**



- **QUALIDADE** - Tecnologia de alta precisão.
- **ECONOMIA** - Sistema modular ao alcance do seu orçamento. Várias formas de pagamento.
- **DESEMPENHO** - Reserva de potência. Rotação controlada por pedal.
- **VERSATILIDADE** - Várias opções de peças modulares e acessórios que são intercambiáveis com equipamentos importados:
  - serra osteokut.
  - serra vai-e-vem.
  - perfurador polivalente.
  - perfurador rotativo.
  - broca com guia.
  - lâminas para osteotomia.
  - chaves para parafuso: técnica suíça e americana.
  - mandril de Jacobs.
  - kit elétrico - motor - pedal reostato e cabo mecânico.
- **GARANTIA E ASSISTÊNCIA TÉCNICA IHL®** Solicite nosso catálogo ilustrado.

IHL® INSTRUMENTAL HOSPITALAR COM. E IND. LTDA.

**Rua Ubaldino do Amaral, 70 - S/L 201 - CEP 20231 - Tel. 232-1947**
**Telex: 21-31846 IHCI - Rio de Janeiro - RJ - Brasil.**

# O forte na contratura muscular da lombalgia deve ser o miorrelaxante.

# Mio-Citalgan

## Garante um tratamento completo sem efeitos colaterais

- Relaxa a musculatura contraturada.
- Elimina a dor.
- Regenera as células nervosas lesadas.

**Outras indicações:** torcicolo e ombro doloroso.

**Composição:** Carisoprodol + Dipirona + Vitaminas $B_1$, $B_6$ e $B_{12}$.
**Posologia:** 1 a 2 comprimidos até 4 vezes ao dia.

MERCK