SOCIEDADE BRASILEIRA DE
ORTOPEDIA E TRAUMATOLOGIA

ISSN 0102-3616

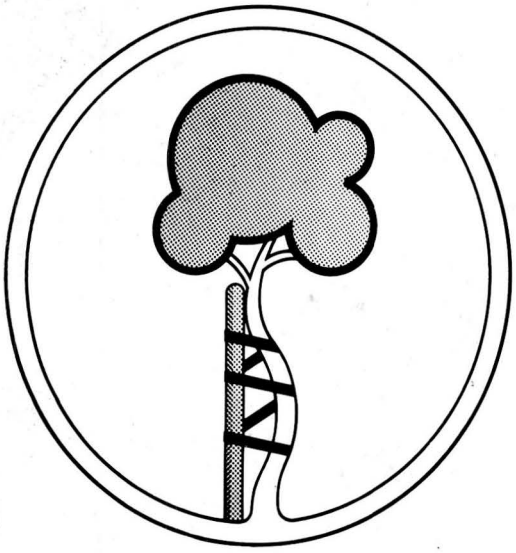

REVISTA BRASILEIRA DE ORTOPEDIA

JUNHO 1988 VOL. 23/6

NOVO

Feldene* Solúvel

Piroxicam

Rápida analgesia nos processos agudos

- Líquido em segundos
- O único em comprimido solúvel
- Pode ser tomado inteiro ou dissolvido em líquidos
- Paladar neutro

Feldene* Piroxicam **Solúvel**

- Prontamente absorvido
- Rápido e contínuo alívio da dor
- Rápida recuperação da capacidade funcional
- Dose única diária

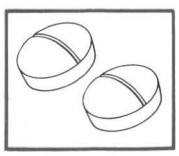

40mg nos dois primeiros dias

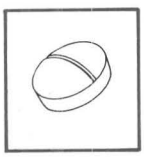

20mg nos dias subseqüentes

O único piroxicam com a qualidade de quem investe em pesquisa.

Pfizer

INFORMAÇÕES RESUMIDAS SOBRE O PRODUTO FELDENE (Piroxicam)

Indicações: FELDENE é indicado numa variedade de doenças que requerem atividade antiinflamatória e/ou analgésica, tais como: artrite reumatóide, osteoartrite (artrose), espondilite anquilosante, distúrbios músculo-esqueléticos agudos, gota aguda, dor após intervenção cirúrgica e após trauma agudo, e em dismenorréia primária, em pacientes maiores de 12 anos. **Contra-indicações:** 1. Úlcera péptica ativa. 2. Pacientes que tenham apresentado hipersensibilidade à droga. Potencial sensibilidade cruzada à aspirina e outras antiinflamatórias não esteróides (AINE's), sendo contra-indicado em pacientes que tenham apresentado asma, rinite ou urticária induzidas por essas drogas. **Advertências: Uso durante a gravidez e lactação:** O uso de FELDENE durante a gravidez e lactação ainda não foi estabelecida. FELDENE inibe a biosintetase das prostaglandinas. Este efeito, assim como de outros AINE's, foi associado com uma incidência crescente de distócia e parto retardado em animais prenhes. **Uso em crianças:** Recomendações de dosagens e indicações para uso em crianças ainda não foram estabelecidas. **Precauções:** Baixos índices de ulcerações pépticas e sangramento gastro-intestinal e raros casos fatais têm sido relatados com o uso de FELDENE. Sua administração deve ser cuidadosamente supervisionada em pacientes com história de doença do trato gastro-intestinal superior. Em raros casos AINE's podem causar nefrite intersticial, glomerulite, necrose papilar e síndrome nefrótica. Nestes pacientes a administração de AINE's pode precipitar uma descompensação renal reversível após a interrupção da terapêutica. Os pacientes com maior risco são aqueles com insuficiência cardíaca congestiva, cirrose hepática, síndrome nefrótica e doença renal evidente. Pacientes com disfunção renal severa devem ser cuidadosamente controlados devido a excreção renal do Piroxicam. Os AINE's podem causar retenção de sódio, potássio e fluidos e podem interferir com ação natriurética dos diuréticos. Raramente tem sido descrito sangramento quando FELDENE , bem como outros AINE's, são administrados a pacientes sob o uso de anticoagulantes cumarínicos. FELDENE, como outros AINE's, inibe a agregação plaquetária e aumenta o tempo de sangramento. É recomendável que pacientes que desenvolvam queixas visuais, durante o tratamento com FELDENE, sejam avaliados do ponto de vista oftalmológico. A administração concomitante de FELDENE e ácido acetil-salicílico resulta em uma redução dos níveis plasmáticos de Piroxicam para cerca de 80%. **Reações adversas:** FELDENE é, geralmente, bem tolerado. Os sintomas gastrintestinais são os mais comuns, mas na maioria dos casos não interferem no curso do tratamento. Estes sintomas podem ser: estomatites, anorexia, mal-estar epigástrico, náuseas, obstipação, desconforto abdominal, flatulência, diarréia, dor abdominal e má digestão. Outros sintomas, , tais como: edema, principalmente dos tornozelos, têm sido relatados em pequena porcentagem de pacientes. Efeitos no sistema nervoso central, como: tontura, cefaléia, sonolência, insônia, depressão, nervosismo, alucinações, alterações do humor, pesadelo, confusão mental, parestesia e vertigem têm sido raramente relatados. Edema periorbital, borramento de visão e irritação ocular foram relatados. Mal-estar e zumbido podem ocorrer, reações de hipersensibilidade cutânea geralmente como "rash" e prurido têm sido relatados. Reações fotoalérgicas são infreqüentemente relacionadas à terapêutica. Como com outros AINE's, podem-se observar raros casos de necroses epidérmicas tóxicas (Doença de Lyell) e síndrome de Stevens-Johnson. Reações vesículo-bolhosas também têm sido raramente relatadas. Reações ano-retais aos supositórios apresentam-se como dor local, queimação, prurido e tenesmo. Decréscimo no hematócrito e hemoglobina não associados a sangramento gastrointestinal óbvio foi relatado. Relatou-se ocorrência de anemia, púrpura não trombocitopênica (Henoch - Schonlein), leucopenia e eosinofilia. Foram relatados raros casos de anemia aplástica e epistaxe . Assim como com outros AINE's, alguns pacientes podem evidenciar aumento das transaminases séricas. Palpitações e dispnéia têm sido raramente relatadas. **Posologia e administração: Artrite reumatóide, osteoartrite (artrose, espondilite anquilosante:** a dose inicial recomendada: 20 mg em dose única diária. Dose de manutenção: 10 a 30 mg/dia única ou fracionada. A administração prolongada de doses de 30 mg ou mais acarreta um maior risco de efeitos colaterais gastrintestinais. **Afecções músculo-esqueléticas agudas:** 40 mg ao dia durante dois dias, em dose única ou fracionada. Para o restante dos 7 a 14 dias de tratamento, 20 mg ao dia. **Gota aguda:** dose única inicial: 40 mg, seguido de 40 mg dose única ou fracionada por 4 a 6 dias. FELDENE não é indicado para o tratamento prolongado de gota. **Dor pós-operatória e pós-traumática:** dose inicial recomendada 20 mg, em uma única tomada. Quando se deseja o início da ação rapida, o tratamento poderá ser iniciado com 40 mg diário, por dois dias, em uma dose única ou fracionada, reduzindo-se a seguir para 20 mg ao dia. **Dismenorréia primária:** Não logo apareçam os primeiros sintomas, dose inicial de 40 mg por dois dias, que pode ser continuado com dose única de 20 mg por 1 a 3 dias. FELDENE comprimidos solúveis, pode ser ingerido diretamente com um pouco de líquido ou dissolvido em um volume mínimo de 50 ml de água. **Retal:** Para cada indicação, a posologia de FELDENE supositórios é a mesma de FELDENE cápsulas. **Administração combinada:** a dose total diária de FELDENE administrado como cápsulas, comprimidos solúveis e supositórios, não deve exceder a dose diária máxima recomendada para as indicações acima. **Apresentações:** embalagens contendo 15 cápsulas de 10 mg, 15 cápsulas de 20 mg, 10 cápsulas de 20 mg, 10 comprimidos solúveis de 20 mg e 8 supositórios de 20 mg.

REVISTA BRASILEIRA DE ORTOPEDIA

Órgão oficial da Sociedade Brasileira de Ortopedia e Traumatologia — SBOT

Indexada desde 1978 no IMLA (Index Medicus Latino-Americano)

Diretor e Editor Responsável
Dr. Donato D'Angelo

Secretaria Geral: Rua Leopoldo Miguez, 10 — CEP 22060, Rio de Janeiro, RJ, Brasil. Tels.: 255-9636 e 256-3379.
Secretário de Redação: Dr. Jayr Vieira Gomes.
Corpo Editorial: Drs. Arcelino Bitar, Carlos Giesta, Dagmar Aderaldo Chaves, Décio Souza Aguiar, Edison José Antunes, Elias José Kanan, Flávio Pires de Camargo, Francisco Sylvestre Godinho, Geraldo Pedra, Ivan Ferraretto, Jorge Faria Filho, José Henrique Matta Machado, José Márcio Gonçalves de Souza, José Paulo Marcondes de Souza, Karlos Mesquita, Luiz Carlos Sobania, Luiz Garcia Pedrosa, Manlio Napoli, Márcio Ibrahim de Carvalho, Marco Martins Amatuzzi, Nicolau Mega, Paulo César Schott, Raul Chiconelli, Sênio Silveira, Zanine Figueiredo Coura.
Representante da Redprint no Corpo Editorial: Dr. João D.M.B. Alvarenga Rossi.
Correspondente na Espanha: Prof. Francisco Vaquero Gonzales (Madri).

SOCIEDADE BRASILEIRA DE ORTOPEDIA E TRAUMATOLOGIA

Diretoria 1986-1988
Presidente: Dr. Celso Augusto Nadalini Simoneti (SP)
Vice-Presidente: Dr. Luiz Roberto S. Marczyk (RS)
Secretário Geral: Dr. Gilberto Luiz Camanho (SP)
1º Secretário: Dr. Luiz Carlos Milazzo (GO)
2º Secretário: Dr. Francisco Machado (CE)
Tesoureiro: Dr. Sérgio Nogueira Drumond (MG)
Presidente Eleito: Dr. Paulo César de Malta Schott (RJ)
Presidente do XXVI Congresso: Dr. Edison José Antunes (DF)

Comissão de Ensino e Treinamento: Drs. Cleber A. Jansen Paccola, Gottfried Köberle, João Gilberto Carazzato, José Carlos Affonso Ferreira, José Sérgio Franco, Karlos Celso de Mesquita, Luiz Carlos Sobania.

Comissão de Defesa Profissional: Drs. David Nelson Menda, George Bitar, Walter Marsola.

Comissão de Educação Continuada: Drs. Arlindo Gomes Pardini Jr., Elcio Landin, Francisco Sylvestre Godinho, José Laredo Filho, Marco Martins Amatuzzi, Mário da Paz Alves, Sizínio H. Kanan.

Comissão para Reforma do Estatuto: Drs. Arcelino C.M. Bitar, Arnaldo Amado Ferreira Fº, Eros Xavier da Silva, Gilberto Luiz Camanho, Humberto Maradei Pereira, Paulo Soares Queiroz, Ronaldo Percope.

Sede e Secretaria Geral: Al. Lorena, 1.304, 17º, salas 1.712/13, CEP 01424, Tel.: 883-0575, São Paulo, SP.

Publicação editada e distribuída pela

Redprint

REDPRINT EDITORA LTDA.

Redação, Publicidade e Administração — Rua Domingos de Morais, 254 — 4º — cj. 401-B, CEP 04010, São Paulo, SP. Tel.: 572-4813.
Diretor e Editor — Tadaharu Katayama
Publicidade/Rio — RIC Propaganda & Marketing — Rua do Senado, 338 — sala 101, CEP 20231 — Tels.: 224-9701 e 242-7824.
Fotocomposição e fotolito — WS Assessoria Gráfica
Impressão e acabamento — Editora Ave Maria.

ISSN 0102-3616

ÍNDICE

VOL. 23 — Nº 6 — JUNHO, 1988

(Impresso em julho de 1988)

V Notícias

141 Osteotomia intertrocantérica do fêmur no tratamento da artrose do quadril
Camilo A.M. Xavier, Helton L.A. Defino, Cleber A.J. Paccola

146 Granuloma eosinófilo ósseo: estudo baseado em 19 casos
Olavo Pires de Camargo, Nany Renzo Barbosa de Oliveira, João Andrade de Souza Júnior, Rubens Campos Filho, Alberto Tesconi Croci

151 Papel da anteversão do colo femoral na deformidade em rotação medial do quadril na paralisia cerebral
Enéas Brasiliense Fusco

163 Osteoma osteóide e osteoblastoma: uma associação rara
Carlos Roberto Schwartsmann, Ricardo P. Tarragô, Paulo Henrique Ruschel, Ronei Veit Anzolch

157 Presença de cartilagem em tendões flexores. Revisão do padrão histológico
Helton L.A. Defino, Cláudio H. Barbieri, Julieta R.E. Moraes, Ithamar Vugman

167 Tratamento conservador da síndrome do impacto no ombro. Estudo baseado em 109 casos tratados no Departamento de Ortopedia e Traumatologia da Faculdade de Medicina da Universidade de São Paulo
Arnaldo Amado Ferreira Fº, Júlia Maria D'Andrea Greve, Américo Zoppi Fº, Raul Bolliger Nº, Roberto Cavalieri Costa, Arnaldo Amado Ferreira Nº

170 Tenorrafia extensora: mobilização controlada pós-operatória
Augusto Cesar Teixeira, Alfredo Duarte

173 Fixação segmentar com barra retangular para artrodese posterior na instabilidade vertebral
Luiz Alberto Dourado Nogueira

NORMAS

Revista Brasileira de Ortopedia

1. A *Revista Brasileira de Ortopedia* destina-se à publicação de trabalhos que contenham contribuições ao progresso de Ortopedia, Cirurgia de Mão e especialidades afins.
2. Os artigos enviados deverão ser datilografados em papel ofício, em espaço duplo, com margem larga, devendo o autor remeter 3 cópias. A última página conterá o endereço do autor.
3. Os artigos enviados passarão a ser propriedade da Revista.
4. No caso de artigos muito extensos, a Direção da *Revista Brasileira de Ortopedia* se reserva o direito de publicá-los em quantas edições julgar necessárias.
5. Os artigos aprovados pelo Corpo Editorial serão publicados na ordem de seu recebimento.
6. As referências bibliográficas serão indicadas no fim do trabalho, contendo apenas os autores citados no texto.
7. Os trabalhos deverão ser acompanhados de sinopse de, no máximo, 200 palavras, em português. No final, resumo em inglês.
8. Por "Resumo do Autor", compreende-se o resumo de um trabalho científico, redigido pelo próprio autor e publicado ao mesmo tempo que o trabalho, depois de sua apresentação ter sido examinada pelo Editor. O resumo deve recapitular sucintamente os fatos contidos no trabalho e suas conclusões e chamar atenção para os novos dados do problema. (Código de boa prática em matéria de publicações científicas – Tradução por Zeferino Ferreira Paulo, autorizada pela UNESCO, do "Code de bon usage en matière de publications scientifiques", Bull UNESCO Bibl: (Paris) 17 (1): 30-34, 1963).
9. O artigo para publicação deverá conter, além do nome do autor, os seus títulos principais e a procedência do trabalho.
10. O autor citado será numerado e relacionado, em ordem alfabética, na referência bibliográfica, de acordo com as seguintes normas:

Livros

Número de ordem, ponto, sobrenome do autor, vírgula, letras iniciais de seus nomes, dois pontos, título do capítulo, ponto e vírgula, autor do livro, se diferente do capítulo, ponto e vírgula, título do livro (em grifo), vírgula, local da edição, vírgula, editor, vírgula, data da impressão, ponto, número do capítulo, vírgula, páginas inicial e final, ponto.

Ex.:

1. Casa Grande, P.A. & Frost, H.M.: "Pie zambo", *in Fundamentos de ortopedia clínica,* Barcelona, Salvat, 1955. Cap. 8, p. 147-149.

Artigos

Número de ordem, ponto, sobrenome do autor, vírgula, letras iniciais de seus nomes, seguidas de ponto (o que se repete para cada co-autor, intercalando vírgula), dois pontos, título do trabalho, ponto. Os artigos de periódicos devem incluir: nome abreviado do periódico (grifado), segundo o "Index Medicus", número em arábico do volume, dois pontos, páginas inicial e final, vírgula, ano, ponto.

Ex.:

2. Kite, J.H.: Principles involved in the treatment of congenital club foot. *J. Bone Joint Surg.* (*Am*) 21: 595-60, 1939.

11. As grandezas, unidades e símbolos devem obedecer às normas internacionais ou, na ausência destas, às normas nacionais correspondentes. Sempre que possível, usar o nome científico das drogas.
12. As fotografias deverão ser em papel brilhante, com clara indicação de sua posição, e os desenhos confeccionados com tinta nanquim. No verso, o título do artigo, nome do autor e o número de ordem indicando sua seqüência.
13. Quando as ilustrações enviadas tiverem sido publicadas em algum outro local, indicar no texto e mencionar a permissão para reproduzi-las.
14. As legendas das ilustrações deverão ser feitas em papel separado e numeradas.
15. Fotos em preto e branco serão reproduzidas gratuitamente, mas a Revista se reserva o direito de estabelecer o limite razoável quanto ao número delas ou cobrar do autor a despesa decorrente do excesso. Fotos coloridas serão cobradas do autor.
16. Somente a *Revista Brasileira de Ortopedia* poderá autorizar a reprodução dos artigos nela contidos.
17. Serão fornecidas ao autor 20 separatas de seus artigos publicados na Revista.
18. O próprio autor deve indicar se o seu texto pertence à categoria:
    a. "memórias científicas originais";
    b. "comunicações provisórias ou notas preliminares" ou
    c. "revisões de conjunto ou atualizações".
19. Sendo a *Revista Brasileira de Ortopedia* uma publicação periódica, seguiremos o projeto de norma brasileira proposto pela Associação Brasileira de Normas Técnicas, na sua publicação "Normalização de Documentação no Brasil".
20. Os casos omissos serão resolvidos pela Diretoria da Revista.

A *Revista Brasileira de Ortopedia* circula anualmente nos meses de jan.-fev., março, abril, maio, junho, julho, agosto, setembro, outubro e nov.-dez., formando um volume.

Tiragem 5.000
Preço do exemplar ..... Cz$ 250,00
Assinatura
Assinatura anual, inclusive porte, pagamento adiantado:
Brasil ..... Cz$ 2.000,00
Exterior ..... US$ 55.00
Pagamento
Todos os cheques e outras formas de quitação deverão ser pagáveis à Redprint Editora Ltda.

1 CÁPSULA AO DIA



PIROXICAM

inflamene

Artrite reumatóide
Artrose senil
Osteoartrite
Gota
Tenossinovite
Luxação
Fratura

Maior Eficácia • Maior Segurança • Maior Economia

Farmalab

Inflamene também é apresentado em gotas e supositórios.

Unindo Tecnologia e Eficiência.

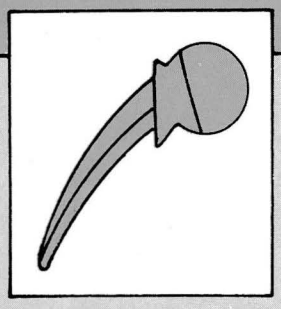

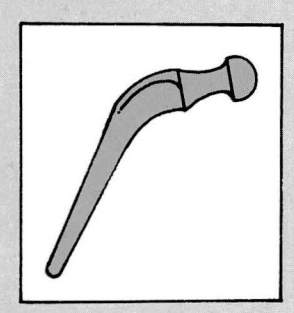

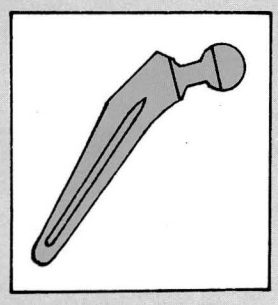

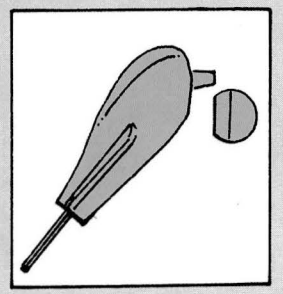

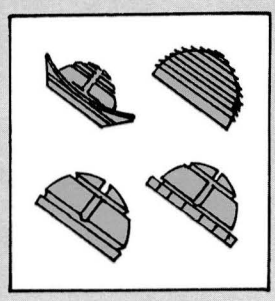

- Com válvula anti-refluxo
- 3 vias de drenagem
- Tubos siliconizados radiopacos

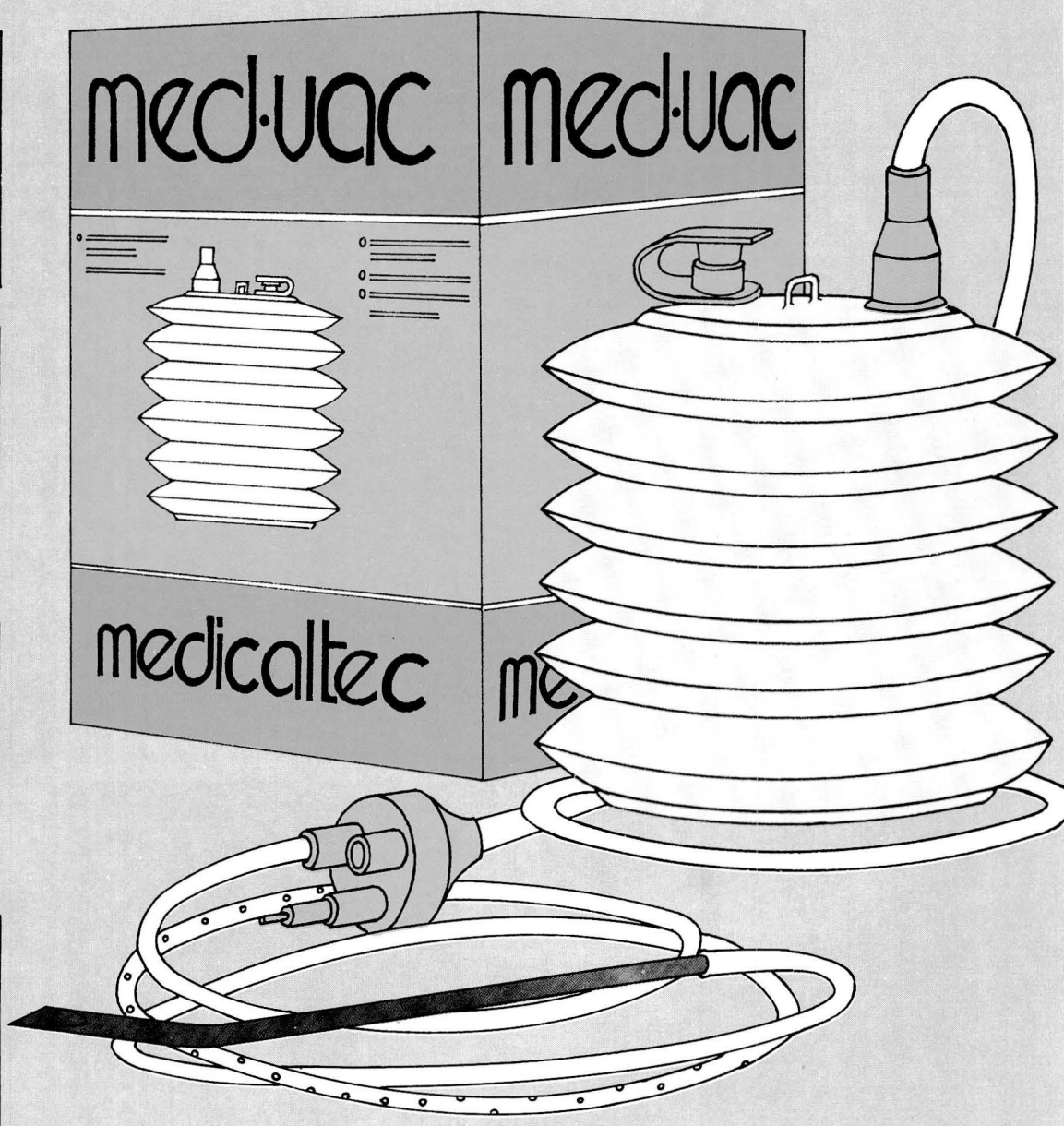

medicaltec

ARTUR LEITE DE BARROS JR., 108 - JD. DO LAGO
FONES (0192) 47-1808 47-8084 - CAMPINAS - SP

Notícias

Ortopedia Infantil: Simpósio da PUC-RS

"Luxação congênita do quadril" é o tema oficial do IV Simpósio de Ortopedia Infantil da Pontifícia Universidade Católica do Rio Grande do Sul, a realizar-se dias 22 e 23 de julho próximo, em Porto Alegre.

Sobre o tema, serão focalizados assuntos como Diagnóstico precoce da luxação congênita do quadril e seu tratamento até o 6.º mês de vida (Dr. Sizinio Kanan Hebert), Ecografia para diagnóstico da luxação congênita do quadril, Uso correto do aparelho de Pavlik, Tratamento da luxação congênita do quadril pelo método de Morell, Acetabuloplastias (Dr. Mário Schimchak).

Haverá ainda mesa-redonda (Como eu trato a luxação congênita do quadril) e discussão e apresentação de casos.

Inscrições mediante as seguintes taxas: estudantes, 1/3 OTN; residentes, 1/2 OTN; profissionais, 1 OTN.

Maiores informações na secretaria de cursos do HUP, tel. (0512) 36-9444, Porto Alegre, RS.

I Congresso Nacional em San José da Costa Rica

A Associação Costa-riquenha de Ortopedia e Traumatologia estará promovendo, de 28 de novembro a 2 de dezembro próximos, o I Congresso Nacional de Ortopedia "Dr. Jose Luis Orlich Bolmarcich", na cidade de São José, Costa Rica.

Para o encontro, já confirmaram participação os conferencistas Dr. Staheli, professor do Departamento de Ortopedia da Universidade de Washington, que abordará os temas Problemas do quadril em crianças e Deformidades torcionais do membro inferior; e o Dr. Viladot, professor do Hospital San Rafael, de Barcelona, que focalizará Patologia do pé.

A Comissão Executiva está em contato com diversos professores da Academia Americana, para tratar, entre outros temas, de Avanços em traumatologia, Protese total do quadril, Artroscopia do joelho, Infecções ósseas.

Os interessados em apresentar temas livres deverão enviar os trabalhos antes do dia 15 de setembro próximo, quando se encerram as inscrições, para o Comitê Científico, a/c Dr. Francisco Rodríguez Sagot, Servicio de Ortopedía y Traumatología del Hospital Nacional de Niños, San José, ou para Apartado postal 718-1007, Centro Colón, San José, Costa Rica.

II Jornadas Chileno-Espanholas em Santiago do Chile: novembro

Realizam-se em Santiago do Chile, de 16 a 19 de novembro próximo, as II Jornadas Chileno-Espanholas de Ortopedia e Traumatologia.

O encontro terá como local o Hotel Miramar de Viña del Mar.

A ORTOPEDIA BRASILEIRA EM DEBATE!

XXVI

CONGRESSO BRASILEIRO DE ORTOPEDIA E TRAUMATOLOGIA

Brasília, DF - 14 a 19 de agosto de 1988 - Centro de Convenções

SECRETARIA EXECUTIVA:

WERA ASSESSORIA de Congressos e Eventos Ltda.

SRTN - Q. 702 - Conj. P - Ed. Brasília Rádio Center - S/ 3061/64
Fone: (061) 224-8213 - Telex (061) 3171 WERA BR -
CEP 70.710 - Brasília - DF

AGÊNCIA OFICIAL

MS TURISMO LTDA.

EQS 102/103 - CENTRO SÃO FRANCISCO
LOJAS 6/22 - FONE: (061) 224-7999
TELEX: (61) 1830 - CEP 70330
BRASÍLIA - DF

TRANSPORTADORA OFICIAL

VARIG
Linhas Aéreas Brasileiras

CRUZEIRO

FLANAX 550

SYNTEX

CATAFLAM®

ALÍVIO IMEDIATO. RECUPERAÇÃO RÁPIDA.

1 – KANTOR, T. G.: Am. J. Med. 80 (suppl 48): 64-69, 1986.
2 – GUIDIO, A. S.: Rev. Bras. Cirurg. 76 (2): 115-117, 1986.
3 – ANDRADE, D. e cols.: F. Med. (BR), 90 (1 e 2): 83-88, 1985.

Composição – Diclofenaco potássico: drágeas com 50mg; supositórios com 12,5, 25 e 75mg; gotas com 15mg/ml (aproximadamente 0,5mg por gota); ampolas com 75mg/3ml (veiculado em álcool benzílico). **Indicações** – Estados inflamatórios dolorosos pós-traumáticos, dor e edema pós-operatório. Estados dolorosos e/ou inflamatórios em ginecologia. Como coadjuvante no tratamento de processos infecciosos agudos acompanhados de inflamação no ouvido, nariz ou garganta. Síndromes dolorosas da coluna vertebral, dores musculares e articulares. **Posologia** – **Adultos:** Dependendo das indicações, 75 a 150mg/dia (na dismenorréia, até 200mg), ver informação completa para prescrição. Ampolas: uma ou excepcionalmente duas por dia, em casos agudos ou como início de terapia, não por mais de dois dias. **Crianças:** Acima de um ano 0,5 a 2mg/kg/dia, em geral uma gota por kg de peso em duas a três tomadas. Em afecções otorrinolaringológicas recomenda-se a posologia mínima de cada faixa etária. **Contra-indicações** – Úlcera péptica, hipersensibilidade à substância ativa, ácido acetilsalicílico, outros inibidores da prostaglandina sintetase ou ao álcool benzílico. Proctite, no caso dos supositórios. **Precauções** – História de doença gastrintestinal, insuficiência cardíaca, hepática ou renal graves. Gravidez, pacientes em uso de diuréticos ou após grandes cirurgias. **Reações adversas** – Os efeitos gastrintestinais são, em geral, leves. São raros: úlcera péptica, sangramento do trato gastrintestinal, discrasias sanguíneas, anormalidade na função hepática ou renal, bem como manifestações cutâneas ou de sensibilidade como broncospasmo ou reações sistêmicas anafiláticas/anafilactóides. **Apresentação** – Drágeas de 50mg: caixas com 10 drágeas. Supositórios de 12,5, 25 e 75mg: caixas com 05 supositórios. Gotas: frascos com 10ml. Ampolas de 75mg/3ml: caixas com 03 e 50 ampolas.

INFORMAÇÕES ADICIONAIS PARA PRESCRIÇÃO AO DISPOR DA CLASSE MÉDICA MEDIANTE SOLICITAÇÃO.

BIOGALÊNICA
PRODUTOS
CIBA-GEIGY

dor & inflamação

BURSITES

LOMBALGIAS

TENDINITES

FLANAX 550

Naproxeno Sódico

LUXAÇÕES

RÁPIDA E POTENTE

ação analgésica e antiinflamatória.

CONTUSÕES

FRATURAS

ENTORSES

Maior Comodidade Posológica

Duas tomadas ao dia

Manhã **Noite**

Alívio da dor aguda em 30 minutos 23,43

Excelente tolerabilidade 25,44,103

SEVELIUS, H., SEGRE, E. & BURSICK, K. - "Comparative analgesic effects of naproxen sodium, aspirin, and placebo" - J Clin Pharmacol, 480-485, July 1980. 25 - MANSUR, E. S. & MESQUITA, C. S. - "Emprego do naproxen sódico no pós-operatório de amigdalectomia Med (BR), 81 (4): 487-489, out., 1980. 28 - FORMIGONI, L. G., COIFMAN, H. & SALZBERG, J. - "Naproxen sódico no tratamento das faringo-amigdalites agudas" - RBM, 37 (6): 332-380, junho 1980. 43 - SEVELIUS, H. et al - "Bioavailability of naproxen sodium and its relationsh clinical analgesic effects" - Br J Clin Pharmacol, 10, 259-263, 1980. 44 - LUPORINI, A. J., ABBAS, A. A. & SILVA, F. A. - "Estudo Clínico comparativo duplo-cego naproxen sódico mais ampicilina vs placebo mais ampicilina em infecções respiratórias agudas graves na clínic diátrica" - F méd (BR), 81(4): 473-476, outubro de 1980. 103 - PONTES, P. A. L. & GREGÓRIO, L. C. - "Ensaio clínico duplo-cego de naproxen sódico suspensão vs placebo no pós-operatório de adenoamigdalectomias em crianças" - Rev. Bras. Med., 42(3): 65-69, 1985.

MPOSIÇÃO - Comprimidos de 100, 275 e 550 mg, e Suspensão com 25 mg por ml de naproxeno sódico. **INDICAÇÕES** - es antiinflamatória, analgésica e antipirética no tratamento das afecções agudas: Ortopedia/Traumatologia-contusões, dis- ções, luxações, fraturas, lombalgias, mialgias, bursites, tendinites, sinovites. Otorrinolaringologia - amigdalites, faringi- , otites. Ginecologia - anexites, parametrites, cervicites, salpingites, dismenorréia. Cirurgia - pré e pós operatório. Profilaxia atamento de enxaqueca. Doenças infecciosas em geral (coadjuvante da terapia específica, por exemplo antibioticoterapia). **NTRA-INDICAÇÕES** - Hipersensibilidade ao naproxeno sódico ou naproxeno e ao ácido acetilsalicílico ou outros antiinflama- os não hormonais, devido a possibilidade de reações de sensibilidade cruzada. **PRECAUÇÕES E ADVERTÊNCIA** - Não se omenda o uso de naproxeno sódico em crianças com menos de 1 ano de idade, em pacientes com úlcera péptica ativa e gravidez e lactação. Deve ser usado com grande cautela em pacientes com insuficiência hepáti- Nos idosos aconselha-se cautela quando houver necessidade de doses altas. **INTERAÇÕES COM TROS FÁRMACOS** - Pacientes que recebam simultaneamente hidantoína devem ser rigorosa- nte monitorados com vista a ajuste da dose. Aconselha-se cautela quando de uso de anticoagu- lantes, sulfoniluréias, furosemida, propranolol e outros betabloqueadores, probenecid e metotrexato. **EFEITOS SECUNDÁRIO** - Os mais comumentes relatados: cefaléia, desconforto abdominal e/ou epigástrico, edema periférico (leve), náusea, ''tinn tus'', vertigem. **POSOLOGIA** - Comprimidos: de **100 mg** - 11 mg/kg como dose inicial seguidos de 2,75 a 5,5 mg/kg a intervalo de 8 horas. Não exceder 16,5 kg/dia após o primeiro dia: de **275 mg** - 2 comprimidos iniciais seguidos de 1 comprimido intervalos de 6 a 8 horas: de **550 mg** - 1 comprimido a intervalo de 12 horas. Na profilaxia da enxaqueca - 1 comprimido d 550 mg a cada 12 horas. No tratamento da enxaqueca a dose recomendada é de: 825 mg ao primeiro sintoma de crise iminente Doses adicionais de 275-550 mg podem ser tomadas durante o dia, se necessário, mas não antes de meia hora depois da dos inicial. Não deve ser excedida a dose total diária de 1375 mg. **Suspensão** - crianças de 1 a 3 anos, 1/2 medida de suspensã a cada 8 horas. De 4 a 7 anos, 1 medida de suspensão a cada 8 horas. De 8 a 12 anos, 1 a 2 medida de suspensão a cada 8 horas. **APRESENTAÇÕES** - Caixas com 15 comprimidos de 100 e 275 m e caixa com 20 comprimidos de 550 mg. Suspensão - frasco com 50 ml (após reconstituição), cor tendo cada ml 25 mg de substância ativa.

SYNTEX

MAIORES INFORMAÇÕES ESTÃO À DISPOSIÇÃO DA CLASSE MÉDICA, DEVENDO SER SOLICITADAS À DIRETORIA MÉDICA DA SYNTEX, DIRETAMENTE, OU ATRAVÉS DO SEU REPRESENTANTE.

Osteotomia intertrocantérica do fêmur no tratamento da artrose do quadril

CAMILO A.M. XAVIER[1], HELTON L.A. DEFINO[2], CLEBER A.J. PACCOLA[3]

INTRODUÇÃO

Lorenz (1925), Hass (1927) e Hay Groves (1933) foram os primeiros a preconizar a osteotomia intertrocantérica para o tratamento da artrose do quadril, baseados nos princípios de osteotomia femoral empregados por Kirmission (1894), Von Baeyer (1918), Lorenz (1919) e Shanz (1922)[16].

Mc Murray (1935)[11] descreveu a osteotomia intertrocantérica associada à medialização do fragmento distal, tendo a técnica recebido grande aceitação, principalmente na Inglaterra, onde foi utilizada largamente durante cerca de vinte anos, incluindo variantes técnicas e modificações da maneira original[1,10,13]. Pauwels (1950)[14], baseado em estudos biomecânicos, introduziu a osteotomia varizante e foi o primeiro a preconizar este tipo de osteotomia, indicando-a precocemente nos pacientes portadores de displasia do quadril, com cabeça femoral esférica. Em contribuição ulterior, o mesmo Pauwels (1956)[16] descreveu a osteotomia valgizante no tratamento da artrose do quadril.

Com a introdução da técnica de artroplastia total do quadril como método alternativo de tratamento da artrose e com resultados imediatos excelentes, houve certo esmorecimento na indicação das osteotomias, que passaram a ser empregadas em menor escala[7,12]. No entanto, o surgimento das complicações decorrentes da artroplastia total, principalmente quando utilizada em pacientes mais jovens, provocou uma retomada do interesse pelas osteotomias. Bombelli (1976)[3] foi um entre os responsáveis pela reativação da técnica no tratamento da artrose do quadril, contribuindo não só na sua divulgação, mas também incorporando novos conceitos metodológicos, como a realização da osteotomia em dois planos, em que associa à valgização ou à varização dos fragmentos certo grau de extensão[4,16].

O objetivo principal deste trabalho é o de analisar clínica e radiologicamente o resultado do emprego da osteotomia intertrocantérica, utilizada segundo os princípios preconizados por Bombelli[3,4] em pacientes portadores de artrose do quadril.

MATERIAL E MÉTODO

O grupo estudado era composto de 14 pacientes, sendo sete do sexo masculino e sete do sexo feminino, com idade variando de 37 a 65 anos (média de 47,3 ± 15,9 anos). Todos apresentavam osteoartrose do tipo súpero-externo, segundo a classificação de Bombelli (1985)[4], com a seguinte distribuição dos subtipos: a) três pacientes; b) dois pacientes; c) um paciente e d) oito pacientes.

Seguimos na indicação da técnica de osteotomia os princípios estabelecidos por Bombelli (1985)[4]. Osteoto-

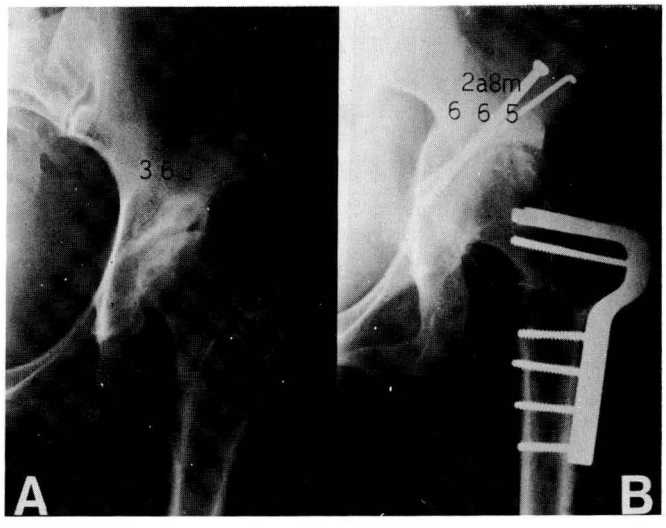

Fig. 1 — M.T.B., 38 anos, sexo feminino. Artrose súpero-externa. A — RX pré-operatório com indicação dos escores: dor 3, mobilidade 6 e marcha 3. B — RX após dois anos e oito meses de osteotomia varizante (20°) e cirurgia de Chiari, com os escores: dor 6, mobilidade 6 e marcha 5. Observar o desaparecimento do cisto ósseo subcondral e melhora do espaço articular.

1. Prof. Tit. do Dep. de Cir., Ortop. e Traumatol. da FMRP/USP.
2. Prof. Assist. Doutor do Dep. de Cir., Ortop. e Traumatol. da FMRP/USP.
3. Prof. Adjunto do Dep. de Cir., Ortop. e Traumatol. da FMRP/USP.

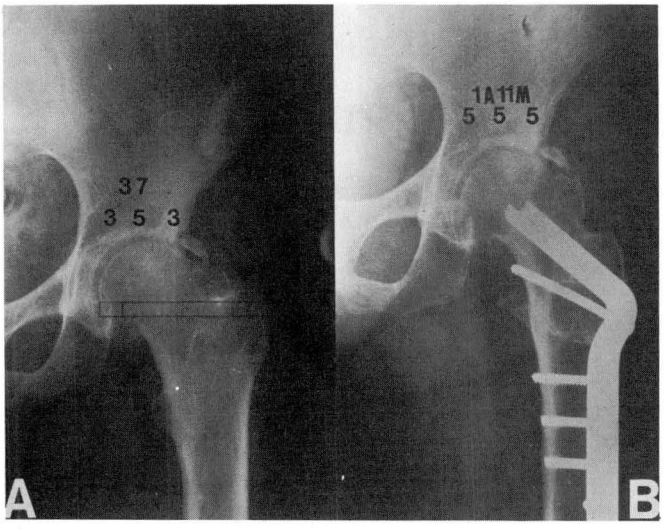

Fig. 2 — I.T.N., 37 anos, sexo feminino. Artrose súpero-externa. A — RX pré-operatório com indicação dos escores: dor 3, mobilidade 5 e marcha 5. B — RX após um ano e 11 meses de osteotomia valgizante (30°) e de extensão (30°), com os escores: dor 5, mobilidade 5 e marcha 5.

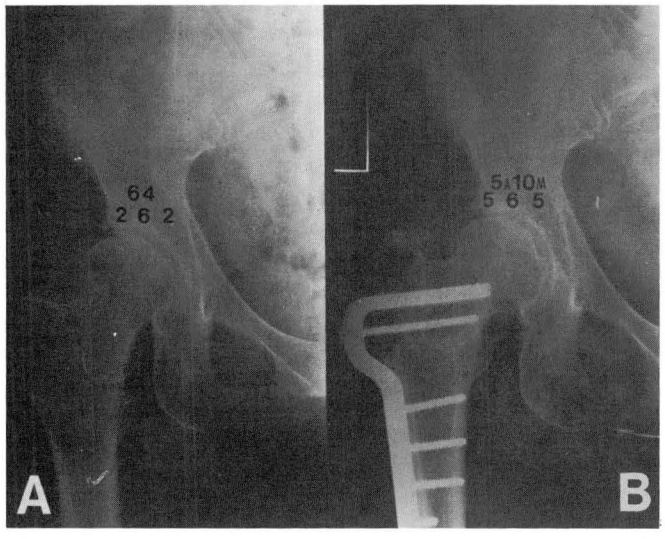

Fig. 4 — A.N.M.H., 64 anos, sexo feminino. Artrose súpero-externa D. A — RX pré-operatório com indicação dos escores: dor 2, mobilidade 6 e marcha 2. B — RX após cinco anos e dez meses de osteotomia varizante (30°), com os escores: dor 5, mobilidade 6 e marcha 5.

mia valgizante e de extensão foi realizada em dez pacientes; osteotomia varizante em dois pacientes; osteotomia varizante e de extensão em um paciente; e osteotomia varizante associada à cirurgia de Chiari em um paciente (figura 1).

O grau de valgização ou varização realizado durante as osteotomias intertrocantéricas variou de 20 a 30 graus e o de extensão de 10 a 45 graus. As osteotomias foram fixadas com placa AO de dupla angulação de 120 graus (valgizantes) (figuras 2 e 3), ou com placa de osteotomia

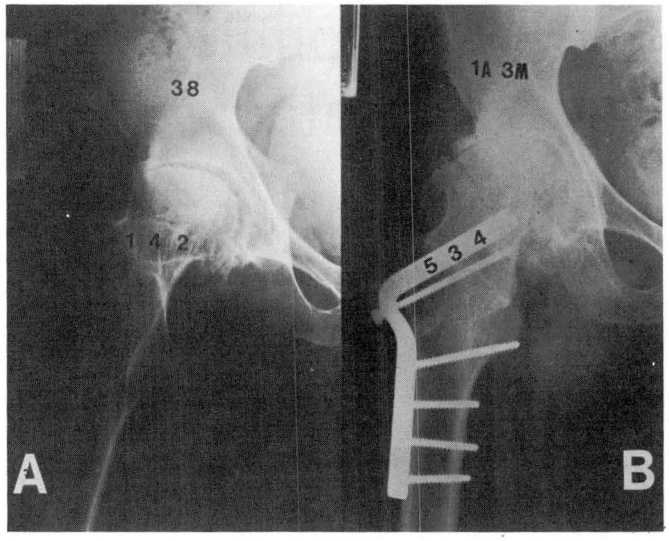

Fig. 3 — J.C.A., 38 anos, sexo masculino. Artrose súpero-externa. Este paciente apresentava o quadril contralateral artrodesado. A — RX pré-operatório com indicação dos escores: dor 1, mobilidade 4 e marcha 2. B — RX após um ano e três meses de osteotomia valgizante (30°) e de extensão (45°), com os escores: dor 5, mobilidade 3 e marcha 4.

TABELA 1
Avaliação funcional de Stinchfield

Dor:	
Forte — impede de andar	1
Forte — apenas quando anda	2
Moderada — capaz de realizar trabalhos leves	3
Moderada — aparece aos esforços: alívio com repouso	4
Leve ou intermitente	5
Ausente	6
Mobilidade: (Soma de movimentos em três direções)	
Fixo em má posição	1
Fixo em boa posição	2
0 — 70°	3
70° — 140°	4
140° — 200°	5
Acima de 200°	6
Marcha:	
Impossível	1
Pequenas distâncias	2
Restrita	3
Longas distâncias com suporte, pequenas sem suporte	4
Sem suporte — claudicante	5
Normal	6

90 graus (varizantes) (figura 4), não tendo sido utilizado nenhum tipo de imobilização externa após a cirurgia. No pós-operatório, os pacientes deambularam com duas muletas por um período que variou de 4 a 6 meses.

Os resultados foram avaliados segundo critérios clínicos e radiológicos. O critério clínico utilizado foi o mé-

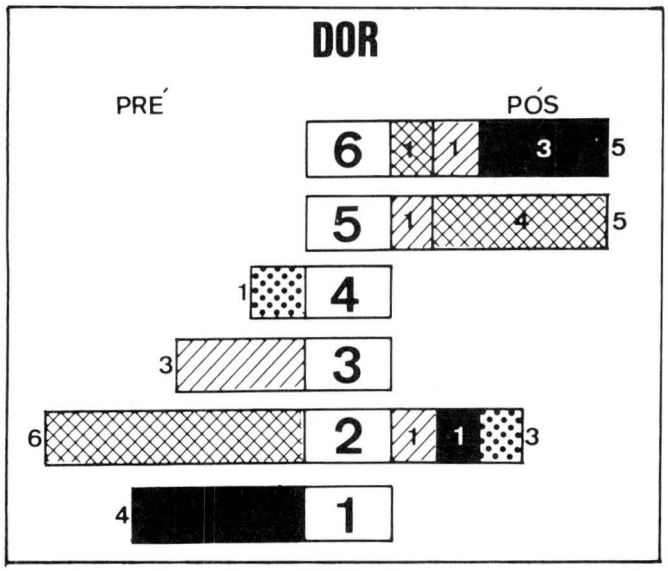

Fig. 5 — Comportamento dos escores pré e pós-operatórios da dor, segundo o método de Stinchfield

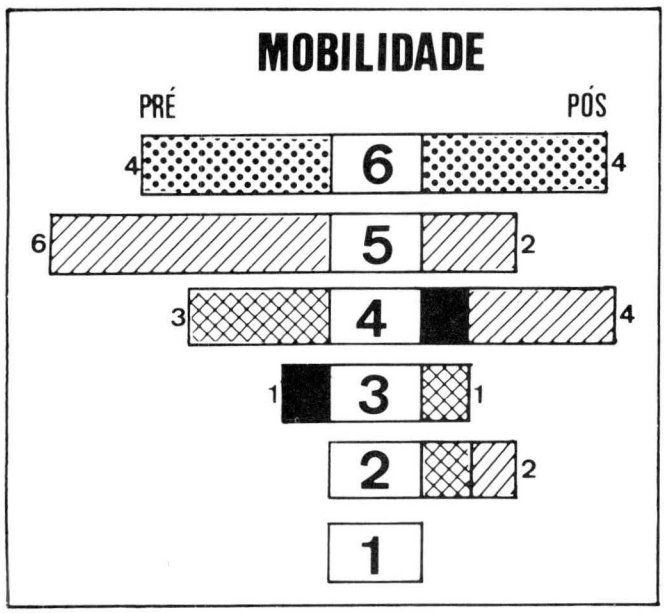

Fig. 6 — Comportamento dos escores pré e pós-operatórios da mobilidade, segundo o método de Stinchfield

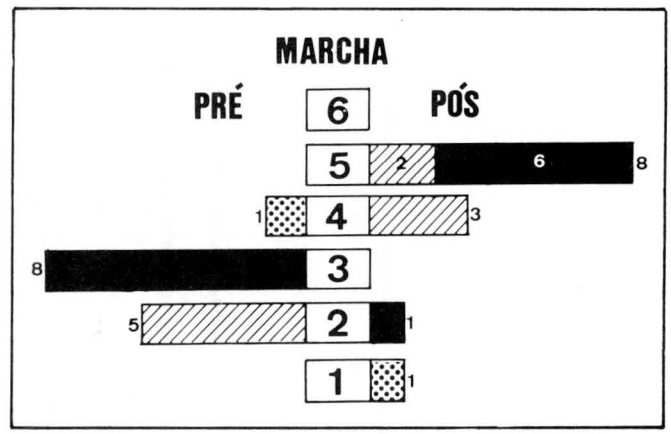

Fig. 7 — Comportamento dos escores pré e pós-operatórios da marcha, segundo o método de Stinchfield

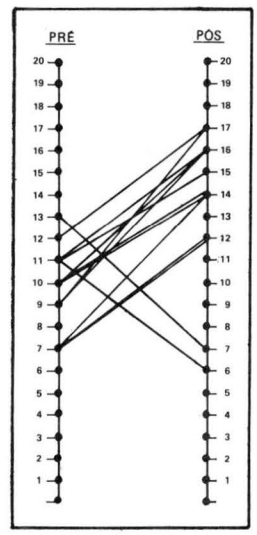

Fig. 8 — Somatória individual, pré e pós-operatória, dos escores de dor, mobilidade e marcha

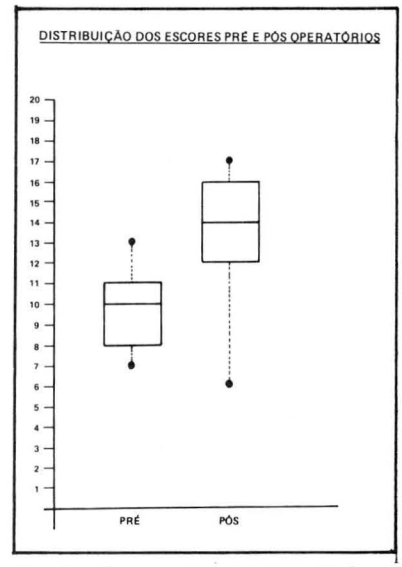

Fig. 9 — Representação em quartis da somatória dos escores da dor, mobilidade e marcha pré e pós-operatórias

todo de Stinchfield[18] (tabela 1), que atribui valores numéricos à dor, mobilidade e marcha. O sinal de Trendelenburg foi analisado nos pacientes submetidos à osteotomia varizante. A avaliação radiológica foi feita com o estudo do RX simples nas posições AP e perfil.

RESULTADOS

Os 14 pacientes foram reavaliados num tempo mínimo de seis meses e máximo de cinco anos e dez meses após a cirurgia, sendo a média de seguimento pós-operatório de dois anos e três meses (± 18,1 meses).

Com relação à dor, observa-se na figura 5 que houve melhora em quase todos os pacientes, com exceção de dois, nos quais um de grau quatro passou para dois e outro de grau três para dois.

A análise da mobilidade mostrou que esta, segundo o critério utilizado, permaneceu nos mesmos níveis do pré-operatório. Houve piora em dois pacientes, que passaram de grau três para grau dois e um respectivamente (figura 6).

A marcha representada na figura 7 apresentou-se melhor na maioria dos pacientes, com exceção de dois, passando de grau quatro para um e de três para dois.

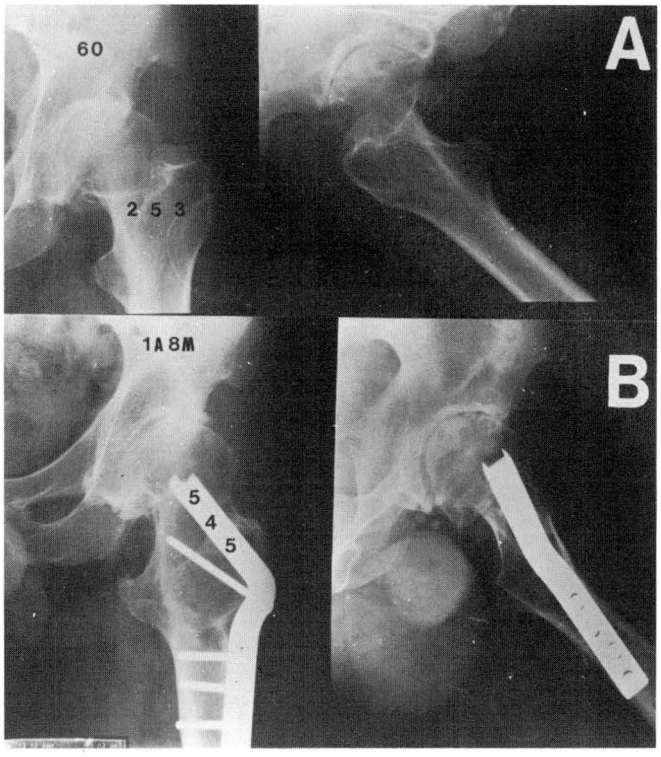

Fig. 10 — O.S., 60 anos, sexo masculino. Artrose súpero-externa D. A — RX pré-operatório com representação dos escores: dor 2, mobilidade 5 e marcha 3. Observar cisto ósseo subcondral na porção ântero-lateral do acetábulo. B — RX após um ano e oito meses de osteotomia valgizante (30°) e de extensão (20°), com os escores: dor 5, mobilidade 4 e marcha 5. Observar o desaparecimento do cisto ósseo subcondral e melhora do espaço articular.

As perdas nas escalas que avaliaram a dor, mobilidade e marcha estavam relacionadas somente a dois pacientes que não apresentaram melhora do quadro após a osteotomia. Acreditamos que em um deles a indicação de osteotomia valgizante não foi a mais correta, sendo talvez mais indicada osteotomia varizante. O outro apresentou quadro sugestivo de infecção de baixa virulência.

A representação individual da soma dos valores numéricos relativos à dor, mobilidade e marcha (escores), segundo método utilizado (figura 8), evidencia que os pacientes apresentaram escores mais elevados no período pós-operatório, com exceção dos dois pacientes, pelas razões já expostas.

A representação em quartis dos escores pré e pós-operatório, analisando todo o grupo de pacientes, revelou que o tratamento instituído possibilitou a obtenção de distribuição nitidamente diferente dos escores no pré e no pós-operatório, com tendência à elevação dos escores no pós-operatório, embora não estatisticamente significante (figura 9).

O sinal de Trendelenburg esteve presente em 75% dos pacientes após osteotomia varizante. A análise radiográfica não pôde ser quantificada objetivamente, mas foi possível observar, nos casos que apresentaram melhora clínica, tendência à manutenção do espaço articular e, em alguns deles, aumento do espaço articular e desaparecimento dos cistos ósseos subcondrais (figura 10).

As complicações que ocorreram no período pós-operatório foram: trombose venosa profunda (um paciente) e embolia gordurosa (um paciente), que evoluiu para óbito; este último caso sendo inclusive motivo de relato[6].

COMENTÁRIOS

A presente investigação clínica confirma a impressão de trabalhos anteriores[8,9,16,17], que ao avaliarem o resultado do tratamento cirúrgico da osteotomia intertrocantérica do fêmur, instituído em pacientes portadores de artrose do quadril, observaram resposta favorável.

Os objetivos para os quais foi indicado — alívio da dor, melhora da capacidade para andar e modificações biomecânicas — foram alcançados na maioria dos pacientes e esta resposta benéfica permaneceu ao longo do tempo. O mesmo não ocorreu com relação à mobilidade articular, que praticamente ficou inalterada, e, em alguns casos, até piorou. Acreditamos que a diminuição da mobilidade tem valor relativo, devido à pouca sensibilidade deste parâmetro clínico de avaliação. Recentemente, Reigstard & Gronmark[17] e outros[2,4,5,19] relataram comportamento semelhante nos pacientes por eles analisados. Autores como Weisl[19] atribuem ao deslocamento medial do fragmento distal uma ação favorável no prognóstico, que é diretamente proporcional à migração obtida, fixando o valor de 20mm como o ideal[19].

Nos nossos casos, não tivemos a preocupação de imprimir qualquer deslocamento lateral ou medial aos fragmentos, após as osteotomias, centrando nossa atenção principalmente em introduzir e obter modificações angulares.

Não observamos qualquer repercussão no joelho, atribuível à alteração do alinhamento do quadril, decorrente da medialização ou lateralização da diáfise femoral após a osteotomia. Este fato tem sido mencionado[2,4,15,16] e na nossa casuística apenas um paciente apresentou, no pós-operatório, queixa referida a essa articulação, que foi atribuída à presença associada de artrose preexistente.

Outros fatores que devem ser levados em conta podem influenciar os resultados: são os biomecânicos. Temos procurado seguir, na confecção das osteotomias, os conceitos defendidos por Pauwels[14,15] e mais recentemente por Bombelli[3,4], realizando basicamente a osteotomia em dois planos. A osteotomia de extensão não só promove melhor cobertura da cabeça do fêmur, mas também diminui a contratura em flexão do quadril, permitindo aos movimentos maior aproximação dos seus limites fisiológicos[2,4,16].

A seleção dos pacientes a serem submetidos à osteotomia intertrocantérica baseou-se principalmente em critérios clínicos e radiológicos. Não encontramos razões para não indicá-las em pacientes mais idosos e ainda ativos, principalmente porque quando comparada com as artroplastias totais a osteotomia pode ser considerada como uma técnica mais conservadora. A idéia de que os melhores resultados ocorrem em pacientes jovens não é universalmente aceita[1,15] e a idade avançada não é contra-indicação, desde que o paciente preencha os requisitos para a realização da osteotomia[4,16]. Sua utilidade em trabalhadores braçais de origem rural foi bastante favorável, fato de relevância em nosso meio. Discrepância de comprimento dos membros não apresentou contra-indicação; ela pode ser compensada até certo grau com a realização da osteotomia[4]. Convém lembrar que a osteotomia varizante conduz invariavelmente a um encurtamento da ordem de 1,0 a 1,5 centímetros, numa percentagem maior, com relação a outros relatos[4,7].

Acreditamos que, frente aos resultados obtidos, a osteotomia intertrocantérica do fêmur no tratamento da artrose do quadril, seguindo as modificações propostas por Bombelli[4], é um método que deve ser utilizado com mais freqüência do que vem ocorrendo, tanto nos pacientes mais jovens, onde a artroplastia ainda não é uma indicação ideal, como em pacientes com idade mais avançada, mas ainda ativos, e principalmente naqueles em que a alteração articular é incipiente e basicamente de origem biomecânica.

Nesses casos é que encontramos a indicação ideal, pois o rearranjo de distribuição das forças que atuam ao nível do quadril costuma ser atingido.

REFERÊNCIAS

1. Adam, A. & Spence, A.J.: Intertrochanteric osteotomy for osteoarthritis of the hip. A review of fifty eight operations. *J. Bone Joint Surg. [Br]* 40: 219, 1958.
2. Blount, W.P.: Osteotomy in the treatment of osteoarthritis of the hip. *J. Bone Joint Surg. [Am]* 46: 1.297, 1964.
3. Bombelli, R.: *Osteoarthritis of the hip. Pathogenesis and consequent therapy.* Berlin, Springer, 1976.
4. Bombelli, R.: *Artrosis de la cadera.* Barcelona, Salvat, 1985.
5. Collert, S. & Gillström, P.: Osteotomy in osteoarthritis of the hip. A prospective study. *Acta Orthop. Scand.* 50: 555, 1979.
6. Defino, H.L.A., Landell, G.M., Barbieri Neto, J. & Xavier, C.A. M.: Embolia gordurosa. *Rev. Bras. Ortop.* 22: 109, 1987.
7. Fortune, W.P.: Hip osteotomies. Em Evarts: *Surgery of the musculoskeletal system.* New York, Churchill Livingstone, 1983.
8. Goldie, I.F., Anderson, G.B.J. & Olsson, S.S.: Long-term follow-up of intertrochanteric osteotomy in osteoarthritis in the hip joint. *Clin. Orthop.* 93: 265, 1973.
9. Harris, N.H. & Kirwan, E.: The results of osteotomy for early primary osteoarthritis of the hip. *J. Bone Joint Surg. [Br]* 46: 477, 1964.
10. McFarland, B.: My present attitude to osteoarthritis of the hip. *J. Bone Joint Surg. [Am]* 36: 476, 1954.
11. McMurray, T.P.: Osteo-arthritis of the hip joint. *Br. J. Surg.* 22: 716, 1935.
12. Müller, M.E.: Intertrochanteric osteotomies. Em Evarts: *Surgery of the musculoskeletal system.* New York, Churchill Livingstone, 1983.
13. Osborne, G.V. & Fahrni, W.H.: Oblique displacement osteotomy for osteoarthritis of the hip joint. *J. Bone Joint Surg. [Br]* 32: 148, 1950.
14. Pauwels, F.: Uber eine kausale Behandlung der Coxa valga luxans. *Z. Orthop.* 79: 305, 1950.
15. Pauwels, F.: *Biomechanics of the normal and diseased hip.* Berlin, Springer, 1976.
16. Poss, R.: The role of osteotomy in the treatment of osteoarthritis of the hip. *J. Bone Joint Surg. [Am]* 66: 144, 1984.
17. Reigstad, A. & Gronmark, T.: Osteoarthritis of the hip treated by intertrochanteric osteotomy. *J. Bone Joint Surg. [Am]* 66: 1, 1984.
18. Soreide, O., Molster, A. & Raugstad, T.S.: Immediate weight-bearing after internal fixation of femoral neck fractures using von Bahr screws. *Acta Orthop. Scand.* 48: 659, 1977.
19. Weisl, H.: Intertrochanteric osteotomy for osteoarthritis. A long-term follow-up. *J. Bone Joint Surg. [Br]* 62: 37, 1980.

Granuloma eosinófilo ósseo: estudo baseado em 19 casos *

OLAVO PIRES DE CAMARGO[1], NANY RENZO BARBOSA DE OLIVEIRA[1], JOÃO ANDRADE DE SOUZA JUNIOR[2], RUBENS CAMPOS FILHO[3], ALBERTO TESCONI CROCI[3]

RESUMO

Os autores estudam clínica e radiograficamente 19 casos comprovados por biópsia de granuloma eosinófilo ósseo. Não houve nenhum caso de transição para a doença de Hand-Schuller-Christian ou a de Letterer-Siwe. Os achados radiográficos não são característicos, sendo que as lesões podem ser confundidas com neoplasias malignas. A biópsia é imperativa para o diagnóstico definitivo.

Todas as lesões analisadas regrediram completamente, independentemente do tratamento instituído. Nas lesões de fácil acesso cirúrgico, a curetagem simples pôde ser utilizada, com bons resultados. Nas lesões de difícil abordagem cirúrgica, a administração de corticoterapia oral teve igualmente bom resultado.

SUMMARY

Eosinophilic granuloma of bone: a study based on 19 cases

The authors study clinically and radiografically 19 cases of eosinophilic granuloma of bone confirmed by biopsy. No case of transition to Hand-Schuller-Christian or to Letterer-Siwe diseases was found. No diagnostic roentgenographic characteristics were found and the lesions can be confused with malignant tumors. Biopsy is imperative to establish the diagnosis.

All lesions reported in this study healed completely, regardless of the therapy. In the lesions easily approached by surgery a simple curettage can be employed with good result. For the lesions with difficult surgical approach, the administration of oral corticosteroids has a good result as well.

INTRODUÇÃO

O granuloma eosinófilo ósseo (GREO) é uma lesão não neoplásica de etiologia desconhecida que se caracteriza por intensa proliferação de elementos retículo-histiocitários, com quantidade variável de linfócitos, células plasmáticas e células gigantes multinucleadas. É considerada classicamente como sendo a forma menos agressiva localizada de um distúrbio básico denominado histiocitose X.

A doença de Hand-Schuller-Christian é tida como a manifestação crônica dessa patologia e a doença de Letterer-Siwe representa a forma mais grave e generalizada da histiocitose X, de evolução aguda e geralmente fatal.

Apesar de conhecida há 40 anos, é ainda doença de etiologia desconhecida, pouco freqüente, persistindo dúvidas quanto à sua relação com as entidades patológicas acima citadas. É de diagnóstico clínico difícil e o tratamento ainda não está padronizado.

Pouca coisa foi acrescentada, nas últimas décadas, que pudesse esclarecer esses conceitos, já que grande parte dos trabalhos publicados limita-se apenas à descrição de um caso.

O objetivo do presente estudo é apresentar 19 casos de GREO comprovados histologicamente, procurando mostrar características clínicas e radiográficas, discutir pontos importantes para o diagnóstico e, finalmente, apresentar alguns aspectos do tratamento.

A diferenciação entre o GREO múltiplo e a doença de Hand-Schuller-Christian, tomando-se por base apenas as características histológicas de cada um, é muito difícil, se não impossível. É preciso considerar, também, o quadro clínico do paciente, para se chegar a um diagnóstico definitivo.

LITERATURA

A primeira descrição do GREO foi feita em 1913 por Taratynov[24], patologista russo que o considera como sendo um granuloma pseudotuberculoso com eosinofilia.

---

* Trab. realiz. pelo Grupo de Tumores do Dep. de Ortop. e Traumatol. da Fac. de Med. da Univ. de São Paulo. (Serv. do Prof. Dr. Manlio Mario Marco Napoli).

1. Chefe do Grupo de Tumores do DOT da FMUSP.
2. Ex-Méd. Assist. do DOT da FMUSP.
3. Méd. Assist. do DOT da FMUSP.

Galeotti-Flori & Parenti[10], em 1937, são os primeiros a sugerir que as doenças de Hand-Schuller-Christian e Letterer-Siwe constituem a manifestação crônica e aguda de um mesmo processo básico, ou seja, uma granulomatose reticuloendotelial sistêmica.

Ainda em 1940, Lichtenstein & Jaffe[15] introduzem o nome atual de granuloma eosinófilo ósseo para descrever uma lesão isolada, bem definida, que se inicia na cavidade medular, tendendo a se expandir até romper a cortical do osso afetado. Apresenta evolução clínica favorável, de etiologia desconhecida, sugerindo que tal lesão pode representar um granuloma viral.

Em 1944, Jaffe & Lichtenstein[13] definem o GREO nos moldes atuais como sendo "uma condição atingindo um ou vários ossos, mas aparentemente limitada ao esqueleto e representando a expressão clínica mais leve de uma histiocitose inflamatória em que também estão incluídas as doenças de Hand-Schuller-Christian e Letterer-Siwe". Uma gradação esquemática é então estabelecida por estes autores, como se segue:

1) o distúrbio pode se manifestar logo na infância, numa forma rapidamente fatal, com as lesões histiocitárias se distribuindo amplamente nas partes moles (especialmente nos tecidos linfóides) e no esqueleto *(doença de Letterer-Siwe);*

2) o distúrbio pode aparecer em crianças ou adultos até a meia-idade, numa forma crônica, na qual as lesões histiocitárias não estão limitadas ao esqueleto, de prognóstico com freqüência grave, devido ao acometimento pulmonar, cardíaco e hipofisário *(doença de Hand-Schuller-Christian);*

3) o distúrbio pode aparecer em crianças ou adultos jovens, numa forma comparativamente benigna e muito mais localizada, na qual as lesões ocorrem no esqueleto, com freqüência apenas num osso; cicatrizam-se rapidamente após curetagem ou mesmo sem qualquer intervenção terapêutica *(granuloma eosinófilo ósseo).*

Em 1952, Flosi *et al.*[8], autores brasileiros, são os primeiros na literatura mundial a demonstrar bons resultados empregando o ACTH** para o tratamento do GREO, referindo desaparecimento completo das lesões ósseas.

Em 1953, Bass *et al.*[1] demonstram resultados favoráveis no tratamento do granuloma eosinófilo ósseo com o emprego do ACTH** e de corticosteróide.

Em 1985, Makley & Carter[17] fazem revisão bibliográfica do GREO, salientando aspectos clínicos e radiográficos, com ênfase para os recentes estudos relacionados com sua etiopatologia, em que se considera ser provável distúrbio de regulação imunológica e não neoplasia verdadeira. Ressaltam, com relação ao tratamento, os bons resultados alcançados com a injeção local de metilprednisolona.

MATERIAL E MÉTODO

O material por nós analisado é constituído de 28 casos registrados no Instituto de Ortopedia e Traumatologia do Hospital das Clínicas da Faculdade de Medicina da Universidade de São Paulo, encontrados no período de 1955 a 1986.

Dessa forma, 19 casos de GREO foram respectivamente estudados, procurando-se fazer um estudo clínico e radiográfico.

Não foi possível conseguir seguimento longo em todos os casos, sendo o máximo de 30 anos e o mínimo de seis meses, com seguimento médio de cinco anos e meio. Em todos os casos reavaliados, os pacientes foram examinados clinica e radiograficamente, visando, além do controle da lesão inicial, a possibilidade de se encontrar nova lesão óssea ou observar a evolução para a doença de Hand-Schuller-Christian e a de Letterer-Siwe.

Localização — Observaram 12 casos de GREO solitário e sete de GREO múltiplo; a distribuição anatômica das lesões encontra-se na figura 1.

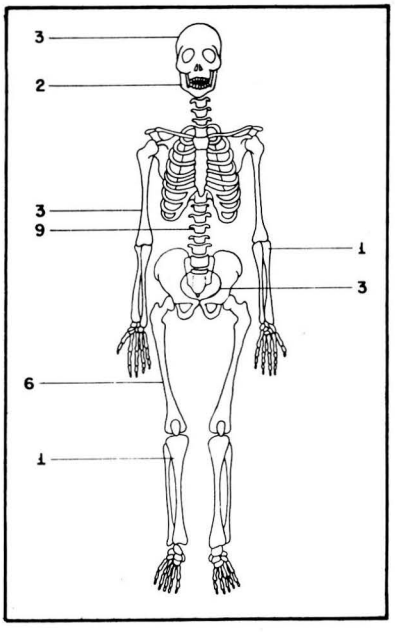

Fig. 1 — Distribuição de freqüência segundo a localização anatômica da lesão

** ACTH = hormônio adenocorticotrópico hipofisário.

Idade — Com relação à faixa etária, a idade mínima de acometimento de GREO foi de dois anos e a máxima, de 53 anos, com média de 13 anos.

Sexo — A distribuição quanto ao sexo mostrou equiparação com dez casos do sexo masculino e nove do sexo feminino.

Tratamento — Quanto ao tratamento instituído, não houve uniformidade, devido às mudanças de conduta durante o longo período de observação dos casos (1955 a 1986). Assim, pôde-se notar que houve tendência, a partir de 1971, para tratamento medicamentoso com prednisona 5mg por via oral, em doses diárias, por período de tempo variável, dependendo da evolução clínica da lesão, principalmente nos casos de difícil abordagem cirúrgica (seis casos).

Em três casos de fácil acesso cirúrgico, optou-se pela curetagem simples da lesão (casos 1, 7 e 16).

A imobilização gessada foi o único tratamento, em três casos: o caso 6, com fratura patológica do terço distal do úmero, foi imobilizado com gesso axilopalmar, durante 40 dias. Nos casos 5 e 13, foi empregado colete de gesso.

Houve, em quatro casos, regressão espontânea das lesões, sem que se tivesse instituído qualquer tratamento. Destes, o caso 14 era uma forma múltipla de GREO, afetando os corpos vertebrais de L_3, L_4 e L_5.

RESULTADOS

Os resultados obtidos nos 19 casos de GREO foram uniformemente bons, independentemente da conduta adotada.

Houve remissão completa das lesões, em períodos de tempo variáveis de um a três meses, constatada através do desaparecimento dos sinais e sintomas e da cura da lesão osteolítica, evidenciável nas radiografias periódicas, que mostraram a reossificação da área afetada.

Não houve diferença significativa quanto ao tempo para remissão total da lesão entre o GREO solitário e o múltiplo. A dor ou o aumento de volume local foram os primeiros a desaparecer, seguidos pela reossificação gradual da lesão osteolítica nas radiografias periódicas.

Os casos tratados foram novamente examinados clinicamente, com exceção de sete, para que se pudesse observar qualquer sintoma ou sinal de comprometimento sistêmico, indicativo de transformação do GREO em forma crônica da histiocitose X. Outras áreas do esqueleto, além da região afetada inicialmente, foram radiografadas nos 12 casos. Em nenhum deles foi observada qualquer alteração sistêmica ou nova lesão óssea. A lesão inicial havia desaparecido, sem evidência de recidiva local.

COMENTÁRIOS

O GREO é uma entidade clínica que, apesar de ter sido descrita há mais de 40 anos, permanece até hoje com sua etiopatogenia obscura e ainda sem dados definidos quanto ao seu diagnóstico e tratamento.

Neste trabalho retrospectivo de 19 casos, fica evidenciada a raridade dessa patologia, de acordo com a casuística encontrada em artigos semelhantes.

Outro aspecto relevante é a importância da biópsia para a comprovação diagnóstica, já que não havia sinais patognomônicos para o diagnóstico de certeza do GREO.

O conceito clássico introduzido por Lichtenstein & Jaffe[15], em 1944, segundo o qual o GREO seria uma forma localizada e transicional da histiocitose X, apesar de aceito por muitos autores, tem recebido também, através dos anos, numerosas contestações, principalmente pelo fato de não terem ocorrido casos em que houvesse a evolução de GREO para a doença de Hand-Schuller-Christian ou de Letterer-Siwe.

Diante disso, compartilhamos do conceito de Otani[21] e de outros autores, que questionam a validade de se rotular essas três patologias como histiocitose X. Apesar de terem as mesmas características histológicas, o comportamento clínico e a evolução a curto e longo prazo das três entidades demonstraram ser completamente diversos, sendo difícil considerá-las como uma única entidade nosológica. Como afirmam McGavran & Spady[19], vários processos granulomatosos causados por fungos, bactérias e mesmo de origem idiopática apresentam alterações teciduais semelhantes.

A etiopatogenia do GREO é motivo, até hoje, de muitas especulações; todavia, sem uma definição completa.

O sintoma clínico inicial mais freqüente foi a dor local, de intensidade moderada.

Os exames laboratoriais não apresentaram alterações significativas ou que fossem constantes na maioria dos casos.

As lesões dos ossos longos se confundiram, algumas vezes, com osteomielite crônica e com sarcoma de Ewing, impondo-se, portanto, a biópsia para o diagnóstico.

As lesões líticas ao nível do crânio, principalmente nos casos de GREO múltiplo, podem, muitas vezes, ser

Bayer informa

Bayer do Brasil S.A.

Bayro® Gel

Prezado Doutor,

Vimos nesta informar-lhe que

Bayro® Gel

o antiinflamatório e analgésico tópico da Bayer que facilita sua terapêutica nos casos de **CONTUSÕES, ENTORSES e REUMATISMOS** e assegura maior e mais rápida **comodidade** para seu paciente, está disponível na farmácia mais próxima de seu consultório.

Para maiores informações ou amostras contate a Área Farmacêutica da Bayer do Brasil S.A. no telefone (011) 525-5202.

Atenciosamente,

Bayer do Brasil S.A.

FIXADOR EXTERNO MODELO "ILIZAROV"

Para o tratamento de:

Pseudo artroses
Perda de substância ossea
Osteomielites

Fraturas
Deformidades
Discrepancia de comprimento dos membros



IMPOL Instrumental e Implantes Ltda.

AL. ITUPIRANGA, 86 - SAÚDE - FONE 274-2022 - CEP 04294 - SÃO PAULO - SP

Fig. 2 — Caso 15: 31 anos, sexo masculino, granuloma eosinófilo ósseo do 1/3 proximal do rádio.

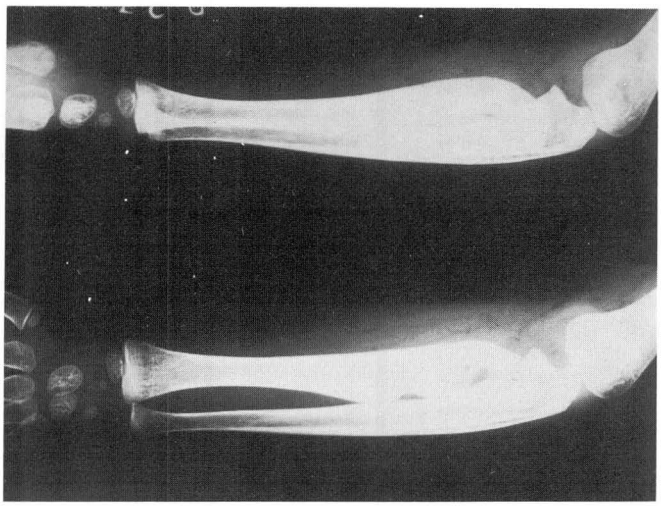

Fig. 3 — Caso 15: controle evolutivo, após dois meses, mostrando sinais de regressão da lesão após corticoterapia.

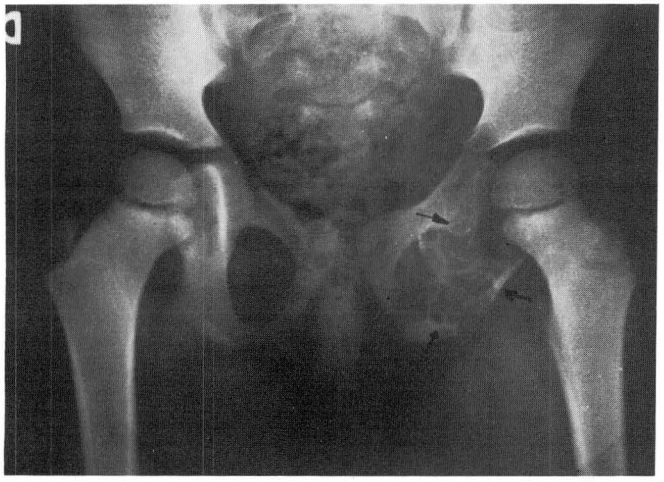

Fig. 4 — Caso 17

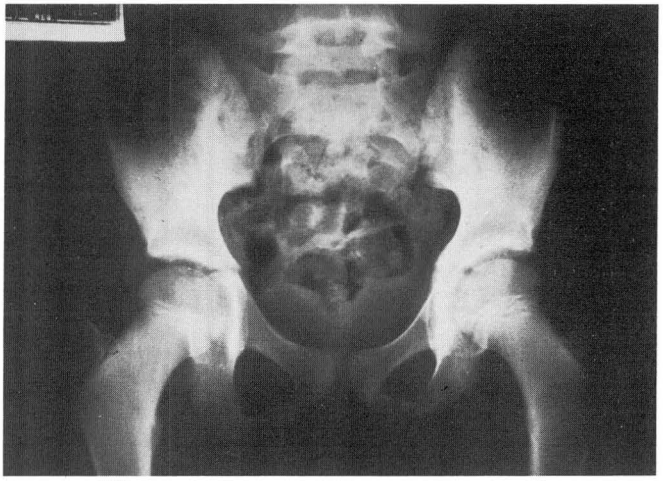

Fig. 5 — Caso 17

confundidas com metástases ósseas de neuroblastoma, de ocorrência na mesma faixa etária do GREO.

A vértebra plana foi relativamente freqüente, se somarmos os cinco casos que não foram incluídos nesta relação por não ter sido feita biópsia comprobatória. Os casos reavaliados a longo prazo não apresentaram a reconstituição da altura do corpo vertebral, como ocorreu com Nesbit *et al.* [20], apesar de se apresentarem bem clinicamente, sem qualquer deformidade residual ao exame físico.

Acreditamos ser o GREO causa freqüente de vértebra plana, o que está de acordo com os trabalhos de Compére *et al.* [5], Lichtenstein [14] e Lovick *et al.* [16], e não corresponde à opinião de Calvé [2], que a considera como osteocondrose do corpo vertebral.

Podemos afirmar, contudo, que o GREO é uma doença circunscrita, de bom prognóstico, como comprova a remissão espontânea ocorrida em quatro casos e a cura por simples imobilização, em outros três pacientes.

Achamos interessante recomendar, principalmente nos casos de difícil acesso, como no caso 17 (figs. 4 e 5), o uso de corticóide por via oral. Essa conduta evitou a ressecção cirúrgica, muitas vezes em local de difícil abordagem, ou mesmo o emprego da radioterapia. Não tivemos qualquer complicação secundária ao uso de corticoterapia, mesmo em crianças.

Com base, portanto, em nossa experiência, o GREO apresenta, de maneira geral, boa evolução, com remissão completa da lesão, independentemente do tratamento instituído.

Apesar disso preconizamos, nos casos de GREO com sintomatologia dolorosa e em local de fácil abordagem cirúrgica, a curetagem simples da lesão, enquanto nos de difícil acesso, optamos pela administração de prednisona na dosagem de 5mg por dia, pelo período variável de três meses.

CONCLUSÕES

1. O granuloma eosinófilo ósseo (GREO) é uma entidade nosológica rara, benigna e circunscrita.

2. Pode ser confundido radiograficamente com neoplasias malignas, notadamente o sarcoma de Ewing.

3. A biópsia é fundamental para o diagnóstico definitivo.

4. Nos 19 casos estudados: os exames laboratoriais não foram conclusivos para o diagnóstico; nos casos de fácil acesso cirúrgico, a curetagem simples da lesão levou à remissão completa; nos casos de abordagem difícil, a corticoterapia oral levou à remissão e cura; pode haver regressão e cura espontânea; pode haver reossificação e cura nos casos de fratura patológica; na sua forma múltipla, teve comportamento clínico e evolutivo benigno semelhante ao solitário; a vértebra plana foi freqüentemente causada pelo processo patológico e não houve reconstituição da altura do corpo vertebral; não foi observada a transição de GREO para a doença de Hand-Schuller-Christian e a de Letterer-Siwe.

REFERÊNCIAS

1. Bass, M.H., Sapin, S.O. & Hodes, H.L.: Use of cortisone and corticotropin (ACTH) in treatment of reticuloendotheliosis in children. *Am. J. Dis. Child.* 85: 393, 1953.
2. Calvé, J.A.: Localized affection of the spine suggesting osteochondritis of vertebral body, with clinical aspects of Pott's disease. *J. Bone Joint Surg.* 7: 41-46, 1925.
3. Chacha, P.B. & Khong, B.T.: Eosinophilic granuloma of bone. A diagnostic problem. *Clin. Orthop.* 80: 79-88, 1971.
4. Cohen, M., Zornoza, J., Canger, A., Murray, J.A. & Wallace, S.: Direct injection of methilprednisolone sodium succinate in the treatment of solitary eosinophilic granuloma of bone. A report of nine cases. *Radiology* 136: 289, 1980.
5. Compère, E.L., Johnson, W.E. & Conventry, M.B.: Vertebra plana (Calvé's disease) due to eosinophilic granuloma. *J. Bone Joint Surg. [Am]* 36: 969-980, 1954.
6. Farber, S.: The nature of "solitary or eosinophilic granuloma of bone". *Am. J. Pathol.* 17: 625-626, 1941.
7. Favara, P.E., McCarthy, R.C. & Mipeau, G.W.: Histiocytosis X. *Pathology* 14: 663, 1983.
8. Flosi, A.Z., Oliveira, L.M., Infante, O. & Pedalini, L.: Granuloma eosinófilo tratado pelo ACTH. Estudo clínico, histológico e radiológico. *Rev. Paul. Med.* 42: 130-138, 1952.
9. Fowles, J.V. & Bobechko, W.P.: Eosinophilic granuloma in bone. *J. Bone Joint Surg. [Br]* 52: 238-243, 1970.
10. Galeotti-Flori, A. & Parenti, G.G.: *Apud* Schajowicz, 1973.
11. Henderson, T.L.L. & Thompson, E.C.: Corticotropin in eosinophilic granuloma. *JAMA* 151: 294-295, 1953.
12. Huvos, A.G.: *Solitary and multifocal eosinophilic granuloma of bone. Bone tumors. Diagnosis and treatment.* Philadelphia, W.B. Saunders, 1979, p. 447-761.
13. Jaffe, H.L. & Lichtenstein, L.: Eosinophilic granuloma of bone: a condition affecting one, several or many bones, but apparently limited to the skeleton and representing the mildest clinical expression of the peculiar inflammatory histiocytosis also underlying Letterer-Siwe disease and Schuller-Christian disease. *Arch. Pathol.* 37: 99-118, 1944.
14. Lichtenstein, L.: Histiocytosis X. Integration of eosinophilic granuloma of bone, "Letterer-Siwe disease" and "Schuller-Christian disease" as related manifestations of a single nosologic entity. *Arch. Pathol.* 56: 84-102, 1953.
15. Lichtenstein, L. & Jaffe, H.L.: Eosinophilic granuloma of bone — with report of a case. *Am J. Pathol.* 16: 595-604, 1940.
16. Lovick, E., Hobbs, J.W. & Sherrel, J.D.: Vertebra plana and histiocytosis. *J. Bone Joint Surg. [Am]* 37: 1.261-1.265, 1955.
17. Makley, J.T. & Carter, J.R.: Eosinophilic granuloma of bone. *Clin. Orthop.* 204: 37-44, 1985.
18. Marcove, R.C.: Bone-marrow eosinophilia with solitary eosinophilic granuloma of bone: a report of two cases. *J. Bone Joint Surg. [Am]* 41: 1.521-1.525, 1959.
19. McGravan, M.H. & Spady, H.A.: Eosinophilic granuloma of bone. A study of twenty-eight cases. *J. Bone Joint Surg. [Am]* 42: 979-992, 1960.
20. Nesbit, M.E., Kieffer, S. & D'Angio, G.J.: Reconstitution of vertebral height in histiocytosis X: a long term follow up. *J. Bone Joint Surg. [Am]* 51: 1.360-1.368, 1964.
21. Otani, S.: A discussion on eosinophilic granuloma of bone, Letterer-Siwe disease and Schuller-Christian disease. *J. Mt. Sinai Hosp.* 24: 1.079-1.092, 1957.
22. Pedra, G.: Histiocitose X. Relato de cinco casos. *Rev. Bras. Ortop.* 1: 63-75, 1966.
23. Scaglietti, O., Marchetti, P.G. & Bartolozzi, P.: Final results obtained in the treatment of bone cysts with methylprednisolone acetate (depo-medrol) and a discussion of results achieved in other bone lesions. *Clin. Orthop.* 165: 33-42, 1982.
24. Taratynov, N.I.: *Apud* Huvos, 1979.



Donorest* 200

(fentiazaco)

Reduz a inflamação, alivia a dor e é muito bem tolerado.

Rápido controle da inflamação e da dor.

Boa tolerabilidade e segurança comprovada.

Posologia fácil.

Fontoura Wyeth

• Tradição e qualidade a serviço da prática médica

* Marca Registrada

DNR 1/88 R DOMUS

INDICAÇÕES: Alivio dos sintomas e sinais da inflamação associado aos seguintes estados agudos, bem como nas exacerbações agudas dos seguintes processos crônicos: bursite, tendinite, artrite reumatóide, espondilite anquilosante, osteoartrite, artrite gotosa aguda,tromboflebite e traumatismos desportivos DONOREST também está indicado para uso agudo, no alivio da dor leve a moderada, tal como a dos traumatismos musculoesqueléticos e do pós-operatório. DONOREST é eficaz para aliviar os sintomas da dismenorréia primária. CONTRA-INDICAÇÕES: Hipersensibilidade ao fentiazaco. PRECAUÇÕES: A segurança do uso de DONOREST durante a gravidez e a lactação não foi estabelecida. Realizar testes de função hepática em tratamentos prolongados. EFEITOS COLATERAIS: Pirose, náuseas, vômito, dor abdominal, diarréia, constipação, anorexia, palpitações, erupção cutânea, prurido, urticária, vertigem, cefaléia. POSOLOGIA: De acordo com a intensidade dos sintomas e a resposta do paciente, pode-se administrar até 400mg por dia em doses divididas. INFORMAÇÕES ADICIONAIS, À DISPOSIÇÃO DA CLASSE MÉDICA, MEDIANTE SOLICITAÇÃO.

Sistema de Enfaixamentos CURITY®

A compressão ideal para cada necessidade

ATADURA CONFORM CURITY

- Isenta de lanugem, impurezas e fios soltos.
- Não abrasiva.
- Amoldável.
- Absorvente.
- Adere-se sobre si mesma.
- Resistente.
- Aerada.
- Macia.
- Mais Leve.

ATADURA ELÁSTICA CURITY

ALTA COMPRESSÃO.

Produzida com fios elásticos, é indicada para enfaixamentos compressivos tais como:

- Pós-tratamento esclerosante de varizes.
- Reduções de edemas.
- Enfaixamentos de úlceras varicosas, membros e músculos luxados, contusões de torax, etc.

KENDALL

INOVADORES EM CUIDADOS COM PACIENTES.

DIVISÃO HOSPITALAR

Papel da anteversão do colo femoral na deformidade em rotação medial do quadril na paralisia cerebral

ENÉAS BRASILIENSE FUSCO[1]

RESUMO

Estudou-se o papel da anteversão do colo femoral na deformidade em rotação medial do quadril na paralisia cerebral. Pesquisou-se, em 40 pacientes (80 quadris) do tipo espástico, possível correlação dos ângulos de declinação e inclinação, bem como a do ângulo de declinação com a deformidade de rotação medial do quadril.

Um método é apresentado pelo autor, o qual permite a comparação das gravidades das alterações angulares do colo femoral nas diversas idades.

O autor conclui que, nesses pacientes, a anteversão aumentada do colo femoral pode estar, embora não obrigatoriamente, associada à deformidade em rotação medial do quadril e, quando presente, pode vir a agravá-la; e que entre a anteversão aumentada do colo femoral e a rotação medial do quadril, nessa enfermidade, não há relação de causa e efeito, nem há correlação quanto às suas gravidades.

SUMMARY

The role of anteversion of the femoral neck in medial rotation deformity of the hip in cerebral palsy

The influence of the femoral neck anteversion in medial rotation deformity of the hip was studied on 40 cerebral palsied patients (80 hips) of spastic type.

A correlation between declination and inclination angles was tried to be found. A correlation between declination angle and medial rotation deformity of the hip was also searched.

The author presents a method wich allows a comparison of the angular changes of the femoral neck in different ages.

He verified that there was no correlation between the aspects above. He concludes that there was no cause-effect relation between femoral neck anteversion and medial rotation of the hip in this deformity, neither between their severity.

INTRODUÇÃO

A anteversão do colo femoral é relacionada, desde muito tempo, com a rotação medial do quadril.

Na paralisia cerebral, a anteversão do colo femoral tem sido valorizada por uns[1] e relegada por outros como responsável pela rotação medial do quadril, tanto assim que são realizadas operações ósseas, como as osteotomias rotacionais subtrocantéricas ou supracondíleas do fêmur[4], e operações musculotendíneas, como as desinserções e transposições de inserções[5,6].

A presença freqüente de aumento da anteversão ou indiretamente pela presença de aumento de valgismo, nos exames radiológicos, parecia mostrar que a causa da deformidade em rotação medial do quadril e das suas variações de intensidade (gravidade) era o aumento da anteversão. Entretanto, a falta de correlação com os dados semiológicos[2] parecia indicar que o raciocínio não era verdadeiro.

Em virtude disso e na tentativa de dirimir dúvidas, foi realizado o presente estudo.

MATERIAL E MÉTODO

Material

Foram selecionados 40 pacientes com paralisia cerebral do tipo espástico, de um lote de 65 pacientes tomados ao acaso. Este número representa todos os pacientes com paralisia cerebral atendidos em primeira consulta, durante período estipulado previamente. Este grupo (tabela 1) foi considerado satisfatório porque a maioria dos pacientes (84%) estava em idade de grande crescimento ósseo.

1. Prof. Adjunto de Ortop. e Traumatol. da Fac. de Med. da Univ. de São Paulo; Ex-Chefe do Grupo de Paralisia Cerebral do Inst. de Ortop. e Traumatol. (Serv. do Prof. Manlio Mario Marco Napoli), do Hosp. das Clín. da Fac. de Med. da Univ. de São Paulo.

Método

Nos 40 pacientes, do tipo espástico, correspondendo a 80 quadris, foram realizadas mensurações clínica da rotação medial do quadril e radiológica dos ângulos de inclinação e declinação.

Mensuração clínica — 1) Paciente em decúbito ventral horizontal com joelhos fletidos em 90°; 2) mensuração das rotações medial e lateral, tomando-se essa posição como 0°; 3) a partir dessa posição, a rotação lateral da perna corresponde à rotação medial do quadril e, portanto, do membro inferior, e vice-versa.

Mensuração radiológica — 1) Foram radiografados os quadris dos pacientes pela técnica de Müller[8]; 2) mensuração dos ângulos de inclinação e declinação pelos métodos habituais e corrigidos pela tabela de Müller[9].

Avaliação da rotação medial — 1) A rotação medial foi inferida pelos graus de restrição à rotação lateral passiva; 2) para comparação com a normalidade usou-se a tabela da *American Orthopaedic Association*[7], na qual o normal para a rotação lateral passiva é de 50°; 3) em todos os casos em que a rotação lateral era igual ou maior de 50° considerou-se a rotação medial como normal ou, dito de outra forma, sem restrição; 4) dividiu-se o arco de 0° a 50° e atribuiu-se-lhe faixas comparativas de gravidade ou de aumento de restrição, resultando o parâmetro constante da tabela 2.

Avaliação do ângulo de declinação — 1) Como parâmetro usou-se a tabela de Lanz & Wachsmuth[3]; 2)

TABELA 1
Distribuição de freqüência por idade (anos) em 40 pacientes com paralisia cerebral espástica

Grupos etários	f	%
≤5	11	26
6-10	15	38
11-15	8	20
16-20	3	8
>20	3	8
	40	100

TABELA 2
Critério de avaliação da intensidade da deformidade de rotação medial do quadril pela restrição à rotação lateral

Intensidade	Graus
Muito grande	≤5
Grande	6-20
Moderada	21-35
Pequena	36-50
Normal	> 50

TABELA 3
Parâmetro radiológico do ângulo de declinação do colo femoral, incluindo-se os valores angulares dos erros prováveis de posição do paciente na mesa

Idade	Declinação		
	(−5°)	VRD	(+5°)
0	27	32	37
2	30	35	40
4	22	27	32
5-12	20	25	30
15	9	14	19
≥20	7	12	17

VRD = valor radiológico do ângulo de declinação.
−5° e +5° = erros prováveis de posição.

TABELA 4
Afastamentos percentuais em relação ao parâmetro do ângulo de anteversão do colo femoral

% / Idade	Declinação diminuída										N	Declinação aumentada										% / Idade
	-100	-90	-80	-70	-60	-50	-40	-30	-20	-10	0	+10	+20	+30	+40	+50	+60	+70	+80	+90	+100	
0	0	3.2	6.4	9.6	12.8	16.0	19.2	22.4	25.6	28.8	32	35.2	38.4	41.6	44.8	48.0	51.2	54.4	57.6	60.8	64.0	0
2	0	3.5	7.0	10.5	14.0	17.5	21.0	24.5	28.0	31.5	35	38.5	42.0	45.5	49.0	52.5	56.0	59.5	63.0	66.5	70.0	2
4	0	2.7	5.4	8.1	10.8	13.5	16.2	18.9	21.6	24.3	27	29.7	32.4	35.1	37.8	40.5	43.2	45.9	48.6	51.3	54.0	4
5-12	0	2.5	5.0	7.5	10.0	12.5	15.0	17.5	20.0	22.5	25	27.5	30.0	32.5	35.0	37.5	40.0	42.5	45.0	47.5	50.0	5-12
15	0	1.4	2.8	4.2	5.6	7.0	8.4	9.8	11.2	12.6	14	15.4	16.8	18.2	19.6	21.0	22.4	23.8	25.2	26.6	28.0	15
20	0	1.2	2.4	3.6	4.8	6.0	7.2	8.4	9.6	10.8	12	13.2	14.4	15.6	16.8	18.0	19.2	20.4	21.6	22.8	24.0	20

consideraram-se os erros prováveis de posição do paciente na mesa[10], de ± 10°, isto é, de —5° ou de +5°, em relação ao parâmetro, de onde resultou a tabela 3; 3) como os valores angulares da normalidade, nas diversas faixas etárias, são diferentes pela tabela, a comparação dos valores obtidos pela mensuração torna-se muito trabalhosa, ou mesmo impossível, não nos dando idéia da gravidade; 4) para contornar esta dificuldade, deu-se o valor 100 aos valores angulares normais, isto é, do parâmetro, para cada faixa etária, e expressando os valores angulares obtidos na mensuração em afastamentos percentuais para mais ou para menos; 5) por esse meio chegou-se à tabela 4, na qual se tem afastamentos percentuais de dez em dez, tanto para uma anteversão aumentada como para uma diminuída, e relacionados ao afastamento nulo, ou seja, ao parâmetro; 6) conseqüentemente, torna-se fácil a comparação de um valor obtido de x% com a normalidade que é de 100%. Também se torna fácil comparar a gravidade entre as diversas faixas etárias. Assim, embora o valor angular seja diferente, o valor percentual é o mesmo para diferentes idades. Por exemplo: 52,5° para dois anos, 37,5° para 5-12 anos e 18° para 20 anos equivalem, em todos os casos, a 50% de aumento da anteversão; 7) nesta tabela está incluída a área de prováveis erros de mensuração, decorrentes da posição do paciente na mesa, equivalentes a ±10° (—5° a +5°) e percentualmente diferentes; 8) tomando-se por base a média aproximada dos afastamentos percentuais dos erros de posição, nas diferentes faixas etárias, optou-se pela divisão por 30 da área total dos afastamentos, para se obter pontos de reparo quanto à intensidade ou gravidade, chegando-se a um novo parâmetro, como se vê na tabela 5.

TABELA 5
Critério de avaliação da intensidade do ângulo de declinação do colo femoral pelo afastamento percentual do parâmetro

Gravidade	Afastamento (%)
Muito grande	>90
Grande	61-90
Moderada	31-60
Pequena	1-30
Normal	0

TABELA 6
Parâmetro radiológico do ângulo de inclinação do colo femoral, incluindo-se valores angulares dos erros prováveis de posição do paciente na mesa

Idade	Inclinação		
	(—5°)	VRI	(+5°)
0	133	138	143
2	138	143	148
4	132	137	142
5-12	130	135	140
15	125	130	135
≥20	120	125	130

VRI = valor radiológico do ângulo de inclinação.
—5° e +5° = erros prováveis de posição.

Avaliação do ângulo de inclinação — 1) Usou-se também, como parâmetro, a tabela de Lanz & Wachsmuth[3], modificada com a variação de —5° a +5° decorrente dos prováveis erros de posição do paciente na mesa[10], de onde resultou a tabela 6; 2) foi usado o afastamento percentual do padrão 100, correspondente ao valor angular da normalidade, isto é, do parâmetro, para

TABELA 7
Afastamentos percentuais em relação ao parâmetro do ângulo de inclinação do colo femoral

Idade \ %	Inclinação diminuída									N	Inclinação aumentada									% / Idade
	-45	-40	-35	-30	-25	-20	-15	-10	-5	0	+5	+10	+15	+20	+25	+30	+35	+40	+45	
0	75.9	82.8	89.7	96.6	103.5	110.4	117.3	124.2	131.1	138	144.9	151.8	158.7	165.6	172.5	179.4	—	—	—	0
2	79.1	86.2	93.3	100.4	107.5	114.6	121.7	128.8	135.9	143	150.1	157.2	164.3	171.4	178.5	—	—	—	—	2
4	75.8	82.6	89.4	96.2	103.0	109.8	116.6	123.4	130.2	137	143.8	150.6	157.4	164.2	171.0	177.8	—	—	—	4
5-12	74.7	81.4	88.1	94.8	101.5	108.2	114.9	121.6	128.3	135	141.7	148.4	155.1	161.8	168.5	175.2	—	—	—	5-12
15	71.5	78.0	84.5	91.0	97.5	104.0	110.5	117.0	123.5	130	136.5	143.0	149.5	156.0	162.5	169.0	175.5	—	—	15
20	69.2	75.4	81.6	87.8	94.0	100.2	106.4	112.6	118.8	125	131.2	137.4	143.6	149.8	156.0	162.2	168.4	174.6	—	≥20

cada faixa etária, chegando-se aos valores da tabela 7; 3) nessa tabela, foram assinalados os afastamentos percentuais de cinco em cinco, levando-se em conta que o campo total de afastamento é menor do que para o ângulo de declinação, bem como foi incluída a área de prováveis erros de posição na mesa, área esta que nesta última tabela se mostra bem menos dispersa do que na de declinação e sendo praticamente igual ao parâmetro; 4) os pontos de reparo quanto à intensidade ou gravidade, na tabela 7, foram tomados pela divisão por 10 da área total dos afastamentos, chegando-se a um novo parâmetro, como se vê na tabela 8.

TABELA 8
Critério de avaliação da intensidade do ângulo de inclinação do colo femoral pelo afastamento percentual do parâmetro

Gravidade	Afastamento (%)
Muito grande	> 30
Grande	21-30
Moderada	11-20
Pequena	1-10
Normal	0

PESQUISA E RESULTADOS

Os achados na pesquisa e os resultados dela decorrente são relatados nas tabelas 9 a 16:

1) Sobre o ângulo de inclinação (tabelas 9 a 12).

TABELA 9
Distribuição de freqüência das variações do ângulo de inclinação do colo femoral em 80 quadris, correspondentes a 40 pacientes com paralisia cerebral espástica

Variações	Lado (f)		Total	
	D	E	f	%
Valgismo	24	19	43	54
Varismo	4	6	10	12
Normal	12	15	27	34
	40	40	80	100

TABELA 10
Distribuição da freqüência percentual da intensidade das variações do ângulo de inclinação do colo femoral em 80 quadris, correspondentes a 40 pacientes com paralisia cerebral espástica

Intensidade	Variações (em %)			
	Valgismo	Varismo	Total	
Normal	—	—	34	78
Pequena	34	10	44	
Moderada	17	1	18	
Grande	3	1	4	22
Muito grande	—	—	—	
	54	12	100	

TABELA 11
Distribuição de freqüência das variações do ângulo de declinação do colo femoral em 80 quadris, correspondentes a 40 pacientes com paralisia cerebral espástica

Variações	Lado (f)		Total	
	D	E	f	%
Anteversão aumentada	20	25	45	56
Anteversão diminuída	8	8	16	20
Anteversão normal	12	7	19	24
	40	40	80	100

TABELA 12
Distribuição da freqüência percentual da intensidade das variações do ângulo de declinação do colo femoral em 61 quadris, correspondentes a 80 pacientes com paralisia cerebral espástica

Intensidade	Variações (em %)			
	Anteversão aumentada	Anteversão diminuída	Total	
Normal	—	—	24	35
Pequena	7	4	11	
Moderada	19	7	26	
Grande	7	7	14	
Muito grande	23	2	25	65
	56	20	100	

2) Sobre a relação da inclinação com a declinação (tabela 13).

O prato do dia vai ser lombalgia.

Mio-Citalgan

Elimina a lombalgia no mesmo dia

O miorrelaxante decisivo

- Relaxa a musculatura contraturada.
- Elimina rapidamente a dor
- Não causa sonolência

Composição: Carisoprodol...150mg • Dipirona...250mg • Cafeína...30mg • Vitamina B1...50mg • Vitamina B6...100mg • Vitamina B12...1000mcg **Indicações:** Lombalgia, torcicolo, ombro doloroso, miosite, fibrosite, distensões musculares, câimbra • **Contra-indicações:** Miastenia gravis; pacientes hipersensíveis à pirazolona; discrasias sangüíneas e porfiria aguda intermitente. • **Efeitos Colaterais:** Pelo uso prolongado, a dipirona pode provocar, em pessoas sensíveis, agranulocitose e neutropenia. • **Precauções:** Como em pacientes sensíveis ao carisoprodol o produto pode provocar sonolência, recomenda-se cuidado ao dirigir automóveis. • **Posologia:** 1 a 2 comprimidos até 4 vezes ao dia. • **Apresentação:** Embalagem com 20 comprimidos.

MERCK
MERCK S.A. - Indústrias Químicas
Estrada dos Bandeirantes, 1099
CEP 22710 - Rio de Janeiro - RJ

A LIBERDADE NÃO PODE TER RESTRIÇÕES

teoremin® 140

glucametacina

O Anti-reumático sem restrições

Osteoartrose-Artrite reumatóide-Espondilite-Lombalgia

- Tolerância superior sem restringir a eficácia.
- Alivia rapidamente os sintomas.
- Segurança terapêutica a longo prazo.

Composição: Cada cápsula contém: Glucametacina - 140 mg - Excipiente q.s.p. - 1 cápsula - **PROPRIEDADES TERAPÊUTICAS:** Teoremin, antiinflamatório, anti-reumático, analgésico e antipirético, é um derivado indolacético, no qual o radical ácido característico deste grupo químico e de outros antiinflamatórios, é estavelmente bloqueado por uma ligação amídica com a glucosamina, com conseqüente diminuição do efeito gastrolesivo. Além de sua boa tolerância gástrica, é rara a ocorrência de outras manifestações secundárias, freqüentemente observadas durante o uso de outros medicamentos antiinflamatórios e anti-reumáticos. **INDICAÇÕES:** Teoremin é indicado no tratamento de afecções inflamatórias, agudas ou crônicas, de etiologia variada. *Reumatologia:* Artrite reumatóide, bursite, sinovite, tendinite, tenossinovite, miosite, espondilite, osteoartrite, espondiloartrose, artrite gotosa. *Tráumato-Ortopedia:* Contusão, entorse, luxação, distensão, fratura. - Lombalgia ciática, torcicolo. - Reação inflamatória após cirurgias tráumato-ortopédicas. *Ginecologia:* Anexite, cervicite, parametrite, mastite. - Reação inflamatória após cirurgias ginecológicas. Dismenorréia. *Angiologia:* Úlcera varicosa, flebite, tromboflebite, arterite, linfangite. *Otorrinolaringologia:* Faringite, laringite, amigdalite, otite, sinusite. - Reação inflamatória após cirurgias do ouvido, nariz e garganta. **CONTRA-INDICAÇÕES:** a segurança de Teoremin 140 não foi estabelecida durante a gestação, lactação e em crianças. **POSOLOGIA:** *Teoremin 140* - 1 cápsula, 3 vezes ao dia, a intervalos regulares. Às pessoas com excessiva sensibilidade gástrica recomenda-se ingerir as cápsulas após as refeições ou com um pouco de leite. **APRESENTAÇÃO:** TEOREMIN 140 - Caixa com 18 cápsulas.

Labofarma
Uma divisão da Degussa s.a.

TABELA 13
Correlação das distribuições de freqüência entre as variações angulares de inclinação e declinação do colo femoral em 80 quadris, correspondente a 40 pacientes com paralisia cerebral espástica

Inclinação	Declinação		
	Anteversão aumentada	Anteversão diminuída	Normal
Valgismo	26	7	10
Varismo	4	4	2
Normal	15	5	7

Qui quadrado = 3.0321
p 0,05 (não significante)

3) Sobre a rotação medial (tabelas 14 e 15).

TABELA 14
Distribuição de freqüência da deformidade de rotação medial em 80 quadris, correspondentes a 40 pacientes com paralisia espástica

Deformidade	Lado (f)		Total	
	D	E	f	%
Presente	6	6	12	15
Ausente	34	34	68	5
	40	40	80	100

TABELA 15
Distribuição da freqüência percentual da intensidade da deformidade de rotação medial em 80 quadris, correspondentes a 40 pacientes com paralisia cerebral espástica

Intensidade	Total (%)	
Normal	85	94
Pequena	9	
Moderada	5	6
Grande	1	
Muito grande	—	
	100	

4) Sobre a relação da rotação medial com a anteversão (tabela 16).

TABELA 16
Distribuição da freqüência de intensidade de anteversão do colo femoral em 68 quadris de pacientes, com paralisia cerebral espástica, com ausência de deformidade em rotação medial

Intensidade	Freqüência	
	f	%
Muito grande	13	19
Grande	4	6
Moderada	8	12
Pequena	4	6
Normal	22	32
Diminuída	17	25
	68	100

COMENTÁRIOS

Embora se aceite o aumento da anteversão do colo femoral como a causa da deformidade em rotação medial do quadril, casos há, como na espasticidade da paralisia cerebral, em que essa deformidade pode ser conseqüência apenas do desequilíbrio muscular, entre rotadores mediais (agonistas) e laterais (antagonistas), com predominância dos agonistas.

Erro freqüente, pelo menos na paralisia cerebral, no estudo radiográfico do quadril com rotação medial, é o de se inferir que, quando há grande aumento do ângulo de inclinação do colo femoral, haja também grande aumento do ângulo de declinação. Pela pesquisa realizada observou-se a presença de grande quantidade (78%) de pequenos valgismos ou de colos femorais normais, concomitantemente a grande quantidade (65%) de anteversões aumentadas de grande intensidade. Esta comparação levaria a conclusão praticamente inversa. Contudo, a análise estatística da correlação entre intensidade de valgismos e de anteversões revelou que ela não é significante.

Ainda, nos quadris que não apresentavam deformidade em rotação medial, observaram-se colos femorais com anteversão normal e outros com anteversão alterada, sendo que nestes existiam todos graus de intensidade. Este achado leva-nos a crer que não haja, também, correlação obrigatória entre a intensidade de anteversão do colo femoral e a deformidade em rotação medial do quadril na paralisia cerebral do tipo espástico. A observação de pacientes não-espásticos, como no rígido desigual e no atetóide com tensão, embora não incluídos nesta pesqui-

sa, revela que a tendência é de se comportarem como os espásticos.

Ademais, pelo que se pode observar pelos resultados de tratamentos cirúrgicos, atualmente as técnicas de osteotomia rotacional subtrocantérica ou supracondílea do fêmur são usadas por nós como exceção, sendo mais usadas as técnicas que agem sobre a musculatura rotadora medial, através das quais a deformidade é mantida corrigida mesmo havendo persistência da anteversão do colo femoral.

CONCLUSÃO

Nos pacientes com paralisia cerebral, do tipo espástico, a anteversão aumentada do colo femoral pode estar, não obrigatoriamente, associada à deformidade em rotação medial do quadril e, quando presente, pode vir a agravá-la. Entretanto, entre a anteversão aumentada do colo femoral e a rotação medial do quadril, nessa enfermidade, não há relação de causa e efeito, nem há correlação quanto as suas gravidades.

AGRADECIMENTO

O autor deseja agradecer a colaboração do Dr. Arnaldo Amado Ferreira Filho na mensuração dos ângulos de declinação.

REFERÊNCIAS

1. Baker, L.B. & Hill, L.M.: Foot alignment in cerebral palsy patient, *J. Bone Joint Surg. (Am)* 46: 1-15, 1964.
2. Crane, L.: Femoral torsion and its relation to toeing-in and toeing--out, *J. Bone Joint Surg. (Am)* 41: 421-428, 1959.
3. Debrunner, H.U.: *Diagnóstico ortopédico*. Barcelona, Toray, 1968.
4. Feldkamp, M.: Supracondylar femoral osteotomy for internal rotation deformity in cerebral palsy. Wiederherstellüngschir, *J. Trauma* 13: 83-98, 1972.
5. Frost, H.M.: *Orthopaedic surgery in spasticity*. Springfield, Thomas, 1972.
6. Majestro, T.C. & Frost, H.M.: Posterior transposition of the origins of the anatomic internal rotators of the hip, *Clin. Orthop.* 70: 57-58, 1971.
7. *Manual of Orthopaedic Surgery*. Chicago, Amer. Orthop. Ass., 1966. p. 102.
8. Müller, M.E.: *Die Hüftnahen Femurosteotomien unter Berücksichtigung der Form, Funktion und Beanspruchung des Hüftgelenkes*. Stuttgart, Verlag, 1957.
9. Müller, M.E.: *Die Hüftnahen Femurosteotomien*. Stuttgart, Thiene, 1964.
10. Ryder, C.T. & Cranel, L.: Measuring femoral anteversion: the problem and a method. *J. Bone Joint Surg. (Am)* 35: 321-328, 1953.

TECNOLOGIA DE PONTA EM PRÓTESE ORTOPÉDICA.

Moderna tecnologia, equipamentos de última geração e processos automatizados fazem a garantia de alta confiabilidade das próteses e implantes ortopédicos Trautec.
Utilizando métodos e processos adquiridos sob licença na Europa e Estados Unidos, aplicados sob um rigoroso controle de qualidade, a Trautec fabrica no Brasil mais de 700 tipos de próteses e implantes das principais técnicas da ortopedia ocidental.
A Trautec produz também implantes sob medida, para casos especiais, onde as próteses nas medidas convencionais, não representariam solução.
Através de um rápido e eficiente sistema de distribuição a Trautec coloca seus produtos ao alcance do seu centro cirúrgico em qualquer parte do Brasil.

TRAUTEC
EQUIPAMENTOS CIRÚRGICOS

Indústria e Comércio de Implantes e Instrumentos para Ortopedia

Rua Guará, 1816
Jardim Santos Dumont - CEP 14075
Ribeirão Preto - São Paulo
Telefone (016) 626-8050

DICLOFENACO SÓDICO

Voltaren® retard

Simplicidade no tratamento de manutenção.

Dose única sem efeitos cumulativos

Completa metabolização e eliminação da substância ativa, evitando o risco de acumulação no organismo[1].

Dose única diária com eficácia e comodidade

Alívio da dor por 24 horas, sem o inconveniente das múltiplas tomadas diárias.

(1) — BRUNE, K, Non-steroidal Anti-inflammatory Drugs. Basis for Variability in Response, Birkhaeuser Verlag, Basel,1985, pp 59.63.

Composição - Diclofenaco sódico: comprimidos laqueados entéricos com 50 mg; supositórios com 50 mg; ampolas de 75 mg/3 ml; comprimidos laqueados de liberação gradativa com 100 mg. **Indicações** - Afecções reumáticas inflamatórias e degenerativas: artrite reumatóide, inclusive nas formas juvenis, espondilite ancilosante; osteoartrose, espondilartrites e crises agudas da gota. **Posologia** - Dependendo da indicação de 75 a 150 mg/dia, ver informação completa para prescrição. Ampolas: uma ou excepcionalmente duas por dia, em casos agudos ou como início de terapia não por mais de dois dias. **Contra-indicações** - Úlcera péptica, conhecida hipersensibilidade a substância ativa, ácido acetilsalicílico, ou outros inibidores da prostaglandina-sintetase. Proctite no caso dos supositórios. **Precauções** - História de doença gastrintestinal, insuficiência hepática cardíaca ou renal graves. Gravidez, pacientes em uso de diuréticos ou após grandes cirurgias. **Reações adversas** - Os efeitos gastrintestinais são, em geral, leves. Raramente relatados: úlcera péptica, sangramento do trato gastrintestinal, discrasias sangüíneas, anormalidades nas funções hepática e renal, bem como eritema multiforme e reações de hipersensibilidade como broncospasmo ou reações sistêmicas anafiláticas/anafilactóides. **Apresentação** - Comprimidos laqueados entéricos com 50 mg: caixas com 20 comprimidos. Supositórios com 50 mg: caixas com 05 supositórios. Comprimidos de liberação controlada com 100 mg: caixas com 10 comprimidos. Ampolas com 75mg/3ml: caixas com 05 ou 50 ampolas.

BIOGALÊNICA
PRODUTOS
CIBA-GEIGY

INFORMAÇÕES ADICIONAIS PARA PRESCRIÇÃO AO DISPOR DA CLASSE MÉDICA MEDIANTE SOLICITAÇÃO.

Presença de cartilagem em tendões flexores

Revisão do padrão histológico

HELTON L.A. DEFINO[1], CLAUDIO H. BARBIERI[2], JULIETA R.E. MORAES[3], ITHAMAR VUGMAN[4]

RESUMO

Foi realizado estudo do padrão histológico vascular de tendões flexores profundos da pata dianteira de cães. Observou-se que os tendões não possuem padrão vascular e histológico uniforme em toda sua extensão, fato que contraria os conceitos clássicos.

Nas áreas tendinosas sinoviais observaram-se áreas avasculares que estavam em correspondência com a presença de tecido cartilaginoso nas faces volares e no interior dos tendões. Nestas áreas foram observados ainda células com características de condrócitos no interior de feixes de fibras colágenas e tecido cartilaginoso nos septos conjuntivos, que ainda não foram descritos.

Com base nos achados os autores sugerem revisão no conceito do padrão histológico dos tendões flexores da mão humana, bem como dos modelos experimentais utilizados atualmente.

SUMMARY

Presence of cartilage in flexor tendons. A review of the histological pattern

A study of the histological and vascular patterns of flexor tendons of dogs was undertaken. Flexor tendons of the forepaw of mongrel dogs were used. Is was found that the tendinous structure, in these animals, is not as uniform as described previously.

In the synovial segment of the tendons avascular areas were found that contained cartilaginous tissue, mostly in its volar aspect as if forming a shock absorbing pad in contact with the neighbour pulleys. Condrocyte-like cells were also found inside the collagene fibre bundles and in the connective tissue of the septa between them. To our knowledge, these findings had not yet been reported in the literature.

Based on these findings, the authors suggest that a revision should be made on the current concept of the histological and vascular patterns of flexor tendons used as experimental models and of the human flexor tendons.

1. Prof. Assist. Doutor do Dep. de Cir., Ortop. e Traumatol. da FMRP/USP.
2. Prof. Adjunto do Dep. de Cir., Ortop. e Traumatol. da FMRP/USP.
3. Prof. Assist. do Dep. de Patol. Veterinária da Fac. de Ciênc. Agrárias e Veterinárias da UNESP/USP.
4. Prof. Adjunto do Dep. de Morfol.-Biol. Celular da FMRP/USP.

INTRODUÇÃO

Os tendões são estruturas cilíndricas alongadas que conectam os músculos esqueléticos aos ossos e representam uma variedade do tecido conjuntivo denominada tecido conjuntivo denso modelado[4,9].

A estrutura do tendão é descrita como sendo uniforme em toda sua extensão[5], caracterizada pelo agrupamento dos feixes de fibras colágenas, formando um conjunto de fibras separadas entre si por tecido conjuntivo frouxo, denominado endotendão, que contém os vasos sanguíneos intratendinosos. Uma fina membrana conjuntiva, denominada epitendão, está aderente à sua superfície e é responsável pelo aspecto branco e brilhante apresentado pelos tendões. Preenchendo o interstício dos compartimentos fasciais e localizado ao redor dos tendões, circundando-os, está presente o paratendão, constituído por tecido frouxo. Nas regiões onde os tendões estão localizados no interior de bainhas sinoviais, eles estão circundados pela camada visceral da membrana sinovial, que se une à camada parietal, formando o mesotendão, comparável ao mesentério do intestino[8,9,16].

Os tendões são estruturas vascularizadas e seu suprimento sanguíneo é de origem segmentar. Nas áreas extra-sinoviais este suprimento origina-se do paratendão e das junções mio e osteotendinosas. Nas áreas sinoviais, como no túnel carpiano e no canal digital, o suprimento sanguíneo é veiculado pelo mesotendão e pelos vínculos que alcançam o tendão pela sua face dorsal[1,2,5,10,18,19].

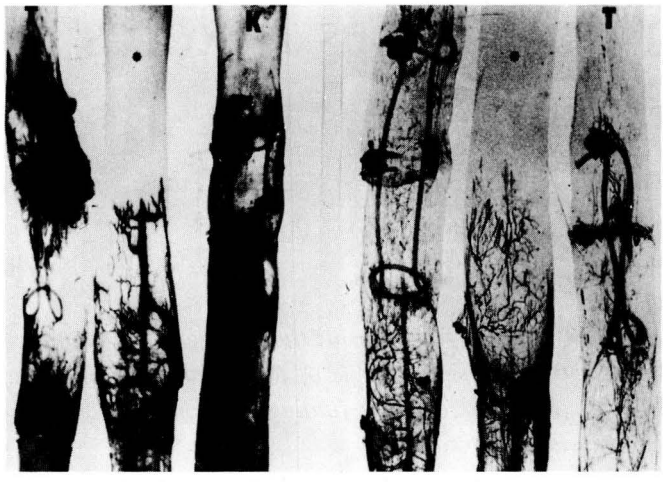

Fig. 1 — Tendões seccionados e suturados pelas técnicas de Kessler (K) e Tsuge (T), injetados com tinta da China e diafanizador (aumento: 6x). São mostrados dois pares de tendões suturados (K e T). Entre cada par aparece o tendão-controle, que apresenta ausência de vasos no local situado no interior do canal digital (asterisco). Nos tendões suturados nota-se rede de vasos neoformados invadindo a zona de lesão.

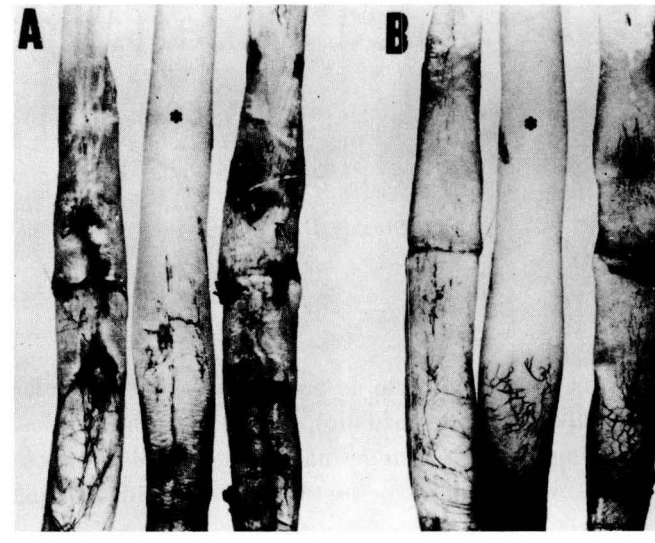

*Fig. 2— Tendões-controle e tendões suturados, injetados com tinta da China (aumento: 3x): **A)** aspecto volar dos tendões. Notar o tendão-controle localizado entre os tendões suturados, mostrando ausência de vasos no local situado dentro do canal digital (asterisco). Nos tendões suturados notam-se neovasos no local da lesão; **B)** aspecto dorsal dos tendões, também evidenciando as características descritas em **A**.*

Segundo Bergljung (1968), essas características do arranjo dos vasos intratendinosos, nas áreas extra e intra-sinoviais, têm sido observadas em todas as espécies de mamíferos até o momento estudadas. O suprimento sanguíneo nas zonas sinoviais dos tendões é relativamente mais pobre em relação às outras áreas[10]. No interior do canal digital, as partes membranosas da bainha fibrossinovial contêm células caliciformes que produzem o líquido sinovial que, além de atuar como lubrificante no deslizamento dos tendões, possui também importante papel na nutrição destes segmentos tendinosos[6,11,12,13] relativamente pobres em suprimento sanguíneo, principalmente nas faces volares e laterais[11].

No desenvolvimento de um trabalho experimental em que estudávamos os efeitos isquemiantes das técnicas de Kessler e Tsuge para sutura tendinosa, em tendões flexores profundos de cães[3], ficou evidente que, na região do canal digital, os tendões apresentavam um segmento em que havia ausência total de vasos e não apenas escassez, como classicamente descrito[1,8,14,18] (figs. 1 e 2).

Visando melhor compreensão desse fato, foi realizado estudo histológico dos segmentos sinoviais de tendões flexores digitais profundos de cães, na tentativa de se estabelecer correlação entre os achados histológicos e o padrão de distribuição dos vasos intratendinosos. Para nossa surpressa, os resultados mostraram que a estrutura dos tendões estudados não era uniforme, apresentando alterações concomitantes no padrão histológico e vascular, com a presença de um significativo volume de tecido cartilaginoso no seu interior.

A partir dessa observação foi planejado e executado o presente trabalho, para um estudo mais profundo, que vai contra alguns conceitos atuais sobre estrutura tendinosa.

MATERIAL E MÉTODO

Foram utilizados para o estudo tendões flexores profundos da pata dianteira de dez cães mestiços adultos de ambos os sexos. Após injeção de tinta da China na artéria axilar[3], os tendões foram retirados de seu leito original e divididos em três porções (proximal, intermediária e distal), para o estudo histológico, sendo que cada porção estava em correspondência com o padrão de vascularização intratendinosa encontrado (fig. 3). O segmento proximal correspondia à região tendinosa envolvida por paratendão que se estendia desde o tendão comum dos flexos profundos ao nível da palma, até cerca de 1cm proximal à primeira polia anular (fig. 4). Neste segmento os tendões mostravam densa rede de vasos intrínsecos. O segmento intermediário consistia da região de transição do tendão flexor profundo, onde o paratendão estava ausente e o tendão penetrava no canal digital osteofibroso, e correspondia ao segmento do tendão lo-

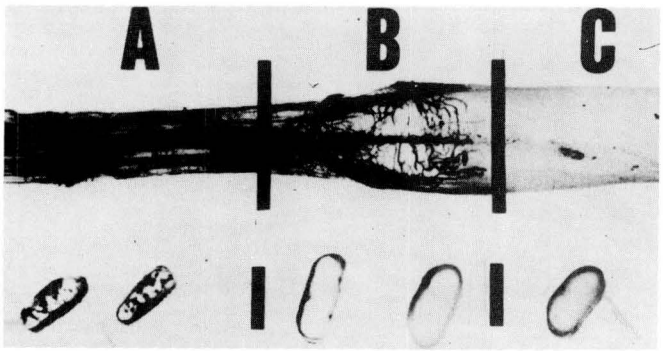

Fig. 3 — Tendão flexor profundo de cão, injetado com tinta da China e diafanizado, mostrando a distribuição dos vasos no interior do tendão (aumento: 3,5x). Na parte superior observamos o aspecto volar do tendão, dividido em três segmentos: proximal (A), intermediário (B) e distal (C). Na parte inferior os segmentos tendinosos correspondentes são mostrados em corte transversal. Notar a distribuição do contraste no interior e na periferia em A, somente na periferia em B e ausência do contraste em C.

calizado cerca de 1cm proximal e 1cm distal à primeira polia anular, no qual a presença dos vasos intratendinosos já era escassa. O segmento distal consistia da porção do tendão flexor profundo localizada ainda no interior do canal digital, mas no segmento que compreendia desde 1cm distal à primeira polia anular, até a inserção do tendão na falange distal em que os vasos estavam aparentemente ausentes.

Os segmentos, após devida identificação, foram fixados em solução de formalina a 10% ou solução de Müller modificada. Secções transversais e longitudinais de cada segmento foram incluídas em parafina e coradas com hematoxilina-eosina, tricrômico de azul de Alcian e tricrômico de Masson.

A vascularização intratendinosa foi estudada após diafanização pela técnica descrita em outro trabalho [3], ou nos cortes histológicos.

RESULTADOS

Os achados mostraram que os tendões estudados apresentam regiões distintas, do ponto de vista histológico e vascular. A região proximal apresenta o aspecto histológico classicamente descrito para os tendões, constituída de feixes paralelos de tecido conjuntivo denso, envolvidos por septos delgados de tecido conjuntivo frouxo. Nessa região os tendões estão revestidos por uma camada de tecido conjuntivo denso, o epitendão, e mais externamente por um folheto de tecido conjuntivo frouxo, o paratendão (figs. 5A-5B).

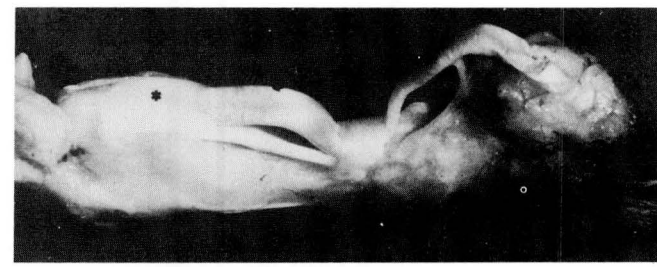

Fig. 4 — Aspectos do aparelho flexor da garra dianteira da pata do cão. Notar a primeira polia anular (asterisco) e o tendão flexor profundo (seta). (Aumento: 3x).

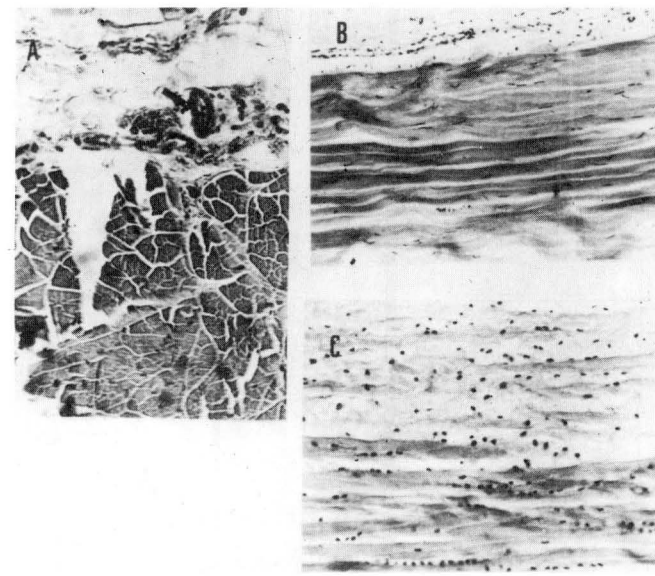

Fig. 5 — A) Região proximal de tendão flexor de cão. Observar os feixes de colágeno cortados transversalmente e, na periferia, o paratendão com uma arteríola (seta). (Aumento: 200x). B) Região proximal de tendão flexor de cão. Observar os feixes paralelos de colágeno, cortados longitudinalmente, contendo tendinócitos típicos. Na periferia aparece o paratendão com vasos. C) Região distal de tendão flexor de cão. Observar as células com características de condrócitos entre e dentro dos feixes paralelos de colágeno cortados longitudinalmente (aumento: 110x).

Na região distal os feixes de colágeno se situam predominantemente na porção dorsal do tendão, estando envolvidos por septos constituídos de tecido conjuntivo imiscuído com tecido cartilaginoso. Mesmo no interior dos feixes de colágeno, aparecem células com características de condrócitos (fig. 5C). Já a porção ventral é constituída essencialmente por tecido cartilaginoso, contendo poucos feixes de colágeno (fig. 5C-7). A camada superficial de revestimento é constituída por uma malha de feixes delgados de colágeno e células cartilaginosas, com predomínio destas últimas (fig. 7).

Na região intermediária predominam as características histológicas da região distal. Porém, nas porções ad-

Fig. 6 — Região proximal de tendão flexor de cão. Observar os feixes paralelos de colágeno cortados longitudinalmente e os vasos marcados. Na periferia o paratendão com vasos marcados (aumento: 100x).

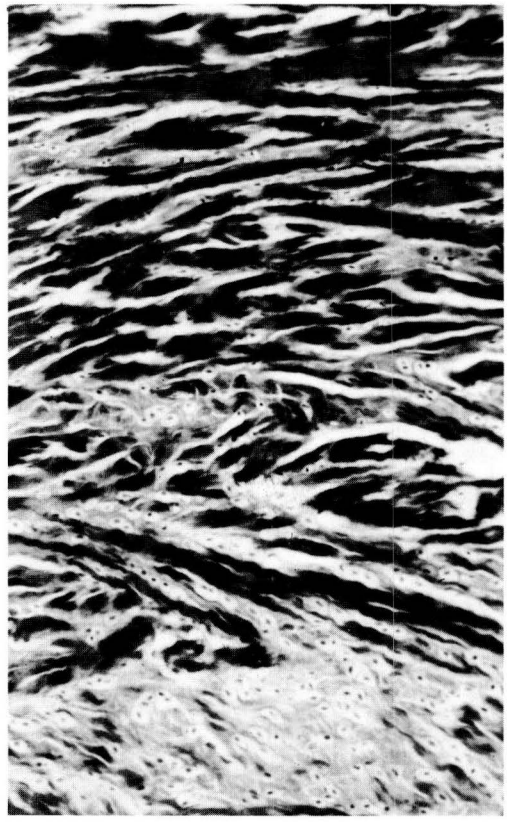

Fig. 7 — Região distal de tendão flexor de cão. Observar na parte superior (porção dorsal) os feixes de colágeno com células com características de condrócitos e, na parte inferior (porção ventral), o tecido cartilaginoso com alguns feixes de colágeno (aumento: 110x).

jacentes ao segmento proximal, o aspecto histológico passa a assemelhar-se ao deste, caracterizando uma região de transição.

O estudo da vascularização intratendinosa mostrou padrão macroscópico fixo de distribuição do contraste no interior dos tendões, que se repete com regularidade em todos os casos (fig. 8). Uma rede de vasos intrínsecos longitudinais, unidos por anastomoses transversais curtas, é observada desde a junção miotendínea até a altura da articulação metacarpofalângica, nível em que, aparentemente, sofrem interrupção abrupta (fig. 8).

À distância de cerca de um centímetro da inserção do tendão na falange distal, portanto distalmente à última polia anular, o aspecto da rede intratendinosa, como descrito para a porção proximal, se repete. Desse modo, há uma região compreendida entre a primeira e a última polia anulares, em que vasos macroscopicamente visíveis praticamente não existem. Microscopicamente, na região proximal são observados vasos do calibre de arteríolas e vênulas somente no paratendão (figs. 5A e 6). Já vasos de calibre de capilares são visíveis no interior do tendão (fig. 5B). Na região intermediária são observados vasos de calibre de capilares apenas na periferia do tendão. Na

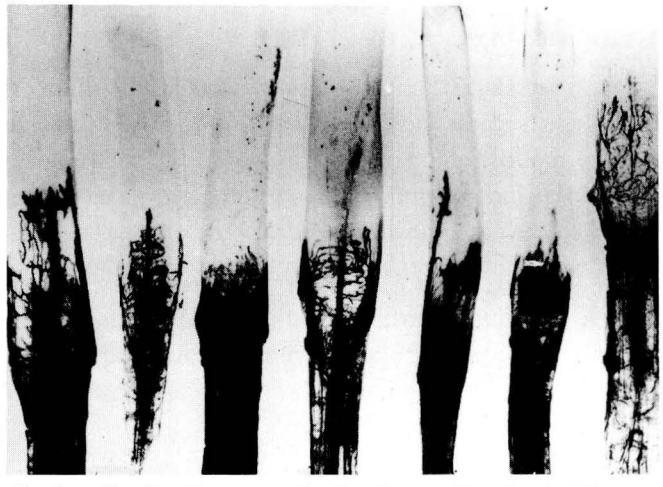

Fig. 8 — Tendões flexores profundos da pata dianteira de diferentes cães, injetados com tinta da China e diafanizados (aumento: 2,5x). Notar a distribuição dos vasos intratendinosos no sentido proximal (parte inferior) para distal (parte superior).

região distal não são observados vasos de espécie alguma (fig. 8).

DISCUSSÃO

Os resultados nem sempre satisfatórios do tratamento das lesões dos tendões flexores ao nível do canal digital osteofibroso têm motivado a realização de grande vo-

lume de trabalhos experimentais e clínicos, sobre a cicatrização tendinosa. Os mais diferentes aspectos da cirurgia tendinosa têm sido analisados e inúmeros modelos experimentais sido utilizados. O aparelho flexor das garras dianteiras de cães é um dos modelos mais largamente empregados, pela semelhança morfológica com o aparelho flexor dos dedos humanos[7,15,17]. Apesar disso não há na literatura relato detalhado das características histológicas dos tendões flexores, humanos ou de animais, sendo aceita como verdadeira a existência de uma estrutura uniforme em toda sua extensão, conforme descrição de Edwards[5]. Lundborg e Myrhage[11] e Lundborg *et al.*[12] foram os primeiros a considerar os segmentos tendinosos localizados no interior das bainhas sinoviais como tendo características distintas dos demais segmentos dos tendões. Esses autores descreveram, em cães, áreas de diferenciação cartilaginosa nas faces volares dos tendões, na região de contato com as polias e também no seu interior. Não houve, todavia, estudos posteriores analisando em profundidade este fato.

Os achados aqui observados permitem concluir que nos segmentos sinoviais de tendões flexores de cães não ocorre tão-somente diferenciação celular, mas existe efetivamente tecido cartilaginoso, concentrado na superfície de sua face volar e mais difuso no seu interior, ocupando importante volume de massa total do tendão, como ficou bem demonstrado nos cortes histológicos transversais. A presença de células com características cartilaginosas no interior dos feixes de colágeno nas faces dorsais, bem como a presença do tecido cartilaginoso nos septos conjuntivos que separam os feixes de colágeno, é achado que ainda não havia sido descrito até o momento. Portanto, os tendões flexores de cães não são estruturas uniformes e seus segmentos sinoviais devem ser considerados distintos, do ponto de vista histológico.

Por outro lado, os segmentos tendinosos localizados no interior do túnel digital osteofibroso apresentam áreas muito pouco vascularizadas, havendo vários estudos, realizados com tendões flexores da mão humana, que demonstram com detalhes esta característica[6,10,11,12]. No entanto não há na literatura descrição detalhada do padrão de vascularização dos tendões flexores de animais que, a exemplo do cão, são usualmente utilizados como modelos experimentais. Os estudos em que, quase ocasionalmente, os padrões de vascularização desses tendões são analisados referem-se principalmente aos segmentos mais proximais dos tendões, portanto envoltos por paratendão, sendo mencionados apenas de passagem os segmentos localizados no túnel osteofibroso[5,18]. Aparentemente, não havia sido considerada importante a interrupção do contraste ao nível da primeira polia anular, apesar de este fato já ter sido demonstrado anteriormente[14], havendo autores que consideraram o segmento sinovial dos tendões como sendo mais ou menos avascular[12]. Segundo nossas observações, esses segmentos sinoviais dos tendões flexores de cães destituídos de irrigação sanguínea macroscopicamente visível são grandes. Logo, são importantes.

Parecem existir, então, grandes diferenças entre o padrão vascular dos tendões de cães e o dos tendões humanos, sendo, portanto, aconselhável evitar extrapolações diretas de resultados obtidos experimentalmente. Os próprios efeitos isquemiantes de suturas tendinosas observados experimentalmente poderiam ser objeto de revisão, pois não faz muito sentido o estudo de tais efeitos em regiões normalmente avasculares.

É interessante observar ainda que, apesar do grande número de experimentos em animais analisando a participação do líquido sinovial na nutrição dos segmentos sinoviais dos tendões flexores[6,12,13], não há, em nenhum deles, estudo detalhado de vascularização ou da estrutura histológica desses segmentos. Nossos resultados indicam haver, no cão, correlação entre a presença de tecido cartilaginoso e a ausência de vascularização em tendões flexores nas áreas sinoviais.

É provável também que os tendões flexores humanos não possuam estrutura uniforme em toda sua extensão, e que seu padrão histológico deva ser melhor estudado. Talvez assim viesse a ser mais fácil correlacionar resultados obtidos em modelos experimentais com aqueles obtidos na prática clínica.

REFERÊNCIAS

1. Bergljung, L.: Vascular reactions after tendon suture and tendon transplantation: a steromicroangiographic study on calcaneal tendon at the rabbit, *Scand. J. Plast. Reconstr. Surg.* 4 (Suppl.): 7-63, 1968.
2. Brockis, J.G.: The blood supply at the flexor and extensor tendons at the finger in man, *J. Bone Joint Surg. (Br)* 35: 131-138, 1953.
3. Defino, H.L.A., Barbieri, C.H., Gonçalves, R.P. & Paulin, J.B.P.: Estudo experimental comparativo das técnicas de Kessler e Tsuge para sutura tendinosa, *Rev. Bras. Ortop.* 20: 211-218, 1985.
4. Di Fiore, M.S.H., Mancini, R.E. & De Robertis, E.D.P.: *Novo atlas de histologia,* 3ª ed., Rio de Janeiro, Guanabara Koogan, 1977. 33p.

5. Edwards, D.A.W.: The blood supply and lymphatics drainage at tendons, *J. Anat.* 80: 147-154, 1946.

6. Eiken, O., Lundborg, G. & Rank, F.: The role of the digital synovial sheath in tendon grafting, *Scand. J. Plast. Reconstr. Surg.* 9: 182-186, 1975.

7. Gelberman, R.H., Berg, J.S.V., Lundborg, G. & Akenson, W.H.: Flexor tendon healing and restoration of the gliding surface, *J. Bone Joint Surg. (Am)* 65: 70-80, 1983.

8. Hirsch, G.: Tensile properties during tendon healing, *Acta Orthop. Scand.* 153 (Suppl.): 7-145, 1974.

9. Junqueira, L.C. & Carneiro, J.: *Histologia básica,* 4ª ed., Rio de Janeiro, Guanabara Koogan, p. 495.

10. Lundborg, G., Myrhage, R. & Rydevik, B.: The vascularization of human flexor tendons within the digital synovial sheath region. Structural and functional aspects, *J. Hand Surg.* 2: 417-427, 1977.

11. Lundborg, G. & Myrhage, R.: The vascularization and structure of the human digital tendon sheath as related to flexor tendon function, *Scand. J. Plast. Reconstr. Surg.* 11: 195-203, 1977.

12. Lundborg, G., Halm, S. & Mirhage, R.: The role of the synovial fluid and tendon sheath for tendon nutrition, *Scand. J. Plast. Reconstr. Surg.* 14: 99-107, 1980.

13. Manske, P.R., Brindnell, K., Whiteside, L.A. & Lesker, P.A.: Nutrition of flexor tendons in monkeys, *Clin. Orthop.* 136: 294-298, 1978.

14. Matthews, J.P.: Vascular changes in flexor tendons after injury and repair: an experimental study, *Injury* 8: 227-233, 1977.

15. McDowell, C.L. & Snyder, D.M.: Tendon healing: an experimental model in dog, *J. Hand Surg.* 2: 122-126, 1977.

16. Nisbet, N.W.: Anatomy of the calcaneal tendon of the rabbit, *J. Bone Joint Surg. (Br)* 42: 360, 1960.

17. Potenza, A.D.: Tendon healing within the flexor digital sheat in the dog, *J. Bone Joint Surg. (Am)* 44: 49-64, 1962.

18. Schatzker, J. & Branemark, P.I.: Intravital observation of the microvascular anatomy and microcirculation of the tendon, *Acta Orthop. Scand.* 125 (Suppl.): 3-23, 1969.

19. Smith, J.W.: Blood supply of tendons, *Am. J. Surg.* 109: 272-276, 1965.

Osteoma osteóide e osteoblastoma: uma associação rara *

CARLOS ROBERTO SCHWARTSMANN[1], RICARDO P. TARRAGÔ[2], PAULO HENRIQUE RUSCHEL[3], RONEI VEIT ANZOLCH[3]

RESUMO

O presente trabalho relata um caso de associação rara de dois tumores osteogênicos no mesmo paciente: osteoma osteóide e osteoblastoma.

Os autores descrevem o caso, o tratamento instituído e a evolução, bem como a discussão baseada na análise da literatura.

SUMMARY

Osteoid osteoma and osteoblastoma: a rare association

The present study reports a case of rare association of two osteogenic tumors in the same patient: osteoid osteoma and osteoblastoma.

The authors describe the case, the given treatment and the evolution, as well as the discussion based on the literature analysis.

RELATO DO CASO

J.C.Z., 13 anos, masculino, branco, veio à consulta em julho de 1984, queixando-se de dor no terço médio da perna direita. A dor era mais intensa à noite e cedia ao uso de ácido acetilsalicílico. Ao exame físico, apresentava-se com aspecto saudável, embora emagrecido; não trazia sinais clínicos de doença sistêmica. O exame do membro inferior direito mostrava tumefação dolorosa no terço médio da face ântero-medial da perna. Havia discreta hipotrofia da musculatura de todo o membro. Os exames laboratoriais eram normais.

A radiografia revelou importante espessamento cortical na face ântero-medial da tíbia direita, com imagem de pequeno ninho osteolítico central (fig. 1). A cintilografia mostrava hipercaptação difusa na região diafisária (fig. 2).

Em junho de 1985, o paciente foi submetido a tratamento cirúrgico: ressecção em bloco da lesão.

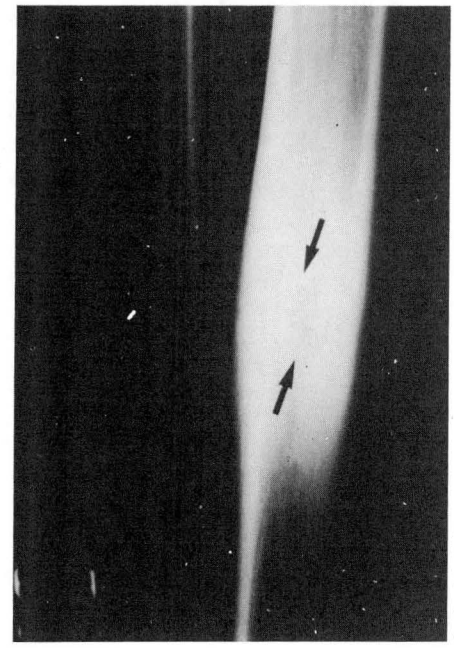

Fig. 1 — Radiografia da tíbia direita, com espessamento cortical e ninho osteolítico central

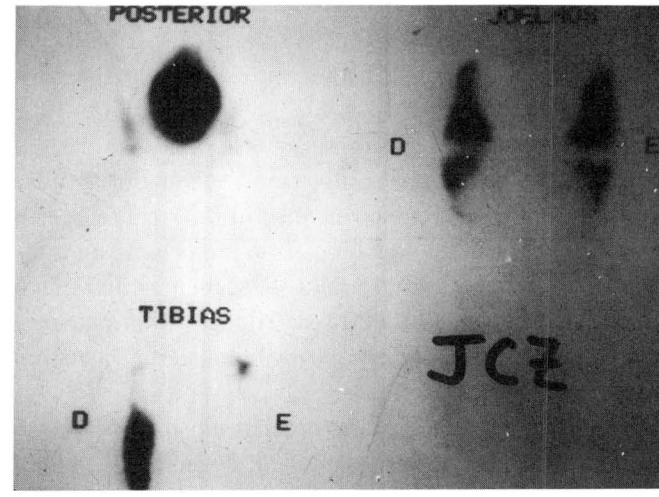

Fig. 2 — Cintilografia: hipercaptação difusa na diáfise de tíbia direita.

---

* Trab. realiz. no Serv. de Ortop. e Traumatol. da Santa Casa de Miseric. de Porto Alegre (Serv. do Prof. E.J. Kanan).

1. Assist. do Serv.; Mestre-Doutor.
2. Prof. Assist. do Serv. de Patol. da FFFCMPA.
3. Doutorando da FFFCMPA.

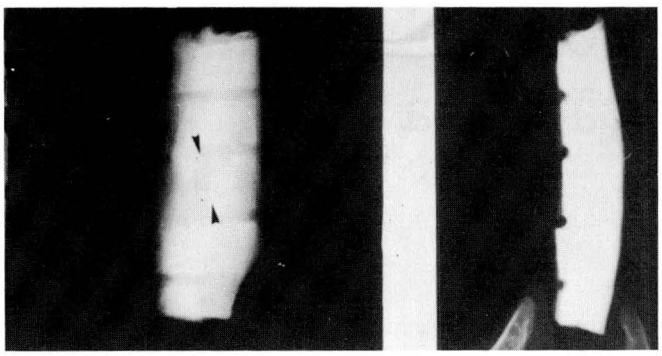

Fig. 3 — Radiografia do transoperatório assegurando a retirada do "nidus"

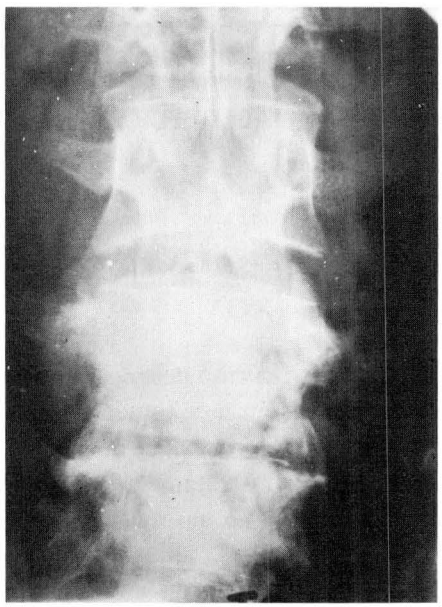

Fig. 4 — Radiografia da região lombar evidenciando alterações junto à L5

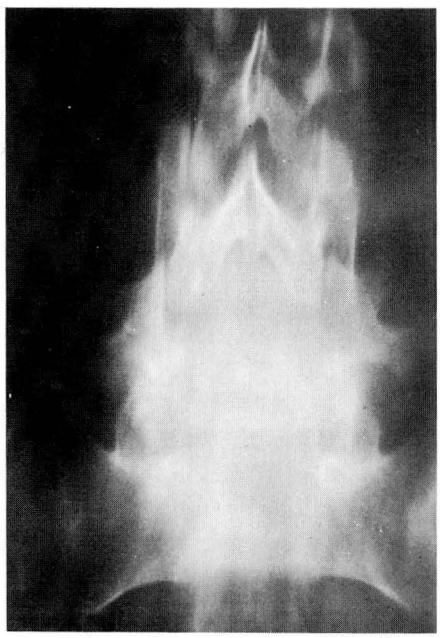

Fig. 5 — Tomografia linear de L5

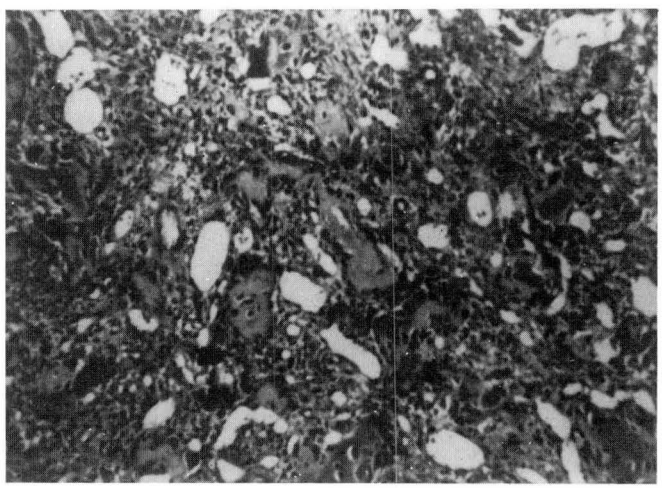

Fig. 6 — Lâmina do anatomopatológico confirmando diagnóstico de osteoblastoma

Uma radiografia no transoperatório assegurou a retirada do *nidus* (fig. 3).

O anatomopatológico confirmou a hipótese diagnóstica: osteoma osteóide.

Um ano após a cirurgia, o paciente retornou com sintomatologia totalmente diversa. Referia dor lombar baixa, com irradiação para membro inferior direito. Ao exame físico, apresentava hipotrofia importante da musculatura da coxa e perna direita. Lasègüe positivo. Sinal da campainha positivo à direita. Hiporreflexia patelar e aquiliana à direita. Parestesia na face lateral da perna, tornozelo e pé.

O exame radiológico na ocasião mostrava indefinição de lâminas, articulações apofisárias, apófise espinhosa e transversas da 5ª vértebra lombar. Havia desaparecimento do pedículo direito (fig. 4). A tomografia linear apresentava destruição parcial do arco neural de L5 (fig. 5). A cintilografia revelou intensa área de hipercaptação ao nível de L5 e porção superior do sacro.

Em setembro de 1986, o paciente foi novamente levado a tratamento cirúrgico, o qual consistiu em laminectomia com ressecção parcial da lesão. O tumor, friável, apresentava excessivo sangramento e se estendia anteriormente em direção ao corpo vertebral. O resultado do anatomopatológico mostrou tratar-se de osteoblastoma (fig. 6). Como tratamento coadjuvante, submeteu-se o paciente à radioterapia com 4.000 rads. (A fig. 7 mostra o aspecto radiológico da lesão seis meses após o tratamento. A fig. 8 mostra o aspecto clínico do paciente).

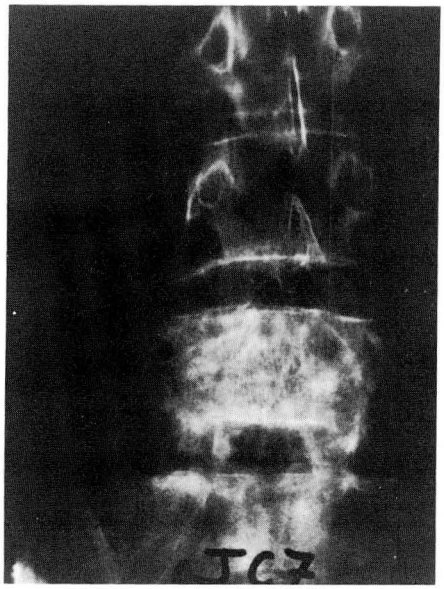

Fig. 7 — Aspecto radiológico da lesão seis meses após o tratamento

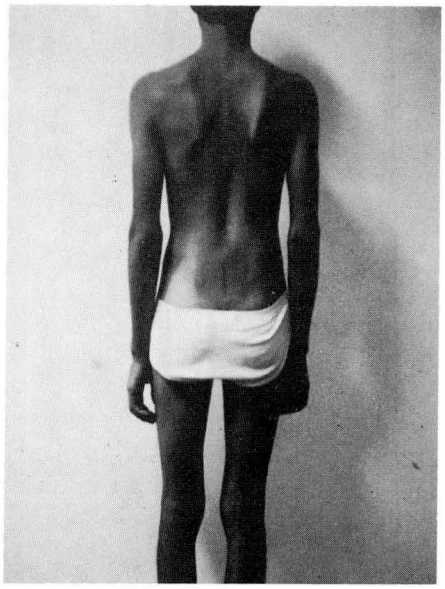

Fig. 8 — Aspecto clínico do paciente

DISCUSSÃO

Em 1935, Jaffe[12] fez a descrição mais precoce de uma lesão óssea incomum, ocorrendo em osso esponjoso ou cortical, à qual denominou osteoma osteóide.

Em 1954, Dahlin & Johnson[4] chamaram a atenção para um raro tumor ósseo benigno localizado em osso medular e de grande tamanho. Estabeleceram semelhanças histológicas entre essa lesão e a descrita por Jaffe em 1935. Chamaram-na então de osteoma osteóide gigante.

A partir de então, outros autores procuraram dar novo enfoque à classificação desses tumores. Em 1964, Lichtenstein & Sawyer[15] classificaram-nos de acordo com o envolvimento ou não por esclerose óssea. Quando envolto por esclerose óssea, seria o osteoma osteóide (OO); quando a esclerose está ausente, seria o osteoblastoma (OB).

Já Schajowicz, em 1970[22], determina sua classificação de acordo com o tamanho do *nidus: nidus* menor que 2cm, OO; *nidus* maior que 2cm, OB.

Dias & Frost, em 1974[6], sugeriram uma classificação de acordo com a localização da lesão no osso. Lesões em osso cortical, osteoblastoma cortical (sinônimo de OO). Lesões em osso esponjoso, osteoblastoma esponjoso (sinônimo de OB).

Alguns autores acreditam que o OO e o OB são histologicamente indistinguíveis e preferem trocar suas nomenclaturas para refletir o conceito de diferentes expressões clínicas do mesmo processo patológico. Porém, a maioria ainda insiste em separar estas entidades, baseada primariamente nas suas diferenças clínicas e radiológicas[19,24].

A literatura sugere alguma diferença clínica no curso destas lesões. O OO prefere mais homens que mulheres, na razão de 2:1, com quase metade dos casos ocorrendo na segunda década de vida, em ambas as lesões e sexos[2,6,11,19].

O principal sintoma é a dor, porém uma minoria pode ser assintomática. A dor é mais severa no OO. Em ambas, é mais intensa à noite e é caracteristicamente desproporcional em relação à aparente patologia. O alívio da dor com a ingesta de ácido acetilsalicílico é freqüentemente relatado e parece ser mais efetiva no OO[2,6,11,14,19]. Recentemente, Makely[16] encontrou níveis de até 1.000 vezes maiores de prostaglandinas E_2, I_2, e F1 em OO. Bennet e Dekel[1,5] sugerem dois mecanismos etiológicos de dor neste tumor: primeiro, através do aumento da permeabilidade e dilatação dos vasos circunscritos no tumor, ocasionando aumento de pressão e produzindo dor; segundo, o efeito da prostaglandina no sistema de bradicininas, tal qual numa contusão de partes moles.

O OO pode localizar-se em qualquer lugar do esqueleto, mas é mais comum no membro inferior, particularmente no fêmur. São também comuns na diáfise da tíbia e úmero[2,3,10,11]. Quando acomete a coluna, determina inexplicável escoliose dolorosa[8,13,17,21]. O OB acomete a coluna, em 40% dos casos. Os ossos longos e chatos também são freqüentemente comprometidos[6,8,11].

Os achados radiológicos diferem bastante. O OO apresenta lesão osteolítica central, com diferente quanti-

dade de calcificação no seu interior, esclerose óssea periférica e uma aparência uniforme. Já a aparência do OB é variável, mas usualmente apresenta erosão e expansão e não apresenta esclerose óssea periférica[2,6,11].

O curso clínico destas duas lesões pode ser diferente. O OO geralmente é estático em seu curso, com pequenas mudanças radiológicas, desde o diagnóstico até o tratamento. O OB freqüentemente progride sem nenhuma evidência de regressão e existem casos relatados de transformação maligna[7,22].

O tratamento de escolha para ambas as lesões consiste na ressecção em bloco da lesão[6,8,11]. Alguns autores relatam espontânea cura da dor e da lesão do OO[18,25]. Entretanto, a recidiva pode ocorrer em até 28% dos casos[23]. Ela é inversamente proporcional à agressividade da cirurgia. A curetagem apresenta altos índices de recidivas, ao contrário da ressecção em bloco[8]. Em relação ao OB, a ressecção em bloco nem sempre é possível. Nesses casos, a criocirurgia ou a radioterapia podem ser coadjuvantes[11].

A apresentação do presente caso desperta o interesse, pois parece ser pela primeira vez descrita na literatura a associação desses dois tumores benignos no mesmo paciente. A maioria dos autores concorda que são duas entidades clínicas diferentes[8,9,11,19,24], mas outros aceitam que elas são histologicamente indistinguíveis e, portanto, oriundos do mesmo processo patológico[8,11].

A evidência dos dois tumores num mesmo paciente pode favorecer a segunda hipótese, mas as características clínicas (localização, tipo de dor, evolução, radiologia, tratamento) destes coincidem com as daqueles que as separam como entidades distintas.

REFERÊNCIAS

1. Bennett, A. & Harvey, W.: Prostaglandins in orthopaedics. *J. Bone Joint Surg. [Br]* 63: 152, 1981.
2. Black, J.A. *et al.:* Osteoid osteoma and benign osteoblastoma in childhood. *Arch. Dis. Child.* 54: 459-464, 1979.
3. Dahlin, D.C.: *Bone tumors.* Ed. 3, Springfield, Illinois, Charles C. Thomas, 1967.
4. Dahlin, D.C. & Johnson, E.W.: Gigant osteoid osteoma. *J. Bone Joint Surg. [Am]* 36: 559, 1954.
5. Dekel, S., Lenthall, G. & Francis, M.J.: Release of prostaglandins from bone and muscle after tibial fracture. *J. Bone Joint Surg. [Br]* 63: 185, 1981.
6. Dias, L.S. & Frost, H.M.: Osteoid osteoma — Osteoblastoma. *Cancer* 33: 1.075-1.081, 1974.
7. Freiberger, R.H. *et al.:* Osteoid osteoma. A report of 80 cases. *Am. J. Roentgenol. Radium Ther. Nucl. Med.* 82: 194, 1959.
8. Healey, J.H. & Ghelman, B.: Osteoid osteoma and osteoblastoma. Current concepts and recent advances. *Clin. Orthop.* 204: 76-85, 1986.
9. Helms, C.A., Hattner, R.S. & Vogler, J.B. III: Osteoid osteoma: radionuclide diagnosis. *Radiology* 151: 779-784, 1984.
10. Huvos, A.G.: *Bone tumors: diagnosis, treatment and prognosis.* Philadelphia, W.B. Saunders, 1979. p. 18-46.
11. Jackson, R.P., Reckling, F.W. & Mantz, F.A.: Osteoid osteoma and osteoblastoma: similar histologic lesions with different natural histories. *Clin. Orthop.* 128: 303-313, 1977.
12. Jaffe, G.A.L.: Osteoid osteoma — A benign osteoblastic tumor composed of osteoid and atypical bone. *Arch. Surg.* 31: 709, 1935.
13. Keim, H.A. & Reina, E.G.: Osteoid osteoma as a cause of scoliosis. *J. Bone Joint Surg. [Am]* 57: 159, 1975.
14. Kirwan, E. O'G. *et al.:* Osteoid osteoma and benign osteoblastoma of the spine. *J. Bone Joint Surg. [Br]* 66: 21-26, 1984.
15. Lichtenstein, L. & Sawyer, W.R.: Benign osteoblastoma. *J. Bone Joint Surg. [Am]* 46: 755, 1964.
16. Makely, J.: Prostaglandins — A mechanism for pain mediation in osteoid osteoma. *Orthop. Trans.* 6: 72, 1982.
17. McLellan, D.I. & Wilson Jr., F.C.: Osteoid osteoma of the spine. *J. Bone Joint Surg. [Am]* 49: 111, 1967.
18. Mobey, E.: The natural course of osteoid osteoma. *J. Bone Joint Surg. [Am]* 33: 166, 1951.
19. Morton, K.S. *et al.:* Osteoid osteoma and osteoblastoma: reclassification of 43 cases using Schajowicz's classification. *Can. J. Surg.* 18: 148-152, 1975.
20. Pieterse, A.S. *et al.:* Osteoid osteoma transforming to aggressive (low grade malignant) osteoblastoma: a case report and literature review. *Histopathology* 7: 789-800, 1983.
21. Sabanes, A.O., Bickel, W.H. & Moe, J.H.: Natural history of osteoid osteoma of the spine. *Am. J. Surg.* 91: 880, 1956.
22. Schajowicz, F. & Lemos, C.: Osteoid osteoma and osteoblastoma — Closely related entities of osteoblastic derivation. *Acta Orthop. Scand.* 41: 272, 1970.
23. Schulman, L. & Dorfman, H.D.: Nerve fibers in osteoid osteoma. *J. Bone Joint Surg. [Am]* 52: 1.351, 1970.
24. Sung, H.W. & Liu, C.C.: Can osteoid osteoma become osteoblastoma? *Arch. Orthop. Trauma. Surg.* 95: 217-219, 1979.
25. Vickers, C.W., Pugh, P.C. & Ivins, J.C.: Osteoid osteoma: a 15 years follow-up of a untreated patient. *J. Bone Joint Surg. [Am]* 41: 357, 1959.

Para manter a ginástica do dia-a-dia é preciso ter movimentos livres.

Dexa-Citoneurin®

Elimina rapidamente a inflamação e a dor da lombalgia.

Sobe, desce, pula, vira para cá, vira para lá, se pendura, segura — hoje em dia, quem está em atividade,vive numa permanente ginástica.

E, basta um pequeno gesto em falso, para uma dolorosa parada: a lombalgia.

Dexa-Citoneurin® elimina rapidamente a dor e a inflamação devolvendo o paciente às suas atividades normais, com a comprovada ação da dexametasona — um corticosteróide cuja potência antiflogística é 5 a 6 vezes superior à da prednisona. Essa potente ação antiinflamatória da dexametasona reduz a irritação dos terminais nervosos, com alta eficácia antiinflamatória e analgésica já nas primeiras aplicações, tanto nas dores de lombalgias, como também de sinovites, bursites, tendinites e ciática.

A combinação das vitaminas neurotrópicas: B_1, B_6 e B_{12} de **Dexa-Citoneurin®** completa a ação da dexametasona, sendo de particular importância a atividade antiálgica destas vitaminas. Outra vantagem é a praticidade posológica do injetável: 1 ampola a cada 2-3 dias com a mesma eficácia de similares com aplicações diárias.

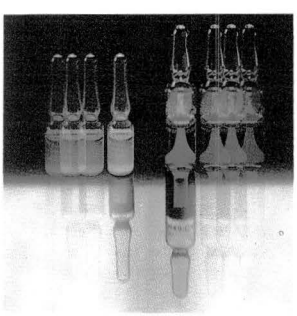

Composição: Injetável: Ampola I — Vitamina B1...100mg, Vitamina B6...100mg, Vitamina B12...5000mcg, Procaína...50mg, **Ampola II** — Acetato de Dexametasona...4mg, **Comprimidos:** Vitamina B1...100mg, Vitamina B6...100mg, Vitamina B12...5000mcg, Dexametasona...0,5mg, **Indicações:** Lombalgia, sinovite, bursite, tendinite, ciática, síndrome ombro-braço aguda, síndrome cervical aguda. **Contra Indicações:** Úlceras gástrica e duodenal, diabete, infecções graves, descompensação cardíaca, bloqueio aurículo-ventricular e bradicardia. **Precauções:** As mesmas de qualquer corticoterapia sistêmica. **Posologia: Ampolas:** 1 aplicação intramuscular a cada 2 ou 3 dias. **Comprimidos:** 2 a 6 comprimidos ao dia. **Apresentações:** Embalagens com 3 ampolas I (2ml) + 3 ampolas II (1ml) e embalagens com 20 comprimidos.

MERCK

MERCK S.A. Indústrias Químicas
Estrada dos Bandeirantes, 1.099
CEP 22.710 - Rio de Janeiro - RJ

SISTEMA ORIGINAL DE FIXAÇÃO EXTERNA ALVAREZ CAMBRAS



Como método de tratamento, estes fixadores realizam diferentes funções tais como: compressão, distração, neutralização, transportação, redução e correções ósseas, o que o torna mais versátil que os outros fixadores conhecidos.
Sua montagem permite uma fácil aplicação no paciente durante o ato cirúrgico; e mais: possibilita uma rápida recuperação pós-operatória e uma marcha precoce.

at. no. PI 8.503.448

BAUMER
ORTOPEDIA

Tratamento conservador da síndrome do impacto no ombro

Estudo baseado em 109 casos tratados no Departamento de Ortopedia e Traumatologia da Faculdade de Medicina da Universidade de São Paulo

ARNALDO AMADO FERREIRA Fº [1], JÚLIA MARIA D'ANDREA GREVE [3], AMÉRICO ZOPPI Fº [3], RAUL BOLLIGER Nº [3], ROBERTO CAVALIERI COSTA [2], ARNALDO AMADO FERREIRA Nº [4]

RESUMO

Cento e nove pacientes com síndrome do impacto no ombro foram tratados conservadoramente. Cinqüenta e seis puderam ser avaliados após o tratamento, que se baseia em dois pontos: 1) combate à dor e à retração capsuloligamentar e muscular; 2) fortalecimento dos músculos do manguito rotador, dos flexores e extensores do ombro.

O resultado foi bom em 30 (54%) casos, regular em 12 (21%) e mau em 14 (25%) casos.

SUMMARY

Conservative treatment of shoulder impingement. A study based on 109 cases treated at the Orthopaedics Department of the Medical School of the São Paulo University

One hundred and nine impingement syndrome patients were treated conservatively. Fifty six could be evaluated. The treatment was based on two points: 1) pain and muscular spasm and retraction relief; 2) rotator cuff, shoulder flexor and extensor muscles strengthening.

The results were good in 30 (54%) cases, fair in 12 (21%) and bad in 14 (25%) cases.

1. Doutor em Ortop. e Traumatol.; Chefe do Grupo de Ombro do Dep. Ortop. e Traumatol. da FMUSP.
2. Doutor em Ortop. e Traumatol.; Médico Assist. do Dep. Ortop. e Traumatol. da FMUSP.
3. Médico Assist. do Dep. Ortop. e Traumatol. da FMUSP.
4. Médico Resid. do Dep. Ortop. e Traumatol. da FMUSP.

A síndrome do impacto é uma das causas mais freqüentes de dor e impotência funcional do ombro. Ela se caracteriza por dor à abdução e flexão do braço de 60 a 120 graus e impotência funcional progressiva cuja etiologia é o impacto do manguito rotador e suas inserções na cabeça do úmero contra o arco coracoacromial. O segmento mais comprometido do manguito é a "área crítica" do tendão do músculo supra-espinhal, cuja lesão está presente em 85% dos casos [2]. Embora esta síndrome ocorra com mais freqüência em pessoas acima de 40 anos de idade e esteja relacionada com o envelhecimento biológico do ombro, pode também estar presente em jovens, principalmente atletas, que executam movimentos vigorosos com o braço acima de 90 graus de abdução ou de flexão.

Nos movimentos de abdução e flexão do braço, a cabeça do úmero desliza, com o auxílio da bolsa serosa subacromial, sob o arco coracoacromial (acrômio, ligamento coracoacromial e ponta do processo coracóide). Esse perfeito mecanismo só é possível pela ação estabilizadora dos músculos do manguito rotador e da cabeça longa do bíceps, que impedem o deslocamento cranial da cabeça do úmero. A fadiga e a hipotrofia dos músculos referidos podem causar instabilidade glenoumeral e, como conseqüência, o impacto das estruturas tendíneas do manguito e das suas inserções contra o arco coracoacromial.

A síndrome do impacto pode evoluir em três estádios anatomopatológicos relacionados com os grupos etários em que incide. O primeiro acomete jovens em torno dos 20 anos de idade, principalmente esportistas que fazem movimentos repetidos e vigorosos de abdução e flexão do braço acima de 90 graus. É caracterizado por edema e he-

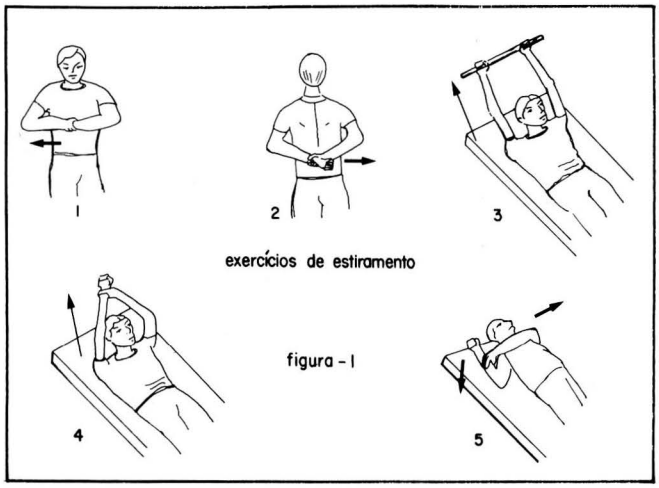

Fig. 1

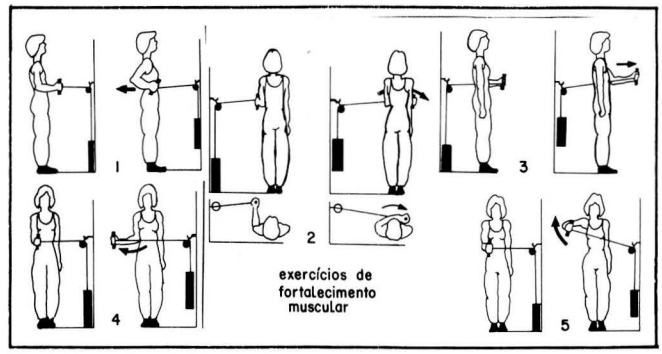

Fig. 2

morragia, tendínea e bursal. O segundo estádio, que atinge indivíduos até 40 anos de idade, é caracterizado por tendinite do manguito rotador (principalmente do supra-espinhal) e bursite subacromial, esta quase sempre secundária ao processo patológico dos tendões. O terceiro estádio atinge pacientes acima de 40 anos de idade e é caracterizado pelo aparecimento de osteófitos no acrômio e na articulação acromioclavicular, bem como por rotura do manguito rotador e lesão da cabeça longa do bíceps.

As manifestações inflamatórias agudas, seja qual for o estádio da doença, devem ser combatidas pela crioterapia local (bolsa de gelo), pelos analgésicos, pelos antiinflamatórios administrados por via oral ou parenteral e pela cinesioterapia precoce (exercícios pendulares).

Cessada a fase aguda, passa-se à segunda etapa do tratamento, cujo objetivo é restabelecer a mobilidade articular e fortalecer os músculos do manguito rotador, os músculos flexores e extensores do ombro que estabilizam a cabeça do úmero e evitam seu impacto contra o arco coracoacromial. O tratamento consiste em:

1) analgesia por meio da utilização de calor profundo (ondas curtas ou ultra-som);

2) exercícios assistidos de estiramento das estruturas capsuloligamentares e musculares do ombro, feitos pelo próprio paciente ou por terceiros, que têm por objetivo restabelecer a amplitude de movimento da articulação (fig. 1);

3) exercícios de fortalecimento muscular (fig. 2), que podem ser feitos: a) em pacientes de constituição muscular mais delicada, utilizando elásticos ou tubos de borracha, como os que se usam como garrote nas punções venosas; b) em pacientes robustos e musculosos, por meio de polias, que possibilitam o uso de pesos que devem ser progressivamente aumentados ou com aparelhos extensores de ginástica.

Os pacientes fazem sessões bissemanais, assistidas, no Serviço de Fisiatria e duas vezes por dia, todos os dias, em suas casas.

PACIENTES E MÉTODOS

Foram tratados, entre junho de 1985 e agosto de 1987, 109 pacientes dos quais 56 puderam ser avaliados após o tratamento. Trinta e oito (67,8%) eram do sexo feminino e 18 (32,2%) do sexo masculino e as idades variaram: de 20 a 30 anos, dois pacientes (3,5%); de 31 a 40 anos, 14 pacientes (25,0%); de 41 a 50 anos, nove pacientes (16,1%); de 51 a 60 anos, 14 pacientes (25,0%); de 61 a 70 anos, 13 pacientes (23,2%); 71 e mais anos, quatro pacientes (7,1%), totalizando 56 pacientes.

O tempo mínimo de tratamento foi de 30 dias e o máximo, de 140 dias.

Critério de avaliação

Bom: mobilidade ativa e passiva normais; ausência de dor nas atividades habituais; ausência de dor noturna.

Regular: mobilidade ativa ou passiva limitada até 15 graus; dor que não impedia as atividades habituais; dor noturna tolerável.

Mau: mobilidade ativa ou passiva limitada mais que 15 graus; dor espontânea e nas atividades habituais; dor noturna inalterada.

RESULTADOS

Bom: 30 pacientes (54%).
Regular: 12 pacientes (21%).
Mau: 14 pacientes (25%).

MAIS UM LANÇAMENTO DA PCE

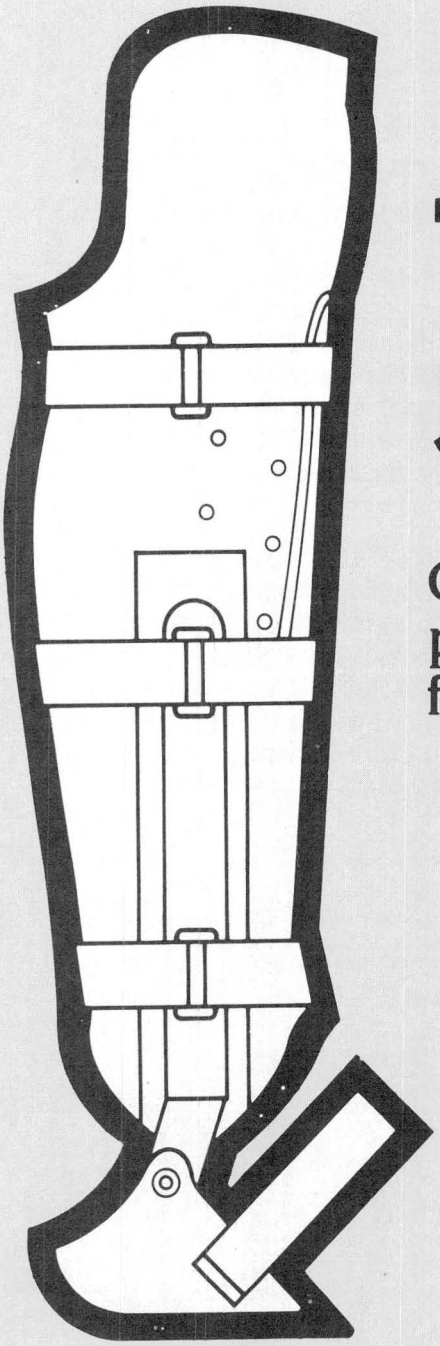

TUTOR DE SARMIENTO

O mais novo e eficaz conceito para tratamento conservador das fraturas de úmero e tibia.

TUTOR DE SARMIENTO

- Tibia e úmero
- Pré-moldado
- Direito e esquerdo
- Maior conforto para o paciente
- Menor custo por aplicação

- Solicite literatura

INFORMAÇÕES E VENDAS

PCE ■ PRÓ - CIRURGIA ESPECIALIZADA LTDA.

Rua Mauro, 184 — Saúde □ CEP 04055 — São Paulo — SP — Brasil

Telefones: Tronco Chave (011) 577-6411 □ DDG (011) 800-1795 □ Telex (011) 31 874

OSTEOPOROSE ESTABELECIDA

Nova tecnologia para o diagnóstico

Novas vias de tratamento

Três recentes estudos clínicos[1-3] de longo prazo, utilizando o mais avançado método de avaliação atualmente disponível (densitometria óssea por fotometria) demonstraram que Deca-Durabolin (decanoato de nandrolona) aumenta significativamente o conteúdo mineral ósseo em pacientes com osteoporose estabelecida.

Em um[3] dos estudos, no qual se observou especificamente o percentual comparativo de fraturas, os autores descrevem como um "achado encorajador" o fato de que o percentual de fraturas foi 40% menor no grupo tratado com Deca-Durabolin do que nos outros dois grupos de tratamento.

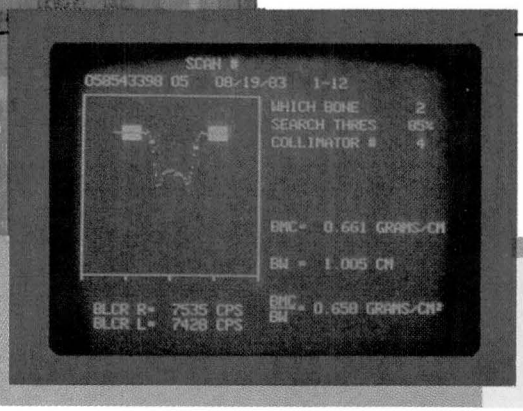

Bibliografia

1 - Geusens P., Dequeker J. Bone and Mineral 1986; 1: 347-357
2 - Need AG, Chatterton BE, Walter CJ. Steurer TA, Horowitz M., Nordin BEC Maturitas 1986; no 4: 275-280
3 - Geusens P., Dequeker J., Verstraeten A., Nijs J., Holsbeeck M. van. Maturitas 1986; no 4: 281-289

Na osteoporose estabelecida

Deca-Durabolin

decanoato de nandrolona

promove o aumento do conteúdo mineral ósseo, reduzindo o risco de fraturas

NOTA:
Encontram-se publicadas no "DEF" à disposição dos Srs. Médicos informações sobre indicações, posologia, contra-indicações, advertências e precauções, interações e efeitos colaterais.

Organon

AKZO

Informações adicionais:
Solicitar ao Departamento Médico da **Akzo** Ltda.- Divisão Farmacêutica
Rua João Alfredo, 403 - Santo Amaro
CEP 04747 - São Paulo - SP

Tempo médio de tratamento: para os casos bons, 72 dias; para os casos regulares, 95 dias; para os casos maus, 90 dias.

Seis dos pacientes, cujo resultado foi regular, foram operados, enquanto que os demais, dos grupos regular e mau, recusaram o tratamento cirúrgico.

COMENTÁRIOS

A síndrome do impacto é uma das mais freqüentes causas de dor no ombro e o ortopedista deve saber diagnosticá-la nos seus três estádios, não só para poder tratá-la corretamente, mas também para poder compreender sua evolução. A presença de lesão do manguito rotador na síndrome do impacto pode provocar apenas pequena limitação da mobilidade articular e, dessa forma, confundir o examinador. Por outro lado, nem todas as lesões do manguito são obrigatoriamente cirúrgicas, já que podem responder satisfatoriamente ao tratamento fisiátrico, ao qual, aliás, deve se submeter a maioria dos pacientes, antes dos procedimentos cirúrgicos. Observa-se que muitos deles, mesmo com lesão do manguito, realizam suas atividades habituais praticamente sem dor. O tempo de tratamento conservador não deve ser inferior a oito semanas e é importante que o paciente seja assistido semanalmente durante toda sua duração, não só para verificar a correção dos exercícios realizados, mas também para orientar o aumento progressivo da resistência aplicada aos músculos. Os pontos fundamentais do tratamento são o combate ao quadro doloroso e à retração capsuloligamentar e muscular, que impedem os movimentos, e o fortalecimento muscular, que evitará novos impactos. Terminado o tratamento, recomenda-se que os mesmos exercícios continuem sendo feitos, pelo menos uma vez ao dia e três vezes por semana.

REFERÊNCIAS

1. Bayley, I. & Kessel, L.: *Shoulder surgery*. Berlin, Springer-Verlag, 1982.
2. De Palma, A.F.: *Surgery of the shoulder*. 3rd. ed., Philadelphia, J.B. Lippincott, 1983.
3. Neer, C.S.: Anterior acromioplasty for the chronic impingement syndrome in the shoulder. A preliminary report. *J. Bone Joint Surg. [Am]* 54: 41, 1972.
4. Neer, C.S.: Impingement lesions. *Clin. Orthop.* 173: 70, 1893.
5. Rockwood Jr., C.A. & Green, D.P.: *Fractures*. Philadelphia, J.P. Lippincott, 1984. Vol. 1.

Tenorrafia extensora: mobilização controlada pós-operatória *

AUGUSTO CESAR TEIXEIRA[1], ALFREDO DUARTE[2]

RESUMO

Os resultados das suturas dos tendões extensores poderão ser melhorados com o emprego de aparelho de extensão dinâmica precoce.

Os autores relatam sua experiência com essa técnica e acreditam ser o método uma alternativa para as imobilizações clássicas. Dos 18 casos tratados pela técnica, 78% tiveram resultados considerados bons.

SUMMARY

Extensor tendon repair: controlled postoperative mobilization

The results of the extensor tendons repairs can be improved by using an early dynamic extension splint.

The authors relate their experience with this technique and believe that the method is a safe alternative to classic imobilization. Eighteen cases were treated with this technique and good results amount to 78%.

INTRODUÇÃO

Embora considerada por muitos como de mais fácil execução e apresentando melhores resultados do que a tenorrafia flexora, cremos que a tenorrafia extensora apresenta dificuldades pelo caráter plano dos tendões, que nos dão resultados nem sempre almejados, pois o deslizamento tendinoso será feito em local próximo a estruturas ósseas e articulares cobertas por estrutura cutânea muitas vezes também deficiente.

Procurando melhorar e estimulados pelos bons resultados obtidos por Kleinert[3] com os tendões flexores, apresentamos nossa experiência com a mobilização controlada pós-operatória das tenorrafias extensoras, técnica já adotada desde 1976 pela Escola de Grenoble (França)[6]

Imobilização clássica

Normalmente, no pós-operatório imediato das tenorrafias imobilizamos o punho em extensão de 40°, com ligeira flexão das metacarpofalangianas e deixando as interfalangianas livres[5,7]. Embora a flexão fisiológica das articulações metacarpofalangianas evite a retração dos ligamentos colaterais, resultará numa distensão da sutura, indicando-se, portanto, a técnica dinâmica com a metacarpofalangiana em 0°.

É importante considerarmos a interconexão entre os tendões extensores comuns, pois se a ruptura for proximal a ela, todos os dedos terão que ser mantidos em extensão.

Entretanto, se a ruptura for distal, o dedo adjacente poderá ser imobilizado em ligeira flexão, relaxando a sutura[1] (fig. 1).

Fig. 1 — Interconexões entre os tendões extensores que vão modificar tanto a imobilização convencional como a dinâmica, dependendo do nível da lesão ou do dedo atingido

---

* Trab. apres. no Cong. Bras. de Cir. da Mão em 1985, São Paulo.

1. Titular da Soc. Bras. de Cir. da Mão; Cir. de Mão do Hosp. Andaraí, Rio de Janeiro, RJ.

2. Membro assoc. da Soc. Bras. de Cir. Plást.; Cir. de Mão do Hosp. São Vicente de Paulo, Rio de Janeiro, RJ.

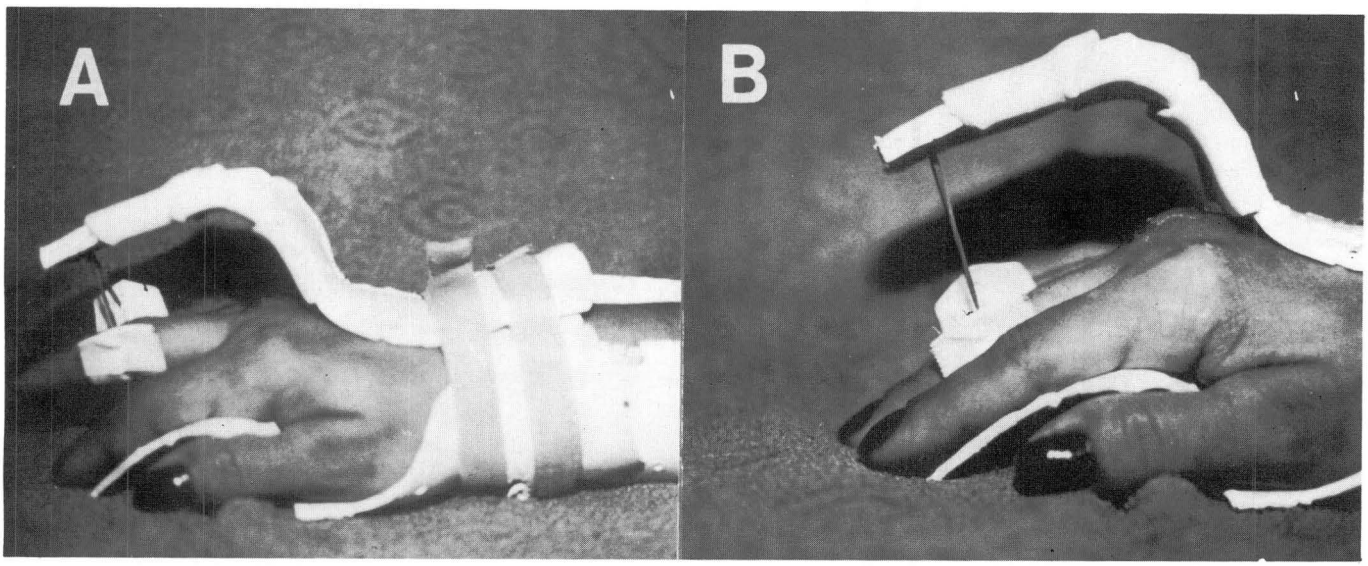

Fig. 2 — Técnica de Roslyn Evans de mobilização precoce bloqueada. A) Dedo em extensão. B) Dedo em flexão.

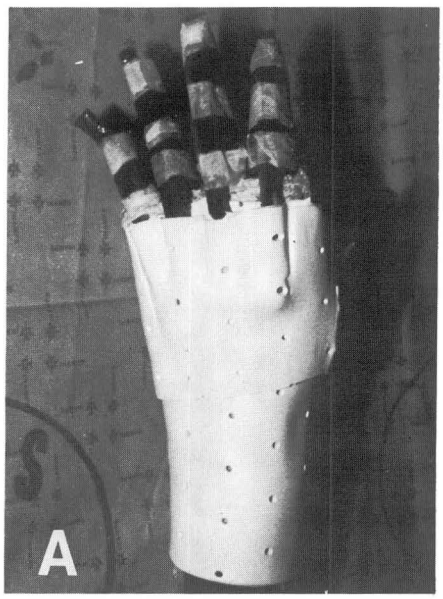

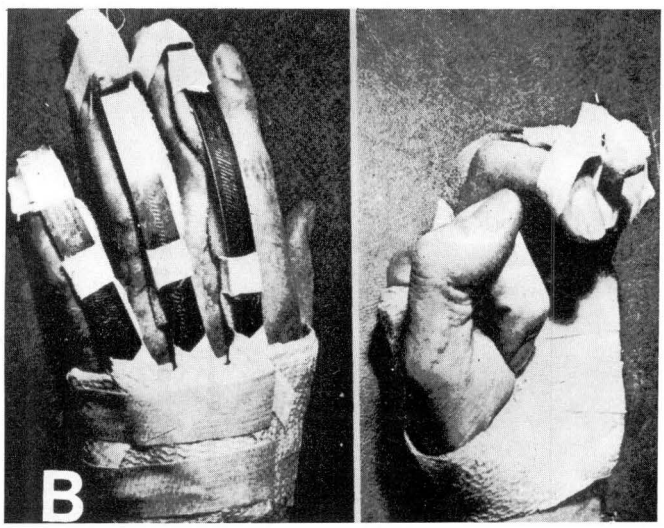

Fig. 3 — Técnica de Allieu em lesões dos extensores do 3.º e 4.º quirodáctilos (A) ou em lesão isolada do 4.º quirodáctilo (B)

Mobilização controlada

A finalidade de mobilização controlada é criar imobilização que permita flexão ativa limitada, seguida de extensão passiva automática.

Roslyn Evans, de Vero Beach, Flórida, preconiza um aparelho com segmento dorsal com a parte elástica extensora e segmento volar estático que bloqueia a flexão do dedo a 30°, que é considerada a amplitude suficiente para evitar as aderências tendinosas e também não permitir o relaxamento da sutura (fig. 2).

O punho deve estar sempre em extensão de 40° e as metacarpofalangianas e as interfalangianas a 0°.

Ultimamente estamos empregando as lâminas maleáveis de Levame[4] fixadas por material sintético moldável *(hexolite)*, que também imobiliza o punho em extensão (fig. 3). O aparelho é usado a partir do segundo dia do pós-operatório e permanece durante 30 dias. A imobilização é feita considerando a regra do dedo associado[2], que imobiliza também o 3.º quirodáctilo no caso de lesão do indicador, ou o 4.º quirodáctilo na lesão do 5.º quirodáctilo.

Quando as lesões atingem os dedos mediais, a imobilização compreende também os dedos adjacentes. Assim procedendo, anulamos a ação das bandeletas intertendinosas e reforçamos a flexão ativa contra resistência laminar.

Durante o período de uso do aparelho, este não é removido a não ser para higiene; executam-se aproximadamente 15 movimentos quatro vezes ao dia. Após o 30º dia, quando retiramos o aparelho, estimulamos a flexão ativa, ainda com o punho e a interfalangiana estendida.

A flexão simultânea do punho e dos dedos só é iniciada após a sexta semana.

Indicações

Atualmente empregamos o método nas lesões que atingem as zonas V, VI e VII de Verdun. Mais recentemente começamos a usá-lo em lesões mais distais; nestes casos, não há necessidade de imobilizar o punho.

CASUÍSTICA

Nosso trabalho consta de 18 tenorrafias extensoras, todas em zonas V, VI e VII, compreendendo 14 mãos: duas com duas tenorrafias, uma com três e onze com uma única.

O dedo mais atingido foi o médio e o agente etiológico mais freqüente foi o vidro.

Em seis casos tivemos lesões concomitantes, principalmente com perda cutânea. Todas as tenorrafias foram feitas no prazo máximo de dez dias após o acidente; um único caso foi operado 40 dias pós-trauma.

RESULTADOS

O critério de avaliação é por nós considerado excelente quando a amplitude, tanto flexora como extensora, é normal. São considerados bons os resultados com perda menor que 30°. Quando a perda é maior que 30°, o resultado é considerado ruim. 78% dos casos foram considerados excelentes. Os quatro casos ruins incluem o paciente operado tardiamente e os que tiveram perda cutânea (quadro).

QUADRO
Resultados

Ruim	22%
Bom	28%
Excelente	50%

CONCLUSÃO

As mobilizações controladas pós-operatórias, nas tenorrafias extensoras, vieram, sem dúvida, melhorar os resultados, a princípio das lesões complexas, e, mais recentemente, de todas as tenorrafias no dorso da mão em que as lesões estão envolvidas em túneis osteofibrosos com tecido cutâneo com pouca espessura, facilitando as aderências quando usamos as imobilizações clássicas.

REFERÊNCIAS

1. Evans, R.: Therapeutic management of extensor tendon injuries. *Hands Clin.* 2: 157-169, 1986.
2. Freire, G., Moutet, F., Sarorius, Ch. & Vila, A.: Mobilization controlée pós operatoire des sutures des tendons extenseurs des doigts longs. *Ann. Chir. Main* 3: 139-144, 1984.
3. Kleinert, H.E., Kutz, J.E. & Cohen, M.J.: Primary repair of zone II flexor tendon lacerations. Em: *American Academy of Orthopaedic Surgeons: Symposium on tendon surgery in the hand.* St. Louis, C.V. Mosby, 1975.
4. Levame, J.: *Reeducation des traumatismes de la main.* Paris, Aechee ed., 1965.
5. Milford, L.: *The hand.* St. Louis, C.V. Mosby, 1982.
6. Schuller, C.H.: *Utilization d'un appareil de Levame après suture des tendons extenseurs des doigts autres que le pouce.* These de Medecine, Grenoble, 1981.
7. Tubiana, R. & Malék, R.: Plaie des tendons de la main: technique chirurgicale. Orthopedic traumatologie. Em: *Encycl. Med. Chir.*, Paris 44, p. 395.

ARTRITE REUMATÓIDE

OSTEOARTRITE

Naprosyn 500

NAPROXENO SYNTEX

Traz de volta a mobilidade articular e a capacidade produtiva do paciente

- **Potente ação analgésica e antiinflamatória**
- **Excelente tolerabilidade**
- **Duas tomadas ao dia**

manhã noite

COMPOSIÇÃO - Comprimidos com 250 e 500 mg de naproxeno. **INDICAÇÕES** Ações antiinflamatória e analgésica em doenças reumáticas (Artrite Reumatóide, Artrite Reumatóide Juvenil, Artrite Inespecífica, Osteoartrite, Espondilite Anquilosante, Gota), afecções periarticulares e muscoloesqueléticas (bursite, tendinite, sinovite, tenossinovite, lumbago, lombalgia) traumáticas (entorses, distensões, contusões) e cirurgias ortopédicas. **CONTRA-INDICAÇÕES** - Hipersensibilidade ao naproxeno ou naproxeno sódico e ao ácido acetilsalicílico ou outros antiinflamatórios não hormonais, devido a possibilidade de reações de sensibilidade cruzada. **PRECAUÇÕES E ADVERTÊNCIAS** - Não se recomenda o uso de naproxeno em crianças de menos de 1 ano de idade, em pacientes com úlcera péptica ativa e na gravidez e lactação. Deve ser usado com grande cautela em pacientes com insuficiência significativa de função renal e com cautela nos pacientes com insuficiência hepática. Nos idosos aconselha-se cautela quando houver necessidade de doses altas. **INTERAÇÕES COM OUTROS FÁRMACOS** - Pacientes que recebam simultaneamente hidantoína devem ser rigorosamente monitorados com vista a ajuste de dose. Aconselha-se cautela quando do uso de anticoagulantes, sulfoniluréias, furosemida, propranolol e outros betabloqueadores, probenecida e metotrexato. **EFEITOS SECUNDÁRIOS** - Os mais comumente relatados: cefaléia, desconforto abdominal e/ou epigástrico, edema periférico (leve), náusea, "tinnitus", vertigem. **POSOLOGIA** - 500 a 1.000 mg ao dia (250 mg 2 × ao dia; 500 mg 2 × ao dia) **APRESENTAÇÕES** - Caixas com 15 comprimidos de 250 mg e caixas com 20 comprimidos de 500 mg.

SYNTEX

MAIORES INFORMAÇÕES ESTÃO À DISPOSIÇÃO DA CLASSE MÉDICA, DEVENDO SER SOLICITADAS À DIRETORIA MÉDICA DA SYNTEX, DIRETAMENTE, OU ATRAVÉS DO REPRESENTANTE.

Em qualquer atividade
exigidos
centenas de vezes por dia
os músculos se tornam tensos, cansados, doloridos
DOR ESPASMO TENSÃO
É o momento em que o
paciente precisa de sua prescrição:
1 a 2 comprimidos
3 a 4 vezes ao dia
Beserol
ANALGÉSICO – RELAXADOR MUSCULAR
Advertência e precauções: vide bula.
Winthrop
BS-2/82A

Fixação segmentar com barra retangular para artrodese posterior na instabilidade vertebral

LUIZ ALBERTO DOURADO NOGUEIRA[1]

RESUMO

O autor apresenta sua preferência pela barra retangular empregada na fixação segmentária nos casos em que a artrodese por via posterior for necessária para estabilizar determinado segmento vertebral.

SUMMARY

Segmental fixation with rectangle rod for posterior arthrodesis in vertebral instability

The author reports his preference and experience using the rectangle rod in the segmental fixation in cases where a posterior arthrodesis is necessary to stabilize a certain vertebral segment.

INTRODUÇÃO

Em 1960, Harrington revolucionou a ortopedia com um método de fixação capaz de reduzir a utilização de imobilizações externas. Luque, em 1974, utilizando as barras de Harrington e fios metálicos, realizou a primeira fixação sublaminar. O mesmo Luque, em 1977, modificou a técnica ao substituir as barras de Harrington por modelos flexíveis, com a característica fundamental de não empregar as forças de distração.

Como os estudos anatômicos comprovavam a real importância do ligamento vertebral posterior na estabilização da coluna, este novo sistema começou a ser difundido no mundo inteiro, não só pela sua grande capacidade de fixação, como por sua relativa facilidade de técnica (figs. 1 e 2).

MATERIAL E MÉTODO

O Serviço de Ortopedia do Hospital São Camilo, em Macapá, vem utilizando fixações segmentares pelo método de Luque sempre que a opção por este método seja a escolhida. A fixação sempre se mostrou segura, sendo que em alguns casos o uso de duas barras em determinadas artrodeses nos causava embaraço no momento de posicioná-las corretamente.

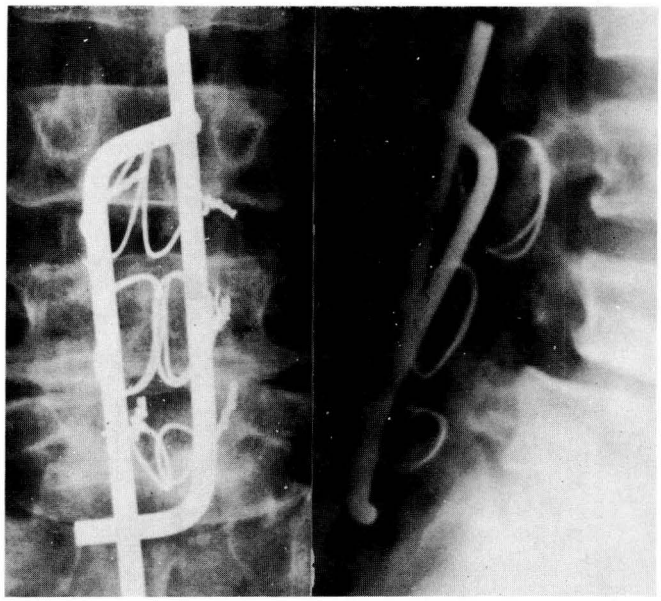

Figs. 1 e 2 — Radiografia em AP e perfil de uma espondilolistese L4-L5, sintomática, artrodesada com auxílio de fixação segmentária tipo Luque



Fig. 3 — Paciente com fratura de T12 e L1 no momento da colocação da barra retangular

1. Méd. Ortop. e Traumatol., Hosp. São Camilo, Macapá, AP.

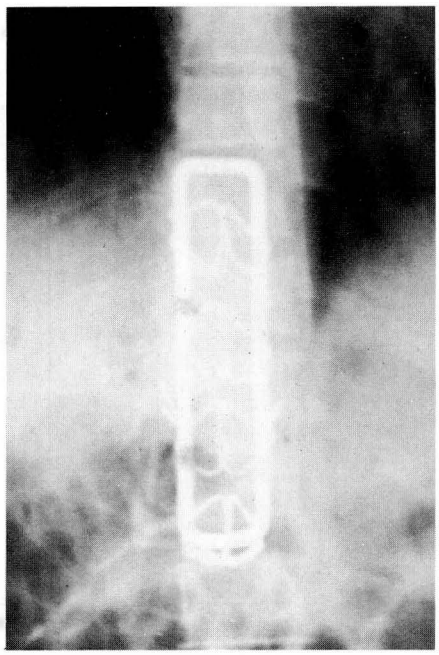

Fig. 4 — Radiografia em AP; controle pós-operatório.

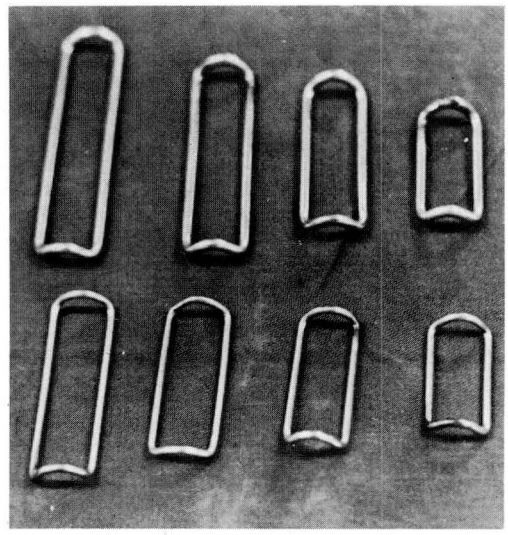

Fig. 5 Sistema retangular pronto para uso

Começamos então, a partir deste ano, utilizar a barra retangular, que veio facilitar sua colocação e tornou o método de fixação sublaminar muito mais simples, diminuindo sobremaneira o tempo operatório, permitindo dessa forma uma melhor recuperação do paciente (figs. 3 e 4).

Como no nosso serviço não dispomos dos modelos originais, conseguimos que pinos de Rush pudessem ser, através de técnicas especiais, soldados sem que isso viesse tirar as vantagens do material (fig. 5).

COMENTÁRIO

A facilidade relativa da técnica, aliada a uma diminuição considerável do tempo operatório, faz do novo sistema de barra retangular uma grande opção para os casos em que a recuperação funcional do paciente deva ser necessária em curto espaço de tempo, sem ser preciso qualquer método de fixação externa complementar.

AGRADECIMENTO

À pessoa do Sr. Francisco Kovacs Nogueira, que tornou possível a modelagem e soldagem do referido material.

REFERÊNCIAS

1. Hartshill: Spinal fixction system.
2. Luque, E.R.: Segmental spinal instrumentation in the treatment of fractures of the thoracolumbar spine. *Spine* 7: 312-317, 1982.
3. Moe, J.H., Winter, R.B., Bradford, D.S. & Lonstein, J.E.: Scoliosis and other spinal deformities. First Edition, Philadelphia, W.B. Saunders, 1978.

Preocupação com a cirurgia da mão

PARAFUSO AUTO-COMPRESSIVO
(Solução nas Fraturas do Escafoide)

Formato sem cabeça, permitindo a inserção através da cartilagem articular e completa implantação no osso sem criar protuberância.
Instrumental especificamente desenvolvido para facilitar o procedimento cirúrgico.

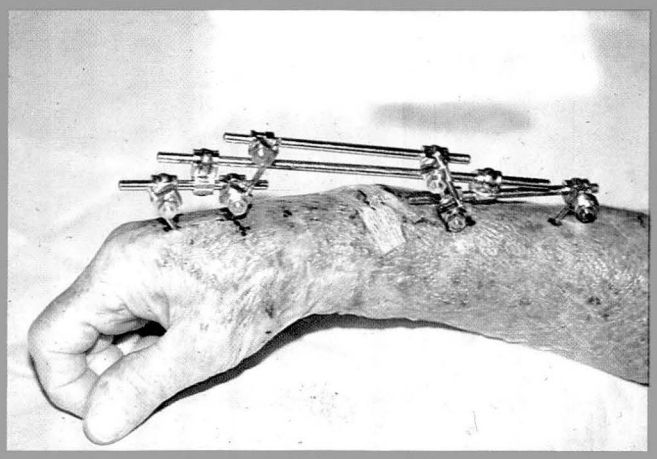

FIXADOR EXTERNO PEQUENO

Desenvolvido para o tratamento de fraturas distais do antebraço e da mão.
O aparelho permite várias configurações de fixação através da combinação de seus componentes.



Consulte nosso Depto. de Engenharia para implantes e fixadores especiais.

PRÓTESE TRAPÉZIO METACARPIANO

Componente metálico para o primeiro metacarpiano.
Cúpula em polietileno (UHMW), com identificação radiológica, cimentada no trapézio.
Sistema anti-luxação antre os dois componentes.

---

aluspuma

ALUSPUMA INDÚSTRIA E COMÉRCIO LTDA

Escritório: Av. Barão de Itapura, 1983 - Fone (0192) 32-0666 - Telex (19) 7141 OPUM - CEP 13020 - Campinas - SP

Quando a recuperação da mobilidade se faz necessária

Bayro® Gel

Etofenamato

• Rápida regressão da dor • Potente ação anti-inflamatória • Alta concentração de substância ativa na área inflamada.

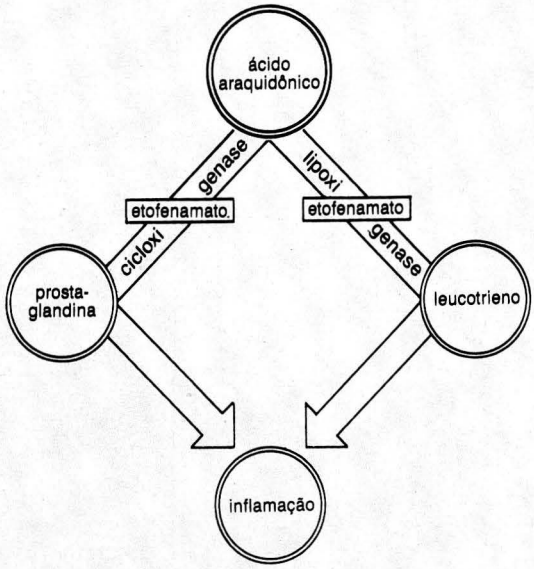

O etofenamato interfere no metabolismo do ácido araquidônico impedindo a formação de prostaglandina e do leucotrieno, causadores da inflamação.

Composição: 1 g de Bayro Gel contém 50 mg de Etofenamato. **Propriedades:** Bayro Gel é um medicamento para aplicação tópica com propriedade antiinflamatória. A sua substância ativa, o Etofenamato, penetra rapidamente através da pele, atingindo os tecidos afetados. Imediatamente após a aplicação na pele, o Bayro Gel produz um ligeiro efeito refrescante. Bayro Gel não provoca ardor ou vermelhidão na pele, não é gorduroso, não mancha a roupa, tem aroma agradável, é rapidamente absorvido e bem tolerado pela pele. **Indicações:** Bayro Gel é eficaz no tratamento de traumatismos, tais como: • Contusões • Distensões • Entorses • Luxações. Bayro Gel está indicado como antiinflamatório, nas enfermidades agudas e crônicas das partes moles e articulações do sistema locomotor: • Bursite • Ciática • Sinovite • Artrose • Mialgias • Artrite • Lombalgia • Reumatismo Muscular. **Contra-indicações:** Hipersensibilidade aos componentes nas feridas e queimaduras. **Efeitos colaterais:** Em casos raros, podem ocorrer irritações cutâneas que regridem rapidamente após a suspensão do medicamento. **Precauções:** Em caso de suspeita de fratura ou lesões graves, o paciente deve ser manipulado com cuidado e a medicação deve ficar sob estrita orientação médica. Bayro Gel não deve ser aplicado sobre mucosas, lesões cutâneas abertas e áreas eczematosas.

Bayer



EP-BG-001/87-BR