SOCIEDADE BRASILEIRA DE
ORTOPEDIA E TRAUMATOLOGIA

ISSN 0102-3616

REVISTA BRASILEIRA DE ORTOPEDIA

ABRIL 1987 VOL. 22/3

NOVO

Feldene* Solúvel

Piroxicam

Rápida analgesia nos processos agudos

- Líquido em segundos
- O único em comprimido solúvel
- Pode ser tomado inteiro ou dissolvido em líquidos
- Paladar neutro

Feldene* Solúvel

Piroxicam

- Prontamente absorvido
- Rápido e contínuo alívio da dor
- Rápida recuperação da capacidade funcional
- Dose única diária

40mg nos dois primeiros dias

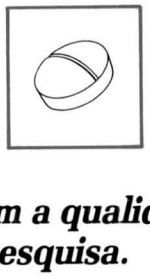

20mg nos dias subseqüentes

O único piroxicam com a qualidade de quem investe em pesquisa.

Pfizer

INFORMAÇÕES RESUMIDAS SOBRE O PRODUTO FELDENE (Piroxicam)

Indicações: doenças que requerem atividade antiinflamatória e/ou analgésica tais como artrite reumatóide, osteoartrite, espondilite anquilosante, afecções musculoesqueléticas agudas, gota aguda, do pós-traumática e pós-cirúrgica. É também indicado no tratamento da dismenorréia primária. **Contra-indicações: 1. úlcera péptica ativa. 2. hipersensibilidade à droga: possível sensibilidade cruzada aspirina e antiinflamatórios não esteróides. Pacientes que tenham apresentado sintomas de asma, rinite ou urticária induzidos por aspirina ou antiinflamatório não esteróide. Advertências: Uso duran a gravidez: segurança ainda não estabelecida. Drogas antiinflamatórias não esteróides são conhecidas por induzirem o fechamento do "ductus arteriosus" em crianças. Uso em crianças: dosagens e ind cações ainda não estabelecidas. Precauções: pacientes,com antecedentes de doença do trato gastrintestinal superior e pacientes com função renal severamente comprometida devem ser cuidadosame te monitorizados. Atenção ao determinar o tempo de sangramento que pode ser alterado devido à diminuição da agregação plaquetária. Efeitos colaterais: Feldene (Piroxicam) é geralmente bem tol rado, sendo os efeitos colaterais mais comuns os relacionados ao trato gastrintestinal, que, na maioria dos casos não interferem no curso do tratamento. A administração prolongada de doses superi res a 30 mg/dia envolve maior risco de efeitos colaterais gastrintestinais. Foram relatados outros sintomas, tais como: edema, principalmente do tornozelo, o que deve ser considerado quando do trat mento de pacientes com função cardíaca comprometida. Reações de sensibilidade dérmica tipo "rash" cutâneo e reações fotoalérgicas raramente associadas à terapia; a síndrome de Stevens Johnso raramente pode ocorrer; decréscimo da hemoglobina e hematócrito sem sangramento intestinal evidente; trombocitopenia e púrpura não trombocitopênica (Henoch-Schonlein); alterações de parâm tros laboratoriais da função hepática. Superdosagem: em casos de superdosagem indica-se terapia de apoio e sintomática. Posologia:** Artrite reumatóide, osteoartrite e espondilite anquilosant 20 mg em dose única diária. Em alguns pacientes pode ser necessário o uso de até 30 mg/dia (dose única ou fracionada), e em outros o controle pode ser obtido com 10 mg/dia. **Dor pós-operatória pós-traumática:** 20 mg/dia. Caso se deseje início mais rápido da ação, o tratamento poderá ser iniciado com 40 mg/dia nos 2 primeiros dias; para os demais dias 20 mg/dia. **Afecções Musculoesquel ticas Agudas:** 40 mg/dia para os 2 primeiros dias de tratamento, seguidos de 20 mg/dia para os restantes 7 a 14 dias. **Dismenorréia:** 40 mg/dia em dose única nos 2 primeiros dias do período menstrua seguidos de 20 mg/dia nos próximos 3 dias, conforme necessário.

REVISTA BRASILEIRA DE ORTOPEDIA

Órgão oficial da Sociedade Brasileira de Ortopedia e Traumatologia — SBOT

Indexada desde 1978 no IMLA (Index Medicus Latino-Americano)

Diretor e Editor Responsável
Dr. Donato D'Angelo

Secretaria Geral: Rua Leopoldo Miguez, 10 — CEP 22060, Rio de Janeiro, RJ, Brasil. Tels.: 255-9636 e 256-3379.
Secretário de Redação: Dr. Jayr Vieira Gomes.

Corpo Editorial: Drs. Arcelino Bitar, Carlos Giesta, Dagmar Aderaldo Chaves, Dècio Souza Aguiar, Edison José Antunes, Elias José Kanan, Flávio Pires de Camargo, Francisco Sylvestre Godinho, Geraldo Pedra, Ivan Ferraretto, Jorge Faria Filho, José Henrique Matta Machado, José Márcio Gonçalves de Souza, José Paulo Marcondes de Souza, Karlos Mesquita, Luiz Carlos Sobania, Luiz Garcia Pedrosa, Manlio Napoli, Márcio Ibrahim de Carvalho, Marco Martins Amatuzzi, Nicolau Mega, Paulo César Schott, Raul Chiconelli, Sênio Silveira, Zanine Figueiredo Coura.
Representante da Redprint no Corpo Editorial: Dr. João D.M.B. Alvarenga Rossi.
Correspondente na Espanha: Prof. Francisco Vaquero Gonzales (Madri).

SOCIEDADE BRASILEIRA DE ORTOPEDIA E TRAUMATOLOGIA

Diretoria 1986-1988
Presidente: Dr. Celso Augusto Nadalini Simoneti (SP)
Vice-Presidente: Dr. Luiz Roberto S. Marczyk (RS)
Secretário Geral: Dr. Gilberto Luiz Camanho (SP)
1º Secretário: Dr. Luiz Carlos Milazzo (GO)
2º Secretário: Dr. Francisco Machado (CE)
Tesoureiro: Dr. Sérgio Nogueira Drumond (MG)
Presidente Eleito: Dr. Paulo César de Malta Schott (RJ)
Presidente do XXVI Congresso: Dr. Edison José Antunes (DF)

Comissão de Ensino e Treinamento: Drs. Cleber A. Jansen Paccola, Gottfried Köberle, João Gilberto Carazzato, José Carlos Affonso Ferreira, José Sérgio Franco, Karlos Celso de Mesquita, Luiz Carlos Sobania.

Comissão de Defesa Profissional: Drs. David Nelson Menda, George Bitar, Walter Marsola.

Comissão de Educação Continuada: Drs. Arlindo Gomes Pardini Jr., Elcio Landin, Francisco Sylvestre Godinho, José Laredo Filho, Marco Martins Amatuzzi, Mário da Paz Alves, Sizínio H. Kanan.

Comissão para Reforma do Estatuto: Drs. Arcelino C.M. Bitar, Arnaldo Amado Ferreira Fº, Eros Xavier da Silva, Gilberto Luiz Camanho, Humberto Maradei Pereira, Paulo Soares Queiroz, Ronaldo Percope.

Sede e Secretaria Geral: Al. Lorena, 1.304, 17º, salas 1.712/13, CEP 01424, Tel.: 883-0575, São Paulo, SP.

Publicação editada e distribuída pela

Redprint

REDPRINT EDITORA LTDA.

Redação, Publicidade e Administração — Rua Domingos de Morais, 254 — 4º — cj. 401-B, CEP 04010, São Paulo, SP. Tel.: 572-4813.
Diretor e Editor — Tadaharu Katayama
Publicidade/Rio — RIC Propaganda & Marketing — Rua do Senado, 338 — sala 101, CEP 20231 — Tels.: 224-9701 e 242-7824.
Fotocomposição e fotolito — Ponto Reproduções Gráficas.
Impressão e acabamento — Editora Ave Maria.

ISSN 0102-3616

ÍNDICE

VOL. 22 — Nº 3 — ABRIL, 1987

(Impresso em junho de 1987)

57 Artrografia na luxação congênita do quadril
Jorge Garcez Lobo, José Laredo Filho

66 Fraturas do arco do áxis: estudo baseado em 28 casos
Tarcisio Eloy Pessôa de Barros Fº, Antonio Bento Furtado de Mendonça Nº, Mário Augusto Taricco, Wilson Fábio Negrelli, Manlio Mario Marco Napoli

71 Contribuição ao estudo anatômico do músculo grácil: anatomia, inervação, vascularização e território vascular
Hamilton Aleardo Gonella

76 Sindactilia: etiopatogenia e tratamento
A. Pernet

79 Amarria interespinhosa versus amarria sublaminar. Estudo experimental comparativo
João D.M.B. Alvarenga Rossi, Tarcisio Eloy P. Barros Filho, Raul Bolliger Neto, Tomaz Puga Leivas, Carlos Augusto Malheiros Luzo, José Roberto Trombini Novo

84 Cisto ósseo simples determinando encurtamento de úmero. Apresentação de um caso
Gérson A. Veloso, Heverton C. de Oliveira, Mário da Paz Alves

XVI Notícias

ETL
sinônimo de qualidade
Raios-X de 50 ou 100mA sobre rodízios
IDEAL para clínicas e consultórios de ORTOPEDIA e TRAUMATOLOGIA
Assistência técnica própria
Centenas de aparelhos trabalhando em todo o Brasil
CONSULTE-NOS:
E. TAMUSSINO & CIA. LTDA.
RIO DE JANEIRO: Matriz e Fábrica
Rua Sizenando Nabuco, 451 Cep. 21.041
Manguinhos — Tel. (021) 590-3493
SÃO PAULO: Filial
Rua Terenas, 98 — Mooca — Cep. 03.128
Tel. (011) 273-0436

Artrografia na luxação congênita do quadril*

JORGE GARCEZ LOBO [1], JOSÉ LAREDO FILHO [2]

RESUMO

Os autores realizaram 31 artrografias em pacientes portadores de displasia congênita do quadril: 14 com luxação, 6 com subluxação e 11 com quadris já reduzidos por método cruento ou incruento. O exame mostrou-se importante na visualização das estruturas cartilagíneas e capsulares não identificáveis ao exame radiológico não-contrastado. Na LCQ, a artrografia demonstrou que cápsula em ampulheta, limbo hipertrófico e invertido e preenchimento acetabular pelo pulvinar e pelo ligamento redondo hipertrófico foram as causas mais freqüentes da irredutibilidade e instabilidade dos quadris. A identificação de qual estrutura impedia a redução determinou o planejamento cirúrgico em cada caso. Baseados nos critérios de Severin (1941), surpreenderam-se subluxações em quadris clinicamente normais. Nos casos já reduzidos foram estudados o paralelismo e a congruência articulares; naqueles tratados incruentamente, os ligamentos capsulares não eram identificáveis; quando tratados cirurgicamente, verificava-se que as cápsulas estavam fibróticas e deformadas.

Os dois conceitos de artrografia dinâmica foram analisados quanto aos seus significados.

SUMMARY

Arthrography in patients with congenital dysplasy of the hip

A total of 31 arthrographies was performed in patients with different kinds of congenital dysplasy of the hip: 14 of dislocation, 6 of subluxation and 11 were cases that had been previously reduced by surgical and non-surgical procedures.

The superiority of the arthrography was patent as it rendered visible the cartilaginous and capsular structures which otherwise cannot be identified through non-contrasted X-ray examination.

By means of arthrography it was possible to show that the most frequent causes of irreducibility and instability of a congenital hip dislocation are an hour-glass constriction of the capsule, an hypertrophied and inverted limb, and an obliteration of the acetabulum by pulvinar and teres ligamentum.

In each case the identification of the responsible structures for the irreducibility was decisive for the planning of the surgical procedure.

According to criteria proposed by Severin (1941) several clinically normal cases are indeed cases of subluxation. In the already reduced cases the situation of the femoral head in relation to the acetabulum was studied. In the non-surgically treated cases the capsular ligaments could not be identified; in the surgical cases the capsules were fibrotic and deformed.

The meaning of both concepts of dynamic arthrography is discussed.

INTRODUÇÃO

A artrografia do quadril nasceu da necessidade de se avaliar a redução obtida em portadores de luxação congênita (LCQ), bem como dos fatores que impedem a centralização da cabeça no acetábulo. Acredita-se que foi Goght (1908) o pioneiro deste exame através da injeção de ar em peças cadavéricas portadoras daquela patologia. A ele seguiram-se diversos autores que utilizaram outros tipos de contraste, como os iodados lipo e hídrossolúveis. As vias de punção são diversas, sendo as mais

* Trab. realiz. no Curso de Pós-Grad. em Ortop. e Cir. Plást. Reparadora da Esc. Paul. de Med.

1. Mestre em Ortop. e Cir. Plást. Reparadora.

2. Prof. Titular e Chefe da Disc. de Ortop. e Traumatol. e Coord. do Curso de Pós-Grad. em Ortop. e Cir. Plást. Reparadora da Esc. Paul. de Med.

clássicas a anterior, a medial (ou dos adutores) e a peritrocantérica (ou súpero-lateral).

Após os trabalhos de Leveuf & Bertrand[7], Faber (1938) e Severin[14,15], a artrografia do quadril em portadores de LCQ recebeu significativo avanço no que concerne à técnica e interpretação dos achados. Foram esses autores que descreveram a cápsula em ampulheta, as câmaras cefálicas e cotilóidea, o limbo invertido e o preenchimento do acetábulo por tecidos moles, assim como o reconhecimento das estruturas normais.

Em nosso meio poucos são os trabalhos sobre esse tema e o emprego deste exame nos diversos serviços não é realizado de rotina em decorrência de suas limitações técnicas e de interpretação de seus achados.

Cumpre-nos destacar que mesmo autores experientes, como Nakamura[9] e Ishii e cols.[6], não conseguiram total correspondência entre os achados artrográficos e os cirúrgicos, porquanto algumas estruturas são passíveis de imagens falsas-positivas ou falsas-negativas. A finalidade do presente trabalho é a de apresentar a experiência adquirida na Disciplina de Ortopedia e Traumatologia do Departamento de Cirurgia da Escola Paulista de Medicina a partir de 1982, quando esse método passou a ser utilizado em pacientes portadores de LCQ.

TABELA 1

Estudo artrográfico em 12 crianças portadoras de LCQ (14 quadris). Dados referentes a sexo, idade, lado, anestesia, contraste, quantidade e via de punção

Nº	Sexo		Idade	Lado		Anestesia			Contraste		Volume	Via	
	M	F	(meses)	D	E	Loc.	Epi.	Ger.	C-400 33%	H 30%	(ml)	Med.	Lat.
1		X	24	X			X		X		1,5	X	
					X				X		1,5	X	
2		X	24		X		X		X		1,5	X	
3		X	42	X			X		X		1,5	X	
4	X		12	X		X				X	2	X	
5	X		8	X				X	X		1,2	X	
6	X		24	X				X		X	1,5	X	
7		X	36	X			X		X		1,5		X
8		X	12	X				X	X		1,2	X	
9		X	48		X			X	X		1,5	X	
10		X	30	X				X	X		2,0	X	
11	X		36		X			X	X		3,0	X	
12		X	24	X				X	X		2,0	X	
					X				X		2,0	X	
Total	4	8	27	9	5	1	4	7	12	2	1,7	13	1

TABELA 2

Estudo artrográfico em 5 crianças portadoras de subluxação congênita do quadril (6 quadris). Dados referentes a sexo, idade, lado, anestesia, contraste, quantidade de contraste e via de punção

Nº	Sexo		Idade	Lado		Anestesia			Contrastes		Volume	Via	
	M	F	(meses)	D	E	Loc.	Epi.	Ger.	C-400 33%	H 30%	(ml)	Med.	Lat.
13		X	32	X				X		X	1,5	X	
					X					X	1,5	X	
14		X	24	X			X		X		1,2	X	
15		X	3		X			X		X	1,2	X	
16		X	42		X		X		X		1,5	X	
17		X	12		X			X	X		1,2	X	
Total		5	22,6	2	4		2	3	3	3	1,4	6	

MATERIAL

Nosso material é constituído de 31 artrogramas obtidos de 25 crianças portadoras de displasias acetabulares do quadril com ou sem luxação. A tabela 1 apresenta os dados dos 12 portadores de LCQ, quatro do sexo masculino e oito do feminino. A idade variou de 8 a 48 meses, com idade média de 27 meses. Em dois casos a patologia era bilateral, o que totaliza 14 quadris, nove à direita e cinco à esquerda. Em um caso empregamos a anestesia local, em quatro e epidural sacra e em sete a anestesia geral.

Os contrastes utilizados foram iotamalato de sódio *(Conray 400)*, em 12 quadris, e o diatrizoato de sódio e meglubina *(Hypaque 75)* nos dois restantes. A quantidade injetada variou de 1,2 a 3ml, com volume médio de 1,7ml. A via medial foi empregada em 13 quadris e a lateral em um.

A artrografia foi indicada em cinco casos devido à falha no tratamento incruento, em um caso por falha do tratamento cirúrgico e em seis casos pelo diagnóstico tardio.

Na tabela 2 apresentamos os dados de cinco crianças com subluxação congênita do quadril, todos do sexo fe-

TABELA 3
Estudo artrográfico em 8 crianças portadoras de LCQ reduzidas que se encontravam em tratamento (11 quadris). Dados referentes a sexo, idade, lado, contraste, quantidade de contraste e via de punção

Nº	Sexo		Idade	Lado		Anestesia			Contraste		Volume	Via	
	M	F	(meses)	D	E	Loc.	Epi.	Ger.	C-400 33%	H 30%	(ml)	Med.	Lat.
18		X	7		X			X	X		2		X
19		X	3	X			X		X		1,5	X	
					X				X		1,2	X	
20		X	3	X			X		X		1,5	X	
					X				X		1,5	X	
21		X	4	X				X	X		1,5	X	
					X				X		1,5	X	
22		X	4		X			X	X		1,5	X	
23	X		1		X	X				X	1,2	X	
24		X	3		X		X		X		1,2	X	
25		X	4	X				X	X		1,5	X	
Total	1	7	3 a 8	4	7	1	3	4	10	1	1,5	10	1

TABELA 4
Resultados dos estudos artrográficos realizados em 12 crianças portadoras de LCQ (14 quadris). Dados referentes ao lado, cápsula, istmo, acetábulo, ligamento redondo, limbo, obstáculo à redução e posição de redução

Nº	Lado		Cápsula		Istmo			Acetábulo		Lig. redondo				Limbo				Obs. red.				Red.
	D	E	Amp.	Ader.	Estr.	Med.	Larg.	Vaz.	Preenc.	Pres.	Aus.	Nor.	Hiper.	Pres.	Aus.	Inv.	Hiper.	Cap.	Limb.	Acet.	Psoas.	Rã
1	X		X			X			X	X			X		X			X		X		
		X	X			X			X		X				X			X			X	
2		X	X	X			X		X	X			X		X			X			X	
3	X		X			X			X		X			X		X		X	X			
4	X		X				X	X		X			X	X		X	X		X			
5	X						X		X	X			X	X		X	X	X	X			
6	X		X			X		X			X			X		X	X					X
7	X		X			X			X		X				X			X		X		
8	X		X			X			X	X			X	X		X	X	X	X	X		
9		X	X		X				X		X		X		X			X		X		
10	X		X			X			X		X				X			X		X		
11		X	X			X			X		X			X		X		X	X	X	X	
12	X		X			X			X	X			X	X		X		X		X		
		X	X			X			X	X			X	X		X		X		X		
Total	9	5	13	1	1	10	3	2	12	7	7	0	7	8	6	8	4	12	5	8	3	1

minino. A idade variou de 3 a 42 meses, com média de 22,6 meses. Quanto ao lado, um caso era bilateral, totalizando seis quadris, dois à direita e quatro à esquerda. Em duas crianças usamos a anestesia epidural e em três a anestesia geral.

Em três quadris injetamos *Conray 400* a 33% e em três o *Hypaque* a 30%. A quantidade variou entre 1,2 e 1,5ml, com volume médio de 1,4ml. A punção foi sempre medial. A indicação artrográfica foi feita em quatro casos pela instabilidade do quadril e os dois casos restantes tinham diagnóstico clínico de normalidade, tendo sido examinados concomitantemente com o quadril contralateral acometido.

Na tabela 3 figuram os dados relativos a oito crianças que se encontravam em tratamento e mantinham seus quadris reduzidos. Com relação ao sexo, um era masculino e sete femininos; a idade variou de 1 a 7 anos, com média de 3 anos e 8 meses. Havia três casos bilaterais, totalizando 11 quadris, quatro à direita e sete à esquerda. A anestesia local foi empregada uma vez, a epidural em três crianças e a anestesia geral em outros quatro.

O *Conray 400* a 33% foi utilizado em 10 quadris e o *Hypaque* a 30% em um. A quantidade variou de 1,2 a 2ml, volume médio de 1,5ml. A via medial de punção foi escolhida em dez quadris e a lateral em um. A indicação da artrografia foi feita em cinco pacientes para o acompanhamento pós-cirúrgico dos quadris, em dois casos havia dúvidas quanto à concentração da cabeça e em um quadril o acetábulo permanecia acentuadamente displásico.

MÉTODO

Os exames foram realizados sob rigorosos cuidados de anti-sepsia, inclusive com o uso de campos cirúrgicos.

TABELA 5

Resultados dos estudos artrográficos realizados em 5 crianças portadoras de subluxação (6 quadris). Dados referentes a cápsula, acúmulo de contraste, ligamento redondo, limbo e melhor posição de redução

Nº	Lado		Cápsula	Contraste		Lig. redondo				Limbo			Posição de redução			
	D	E	normal	s/ acúm.	c/ acúm.	Pres.	Aus.	Nor.	Hiper.	Nor.	Ret.	Aus.	em Rã	Abd.	Rot.	Int.
13	X		X	X			X			X			X		X	
		X	X	X			X			X			X		X	
14	X		X		X		X				X		X		X	
15		X	X		X		X				X		X			
16		X	X		X		X					X	X			
17		X	X		X	X	X	X		X			X		X	
Total	2	4	6	2	4	1	6	1	0	3	2	1	6		4	

TABELA 6

Resultados dos estudos artrográficos realizados em 8 crianças portadoras de LCQ reduzidas que se encontravam em tratamento (11 quadris). Dados referentes ao lado, cápsula, acúmulo de contraste, ligamento redondo, limbo e pesquisa de osteocondrite pós-redução

Nº	Lado		Cápsula		Contraste		Lig. redondo		Limbo		Pesq. osteocondrite
	D	E	Nor.	Fibr.	S/ acúm.	C/ acúm.	Presente	Ausente	Nor.	Aus.	negativa
18		X		X		X		X		X	
19	X			X		X		X		X	
		X		X	X			X		X	
20	X			X	X			X		X	
		X	X			X		X		X	
21	X			X				X		X	
		X		X	X			X		X	
22		X	X		X			X		X	X
23		X	X		X		X		X		
24		X		X	X		X			X	
25		X	X			X	X		X		
Total	3	8	4	7	7	4	3	8	2	9	1

Os membros inferiores foram incluídos no campo operatório para permitir os movimentos articulares e conseqüentemente facilitar a punção.

A anestesia local com xilocaína a 2% com vaso constritor foi indicada nos pacientes com mais de 4 anos de idade quando cooperantes e sem espasmos ou contraturas musculares. A anestesia geral inalatória sem intubação foi a empregada em crianças abaixo de 4 anos e em pacientes que já haviam recebido anestesia epidural sacra (razões anestesiológicas). Preferimos empregar anestesia epidural sacra para os pacientes que deveriam se submeter a ato cirúrgico imediatamente após o exame.

A via de punção preferida foi a dos adutores ou ínfero-medial porque, ao contrário da via anterior, não se baseia em pontos de reparo, que estão muito alterados nesses quadris displásicos. A via súpero-lateral ou peritrocantérica foi empregada quando a ascensão da cabeça era tal que a distância entre a face medial da coxa e a cabeça femoral ultrapassava os 80mm da agulha de punção [2].

Após o direcionamento da agulha 8x80 com mandril para os recessos ínfero-medial ou súpero-lateral, foram injetados 3ml de solução fisiológica; se o bisel da agulha estivesse intra-articular, havia refluxo do volume previamente infundido. O emprego dos contrastes, iotalamato do sódio, diatrizoato de sódio ou meglumina, era determinado pela disponibilidade do produto no momento do exame, obtendo-se imagens que não variaram de qualidade.

A quantidade de contraste a ser injetada foi calculada por metodologia própria, que se baseia no diâmetro fisário e nas condições da cápsula: tomamos o diâmetro metafisário em centímetros e os transformamos em mililitros; utilizamos para os quadris não luxados e sem fi-

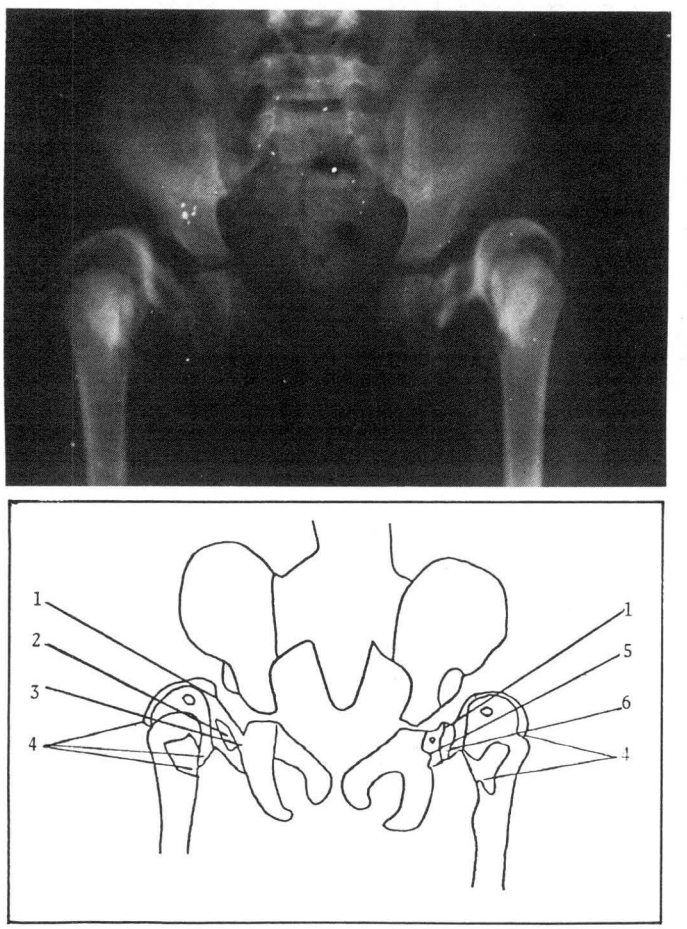

Fig. 1 — Caso 1. Luxação congênita do quadril. Diagrama do estudo artrográfico: 1) cápsula em ampulheta com istmo mediano; 2) ligamento redondo hipertrófico; 3) fundo acetabular não delineado; 4) recessos capsulares; 5) fundo acetabular com imagens irregulares; 6) impressão de iliopsoas.

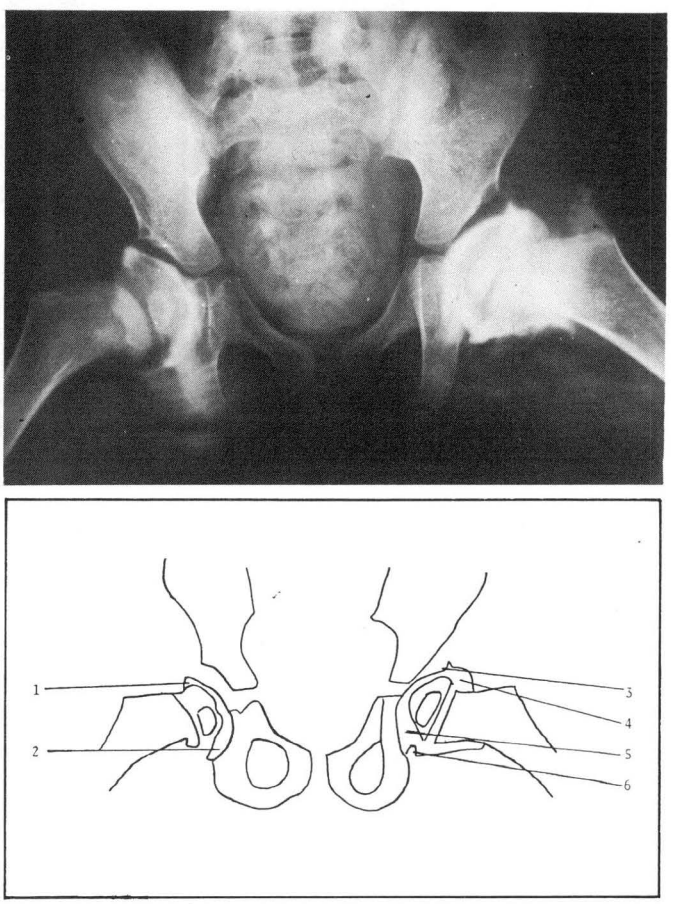

Fig. 2 — Caso 20. Luxação do quadril reduzida cirurgicamente. Achados artrográficos: 1) cápsula fibrótica com diminuição dos recessos e ausência das impressões ligamentares; 2) espaço articular alargado; 3) limbo amputado; 4) recesso capsular súpero-lateral diminuído; 5) espaço articular alargado globalmente; 6) impressão medial do ligamento transverso.

brose capsular um terço do volume primariamente obtido; nos quadris não luxados mas com cápsulas fibróticas por cirurgias foi injetado um quarto do volume anteriormente determinado; os quadris luxados receberam metade daquele volume inicialmente calculado.

Após infusão do constraste, o local da punção era pressionado para se evitar a saída do contraste, enquanto movimentos articulares eram realizados no intuito de se homogeneizar o contraste e o líquido sinovial.

A documentação artrográfica foi obtida em uma fase estática e em outra dinâmica; a primeira visava ao estudo do quadril em sua situação de abandono e à segunda quando as manobras de redução e centralização eram realizadas.

O emprego da radioscopia com intensificador de imagens foi dispensado por nós e é dispensável na grande maioria dos casos [3,4,10].

Não foram observadas complicações com este método [1].

RESULTADOS

Na tabela 4 apresentamos os resultados dos estudos artrográficos de 14 quadris com LCQ. A cápsula em ampulheta foi constatada nos 14 quadris, um com istmo estreito, dez com istmos medianos, enquanto três istmos eram do tipo largo. O acetábulo mostrou-se vazio em dois quadris e preenchido em 12. O ligamento redondo estava presente e hipertrófico em sete quadris e não foi

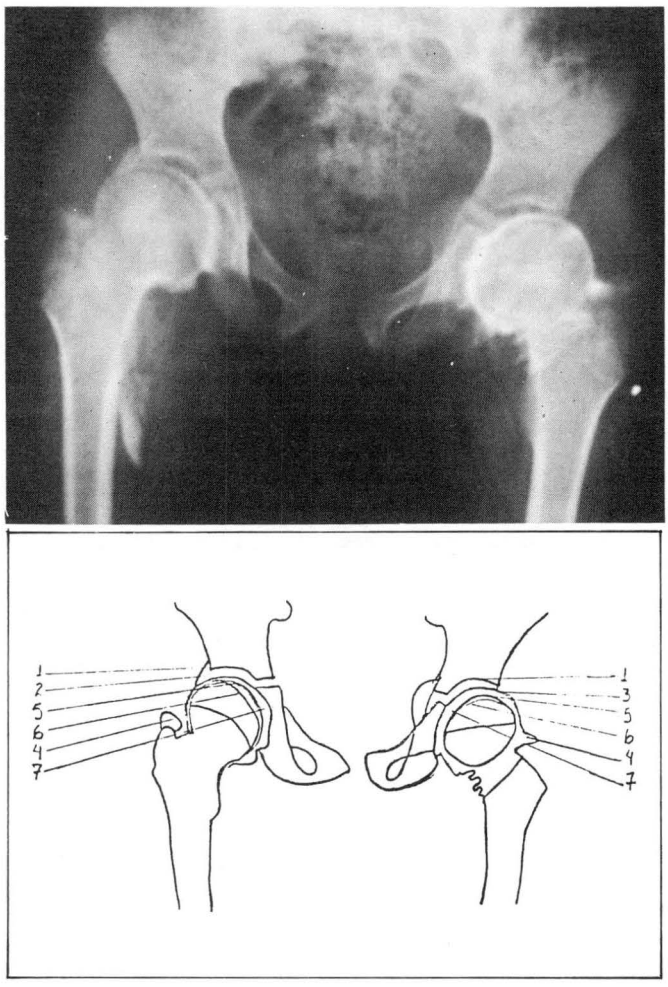

Fig. 3 — Caso de subluxação em posição neutra: 1) limite ósseo do acetábulo; 2) limbo parcialmente delineado; 3) limbo ausente artrograficamente por acolamento; 4) recesso ínfero-lateral; 5) limite cartilagíneo da cabeça femoral; 6) limite ósseo cefálico; 7) espaço articular regularmente preenchido pelo contraste.

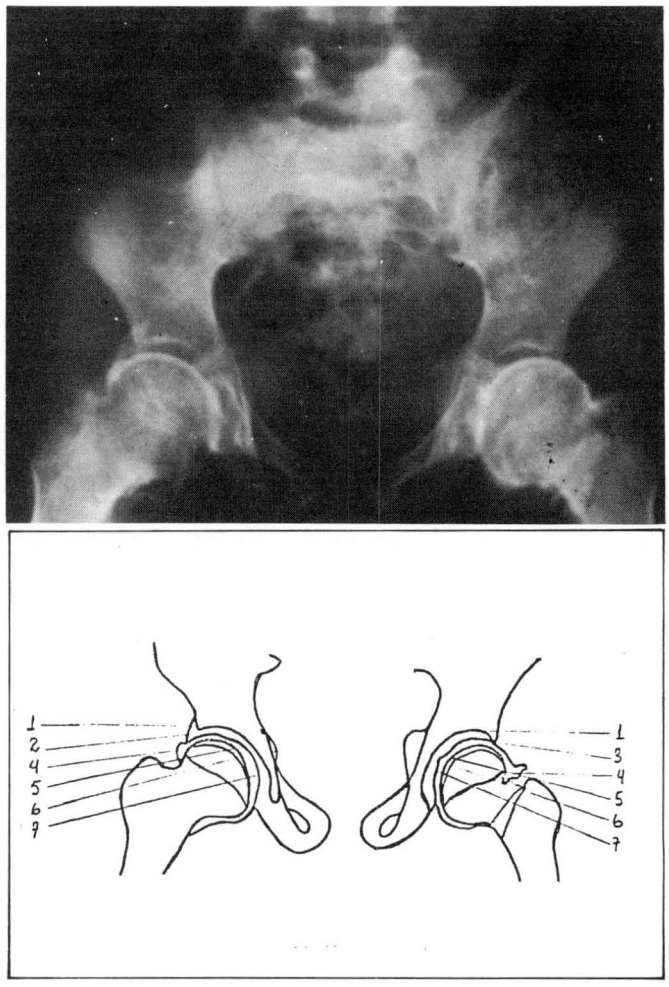

Fig. 4 — Caso de subluxação; posição em abdução: 1) limite ósseo do acetábulo; 2) limbo parcialmente delineado; 3) limbo ausente artrograficamente por acolamento; 4) recesso ínfero-lateral; 5) limite cartilagíneo da cabeça femoral; 6) limite ósseo cefálico; 7) espaço articular regularmente preenchido pelo contraste.

BUFERIN*

Protege e resolve com rapidez

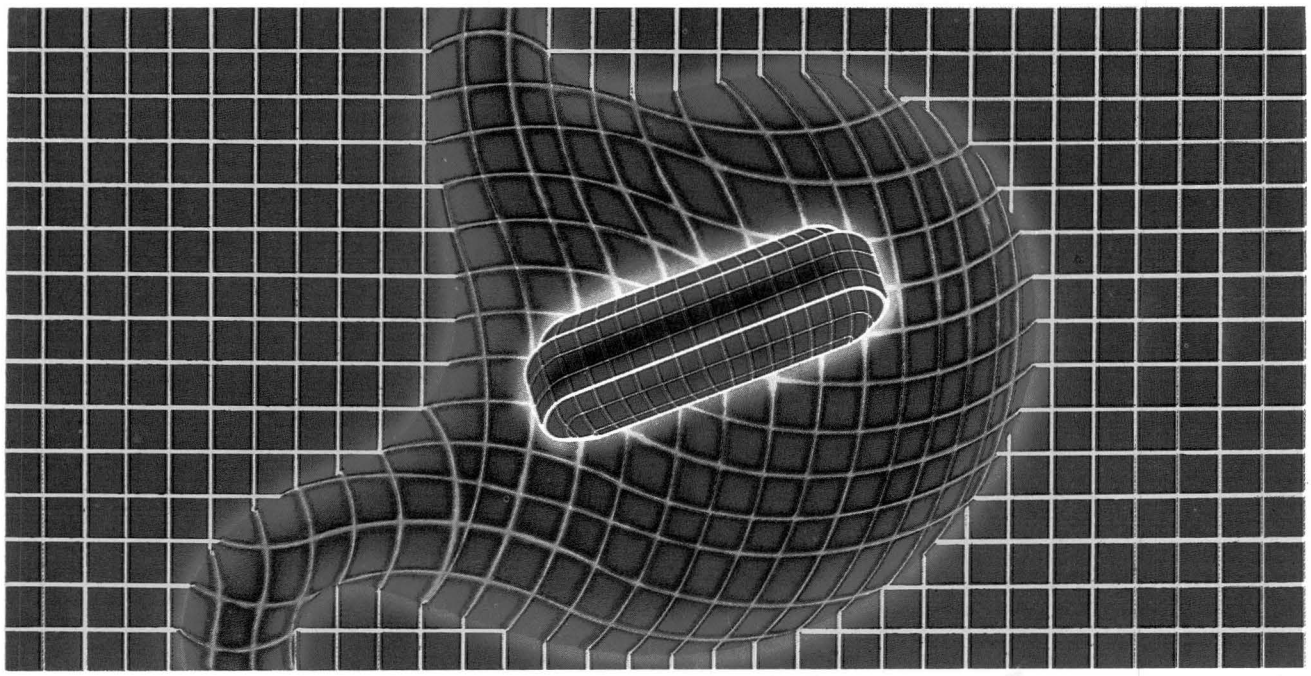

A diferença está em revestir o estômago e não o comprimido.

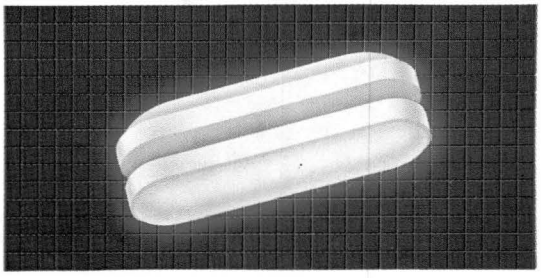

Buferin é o primeiro analgésico, antitérmico e antiinflamatório constituído pela combinação perfeita do Ácido Acetilsalicílico com dois antiácidos tamponantes (Di-Alminate), em comprimidos de dupla camada, evitando efeitos gastrolesivos e proporcionando segurança, eficácia e rapidez de ação.

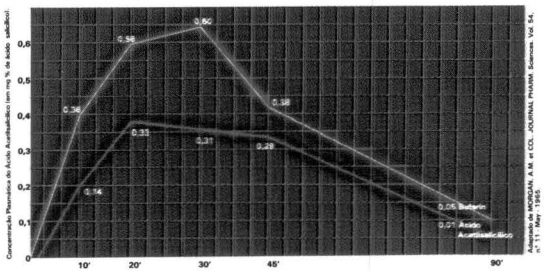

Buferin tem ação duas vezes mais rápida e eficaz.

Buferin é de uso genérico.

Indicado em todos os modelos de dor, febre e processos inflamatórios.

Apresentação: frascos com 20 comprimidos.

LABORTERÁPICA - BRISTOL

Maiores informações à disposição no Depto. Médico - Científico.
Rua Iguatinga, 82 - São Paulo - CEP: 04744

Mead Johnson

Um novo recurso da bio-engenharia para quem tem nas mãos o problema dos pés.

A cada passo, o calcanhar recebe um impacto equivalente a 17 vezes o peso total do corpo. Isso provoca, com o passar do tempo, as mais diversas patologias do sistema ósteo-articular.

Mas agora, com o avanço da tecnologia dos polímeros e os estudos da bio-engenharia, o médico tem nas mãos um forte aliado para combater o problema dos pés.



Nova palmilha Sorboplana®. A ortopedia dá um passo à frente.

Graças às experiências clínicas realizadas na década de 70, nos Estados Unidos, foi possível relacionar diversos sintomas do sistema ósteo-articular com a intensidade do impacto gerado pela batida do calcanhar ao tocar o solo. E assim obteve-se uma medida direta do choque dessas ondas. O gráfico mostra claramente as diferenças entre as ondas geradas ao se andar com calçados de salto de couro, e calçados dotados de Sorboplana®.

Conclusão: o uso da palmilha visco-elástica Sorboplana® permite uma onda de choque 50% menor do que o impacto gerado sem o seu uso. Outra grande vantagem é que a palmilha Sorboplana® evita o aparecimento de ondas de reverberação, caracterizando-se como um real absorvedor de impacto — efeito que não se consegue com as ultrapassadas palmilhas de borracha, espuma ou cortiça.

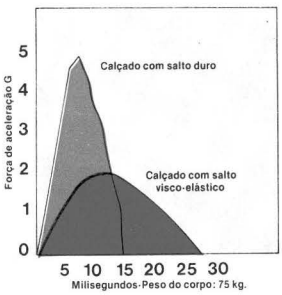

Os passos do projeto da nova palmilha Sorboplana®.

Para ser utilizada com os mais variados tipos de calçados, o projeto da palmilha Sorboplana® teve que conciliar determinadas condições básicas. Por exemplo: a forma de cunha foi desenvolvida para assegurar a absorção de choque sem comprometer a estabilidade dos tornozelos. Ao mesmo tempo, minimizou-se a tendência de empurrar o pé à frente, evitando-se o desconforto para os dedos dos pés. Assim, chegou-se à forma atual.

Nova palmilha visco-elástica Sorboplana®.

Sorboplana® Um material fluido ou uma borracha elástica?

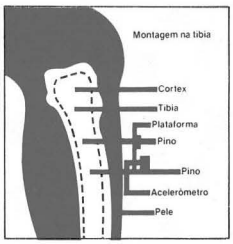

Sorboplana® é — ao mesmo tempo — um material viscoso e elástico que atua com as características da pele humana, sendo muito semelhante ao tecido conectivo.

Por suas propriedades exclusivas, Sorboplana® é o único material que age simultaneamente como um fluido viscoso e como uma borracha elástica.

Como líquido viscoso, composto por cadeias moleculares longas, Sorboplana® impõe resistência às forças de deformação. E como borracha elástica, composta por cadeias moleculares de baixa interação, Sorboplana® tem a capacidade de retornar — gradualmente — à sua forma original, logo após a retirada da força de deformação.

Aplicação na ortopedia. Não existe outra palmilha em pé de igualdade.

- Indicado em patologias dolorosas do pé (esporão de calcâneo, metatarsalgia, tendinites de Aquiles, fascite plantar, fratura de stress).
- Auxilia no tratamento doloroso das patologias reumáticas, artrose társica e artrose médio társica.
- Redução do impacto das patologias do joelho.
- Pós-operatório de patologias do pé.
- Hiperqueratose plantar.
- Mal perfurante plantar.
- Mal de Hansen.

Com este novo recurso da bio-engenharia, a ortopedia dá um passo à frente. E o médico passa a ter nas mãos um auxiliar definitivo para o problema dos pés. Nova palmilha visco-elástica Sorboplana®. Seu paciente vai aplaudir de pé.

Você não precisa andar para receber maiores informações sobre a nova palmilha Sorboplana® Ligue para a CM Orthopedic: (011) 251-2307.

Sorboplana®
A VISCO ELASTIC POLYMER II

Produzido por BTR do Brasil Ltda.
Distribuido por CM Orthopedic.
Rua Conselheiro Ramalho, 1012.
Tel.: (011) 251-2307 - São Paulo - SP.

TANDEM

visível em outros sete. O limbo estava presente em oito quadris e não era visível em outros seis; quando presente, estava invertido e, por quatro vezes, além de invertido era hipertrófico. As estruturas que impediam a redução estavam geralmente associadas. Raramente uma estrutura era fator isolado de não-redução. Foram obstáculos à redução: a cápsula em ampulheta e o limbo invertido associados em um quadril; a cápsula em ampulheta e o limbo hipertrófico e invertido em um outro quadril; a cápsula em ampulheta, o limbo hipertrófico e invertido e o preenchimento acetabular em um quadril; a cápsula em ampulheta e o acetábulo preenchido em seis quadris; a cápsula em ampulheta e o tendão do iliopsoas em dois quadris; a cápsula em ampulheta, o limbo invertido, o acetábulo preenchido e o tendão do iliopsoas em um quadril; em um quadril o limbo hipertrófico e invertido foi considerado fator isolado de irredutibilidade, quando a cápsula em ampulheta apresentava o istmo do tipo largo, que permitia a passagem da cabeça, e a redução seria possível, não fosse o limbo hipertrófico e invertido.

Foi possível a redução de um quadril; neste a cápsula era em ampulheta com istmo mediano, o acetábulo estava vazio e o limbo era hipertrófico e invertido: mas permitiram a passagem da cabeça para a câmara cotilóidea, a centralização só foi conseguida na posição de "Rã".

A tabela 5 apresenta os resultados dos estudos artrográficos de seis quadris portadores de subluxação congênita. A cápsula era normal nesses quadris, o acetábulo mostrava acúmulo anormal de contraste em quatro quadris e os dois restantes não apresentavam estes acúmulos e tiveram diagnóstico de subluxação firmado pela retificação do limbo. O ligamento redondo estava presente e em dimensões normais em um quadril e não foi visível nos outros cinco. O limbo era normal em três quadris, retificando em dois e não foi visível em um, talvez pela compressão da cabeça. A posição de "Rã" melhorou a centralização de todos quadris, porém a abdução com rotação interna só melhorou a congruência articular de quatro quadris.

Na tabela 6 apresentamos os resultados dos estudos artrográficos de 11 quadris reduzidos de forma incruenta ou cruenta. A cápsula mostrou-se normal em 4 quadris; nos outros sete estava fibrótica. O acetábulo não apresentava acúmulos anormais de contraste, embora em quatro quadris a rima articular estivesse espessada. O ligamento redondo estava presente e em dimensões normais nos três quadris tratados incruentamente e ausente nos oito tratados cirurgicamente. O limbo era normal em dois quadris (tratados incruentamente) e estava ausente em 9 (um com tratamento incruento e oito operados). Em um quadril houve suspeita de osteocondrite cefálica pós-reducional pelo exame radiológico simples e a artrografia revelou que a superfície cartilagínea da cabeça estava íntegra e regular, com o esferóide mantido.

DISCUSSÃO

O emprego clínico da artrografia do quadril na LCQ teve como primeiros defensores Leveuf & Bertrande[7] em 1937, que foram também os primeiros a descrever a cápsula em ampulheta; outros autores[3,4,6,8,9,10,11] também utilizaram e defenderam a artrografia como a melhor forma complementar de diagnóstico e evidenciar as causas de impedimentos a reduções. Severin[14,15] chamou atenção para o limbo invertido; Salvati (1948) classificou o istmo em vários graus de amplitude e em 1963[13] passou a utilizar esse exame de forma rotineira no controle das reduções incruentas; Heublein[5] indicava a artrografia em portadores de LCQ sempre que o núcleo de ossificação não fosse visível ao exame simples.

De acordo com nossa experiência, as estruturas que impedem a redução ou centralização não se apresentam, em geral, como fatores isolados, mas sim associados. A cápsula em ampulheta com istmo mediano e o preenchimento acetabular por tecidos moles foram as causas que mais freqüentemente se associaram para obstruir a redução ou centralização.

A cápsula em ampulheta foi vista na totalidade de nossos casos luxados; o istmo mediano foi o tipo mais freqüentemente observado, como era esperado; o istmo estreito só foi visto uma vez em criança portadora de deformidades esqueléticas múltiplas e correspondia ao tipo embrionário descrito por Salvati[13]. A cápsula em ampulheta encontrada em 100% de nosso material diferiu do achado artrográfico de Ishii e cols.[6], no qual só foi encontrada em 80,4%; este achado constante em nosso material pode ser explicado pelo fato de nossas crianças receberem tratamento tardio.

O limbo contribuiu para a irredutibilidade isoladamente ou associado a outras estruturas, em cinco de nossos 14 quadris luxados, mostrando-se três vezes hipertrófico e invertido e em dois casos somente invertido; esses dados contrastam com as opiniões de Severin e Mitchel (1963), que julgavam ser o limbo o fator mais importante da irredutibilidade.

O ligamento redondo só foi visto em sete dos 14 quadris luxados e apresentavam sinais de hipertrofia; quando normais, não foram observados na artrografia porque, com a luxação, o espaço medial ficava preenchido pelo contraste, que encobria o ligamento. Ishii e cols.[6] encontraram o ligamento redondo tanto na artrografia quanto nas cirurgias em 80,4% dos casos, porém não referiu se os mesmos eram de dimensões normais ou hipertróficos.

O tendão do iliopsoas foi visível em três dos 14 quadris luxados. Esta estrutura, por ser extra-articular, nem sempre é identificável, e quando sua impressão capsular coincide com o istmo, o diagnóstico é dado por este último e não pelo tendão.

Não observamos o ligamento transverso nos quadris luxados por ser uma estrutura extra-articular e ter sua aparência prejudicada pelo estiramento capsular. Quando presente artrograficamente, sua existência é esperada na cirurgia.

O preenchimento acetabular por tecidos moles não recebeu da literatura a importância sugerida pela nossa pesquisa; oito dos 14 quadris luxados apresentavam esta causa de irredutibilidade, embora associada a outra causa, em dois casos o acetábulo estava vazio, a redução foi possível em um e impraticável em outro devido ao limbo invertido. No primeiro, além do acetábulo vazio, o istmo era mediano, o limbo hipertrófico e invertido e a redução foi obtida na posição de "Rã". Isto nos faz pensar que um istmo estreito associado a um limbo invertido, na presença de acetábulo vazio, pode não ser obstáculo à redução.

Em seis quadris subluxados notamos a ausência artrográfica do ligamento redondo em cinco, porque o preenchimento do espaço medial pelo contraste encobria o ligamento. A retificação do limbo e acúmulo medial de contraste se enquadravam no conceito de subluxação firmado por Severin[14]. O limbo se mostrou artograficamente ausente em um quadril; a compressão da cabeça e subluxação prolongadas provocaram acolamento entre o limbo e a cápsula, não permitindo a delineação do limbo pelo contraste.

Em 11 quadris reduzidos, quatro tratados incruentamente, as cápsulas mostravam-se normais, mas com diminuição do contraste nos recessos, e em sete tratados cirurgicamente as cápsulas eram fibróticas. Tais resultados eram esperados, pois quadris tratados incruentamente apresentam diminuição dos recessos pelo estiramento da cápsula. Nos casos tratados cirurgicamente as cápsulas tornam-se fibróticas em virtude do pregueamento de suas bordas e ulterior retração cicatricial.

As artrografias podem apresentar certo número de achados falsos-positivos e falsos-negativos que não chegam, entretanto, a comprometer o resultado final. A cápsula em ampulheta pode dar imagem falsa-positiva quando a impressão do tendão do iliopsoas se assemelha à do istmo. Pode ser falsa-negativa quando o istmo laminar de Salvati[13] estiver no plano paralelo ao da chapa radiográfica. A cápsula aderente à cabeça, que se inverte com a manobra de redução, não se enquadra nos casos de falsos-positivos. O istmo laminar de Salvati, quando em plano perpendicular ao da chapa, permite incorrer em erro de se diagnosticar como estreito um istmo mediano ou largo.

O limbo pode ser falso-positivo quando uma prega sinovial é erroneamente interpretada como limbo invertido, e falso-negativo quando a pressão persistente da cabeça o torna acolado à cápsula; nestes casos a rotação interna pode evidenciá-lo melhor.

O ligamento redondo pode ser falso-negativo nos quadris luxados e subluxados quando encoberto pelo contraste da posição medial. Quando hipertrófico, sempre é visto mesmo nessas condições. Não há ligamentos redondos falsos-negativos nem falsos-positivos, segundo Ishii e cols.[6].

O tendão do iliopsoas é uma estrutura extra-articular que não pode ser diagnosticada quando sua impressão coincide com o istmo; entretanto, quando presente na artrografia espera-se a confirmação cirúrgica. O ligamento transverso, por ter direcionamento divergente de ligamento redondo, não contribui para erro diagnóstico. Ishii e cols.[6] referiram 9,7% de falsos-negativos e nenhum caso de falsos-positivos quando tendão do iliopsoas.

O ligamento transverso não foi por nós identificado nos quadris luxados em decorrência do estiramento e deformidade capsulares, que são causas de falsos-negativos; a causa de falsos-positivos decorre de interpretação errônea de uma prega sinovial. Ishii e cols.[6] referiram 61,3% de falsos-negativos e 7,8% de falsos-positivos.

Os autores que se basearam na artrografia do quadril para o planejamento na LCQ referiam inúmeras vantagens; Salvati[13], com o emprego da artrografia, registrou aumento de ótimos e bons resultados de 50% para 80%.

Somos de opinião que o emprego da artrografia, na luxação congênita do quadril, é indicado quando a redução incruenta oferece dificuldades ou incertezas, em pacientes com diagnóstico tardio, em pós-operatórios para a correta avaliação da redução.

REFERÊNCIAS

1. Bennett, W.M., Luft, F. & Porter, G.A.: Pathogenesis of renal failure due to aminoglycosides and contrast media use in roentgenography. *Am. J. Med.* 69: 767-773, 1980.
2. Bonnel, F. & Paleirac, R.: Puncture of the hip joint. *Anat. Clin.* 1: 81-84, 1978.
3. Grech, P.: Video-arthrography in hip dysplasia, *Clin. Radiol.* 23: 202-207, 1972.
4. Grech, P.: *Hip arthrography,* Edinburgh, England, T & A Constable, 1977.
5. Heublein, G.W., Greeme, G.S. & Conforti, V.P.: Hip joint arthrography, *Am. J. Roentgenol.* 68: 736-748, 1952.
6. Ishii, Y., Winstein, S.L. & Ponseti, J.V.: Correlation between arthrogram and operative findings in congenital dislocation of the hip, *Clin. Orthop.* 153: 138-145, 1980.
7. Leveuf, J. & Bertrand, P.: L'arthrographie dans la luxation congenitale de la Hanche, *Presse Med.* 45: 437-444, 1937.
8. Mitchell, G.P.: Arthrography in congenital displacement of the hip, *J. Bone Joint Surg. (Br.)* 45: 88-95, 1963.
9. Nakamura, K.: Arthrografic study of congenital dislocation of the hip joint, *J. Jpn. Orthop. Assoc.* 42: 491-511, 1968.
10. Ozonoff, M.B.: Controlle arthrography of the hip. A technic of fluoroscopic monitoring and recording, *Clin. Orthop.* 92: 260-264, 1973.
11. Renshaw, T.S.: Inadequate reduction of congenital dislocation of the hip, *J. Bone Joint Surg. (Am.)* 63: 1.114-1.121, 1981.
12. Sallis, J.G. & Smith, R.G.: A study of the development of the acetabular roof in congenital dislocation of hip, *Br. J. Surg.* 52: 44--46, 1965.
13. Salvati, A.A.: Artrografia en la displasia luxante de la cadera, *Rev. Orthop. Trauma. Lat. Am.* 8: 101-112, 1963.
14. Severin, E.: Arthrograms of hip joints of children, *Surg. Gynaecol. Obstet.* 72: 601-604, 1941.
15. Severin, E.: Congenital dislocation of hip, development of joint after closed reduction, *J. Bone Joint Surg. (Am.)* 32: 507-518, 1950.

Fraturas do arco do áxis: estudo baseado em 28 casos *

TARCISIO ELOY PESSÔA DE BARROS Fº [1], ANTONIO BENTO FURTADO DE MENDONÇA Nº [1], MARIO AUGUSTO TARICCO[2], WILSON FABIO NEGRELLI[3], MANLIO MARIO MARCO NAPOLI[4]

RESUMO

Os autores analisam 28 casos de fraturas do arco do áxis, classificando-as em estáveis e instáveis, de acordo com o desvio observado nas radiografias iniciais.

Em todos os casos foi realizado tratamento conservador, sendo 14 submetidos a tração prévia com halo craniano e posterior imobilização com aparelho gessado ou órtese e 14 casos imobilizados sem o uso de tração prévia.

A consolidação das fraturas ocorreu em todos os casos, sem diferença significante quanto ao tempo de imobilização entre as fraturas estáveis e as instáveis, com regressão dos sintomas neurológicos nos sete pacientes que os apresentavam.

Em face dos resultados obtidos, é recomendado o tratamento conservador para as fraturas do arco do áxis.

SUMMARY

Fractures of the arch of the axis: study of 28 cases

The authors studied 28 cases of fractures of axis arch dividing them in stable and unstable according to the deviation observed in the initial radiography.

The patients were treated conservatively. 14 cases were submitted to skull traction and posterior immobilization with a Minerve plaster cast or cervical colar and 14 cases were immobilized without prior skeletal traction.

The fracture consolidation occurred in all cases without a significant difference in terms of period of immobilization when comparing the unstable and stable fractures, with regression of the neurologic symptoms in the 7 patients that presented a neurologic deficit.

With the results obtained the authors preconize the conservative treatment for fractures of the axis arch.

INTRODUÇÃO

As fraturas do arco do áxis têm sido tema de várias publicações, recebendo outras denominações além desta: espondilolistese do áxis [7,13,14], fratura do pedículo do áxis [8,10] e mesmo "fratura do enforcado" [12,29,33,38], devido à sua semelhança radiográfica com a lesão provocada pelo enforcamento.

Parece-nos mais apropriada a denominação "fratura do arco do áxis", como é também utilizada por outros autores [4,11,13], pois a espondilolistese nem sempre é observada, nem todas estas fraturas ocorrem especificamente ao nível do pedículo do áxis e, ao contrário do enforcamento, não é freqüente a ocorrência de destração entre os segmentos fraturados [11] (fig. 1).

Nosso objetivo neste estudo é analisar 28 casos de fraturas do arco do áxis atendidos no Instituto de Ortopedia e Traumatologia do Hospital das Clínicas da Faculdade de Medicina da Universidade de São Paulo.

---

* Trab. realiz. no Inst. de Ortop. e Traumatol. do Hosp. das Clín. da Fac. de Med. da Univ. de São Paulo (Serv. do Prof. Manlio Mario Marco Napoli).

1. Médico Assist. do IOT/HC/FMUSP.
2. Médico Assist. do Serv. de Neurol. do HC/FMUSP.
3. Médico Colab. do IOT/HC/FMUSP.
4. Prof. Titular do Dep. de Ortop. da FMUSP.

Seus pacientes disputam em campos diferentes mas, o adversário é o mesmo:

Contusão

FLANAX 550

Naproxeno Sódico

Maior eficácia e segurança contra a dor e a inflamação.



Comodidade Posológica

2 tomadas ao dia

Manhã Noite

SYNTEX

MAIS UM LANÇAMENTO DA PCE

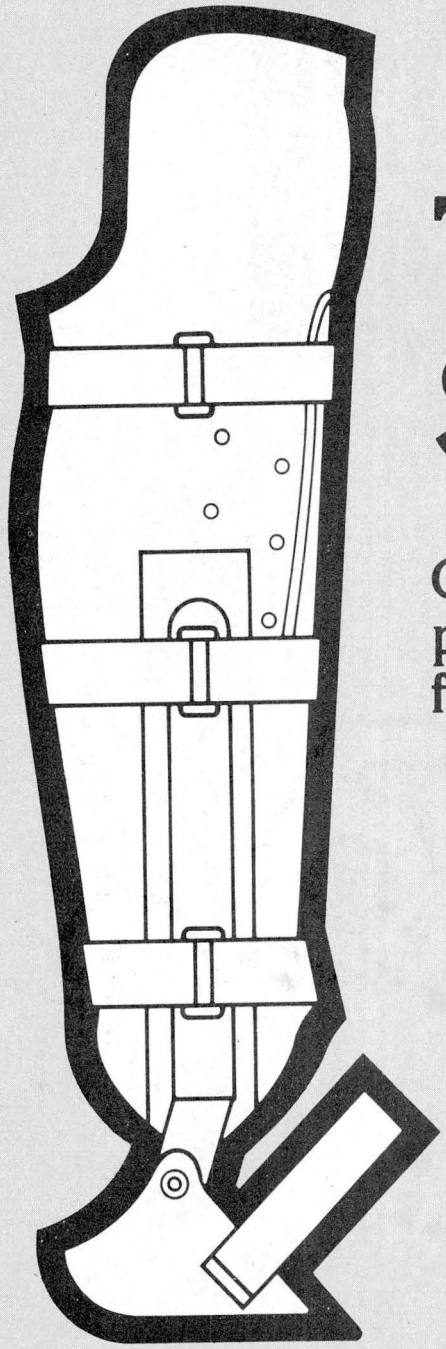

TUTOR DE SARMIENTO

O mais novo e eficaz conceito para tratamento conservador das fraturas de úmero e tibia.

TUTOR DE SARMIENTO

- Tibia e úmero
- Pré-moldado
- Direito e esquerdo
- Maior conforto para o paciente
- Menor custo por aplicação

- Solicite literatura

INFORMAÇÕES E VENDAS

PCE ■ PRÓ - CIRURGIA ESPECIALIZADA LTDA.

Rua Mauro, 184 — Saúde □ CEP 04055 — São Paulo — SP — Brasil

Telefones: Tronco Chave (011) 577-6411 □ DDG (011) 800-8339 □ Telex (011) 31 874

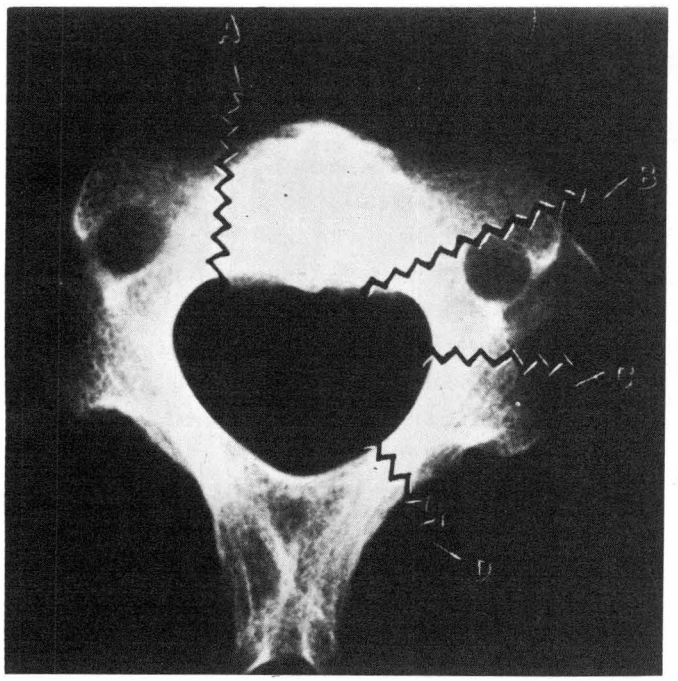

Fig. 1 — Exemplo das várias localizações das "fraturas do arco do áxis"

Fig. 2 — Exemplo de fratura estável

MATERIAL

No período de 1965 a 1985, foram atendidos 28 casos de fraturas do arco do áxis, sendo dez do sexo feminino e 18 do masculino. A idade dos pacientes variou de 16 a 69 anos, com média de 34,5 anos.

O tipo de trauma mais freqüente foi o acidente de trânsito, sendo 20 colisões e oito atropelamentos.

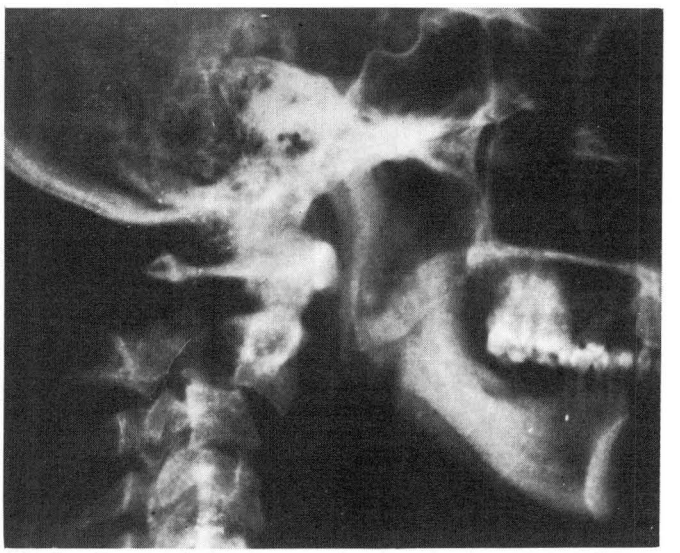

Fig. 3 — Exemplo de fratura instável: desvio anterior maior que 3,5mm e angulação maior que 11°.

Em 16 dos 28 casos encontramos outras lesões associadas, sendo mais freqüentes os traumatismos de crânio e face: seis pacientes com ferimentos de face ou couro cabeludo, dois com fraturas de mandíbula e cinco com traumatismos de crânio.

Em três dos pacientes houve associação com fratura dos ossos da perna e em cinco dos casos observamos presença de fratura em outro nível da coluna cervical, sendo a mais freqüente a fratura do processo odontóide, observada em quatro pacientes.

Em sete de nossos casos foi observada a presença de sintomatologia neurológica: dois apresentaram tetraparesia, três, hemiparesia, um apresentou monoparesia de membro superior e um parestesia de membros superiores.

MÉTODO

Exame radiográfico — Em todos os pacientes foi realizada radiografia simples de coluna cervical nas incidências de frente e perfil. Em dois casos, nos quais havia dúvida quanto ao diagnóstico após radiografias simples, foi realizada planigrafia, que elucidou o diagnóstico.

Periodicamente, os pacientes foram submetidos a radiografias, em média a cada 15 dias, até ser observada consolidação da fratura.

Classificação — Para análise de nossos casos, utilizaremos a classificação proposta por Francis e col.[14], em 1981, que é baseada na análise das radiografias de perfil do paciente antes do tratamento, considerando ins-

táveis as fraturas com desvio maior que 3,5mm ou angulações maiores que 11° (figs. 2 e 3).

Tratamento — Em 14 pacientes foi utilizada tração craniana inicialmente, seguida por imobilização com aparelho gessado do tipo Minerva ou órtese. Em 12 pacientes foi confeccionado aparelho gessado de imediato e dois dos pacientes foram tratados, desde o início, com órtese.

RESULTADOS

Nos 28 casos avaliados, ocorreu consolidação da fratura em período médio de 96,2 dias, variando de 83 a 110 dias, não sendo observada diferença significante quanto ao tipo de fratura ou ao uso ou não de tração.

Nos sete casos com sintomas neurológicos, ocorreu regressão dos mesmos com o tratamento instituído, em período médio de 7,5 dias, variando de um a 30 dias.

DISCUSSÃO

Como praticamente em todas as fraturas e luxações da coluna cervical, aqui também o mecanismo de trauma é indireto. Para a compreensão deste mecanismo é útil o conceito de conjunto cérvico-crânio introduzido por Cave[29], que é constituído pelo crânio e pelas duas primeiras vértebras cervicais cujas articulações são mais especializadas que as demais vértebras cervicais, de forma que ao nível do istmo do áxis ocorre grande concentração de forças de angulação, o que torna esse local o ponto mais fraco do conjunto cérvico-crânio[13].

Ocorrendo compressão axial e hiperextensão, o conjunto cérvico-crânio tende a separar-se do restante da coluna cervical através de fratura ao nível do istmo do áxis e, subseqüentemente, o ligamento longitudinal anterior é rompido e o disco é deformado[7,16,18,32].

Após a lesão ocorre migração anterior do corpo do áxis, o que levou alguns autores a considerarem erroneamente que o mecanismo de trauma fosse em flexão[24].

Em alguns casos, paradoxalmente, podem ser encontradas lesões em flexão na coluna cervical abaixo do áxis, o que Cornish[7] explica pela posição assumida pelo paciente ao antecipar-se a um choque contra a cabeça, ou seja, a cabeça e a porção superior da coluna cervical permanecem estendidas e o restante da coluna cervical encontra-se em flexão, no momento do trauma.

Como podemos observar em nossos casos e nas estatísticas da literatura[4,7,15,19,20,29], este tipo de lesão ocorre mais comumente após acidentes de trânsito, com o paciente sendo projetado para a frente, com a cabeça batendo de encontro a algum obstáculo, o que explica a freqüente observação de ferimento na face, particularmente na região mentoniana, e traumatismos cranianos nestes casos[7,20].

A ocorrência de lesão neurológica associada e esta fratura não é freqüente, de acordo com vários autores[3,20,21,24], embora Delorme[8], em uma série de 40 pacientes, tenha encontrado algum déficit neurológico em 1/3 dos casos e em 1/3 destes os déficits foram permanentes, e Marar[19] tenha observado presença de sintomatologia neurológica em 11 de seus 15 casos, todos no entanto sintomas transitórios (seis recuperando-se em 24 horas e outros cinco em três dias).

Atribui-se a baixa incidência de lesão neurológica ao fato do canal neural ficar alargado pelo desvio anterior do corpo do áxis[4,7,20] e por, ao contrário do enforcamento, não ocorrer destração importante.

A relativa "benignidade" desta fratura, quanto à baixa incidência de lesão neurológica associada, pode ser questionada, de acordo com alguns trabalhos[1,6], em vítimas fatais de acidentes de trânsito, nas quais foi observado número importante de fraturas ao nível do arco do áxis. De acordo com estes dados, é possível que alguns pacientes com esta fratura tenham lesão neurológica importante no momento do trauma e morram antes de chegar ao hospital[4].

Acreditamos não serem necessárias no atendimento inicial as radiografias dinâmicas de perfil, em flexão e extensão, devendo ser realizadas após a consolidação da fratura, para observar-se alguma instabilidade residual, embora alguns autores[7,11,38] as realizem na fase aguda.

Uma vez feito o diagnóstico através das radiografias, usamos a incidência de perfil para classificar as fraturas em instáveis e estáveis. Encontramos vários parâmetros na literatura para classificar as fraturas do arco posterior do áxis como instáveis: desvio anterior do corpo do áxis maior que dois milímetros[22], maior que cinco milímetros[2,35], ou ainda maior que 3,5 milímetros, de acordo com Francis e col.[14], cuja classificação adotamos para nossos casos. Outro parâmetro recomendado por Francis e col.[14], baseados em estudos biomecânicos de White e col.[36], é a angulação entre a linha posterior do corpo de C_2 e do corpo de C_3: quando este ângulo for maior que 11° a fratura é considerada instável.

Como em nossos casos não foram utilizadas as radiografias de perfil dinâmico, é provável que a incidência de lesões instáveis deva ser algo maior que a observada (35%).

Recomendamos o tratamento conservador, utilizando o aparelho gessado tipo Minerva ou o halo-gesso nos casos sem desvio nas radiografias iniciais e, nos casos com desvio, a tração com halo craniano, para redução da fratura e posterior imobilização com aparelho gessado ou halo-gesso, embora este procedimento seja combatido por Cornish[7], que considera a tração ilógica, por reproduzir o mecanismo de enforcamento, havendo descrito um caso com piora do quadro neurológico pelo uso de tração. Em nossos casos, não observamos nenhuma complicação com piora do quadro neurológico pelo uso da tração, que, acreditamos, quando utilizada com critério (pequena quantidade de peso, no máximo quatro a cinco quilos), não provoca danos ao paciente, sendo também utilizada por vários outros autores[11,19,20,25].

Após a redução da fratura nos casos com desvio através da tração, esperamos cerca de três a quatro semanas antes de confeccionarmos o aparelho gessado, prazo que acreditamos, de acordo com alguns autores[20], ser suficiente para permitir-se a mobilização do paciente, embora existam outros autores que mantenham a tração por tempo mais prolongado (seis semanas).

Enquanto nos casos sem desvio parece não haver dúvida quanto à indicação de alguma forma de tratamento conservador, nos casos com desvio nas radiografias iniciais e particularmente naqueles considerados instáveis encontramos vários autores partidários da intervenção cirúrgica[7,26,27,28], inclusive no próprio dia do trauma[7]. Outras indicações para a cirurgia seriam: as fraturas não redutíveis através de tração[34], como a associação de fratura do arco do áxis com luxação das facetas articulares entre C_2 e C_3, salientada por Dussault e col.[9] e Effendi e col.[11], o que torna difícil a redução através da tração craniana, pacientes que não cooperam com a tração, como um caso com retarde mental descrito por Brashear[4], e pacientes com neuralgia occipital grave, não aliviada por medidas conservadoras[7], fatos não observados em nenhum de nossos pacientes.

De acordo com a raridade de descrição na literatura de casos de retarde de consolidação[4,5,37] e com a evolução observada em nossos casos, sem diferença significativa entre os casos instáveis e os estáveis, segundo a classificação adotada[14], consideramos que a utilização rotineira do tratamento operatório, quer por via anterior ou posterior, não está indicada; concordamos com Mourgues e col.[20], que afirmam ser exagerada a realização de uma ou duas intervenções, com riscos inerentes às mesmas para o tratamento de uma fratura que evolui de forma tão favorável com tratamento conservador. Esta opinião é corroborada por vários outros autores[3,4,13-16,19,24,29,31,38], devendo salientar-se que esta fratura consolida mesmo que a redução não seja perfeita[7,8,11,14,31,35,38].

REFERÊNCIAS

1. Alker, G.J., Oh, Y.S. & Leslie, E.V.: High cervical and cranio junction injuries in fatal traffic accidents. A radiological study, *Orthop. Clin. North Am.* 9: 1.003-1.010, 1978.
2. Bleynie, J.F.: Apud Goulven, P.[23].
3. Braakman, R. & Penning, L.: Injuries of the cervical spine, *Excerpta Amsterdan Medica,* 1971. p. 154-160.
4. Brashear Jr., H.R., Veners, G.C. & Preston, E.T.: Fractures of the neural arch of the axis, *J. Bone Joint Surg. (Am)* 57: 879-887, 1975.
5. Brunon, J., Gaillarde, A.M. & Schott, B.: Insuffisance vertebra basiliar par pseudoarthrose des pédicules de l'axis, *Lyon Med.* 232: 655-659, 1974.
6. Bucholz, R.W.: Unstable Hangman's fractures, *Clin. Orthop.* 154: 119-124, 1981.
7. Cornish, B.L.: Traumatic spondylolisthesis of the axis, *J. Bone Joint Surg. (Br)* 50: 31-43, 1968.
8. Delorme, T.L.: Axis pedicle fractures, *J. Bone Joint Surg. (Am)* 49: 1.472, 1967.
9. Dussault, R.G., Effendi, B., Roy, D., Cornish, B. & Laurin, C.A.: Locked facets with fracture of the neural arch of the axis, *Spine* 8: 365-367, 1981.
10. Edgar, M.A., Fisher, T.R., McSweeney, T. & Park, W.M.: Tetraplegia from Hangman's fracture: report of a case with recovery, *Injury* 3: 199-202, 1972.
11. Effendi, B., Roy, D., Cornish, B., Dussault, R.G. & Laurin, C.A.: Fractures of the rings of the axis, *J. Bone Joint Surg. (Br)* 63: 319--327, 1981.
12. Elliott, J.M., Rogers, L.F., Wissinger, J.P. & Lee, J.F.: The Hangman's fracture, *Radiology* 104: 303-307, 1972.
13. Francis, W.R. & Fielding, J.W.: Traumatic spondylolisthesis of the axis, *Orthop. Clin. North Am.* 9: 1.011-1.027, 1978.
14. Francis, W.R., Fielding, J.W., Hawkins, R.J., Pepin, J.W. & Hensinger, R.: Traumatic spondylolisthesis of the axis, *J. Bone Joint Surg. (Br)* 63: 313-318, 1981.
15. Garber, J.N.: Abnormalities of the atlas and axis vertebral--congenital and traumatic, *J. Bone Joint Surg. (Am)* 46: 1.782-1.791, 1964.
16. Garfin, S.R. & Rothman, R.H.: Traumatic spondylolisthesis of the axis (Hangman's fracture), em *The cervical spine,* the Cervical Spine Research Society, Philadelphia, Lippincott, 1983. p. 223-232.
17. Johnson, R.M. Hart, D.L., Simmons, E.F. & Ramsby, G.R.: Cervical arthroses, *J. Bone Joint Surg. (Am)* 59: 332-339, 1977.
18. Loisel, P.: *Contribuition à l'étude des fractures des pédicules de l'axis,* U.E.R. Pitié-Salpetrière, Paris, 1971.

19. Marar, B.C.: Fracture of the axis, *Arch. Clin. Orthop.* 106: 155--165, 1975.

20. Mourgues, G., Fisher, L.P., Jarsaillon, B. & Marchernaud, A.: Fracture de l'axis. Fracture des pédicules, fracture des isthmes, fracture des lames à propos de 21 observations, *Rev. Chir. Orthop.* 59: 549-564, 1973.

21. Pedersen, H.E., Roy, R.J. & Saccicioli, G.C.: Fractures of cervical 2, *J. Bone Joint Surg. (Am)* 49: 1.472, 1967.

22. Pepin, J.W. & Hawkins, J.R.: Traumatic spondylolisthesis of the axis: Hangman's fracture, *Clin. Orthop.* 157: 133-138, 1981.

23. Pinczewski, L., Taylor, T.K.F. & Ryan, M.B.: Hangman's fracture: non operative management with the halo cast, *Aust. N.Z.J. Surg.* 53: 71-76, 1983.

24. Ramadier, J.O. & Bombart, M.: Fractures et luxations du rachis cervical sans lésions médullaires, *Rev. Chir. Orthop.* 49: 741-764, 1963.

25. Ramadier, J.O., Aleon, J.F. & Servant, J.: Les fractures de l'apophyse odontóide, *Rev. Chir. Orthop.* 62: 171-189, 1976.

26. Roy-Camille, R. & Saillant, G.: Ostéosynthèse des fractures du rachis, *Act. Chir. Orthop. Hôp. R. Poincaré* 8: 175-195, 1970.

27. Roy-Camille, R., Saillant, G. & Sagnet, P.: Lésions traumatiques du rachis cervical sans complication neurologique, *Encycl. Méd. Chir. Paris* A-10: 15.825, 1975.

28. Roy-Camille, R., Saillant, G. & Bleynie, J.F.: Fracture des pedicules de l'axis, Premières Journées d'Ortopedie de la Pitié, *Rachis cervical traumatique non neurologique.* Paris, Masson, 1979 p. 77--87.

29. Schneider, R.C., Livingstone, K.E., Cave, A.J. & Hamilton, G.: Hangman's fracture of the cervical spine, *J. Neurosurg.* 22: 141--154, 1965.

30. Seljeskog, E.J. & Chou, S.N.: Spectrum of the Hangman's fracture, *J. Neurosurg.* 45: 3-8, 1976.

31. Sherk, H.H. & Howard, T.: Clinical and pathologic correlations in traumatic spondylolisthesis of the axis. *Clin. Orthop.* 174: 122--126, 1983.

32. Sicard, A. & Loisel, P.: Fracture des pedicules de l'axis et plus particulièrement son mécanisme, *J. Chir.* 102: 517-526, 1971.

33. Termansen, N.B.: Hangman's fracture, *Acta Orthop. Scand.* 45: 529-539, 1974.

34. Torok, G.: Fusion of the cervical spine, *J. Bone Joint Surg. (Br)* 45: 805, 1963.

35. Vlahovitch, B., Fuents, J.M., Linon, M. & David, E.: Les fractures bipédiculaires de l'axis, *Montpellier Chir.* 20: 211-220, 1974.

36. White, A.A., Johnson, R.M., Panjabi, M.M. & Southwick, M.O.: Biomechanical analysis of clinical stability in the cervical spine, *Clin. Orthop.* 109: 85-96, 1975.

37. White, A.A. & Moss, H.L.: Hangman's fracture with non union and late cord compression, *J. Bone Joint Surg.* 60: 839-840, 1978.

38. Williams, T.G.: Hangman's fracture, *J. Bone Joint Surg. (Br)* 57: 82-88, 1975.

Contribuição ao estudo anatômico do músculo grácil: anatomia, inervação, vascularização e território vascular

HAMILTON ALEARDO GONELLA [1]

RESUMO

O autor estuda o músculo grácil em 38 cadáveres a fresco. O estudo abrange: anatomia, compreendendo situação, forma, origem e inserção, ação e variações; inervação, vascularização e território vascular. Os resultados são comparados aos da literatura. São ressaltados os aspectos práticos da presente pesquisa.

SUMMARY

Contribution to the study of gracilis muscle: anatomy, innervation, vascularization and vascular territories

The anatomy of the gracilis muscle is studied in 38 fresh cadavers. Situation, origin and insertion, action and variations are outlined. Innervation, nutrient vessels and vascular territories are observed. The results are compared with the literature. Practical aspects of this study are pointed out.

INTRODUÇÃO

O músculo grácil é o mais versátil do corpo humano e apresenta inúmeras aplicações clínicas no tratamento de incontinência anal [29], incontinência urinária [30], reconstrução do pênis e escroto [28], fístulas perineais [2], reconstrução da vagina [22], reconstrução da região perineal [17], úlceras do membro inferior [26], úlceras de pressão isquiática [37], fístulas urinárias [13], prolapso retal [1], reconstrução do esfíncter anal e cobertura do períneo [17]; e como retalho livre na paralisia facial [11] e síndrome de Volkmann [7].

A vasta utilização do músculo grácil justifica um estudo sistemático da irrigação e inervação, tendo em vista que em publicações, congressos, jornadas e simpósios tem sido revelado um número inquietante de necrose parcial e total do músculo e da ilha de pele.

Este trabalho tem por objetivo contribuir para o estudo do músculo grácil: anatomia, inervação, vascularização e território vascular.

LITERATURA

Anatomia — O músculo grácil é o mais superficial da parte medial da coxa [5,6,34,36], tendo a forma longa, lamelar e triangular [8], com largura de 3,4cm a 5,9cm (média 4,66cm) [4].

Para Chiarugi [6], Valenti [36] e Spalteholz [34] o músculo grácil tem origem num tendão largo e muito fino na face anterior do ramo púbico inferior, estende-se verticalmente fino ao côndilo medial da tíbia, onde se une aos tendões dos músculos sartório, semitendíneo e semimembranáceo, formando a pata de ganso, indo inserir-se na parte superior da face medial da tíbia.

Variações — A literatura relata a ausência do músculo grácil [33]. Pode estar em sua origem dividido em dois ou três fascículos [3]; enviar fascículos à aponeurose da fáscia lata [5,9]; e estar inseparável do músculo sartório ao nível da prega do joelho [16].

Ação — Kendall *et al.* [15] relatam influir na adução da articulação do quadril, produzir a flexão e rotação interna da articulação do joelho.

1. Doutor em Cir. Plást. pela PUC-SP; Resp. pelo Serv. de Cir. Plást. da II Clín. Cir. do CCBMPUCSP — Sorocaba.

Inervação — É inervado pelo ramo anterior do nervo obturatório[6,8,31,34,36].

Vascularização — Mathes & Nahai[24] classificaram o músculo grácil como tipo II (um pedículo vascular dominante e pedículos menores).

O pedículo vascular dominante é constituído pela artéria circunflexa medial da coxa[9,14,23], ou ramos que vêm da artéria profunda da coxa[17,18,20,26,30] ou de ambas[11,32].

A distância do tubérculo púbico ao pedículo vascular dominante varia de 7cm[22] a 10cm[12,25,38], tendo comprimento de 5 a 7cm[11] e diâmetro externo de 1,8mm[7,11].

Os pedículos secundários variam de 2 a 3[11,20,32], com comprimento de 2cm[25] e diâmetro externo com 0,5cm[25].

Demarcação do retalho miocutâneo — McCraw *et al.*[22] e Morrow *et al.*[27] fazem a demarcação de uma linha do tubérculo do púbis ao côndilo medial da tíbia. Esta linha está aproximadamente a 2cm acima da margem anterior do músculo gracilis. O retalho elíptico é desenhado da região labiocrural até a metade ou aos dois terços distais do músculo gracilis. Não deve ultrapassar o terço inferior[20,21,35]. A demarcação posterior passa aproximadamente de 6cm a 9cm posteriores à linha anterior.

RESULTADOS

O material de estudo deste trabalho compreendeu 38 cadáveres (53 peças), que foram dissecados a fresco[10].

Anatomia — origem e inserção — O músculo grácil tem origem no ramo inferior do púbis, da metade do corpo e borda lateral, através de uma fita tendinosa delgada (fig. 1). Em seguida, a porção tendinosa se transforma em músculo, prosseguindo com uma ligeira inclinação póstero-medial. Ao atingir o quarto (40%) ou o quinto (60%) inferior da coxa, transforma-se em um tendão. Passa sob o músculo sartório e pelo côndilo medial do fêmur, após o qual se junta ao tendão dos músculos semimembranáceo, semitendíneo e sartório, espraiando-se e passando sobre os ligamentos e articulação do joelho. Insere-se na face súpero-medial do corpo da tíbia (fig. 2)[10].

Inervação — É inervado pelo ramo anterior do nervo obturatório, penetrando o músculo, junto ao pedículo vascular dominante, no seu terço superior (fig. 3). Tem origem nos nervos lombares (L2-8%, L3-32%, L4-24%, L2, 3-12%, L3, 4-20%, L2, 3, 4-4%)[10].

Foi encontrado ramo do nervo femoral penetrando a parte distal do músculo grácil (fig. 4)[10].

Vascularização[10] — O modelo circulatório foi do tipo II, de Mathes e Nahai[24], em 93,02% e 6,98% como sendo do tipo I.

Em todas as peças, o pedículo vascular dominante era constituído pela artéria circunflexa medial da coxa, que era um ramo da artéria femoral em 4,65% das peças, e ramo da artéria profunda da coxa em 95,35% das peças. Sempre existiram duas veias para uma artéria.

A distância do tubérculo púbico ao pedículo vascular dominante variou de 5,8cm a 13,5cm, tendo como média 9,24cm. Este teve como o menor comprimento 7,1cm e o maior, 13,1cm, tendo como média 9,73cm e seu diâmetro externo, de 0,25 a 3,5cm (média 1,74mm).

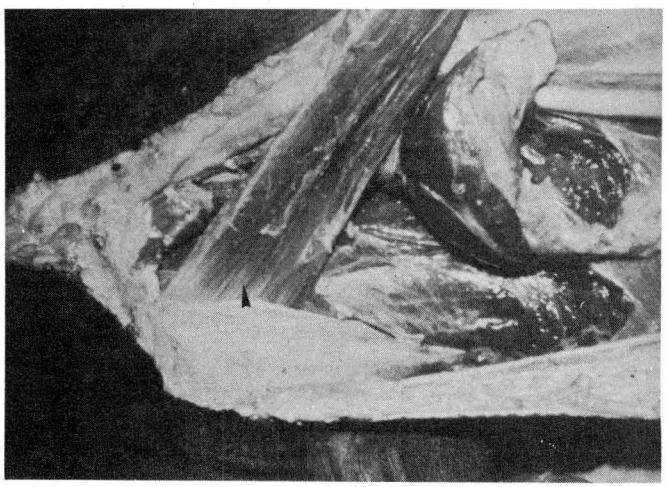

Fig. 1 — Observa-se a origem do músculo grácil no púbis, através de uma fita tendinosa, que se transforma em um músculo achatado (seta)

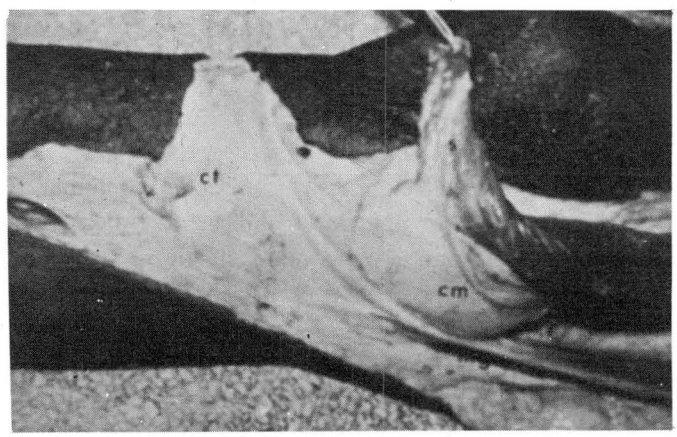

Fig. 2 — Inserção do músculo grácil. Na região inferior da coxa o músculo está arredondado (mg), passa pelo côndilo medial do fêmur e da tíbia (cm), inserindo-se no corpo da tíbia (ct). O músculo sartório (s) está rebatido.

Fig. 3 — Nota-se a penetração do ramo anterior do nervo obturatório (o), junto ao pedículo vascular dominante (p). Em todos os casos esteve separado dos outros ramos anteriores deste nervo (seta), desde o orifício obturatório.

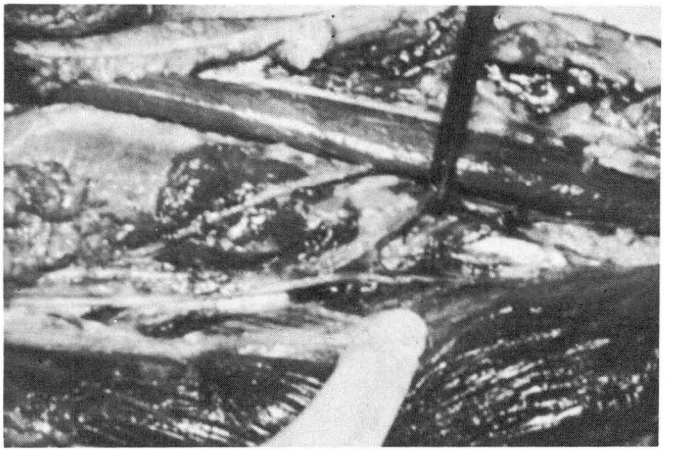

Fig. 4 — Nota-se ramo do nervo femoral (f) penetrando a porção distal do músculo grácil, junto ao pedículo secundário

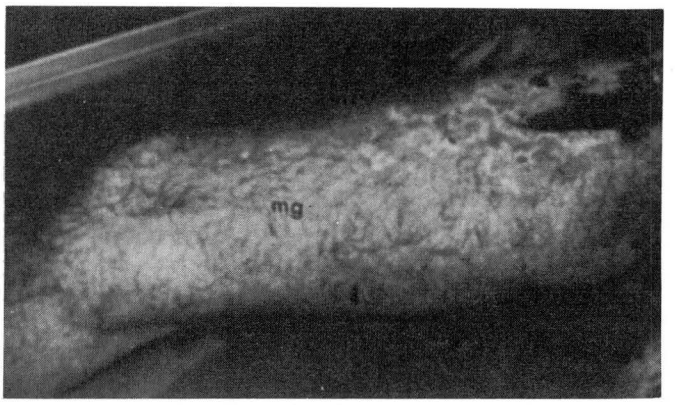

Fig. 5 — Nota-se o relevo do músculo grácil (mg) e a coloração obtida com a injeção do contraste arterial, tingindo a metade superior da coxa

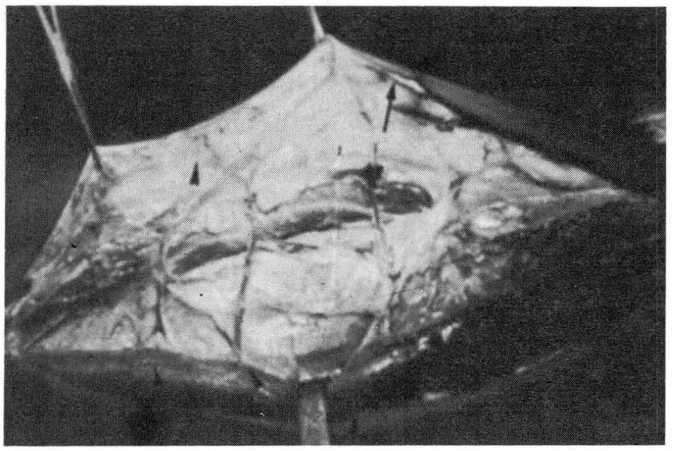

Fig. 6 — Nota-se a coloração na metade superior do músculo grácil e no tecido celular subcutâneo. Interessante observar o preenchimento pelo corante dos pedículos secundários (seta) e através destes o contraste tingiu a parte distal do músculo grácil e da pele.

O número de pedículos secundários variou de 0 a 3, com comprimento em média de 7,2cm e diâmetro externo em média de 1,0mm.

Território vascular[10] — A injeção de contraste arterial foi realizado com tinta hidrográfica, diretamente na artéria circunflexa medial da coxa. Observou-se a coloração da pele, no sentido da largura e comprimento. Quanto à largura, obtivemos como média 7,17cm, e quanto ao comprimento, a coloração atingiu da metade superior a toda a extensão da coxa: em 56% das peças, corava a metade superior; em 32%, corava os dois terços superiores; em 8%, o terço superior e em 4% corava toda a coxa (fig. 5).

A largura do músculo grácil está entre 2,4cm e 6,4cm (média 3,92cm) e quanto à sua coloração: em 48% das peças, sua metade superior; em 32%, os dois terços superiores; em 12%, os quartos quintos superiores; em 4%, o terço superior; e em 4%, os três quartos superiores (fig. 6).

COMENTÁRIOS

O músculo grácil tem uma anatomia constante, muito útil na prática médica, pois a sua transferência não deixa seqüelas funcionais. Apenas em um caso, relatado por Sainsbury *et al.*[33], o músculo grácil esteve ausente.

Em todas as nossas peças, o pedículo vascular dominante é a artéria circunflexa medial da coxa, o mesmo descrito por Gegenbauer[9], Henle[14] e Mathes & Nahai[23]. O comprimento tem uma média de 9,73cm, um pouco acima do apresentado por Harii *et al.*[11] (5 a 7cm). A distância do tubérculo púbico é em média 9,24cm, equivalente à de Heckler[12], Mathes & Nahai[25] e Wingate & Friedland[38]. O diâmetro externo de 1,74cm (em média) coincide com o de Ferreira *et al.*[7] e Harii *et al.*[11].

Os pedículos vasculares secundários têm de comprimento cerca de 7,2cm (Bloch[4] e Gonella[10]), superior ao relatado por Mathes & Nahai[23]. O diâmetro externo tem em média 1mm, o dobro do relatado por Mathes & Nahai[23].

No uso do retalho miocutâneo do músculo grácil a literatura revela a ocorrência de necrose total ou parcial da ilha de pele, em praticamente todos os artigos. Assim, devemos nos precaver ao delinear este retalho.

A demarcação do retalho miocutâneo deve ser feita de acordo com Mc Craw *et al.*[22] e Morrow *et al.*[27]; o retalho não deve ultrapassar, em largura, o dobro da largura do músculo e, em comprimento, não deve ir além da metade da coxa.

Somos do pensamento de que retalhos pequenos do músculo grácil sobrevivem; isto porque observamos uma coloração intensa na parte proximal e mais tênue na parte distal, o que falou a favor de uma menor irrigação, à medida que se afastou da penetração do pedículo vascular dominante. Ao descolar o músculo grácil, no terço inferior da coxa, cuidadosamente procura-se o 1.º pedículo vascular secundário; a ilha de pele deve ser desenhada desse ponto para cima, pois abaixo dele, fatalmente, ocorrerá a necrose do retalho cutâneo, fato que pode ser observado na fig. 6.

O músculo grácil é um músculo estreito, facilmente descolado do segmento cutâneo, e manobras menos delicadas poderão prejudicar a viabilidade desse retalho miocutâneo do músculo grácil, principalmente no obeso.

CONCLUSÕES

1) O músculo grácil, pelos nossos estudos, é útil na aplicação clínica como retalho muscular e miocutâneo.

2) O ponto de rotação no terço proximal do músculo grácil permite um bom arco de rotação.

3) Não se deve utilizar a largura do retalho cutâneo maior do que o dobro da largura muscular.

4) O comprimento do retalho cutâneo deve ir até a metade superior da coxa e, no máximo, com muito critério, até os dois terços superiores dela.

5) A utilização do retalho miocutâneo, com viabilidade garantida, está próxima do primeiro pedículo secundário.

REFERÊNCIAS

1. Atri, S.P.: Treatment of complete rectal prolapse by graciloplasty, *Br. J. Surg.* 67: 431-432, 1980.
2. Bartholdson, L. & Hultén, L.: Repair of persistent perineal sinuses by means of a pedicle flap of musclus gracilis. Case report, *Scand. J. Plast. Reconstr. Surg.* 9: 74-76, 1975.
3. Bellini, *apud* Ledouble[16].
4. Bloch, R.J.: Anatomia vascular dos músculos: classificação e aplicação. Em: Bloch, R.J. *et al.: Atlas anatomoclínico dos retalhos musculares e miocutâneos,* São Paulo, Roca, 1984. p. 61-66.
5. Bryce, T.H.: Myology. Em: Schafer, E.S., Symington, J. & Bryce, T.H. (ed.): *Quain's elements of anatomy,* 11th ed., London, Longmans, 1923. V.4, pt. 2, p. 242.
6. Chiarugi, G.: *Istituzioni di anatomia dell'uomo,* 2.º ed., Milano, Societè Editrice Libraria, 1921-1924, V. 2, p. 506-511; V. 4, p. 594-612.
7. Ferreira, M.C., Azze, R.J., Zumiotti, A., Monteiro, Jr., A. & Besteiro, J.M.: Transferência microcirúrgica do músculo grácil pará o tratamento de seqüela de síndrome de Volkmann, *Rev. Ass. Méd. Brasil.* 28: 269-271, 1982.
8. Gardner, E., Gray, D. & O'Rahilly, R.: *Anatomia,* 2.º ed., Rio de Janeiro, Guanabara-Koogan, 1964. p. 239-244, 491-492.
9. Gegenbauer, C.: *Anatomie des menschen,* Leipzig, Engelmann, 1890. p. 282-286, 445, 479, 483-484.
10. Gonella, H.A.: *Contribuição ao estudo do músculo grácil: anatomia, inervação, vascularização e território vascular,* tese de doutoram. da Pont. Univ. Católi. de São Paulo, Sorocaba, 1985.
11. Harii, K., Ohmori, K. & Sekigushi, J.: The free musculocutaneous flap, *Plast. Reconstr. Surg.* 57: 294-303, 1976.
12. Heckler, F.R.: Gracilis myocutaneous and muscle flaps, *Clin. Plast. Surg.* 7: 27-44, 1980.
13. Heckler, F.R., Aldridge, Jr., J.E., Songcharden, S. & Jabaley, M.E.: Muscle flaps and musculocutaneous flaps in the repair of urinary fistulas, *Plast. Reconstr. Surg.* 66: 94-101, 1980.
14. Henle, J.: *Gefässlehre des menschen,* Braunschweig, Vieweg und Shon, 1867, p. 184-186.
15. Kendall, H.O., Kendall, F.P. & Wadsworth, G.E.:*Músculos: provas e funções,* 2.º ed., São Paulo, Manole, 1980. p. 153-160.
16. Le Double, A.F.: *Traité des variations du système musculaire de d'home et de leur signification au point de vue de l'anthropologie zoologique,* Paris, Schleider, 1897. t. 2, p. 292-293.
17. Lens, J. & Vink, M.: Gracilis muscle transplant for delayed healing of the perineal wound, *Arch. Chir. Neerl.* 31: 231-235, 1979.
18. Lewis, M.I.: Gracilis muscle transplant for the correction of anal incontinence: report of a case, *Dis. Colon Rectum* 15: 292-298, 1972.
19. Macalister, *apud* Le Double[16].
20. McCraw, J.B. & Dibbell, D.G.: Experimental definition of independent myocutaneous vascular territories, *Plast. Reconstr. Surg.* 60: 212-220, 1977.
21. McCraw, J.B., Dibbell, D.G. & Carraway, J.H.: Clinical definition of independent myocutaneous vascular territories, *Plast. Reconstr. Surg.* 60: 341-352, 1977.

22. McCraw, J.B., Massey, F.M., Shanklin, K.D. & Horton, C.E.: Vaginal reconstruction with gracilis myocutaneous flaps, *Plast. Reconstr. Surg.* 58: 176-183, 1976.

23. Mathes, S.J. & Nahai, F.: *Clinical atlas of muscle and musculocutaneous flaps,* St. Louis, Mosby, 1979. p. 13-31.

24. Mathes, S.J. & Nahai, F.: Classification of the vascular anatomy of muscles: experimental and clinical correlation, *Plast. Reconstr. Surg.* 67: 177-187, 1981.

25. Mathes, S.J. & Nahai, F.: *Clinical applications for muscle and musculocutaneous flaps,* St. Louis, Mosby, 1982. p. 3-27, 54-57, 121, 408-418.

26. Mathes, S.J. & Nahai, F. & Vasconez, L.O.: Myocutaneous free--flap transfer. Anatomical and experimental considerations, *Plast. Reconstr. Surg.* 62: 162-166, 1978.

27. Morrow, C.P., Lacey, C.G. & Lucas, W.E. Reconstructive sugery in gynecologic cancer employing the gracilis myocutaneous pedicle graft, *Gynecol. Oncol.* 7: 176-187, 1979.

28. Orticochea, M.: A new method of total reconstruction of the penis, *Br. J. Plast. Surg.* 25: 347-366, 1972.

29. Pickrell, K.L., Broadbent, T.R., Masters, F.W. & Metzger, J.T.: Construction of a rectal sphincter and restoration of anal continence by transplanting the gracilis muscle. A report of four cases in children, *Ann. Surg.* 135: 853-862, 1952.

30. Pickrell, K., Georgiade, N., Crawford, H., Maguire, C. & Boone, A.: Gracilis muscle transplant for correction of urinary incontinence in male children, *Ann. Surg.* 142: 764-779, 1956.

31. Poirier, P., Charpy, A. & Cunéo, B.: *Abrégé d'anatomia,* Paris, Masson, 1908, t. 2, p. 412-413; t. 2, p. 1.013-1.018.

32. Rouffet, F., Honnart, F. & Calmat, A.: La vascularisation des muscles de la patte d'oie et ses applications chirurgicales, *J. Chir. (Paris)* 114: 193-200, 1977.

33. Sainsbury, J.R.C. & Wagget, J.: An absent gracilis — a case report, *Br. J. Clin. Pract.* 38: 72, 1984.

34. Spalteholz, W.: *Atlas de anatomia humana,* 2º ed., Barcelona, Labor, 1963, V. 2, p. 422-426, V. 3, p. 886-887.

35. Theogaraj, S.D. & Merrit, W.H.: Correction of crippling defects with myocutaneous flaps. Em: International Congress of Plastic and Reconstrutive Surgery, 7th, Rio de Janeiro, 1979, *Transactions,* Campinas, Cartgraft, 1979. p. 186-189.

36. Valenti, G.: *Compendio di anatomia dell'uomo,* 4º ed., Milano, F. Vallardi, 1951. V. 1, p. 436-437; V. 2, p. 591-595.

37. Wheeless, Jr, C.R., Mogibbon, B., Dorsey, J.H. & Maswell, G.P.: Gracilis myocutaneous flap in reconstruction of the vulva and female perineum, *Obstet. Gynecol.* 54: 97-102, 1979.

38. Wingate, G.B. & Friedland, J.L.: Repair of ischial pressure ulcers with gracilis myocutaneous island flaps, *Plast. Reconstr. Surg.* 62: 245-248, 1978.

Sindactilia: etiopatogenia e tratamento

A. PERNET

INTRODUÇÃO

A grande freqüência desta anomalia, a de maior incidência entre as deformidades congênitas da mão, se situa em 1:6.000 nascimentos na Dinamarca, em 1:626.000 nos Estados Unidos da América e, entre nós, de cerca de 2 a 3:1.000 nascimentos.

ETIOPATOGENIA

Formando-se em torno da 7.ª ou 8.ª semana, sua etiologia pode ser isolada, radial, ulnar ou ser autossômica dominante ou recessiva, difusa ou restrita, sindrômica de Poland ou de Apert. Sabe-se, atualmente, que qualquer tipo de defeito com base genética pode ser uma anomalia cromossômica, uma desordem genética ou ser devida a vários fatores (teoria multifatorial), com múltiplos gens defeituosos ou por ação de agentes ambientais.

Para conhecimento exato do que vai ocorrer com a prole do ou da paciente e para conhecer quais os riscos que o casal corre numa nova geração, indicamos, sempre, a realização do aconselhamento genético, a cargo de um geneticista afeito a este tipo de exame (figs. 1 e 2).

CONDUTA

São sempre aconselháveis a precocidade do exame, o planejamento terapêutico correto e o indispensável esclarecimento dos familiares. Assim, a indicação cirúrgica poderá ser absoluta ou relativa, conforme existam distúrbios funcionais ou que venham a se agravar com o crescimento ósseo. A operação cirúrgica deve ser indicada com base no critério funcional, nunca antes da criança ter atingido 10 a 12kg, em face do risco anestésico. Não aconselhamos a intervenção logo após o primeiro exame, tornando-se, no nosso entender, necessária a repetição do controle da evolução, para que possamos identificar quais as compensações e os padrões funcionais desenvolvidos pela criança.

Fazemos, portanto, nos casos iniciais, recomendações para exercício de terapia ocupacional (tipo *play mobile*), o aconselhamento genético, o esclarecimento dos pais e a repetição freqüente do controle evolutivo (figs. 3 e 4).

MATERIAL

Nos últimos 10 anos examinamos mais de 500 casos de anomalia congênita do membro superior e podemos apresentar nossa experiência em 260 pacientes portadores de sindactilia de diversos tipos, uni ou bilaterais, simétricas, assimétricas, unimélicas ou mesmo quadrimélicas, perfazendo um total de 423 operações para tratamento dessas anomalias. São geralmente associadas as ectrodactilias, as fissuras centrais da mão, a polidactilia unilateral, a acrossindactilia e a aplasia radial.

MÉTODOS

No curso de mais de 40 anos dedicados ao estudo e à observação dos pacientes portadores de deformidades congênitas, podemos constatar grande variedade de formas clínicas, tornando-se, assim, impossível estabelecer um método único para solucionar todos os casos. Usamos, habitualmente, um estágio cirúrgico para ambas as mãos, ou dois estágios operatórios para um pé e u'a mão em cada vez. No primeiro espaço realizamos a plástica cutânea em Z ou em duplo Z, ou, menos freqüentemente, em "borboleta". Se a união atinge o terço médio da 1.ª falange ou mais abaixo, sobretudo no 2.º dedo, fazemos a incisão em ziguezague ou a técnica de Rudulesco, alternando retalhos de pele com enxertos nas faces laterais dos dedos comprometidos, associando um triângulo único ou duplo com bases proximais para construir a futura comissura.

Quase sempre encontramos uma pequena artéria bifurcada atravessando o campo operatório que é ligada

SUCTOR®

ASPIRADOR PÓS OPERATÓRIO

AGULHAS

3,2 mm
ø 4,8 mm
6,4 mm

patente 36201786

IMPOL Instrumental e Implantes Ltda.

Al. Itupiranga, 86 Fone: (011) 274-2022
CEP: 04294 – V. Vera – Saúde – São Paulo

UM PROGRAMA BEM ARTI

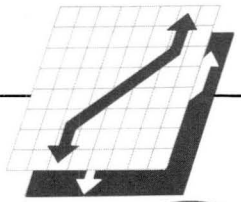

Mostanol

Acemetacina

ELEVADA POTÊNCIA ANTIINFLAMATÓRIA

A potente atividade antiinflamatória de Mostanol® resulta de sua ação equilibrada sobre os vários mediadores e as várias fases da reação inflamatória.

INTENSA E RÁPIDA AÇÃO ANALGÉSICA

A ação analgésica de Mostanol® manifesta-se já a partir da primeira hora após a administração oral[1], proporcionando melhora contínua e progressiva da dor em repouso ou ao movimento[2].

MELHOR TOLERABILIDADE GASTROINTESTINAL

Mostanol apresenta potencial ulcerogênico comparável ao placebo[3]. Sua tolerabilidade gástrica é significativamente superior à do piroxicam[4] ou diclofenac[5], mantendo-se boa mesmo em tratamentos crônicos[6].

Mostanol®

Potente, seguro e bem tolerado nos processos inflamatórios músculo esqueléticos

- **articulares**
- **extra-articulares**
- **gota**

ILADO CONTRA A INFLAMAÇÃO E A DOR

O ANTIINFLAMATÓRIO/ANALGÉSICO BEM PROGRAMADO



Posologia prática e conveniente: 1 cápsula 2 a 3 vezes ao dia.

Ref. Bibliográfica

1. Rechziegler, H.; Von Bernuth, K: Ação analgésica da acemetacina nas doenças reumáticas. Therapiewoche, 35:379-384, 1985.
2. Bröll, H.; Siegmeth, W.; Schragl, F.: I Simpósio Internacional sobre acemetacina. Funchal, 1984.
3. Uthgenannt, H.; Mohing, W.; Koehler, G.; Schmidt, F & Havemenn, R.: Influência da acemetacina e indometacina nas perdas hemáticas gastrintestinais em voluntários sadios e em doentes reumáticos. Arzneim. Forsch./Drug Res.. 30:1424, 1980.
4. Kronhagel, R.: Acemetacina no tratamento da osteoartrite do quadril e joelho. Resultados de um ensaio duplo-cego contra piroxicam. Fortschritte der Medizin 103 (5): 99-103, 1985.
5. Wietfed, K.; Rübbsamen, B.; Rechziegler, H.; Bernard, I.: Tratamento com acemetacina e diclofenac em pacientes com osteoartrose degenerativa. Medwelt 37: 1073-1076, 1986.
6. Heiter, A.; Tausch, G. & Eberl, R.: Resultados de um ensaio a longo prazo com acemetacina no tratamento de doentes com poliartrite crônica. Arzneim-Forsch/Drug Res. 30: 1460, 1980.

Maiores informações para prescrição à disposição com seu representante Boehringer Ingelheim ou à Al. dos Quinimuras, 187 - São Paulo - 276-4899.

Boehringer Ingelheim

produtos de qualidade





CASTANHO CIA. BRASILEIRA DE LAVANDERIA



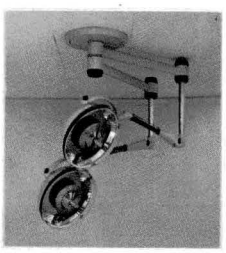


BAUMER S.A. EQUIPAMENTO MÉDICO HOSPITALAR

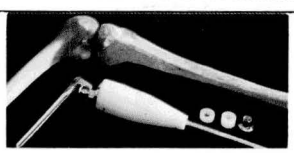

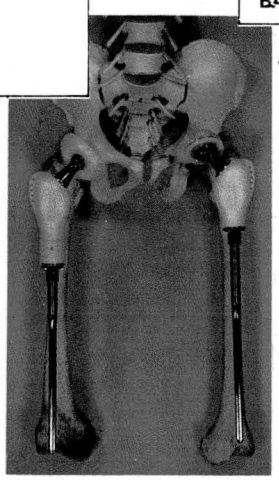
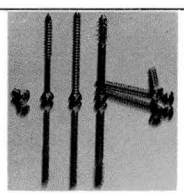
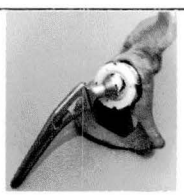
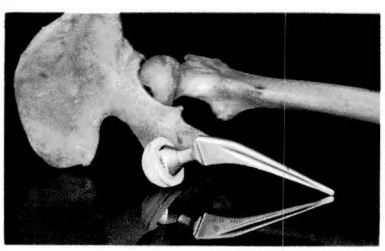

ORTOPEDIA S.A.

BAUMER
ORTOPEDIA

MOGI MIRIM - SP. — BRASIL
Tel.: (0192) 62.3073 - TLX: 0192903 BEMH BR
SÃO PAULO - SP - BRASIL
Tel.: (011) 864.4463 - TLX: 1123191 BEMH BR

DISTRIBUIDORES:
BRASIL — EM TODAS AS CAPITAIS CONSULTE - NOS
SÃO PAULO - SP:
EQUIPLAN EXP. E COM. LTDA
Tel.: (011) 263.8555
TLX: 1123191 BEMH BR

EXTERIOR:
ST. LOUIS, MISSOURI - USA
KIRSTIL CORP. INC.
Tel.: (314) 821.0528
TLX: 9107601392 RIV STL

ARGENTINA - B. AYRES
RIBASA S.A.
Tel.: 63.19947 / 63.14824
TLX: 23180 RIVERO AR

SANTIAGO - CHILE
A. M. INTERNACIONAL
Tel.: 71.0630
TLX: 34240351 TENCH CL

com fio inabsorvível 5 ou 6-0 em uma das pontas. Usamos para suturas e fixação dos enxertos e retalhos os fios de ácido poliglicólico, que caem durante os banhos normais do 12.º ou 15.º dia pós-operatório.

Em virtude de grande incidência na associação com anomalias circulatórias, fazemos a termografia pré-operatória para substituir a angiografia, que, na criança, é obviamente difícil e dolorosa. Não fazemos, nunca, incisão operatória nas duas faces dos dedos, preferindo multiplicar os estágios, operando dedos distantes uns dos outros quando a sindactilia é de toda a mão.

Nas sindactilias complexas, realizamos tratamento similar com incisão central da unha (nas formas onicossindáctilas), mantendo a estabilidade articular com fio de

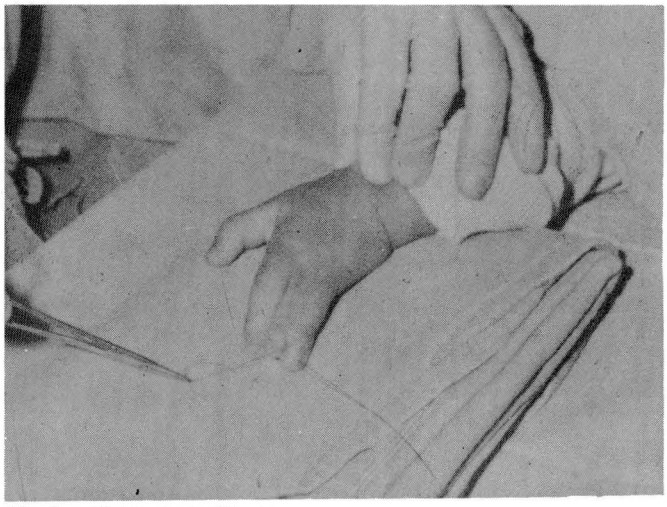

Fig. 3 — Ectrossindactilia

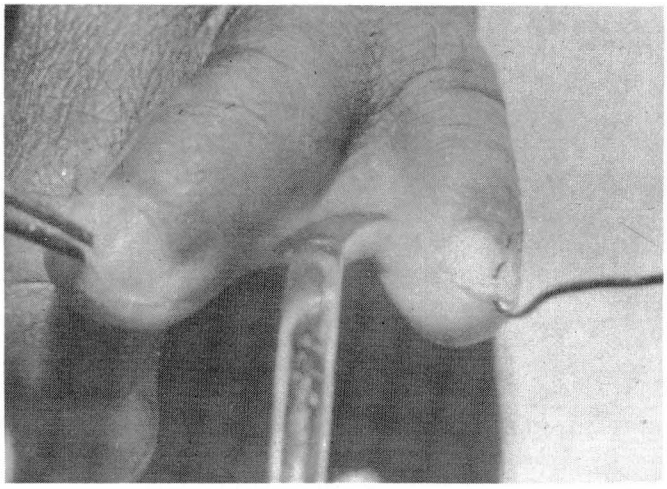

Fig. 1 — Sindactilia cutânea do 4.º dedo

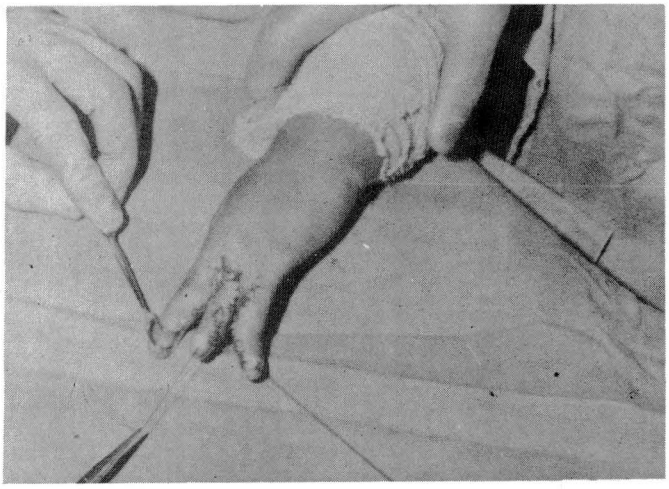

Fig. 4 — Ectrossindactilia

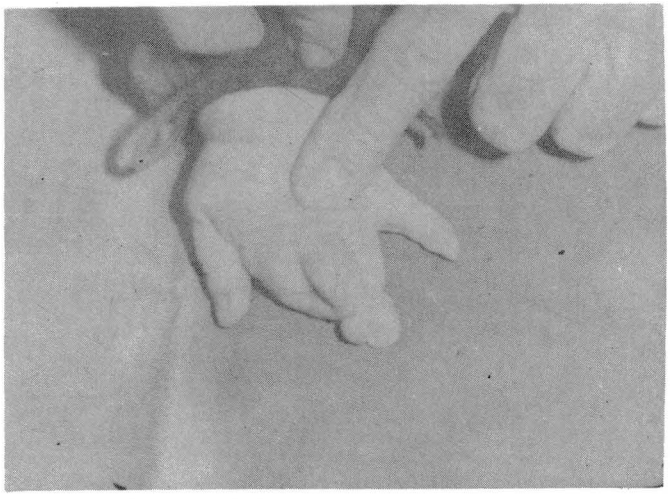

Fig. 2 — Sindactilia mista ósseo-cutânea

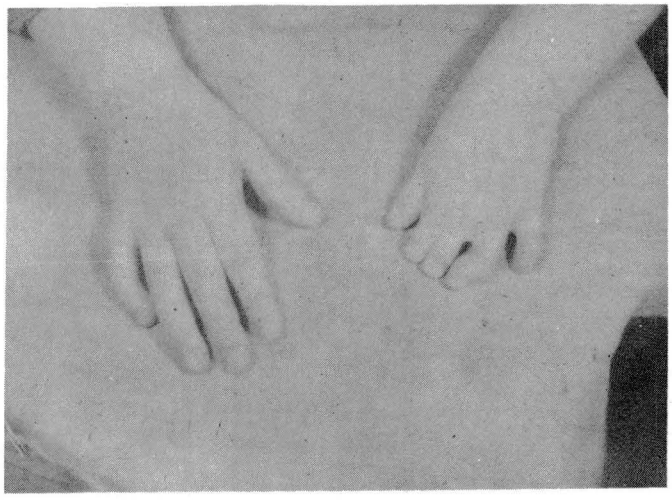

Fig. 5 — Microssindactilia

Kirschner removível, intra ou transmedular, com os calibres de 0,028 ou 0,035. Os enxertos de pele total podem ser obtidos nas pregas do punho ou do cotovelo ou em ambas. O pós-operatório transcorre, correntemente, sem alterações, desde que observados todos os cuidados que dispensamos aos pacientes enxertados. Nossa rotina é retirar a esponja metálica dos curativos ao fim do 1.º dia pós-operatório, descomprimindo a mão operada, de vez que já houve tempo para coagulação e para a retração dos pequenos vasos não ligados.

No 8.º ou no 10.º dia, retiramos os curativos e iniciamos a balneoterapia salina com água morna após duas fervuras. Quando a criança vai para a escolinha, podemos praticar outro estágio cirúrgico nas comissuras que tenham tornado reduzidas pelo crescimento ósseo das falanges.

DISCUSSÃO

Nossa conclusão é de que, observadas as regras básicas que sustentam o tratamento de qualquer anomalia congênita da mão e/ou do membro superior como um todo, alcança-se resultado funcional muito bem, com fracos aspectos estéticos irrelevantes.

É de todo o interesse saber que as sindactilias sindrômicas (síndrome de Poland ou síndrome de Apert) podem estar associadas com a braquidactilia, reduzindo em 30 a 50% o tamanho dos dedos; observa-se, geralmente, hipoplasia ou agenesia dos músculos peitorais ou do frande dentado anterior, redução de pelos, tecido celular subcutâneo escasso, assimetria das aréolas mamárias e, algumas vezes, hipoplasia de todo o membro escapular, com ou sem a existência de brida axilar.

Na síndrome de Apert existe uma disostose craniofacial, com deformidades digitais mais graves, encontrando-se a sindactilia de forma completa e muito complexa.

A presença de sinfalangismo ao nível da metade e/ou na porção distal anula as articulações interfalângicas, produzindo um dedo rígido, quase sempre com mobilidade apenas das metacarpofalângicas. A existência simultânea de hipometacarpia e as alterações estruturais transformam a mão em uma concha ou pires, com ou sem a presença da falange em forma de delta no polegar, gerando uma incapacidade funcional absoluta. Dependente de mutações gênitas ou de suas alterações é, felizmente, de ocorrência rara (1:200.000 nascimentos), podendo ser contra-indicada a operação precoce pelas alterações cerebrais concomitantes.

REFERÊNCIAS

1. Boswick, J.A.: *Complications in hand surgery,* Philadelphia, W.B. Saunders, 1986.
2. Green, D.: *Operative hand surgery,* New York, Churchill Livingstone, 1982.
3. Pernet, A.: Lições de cirurgia da mão, São Paulo, Manole, 1977.

TECNOLOGIA DE PONTA EM PRÓTESE ORTOPÉDICA.

Moderna tecnologia, equipamentos de última geração e processos automatizados fazem a garantia de alta confiabilidade das próteses e implantes ortopédicos Trautec.
Utilizando métodos e processos adquiridos sob licença na Europa e Estados Unidos, aplicados sob um rigoroso controle de qualidade, a Trautec fabrica no Brasil mais de 700 tipos de próteses e implantes das principais técnicas da ortopedia ocidental.
A Trautec produz também implantes sob medida, para casos especiais, onde as próteses nas medidas convencionais, não representariam solução.
Através de um rápido e eficiente sistema de distribuição a Trautec coloca seus produtos ao alcance do seu centro cirúrgico em qualquer parte do Brasil.

TRAUTEC
EQUIPAMENTOS CIRÚRGICOS

Indústria e Comércio de Implantes e Instrumentos para Ortopedia

Rua Guará, 1816
Jardim Santos Dumont - CEP 14075
Ribeirão Preto - São Paulo
Telefone (016) 626-8050

RASCUNHO • COMUNIC

1 CÁPSULA AO DIA

Artrite reumatóide
Artrose senil
Osteoartrite
Gota
Tenossinovite
Luxação
Fratura

Maior Eficácia • Maior Segurança • Maior Economia

Farmalab

inflamene

Inflamene também é apresentado em gotas e supositórios.

Amarria interespinhosa versus amarria sublaminar

Estudo experimental comparativo *

JOÃO D.M.B. ALVARENGA ROSSI[1], TARCISIO ELOY P. BARROS FILHO[2], RAUL BOLLIGER NETO[2], TOMAZ PUGA LEIVAS[3], CARLOS AUGUSTO MALHEIROS LUZO[4], JOSÉ ROBERTO TROMBINI NOVO[4]

RESUMO

Os autores comparam experimentalmente, em vértebras de cães, o comportamento mecânico das amarrias interespinhosa e sublaminar. Concluem que a amarria interespinhosa atende mais aos princípios mecânicos.

SUMMARY

Interspinous versus sublaminar wiring. A comparative experimental study

The authors study in a canine experimental model the mechanical behavior of the interspinous and the sublaminar wiring. They conclude that the interspinous wiring demonstrate more adequability to the mechanical principles.

INTRODUÇÃO

A primeira amarria do processo espinhoso é atribuída a Handra [2], que a realizou em 1891 entre C6-C7, para tratar de fratura de C7. Seus princípios básicos foram estabelecidos por Rogers [8] em 1942 e, a partir dessa época, vem sendo utilizada com algumas variações, dependendo de cada cirurgião, mas fundamentalmente os conceitos ainda são os mesmos.

Apesar de ser utilizada há quase um século, algumas perguntas permanecem: quanta resistência é adicionada ou perdida imediatamente após as fixações por amarrias na coluna, por via posterior, no período em que a resistência depende exclusivamente da montagem realizada no ato cirúrgico? Quanta proteção adicional é necessária para não comprometer a coluna ao se transferir o paciente da mesa operatória? E durante os cuidados de enfermagem? E na fase de reabilitação precoce? Estas dúvidas não são exclusivamente nossas, mas constituem preocupações gerais de outros autores [4,5].

No presente trabalho, fundamentalmente, foi feita análise do comportamento da resistência oferecida pelas clássicas amarrias interespinhosas e variações em relação às amarrias sublaminares [6], hoje tão em voga. Portanto, o objetivo básico deste trabalho é comparar experimentalmente esses dois tipos de amarrias.

MATERIAL E MÉTODOS

Este trabalho foi realizado no Laboratório de Biomecânica (LIM-41) do Departamento de Ortopedia e Traumatologia da Faculdade de Medicina da Universidade de São Paulo.

Foram utilizados 22 pares de vértebras de cães adultos de tamanho médio e grande, oriundos do Biotério do Departamento de Técnica Cirúrgica da Faculdade de Medicina da Universidade de São Paulo.

---

* Trab. realiz. no Lab. de Biomecânica (LIM-41) do Dep. de Ortop. e Traumatol. da Fac. de Med. da Univ. de São Paulo.

1. Professor Adjunto.
2. Médico Assistente.
3. Engenheiro mecânico do LIM-41.
4. Residente do 3.º ano.

Conservação — Imediatamente após a retirada das colunas vertebrais, estas foram acondicionadas em sacos plásticos de onde o ar foi retirado e conservadas em congelador a —22 graus centígrados.

Preparo dos espécimes — As colunas foram retiradas do congelador, deixadas resfriar em temperatura ambiente e foram separadas em conjuntos de duas vértebras. Após cuidadosa dissecção, limpeza e retirada da medula espinhal, foram retirados os ligamentos interespinhosos.

Preparo dos corpos de prova — Fios de aço inoxidável 316-L de 1mm de diâmetro foram utilizados na montagem dos corpos de prova. Para os *sublaminares,* o fio foi passado através do canal medular e amarrado por meio de alicate, até se obter a maior tensão possível deste (figura 1). Para se preparar os corpos de prova *interespinhosos,* foi feito, na porção inferior da base da apófise, um orifício de 2mm de diâmetro por onde o fio foi passado duas vezes e, a seguir, foi lançada a apófise espinhosa da vértebra inferior e amarrado (figura 2).

Foi feita, nos corpos de prova, ressecção óssea cuneiforme de cerca de 90 graus, com abertura anterior, interessando aproximadamente a metade de cada um dos corpos vertebrais, retirado em bloco na mesma peça o disco intervertebral (figuras 1 e 2).

Realização da prova — Para se realizar a prova, os espécimes foram ajustados a pequenas alavancas inseridas no canal medular e a ele ajustadas com cimento acrílico, que também foi usado para fixar os corpos vertebrais (figura 3).

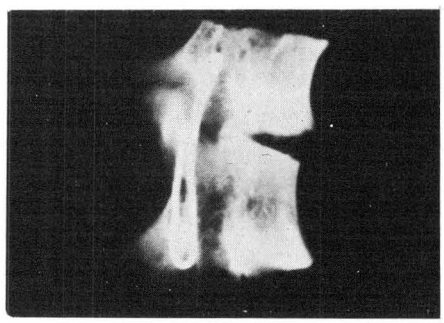

Fig. 1 — Radiografia de peça com montagem sublaminar, após ser submetida a tensões. Notar a ressecção em cunha anterior.

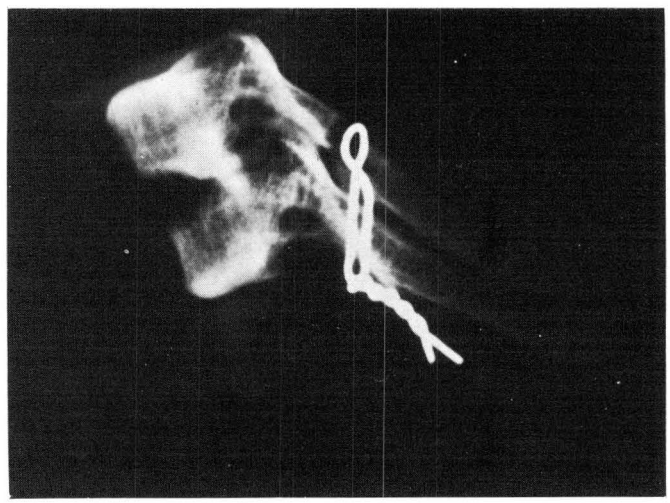

Fig. 2 — Radiografia de peça com montagem interespinhosa, após ser submetida a tensões. Notar a ressecção em cunha anterior e a fratura da apófise espinhosa superior, passando pelo orifício.

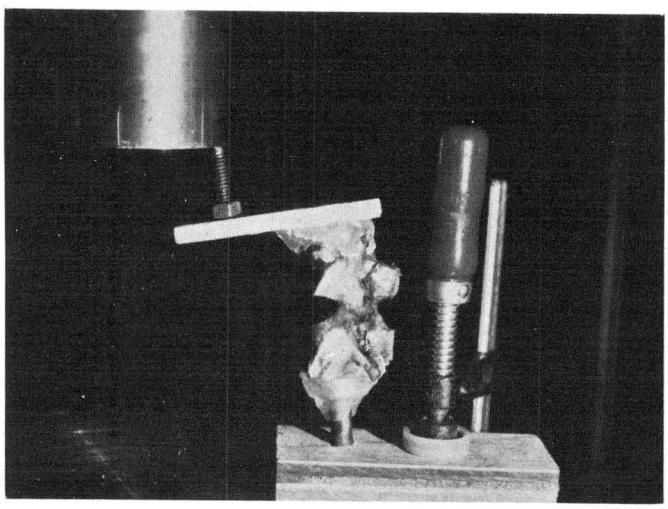

Fig. 3 — Corpo de prova sublaminar inserido no sistema de alavancas, fixado com cimento acrílico, após o carregamento. O parafuso em contato com a plataforma superior da máquina tem a cabeça em forma de semi-esfera.



Fig. 4 — Máquina universal de ensaios mecânicos e respectivo ***plotter,*** *utilizados nas provas*

A prova foi realizada em máquina universal de ensaios mecânicos *Kratos,* modelo K 5002, dotada de célula de carga CCT-10.000kgf, com escalas de 5.000, 2.500, 1.000 e 500kgf, velocidade de 20mm/min e regulada em escala 4 (500kgf). A prova foi acompanhada por plotter *Servogor* 790 BBC, onde a deformação "x" foi regulada em 10 mV/cm e a carga "y" em 10 mV/cm (figura 4).

RESULTADOS

TABELA 1

Média, desvio padrão, erro padrão da média e número de casos dos momentos das cargas aplicadas às montagens interespinhosas e sublaminares, em kgf x mm e em regime elástico

Parâmetros	Tipo de montagem	
	Interespinhosa	sublaminar
Média (kgf x mm)	223,08	157,70
Desvio padrão	72,04	95,10
Erro padrão da média	19,98	31,70
Número de casos	13	9

TABELA 2

Média, desvio padrão, erro padrão da média e número de casos do ângulo de deformação das montagens interespinhosas e sublaminares submetidas a cargas e medido em graus

Parâmetros	Tipo de montagem	
	Interespinhosa	Sublaminar
Média (graus)	7,66	8,87
Desvio padrão	4,48	3,83
Erro padrão da média	1,24	1,28
Número de casos	13	9

TABELA 3

Média medida em kgf x mm, valor de U (menor), transformação Z e probabilidade dos momentos das montagens interespinhosas x sublaminares

Tipo de montagem (kgf x mm)		U (menor)	Z	p
Interespinhosa	Sublaminar			
223,08	157,78	31	1,836	0,0329*

* Estatisticamente significante.

TABELA 4

Média medida em graus, valor de U (menor), transformação Z e probabilidade da flexão máxima das montagens interespinhosas x sublaminares quando submetidas a cargas

Tipo de montagem (graus)		U (menor)	Z	p
Interespinhosa	Sublaminar			
7,66	8,87	51	0,500	0,31

COMENTÁRIOS

A amarria interespinhosa suporta um momento médio de 223,08kgf x mm em regime elástico, isto é, sem sofrer deformação permanente, fletindo em média 7,66 graus. Sob momentos superiores a 316,92kgf x mm, ocorre a fratura óssea, mais comumente no processo espinhoso, onde foi feita a perfuração para passagem do fio de aço (figura 5).

A amarria sublaminar suporta um momento médio de 157,78kgf x mm em regime elástico, levando a uma deformação de 8,87 graus. Nesse tipo de amarria, não houve um ponto crítico onde tivesse ocorrido a fratura, mas sim a secção dos elementos entre o processo espinhoso e a lâmina. Notou-se ainda que, pela fixação assimétrica do método, há tendência para rotação e inclinação lateral das vértebras, chegando em alguns casos à desarticulação. É importante assinalarmos, ainda, a dificuldade

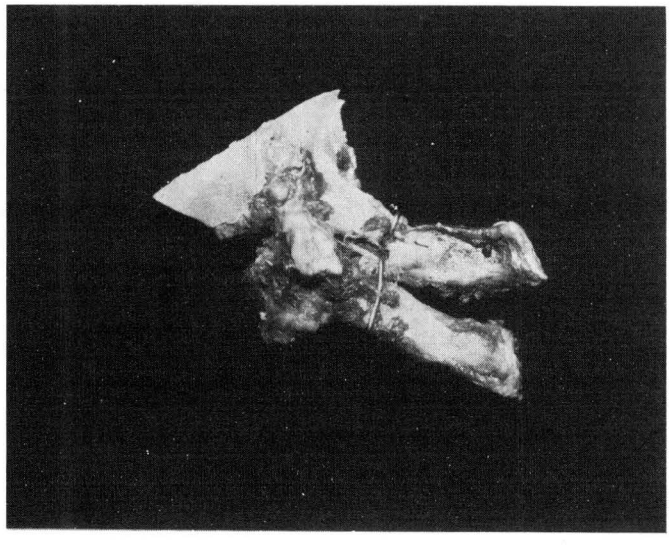

Fig. 5 — Fotografia de espécime com amarria interespinhosa submetida a cargas. Notar fratura da apófise espinhosa superior no ponto de passagem do fio. Observar restos de acrílico.

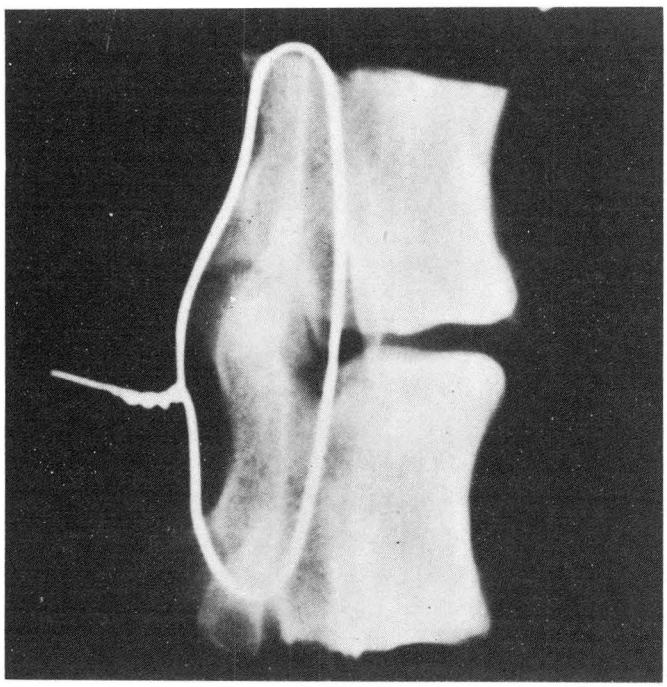

Fig. 6 — Radiografia de espécime com amarria sublaminar. Em razão da curva apertada descrita pelo fio nas margens das lâminas, muitas vezes observou-se saliência deste no interior do canal medular.

encontrada para se manter o fio de aço em extensão completa após ter sido feita a amarria, a fim de se evitar seu abaulamento no interior do canal medular (figura 6).

A amarria interespinhosa tem resistência cerca de 30% maior que a amarria sublaminar, para deformações iguais, ou seja, a amarria interespinhosa tem maior resistência e rigidez igual nos limites onde não ocorrem danos ou deformações permanentes.

Acima de 157,78kgf x mm, nas amarrias sublaminares, inicia-se um processo de secção entre o processo espinhoso e a lâmina, que desestabiliza permanentemente o sistema, acarretando distorções de estabilidade, sem no entanto ocorrer fraturas.

Os modelos experimentais em cães para estudo da estabilidade da coluna cervical já têm sido usados por outros autores e as conclusões obtidas a partir destes modelos são consideradas como possíveis de serem extrapolados para o homem [10,11,12]. O método de lesão dos ligamentos posteriores e ressecção com cunha óssea anterior para produzir instabilidade também já foi utilizado [10].

Experimentalmente, já foi demonstrado [4] que nenhuma das técnicas de fixação oferece resistência maior quando testada em flexoextensão que a coluna normal e que nenhuma destas técnicas fornece estabilidade quando testada em extensão.

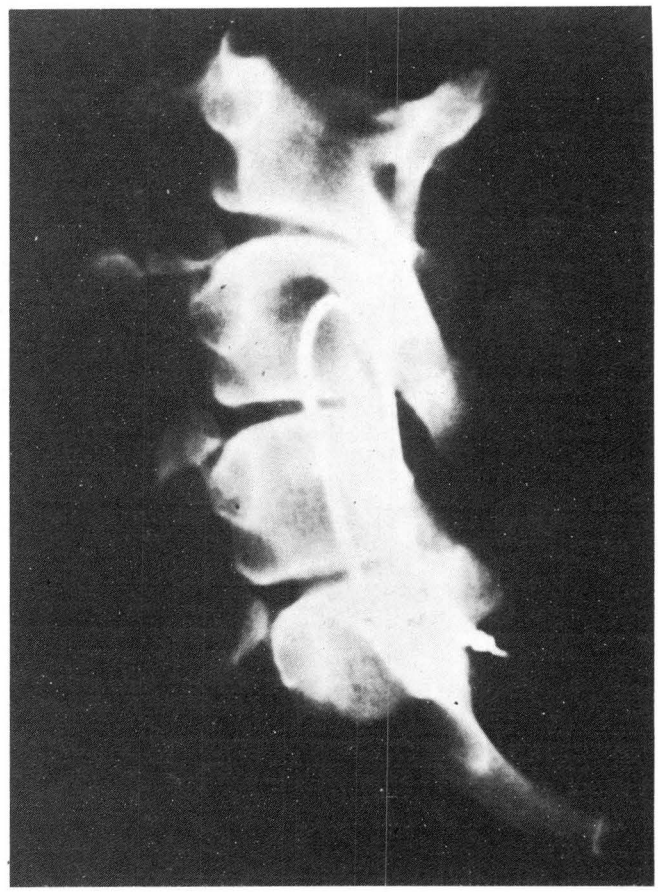

Fig. 7 — A amarria sublaminar, por ser assimétrica, dá ao segmento uma configuração escoliótica, além de produzir efeito praticamente nulo quando o espécime é submetido às provas, pois reage somente com o que sobrou de ligamentos

Johnson [4], em estudo experimental em modelo biomecânico com cadáver, observou que a resistência oferecida pela amarria interespinhosa corresponde a 33% da resistência normal quando submetida em flexão.

Embora à primeira vista possa parecer a amarria sublaminar muito diferente, em nosso experimento tal idéia não foi confirmada. Isso pode ser explicado porque a lâmina está muito próxima do centro de giro de flexoextensão vertebral e assim sua fixação pouco impede e não se opõe a esses movimentos. Se a amarria sublaminar for executada de um só lado, como em luxações unilaterais, o conjunto vertebral passa a funcionar assimetricamente, pois a lâmina, com a metade oposta livre, dá aos movimentos segmentares uma verdadeira configuração escoliótica, quando solicitada à flexão (figuras 6 e 7). Em função da brusca mudança de direção do fio, de 180 graus, na amarria sublaminar, não é raro que o mesmo faça saliência no canal vertebral, o que, a nosso ver, se

O que mais esperar de um antiinflamatório, além de alta potência analgésica e melhor tolerabilidade?

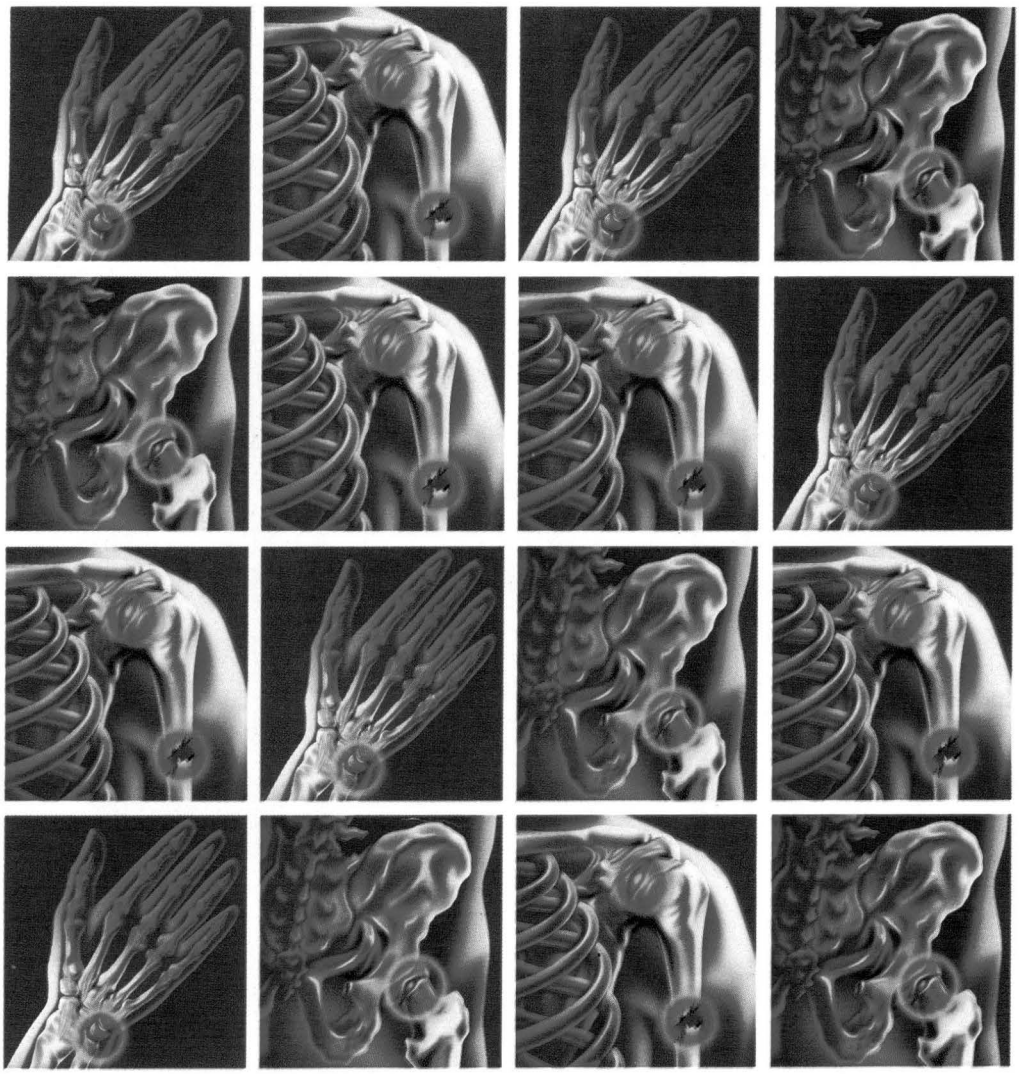

(flurbiprofeno)

Evril

Alta potência antiinflamatória e analgésica, com melhor tolerabilidade

PA-EV-02/86

de angeli

Outras informações à disposição da Classe Médica - Instituto De Angeli Produtos Terapêuticos Ltda. - São Paulo - SP - Caixa Postal 7360 - CEP 01000

LASERTERAPIA
Um salto seguro no tempo.

Evolução tecnológica é palavra de ordem no mundo de hoje, especialmente quando falamos em Medicina.

O maior desafio é alcançar o futuro, dar sempre um passo à frente. O que ontem era teoria, hoje é realidade.

A base do progresso científico é a pesquisa constante, a procura de soluções para todos os problemas, novos ou antigos. As respostas são descobertas, as técnicas se aprimoram rapidamente. Por isso, uma das maiores necessidades do Médico moderno é atualizar-se, manter-se em dia com os melhores recursos disponíveis.

Nenhuma outra técnica evoluiu tanto quanto a do LASER.

Cada vez mais utilizado e com novas aplicações, representa uma das maiores conquistas da ciência em todos os tempos.

Para o Médico, SPACE LASER se preocupou em criar um aparelho especial e exclusivo para cada finalidade.

SPACE LASER é tecnologia segura em LASERTERAPIA.

Com know-how Europeu e reconhecido mundialmente, é amplamente indicado em Traumatologia e Medicina Desportiva, Ginecologia, O.R.L., Cirurgia Plástica e Dermatologia, Neurologia, Odontologia, Proctologia e outras especialidades.

SPACE LASER é rapidez e eficiência, mais conforto para o paciente e para o Médico.

Solicite maiores informações e detalhes técnicos entrando em contato conosco.

Quem procura o melhor, sabe quando encontra.

Space Laser®
DO BRASIL

Setor Administrativo:
R. Salvador Garcia, 39 - 3.º andar - Tel.: 814-0448
CEP 05503 - Telex (011) 80059 BR - S. Paulo - SP

Desejo receber maiores informações sobre o Laser Medicinal SPACE LASER

Nome: Dr(a).....

Especialidade .....

Endereço .....

Cidade..... Estado.....

Tel..... CEP.....

Laserterapia. Um salto seguro no tempo.

constitui em risco, quando o método é utilizado na região cervical.

Existe grande preocupação a respeito da segurança do procedimento de passagem do fio sublaminar, não só na coluna cervical, como também nos demais segmentos, sendo descrita a ocorrência de déficits neurológicos em pacientes submetidos à instrumentação segmentar da coluna, com incidência variando de 5 [7] a 17% [14].

Tentando-se evitar esses riscos, outras técnicas de fixação da coluna cervical por via posterior têm sido descritas [1,3]. Whitehill e col. [13], em estudo experimental, afirmam que a despeito dos dados mecânicos que mostram maior resistência com modelos de fixação sublaminar, ainda assim hesitam em generalizar seu uso para todos os casos de instabilidades posteriores, pelo risco de lesão medular pela passagem do fio sublaminar.

Na amarria interespinhosa o ponto mais freqüentemente de menor resistência foi ao nível do orifício de passagem do fio através do processo espinhoso, o que está de acordo com outros estudos experimentais [5].

Em nossos casos, não foram utilizadas laçadas ou nós na amarria das pontas do fio de aço, porque o modelo que oferece maior resistência é o enrolamento e torção das extremidades [9]. Assim, durante as provas, não tivemos nenhuma soltura de amarrias.

CONCLUSÃO

A amarria interespinhosa no modelo experimental canino estudado atende melhor aos princípios mecânicos em relação à amarria sublaminar.

REFERÊNCIAS

1. Davey, J.R., Rorabeck, C.H., Bailey, S.I., Bourne, R.B. & Dewar, F.P.: A technique of posterior cervical fusion for instability of the cervical spine, *Spine* 10: 722-728, 1985.
2. Fielding, J.W.: Cervical spine surgery. Past, present and future potential, *Clin. Orthop.* 200: 284-290, 1985.
3. Holness, R.O., Huestus, W.S., Howes, W.J. & Lamgille, R.A.: Posterior stabilization with an interlaminar clamp in cervical injuries: technical note and review of the long term experience with the method, *Neurosurgery* 14: 318-322, 1984.
4. Johnson, R.M., Owen, J.R., Panjabi, M.M., Bucholz, R.W. & Southwick, W.O.: Immediate strength of certain cervical fusion techniques, *Orthop. Trans.* 4: 42, 1980.
5. Johnson, R.M. & Wolf Jr., J.W.: Stability, em Bailey, R.W.: *The cervical spine*, Philadelphia, J.B. Lippincott, 1983. Cap. 3, p. 35-53.
6. Luque, E.R.: The anatomic basis and principles of segmental spinal instrumentation, *Spine* 7: 256-259, 1982.
7. Moore, S.V. & Eilert, R.E.: Segmental spinal instrumentation: complications, corrections and indications, *Orthop. Trans.* 7: 413, 1963.
8. Rogers, W.A.: Treatment of frature-dislocation of the cervical spine, *J. Bone Joint Surg.* 24: 245, 1942.
9. Schultz, R.S., Boger, J.W. & Dunn, H.K.: Strength of stainless steel surgical wire in various fixation modes, *Clin. Orthop.* 198: 305-307, 1985.
10. Whitehill, R., Reger, S.T., Kett, R.L., Payne, R. & Barry, J.: Reconstruction of the cervical spine following anterior vertebral body resection: a mechanical analysis of a canine experimental model, *Spine* 9: 240-245, 1984.
11. Whitehill, R., Reger, S.I. & Fox, E.: The use of methylmetracrylate as an instantaneous posterior fusion mass: a canine in vivo experimental model, *Spine* 9: 246-252, 1984.
12. Whitehill, R. & Barry, J.C.: The evolution of stability in cervical spinal constructs using either autogenous bone graft or methylmethacrylate cement: a follow-up report on a canine in vivo model, *Spine* 10: 32-41, 1985.
13. Whitehill, R., Wilhelus, C.E., Moshel, J.T., Kramer, S.V. & Ruch, W.W.: Posterior strut fusions to enhance immediate postoperative cervical stabillity, *Spine* 11: 6-13, 1986.
14. Wilbur, R.G., Thompson, G.H., Schaferr, V.W., Brown, R.H. & Nash, C.L.: Postoperative neurological deficits in segmental spinal instrumentation, *J. Bone Joint Surg. (Am)* 66: 1.178-1.187, 1984.
15. Winter, R.B. & Anderson, M.B.: Spinal arthrodesis for spinal deformit using post tension instrumentation and sublaminar wiring, *Int. Orthop.* 9: 239-245, 1985.

Cisto ósseo simples determinando encurtamento de úmero

Apresentação de um caso*

GERSON A. VELOSO [1], HEVERTON C. DE OLIVEIRA [2], MARIO DA PAZ ALVES [3]

RESUMO

Os autores apresentam um caso de cisto ósseo juvenil que ocorreu no 1/3 superior do úmero de uma paciente de 8 anos de idade. Foi tratado conservadoramente por 19 meses, sem resultado satisfatório. Injetou-se corticóide *(Depo-Medrol)*, melhorando. O resultado, 5 anos e 8 meses de evolução, foi o encurtamento do úmero em 7,0 cm.

SUMMARY

Simple bone cyst causing shortening of the humerus

The authors present a case of juvenile bony cyst that occurred on the upper 1/3 of the humerus of an 8-year-old child. It was treated conservely for 19 months without good results. Corticoid (Depo-Medrol) was injected, recovering the lesion. After 5 years and 8 months from the first consultation, the result showed a 7,0cm shortening of the humerus.

INTRODUÇÃO

As mais freqüentes complicações do cisto ósseo simples são as fraturas, as recidivas e as deformidades. Embora grave, uma outra complicação pouco relatada é o encurtamento de membro conseqüente a um cisto ósseo simples (tabela 1). Só encontramos essa complicação relatada no úmero.

TABELA 1
Revisão de casos de encurtamento de úmero devido a cisto ósseo simples

Data	Autores	Sexo e Idade (a)	Localização	Grau de encurt. (cm)
1976	Nelson & Foster [7]	F — 15	1/3 superior de úmero	5,0
1977	Mckay & Nason [4]	•• — 5 •• — 10 •• — 7	1/3 superior de úmero	2,0 2,0 8,0
1982	Moed & LaMont [5]	M — 12 M — 17 M — 8	1/3 superior de úmero	2,0 5,0 5,0

Vários métodos de tratamento já foram propostos; a injeção de corticóide intracisto deu índice de cura em torno de 90%, segundo Scaglietti e col. [8] A curetagem e enxerto ósseo é o método terapêutico mais divulgado, porém com índice de recidiva que varia de 30 a 45%, segundo Spence e col. [9], Neer e col. [6] Outros métodos, como ressecções subtotal e de todo o segmento ósseo que contém o cisto, já foram propostos [1,3,4]. A cura espontânea do cisto, após fratura, também é relatada [3] e é do conhecimento de muitos ortopedistas.

Interessante trabalho foi realizado por Chigira e col. [2], que determinaram ser a pressão intracisto um pouco mais elevada do que a pressão da medula do osso contralateral. Determinaram também que a PO_2 do líquido do cisto era bem mais baixa do que a dos vasos (veias e artérias), medida sincronicamente. Em razão dis-

* Trab. realiz. no Dep. de Radiol. da Fac. de Med. da UFGo.
1. Prof. Adjunto do Dep. de Radiol. da Fac. de Med. da UFGo.
2. Pós-Graduando da Disc. de Radiol. da Esc. Paul. de Med.
3. Prof. Assist. e Chefe do Dep. de Ortop. da Fac. de Med. da UFGo.

so, consideram a obstrução venosa como a possível pátogênese do cisto e propõem um método de drenagem com fios de Kirschner, obtendo excelentes resultados em 7 casos tratados dessa maneira.

RELATO DO CASO

E.C.M., fem., 8 anos. Atendida em 3/2/78, relatando que há 30 dias caiu de bicicleta e desde então vem tendo dificuldade para movimentar o membro superior direito. Ao exame, apresentou dor à palpação do 1/3 superior do braço direito, rotações limitadas e abdução dolorosa.

O exame radiológico mostrou lesão lítica, de aspecto cístico, comprometendo toda a metáfise e parte da diáfise do 1/3 superior do úmero, indo até quase à cartilagem de crescimento; observa-se também fratura da cortical com calo ósseo (fig. 1).

Conduta — Foi proposto tratamento cirúrgico, mas recusado. Colocou-se tipóia, recomendando-se observação.

4/4/78 — Passando bem; a dor tornou-se discreta.

18/9/78 (7 meses de tratamento conservador) — Retorna com relato de queda há 4 dias, passando a sentir muita dor. O exame radiológico mostrou persistência da lesão com fratura patológica e comprometimento da fisis (fig. 2). Colocado gesso tipo Velpeaux.

30/10/78 — Retirado o gesso. Não houve queixa de dor.

18/9/79 (1 ano e 7 meses de tratamento conservador) — A paciente foi atendida por outro facultativo nessa data. Em virtude da progressão da lesão (fig. 3), optou-se pela injeção de corticóide (*Depo-Medrol,* na dosagem de 120mg), sabendo-se de antemão da rebeldia da paciente aos controles periódicos.

21/10/80 (13 meses depois da primeira infiltração com corticóide) — Notou-se boa evolução, com a cura quase completa da lesão (fig. 4). Em julho de 1981 foi realizada a 2.ª infiltração de corticóide, na mesma dosagem, devido a recidiva do cisto (fig. 5a). A fig. 5b mostra o aspecto do cisto 8 meses após a 2.ª infiltração.

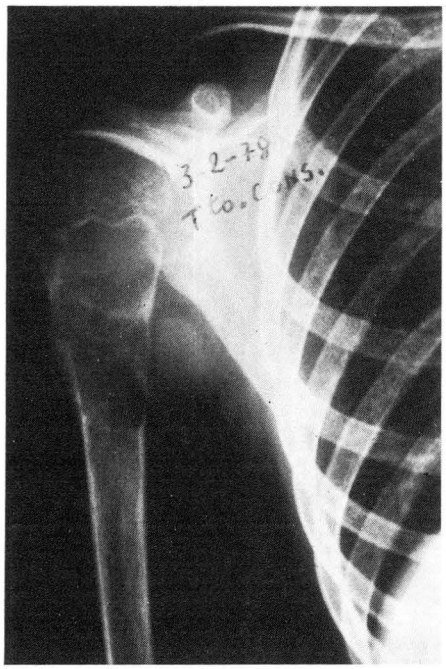

Fig. 1 — Radiografia mostrando o aspecto típico de cisto ósseo com fratura e calo ósseo. Chama a atenção a adjacência da lesão da cartilagem de crescimento. Nessa data foi instituído tratamento conservador.

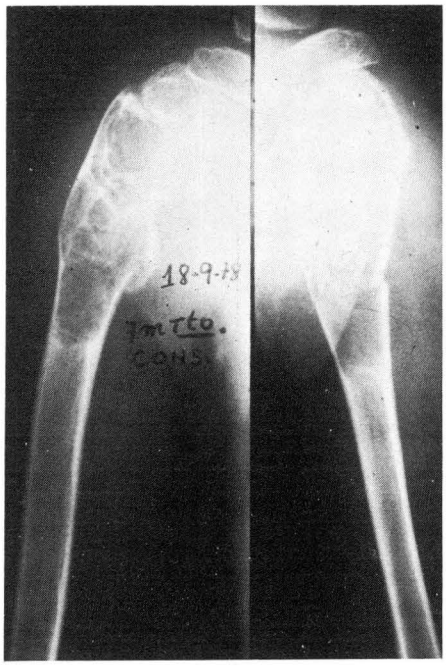

Fig. 2 — Controle radiológico com 7 meses de tratamento conservador. Nova fratura em virtude de trauma.

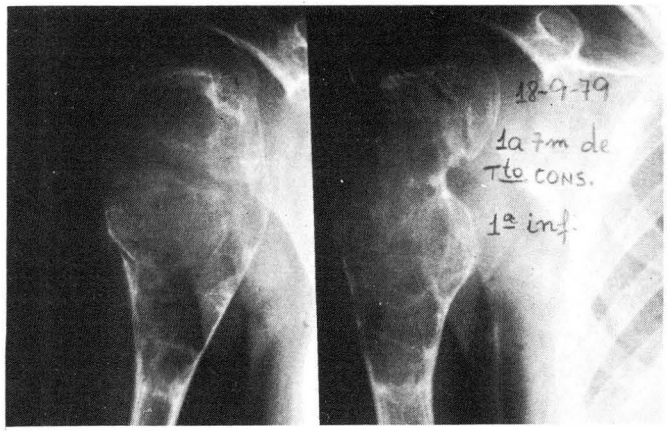

Fig. 3 — Aspecto da lesão 1 ano e 7 meses depois do 1.º atendimento. Nessa data optou-se pela injeção de corticóide ***(Depo-Medrol).***

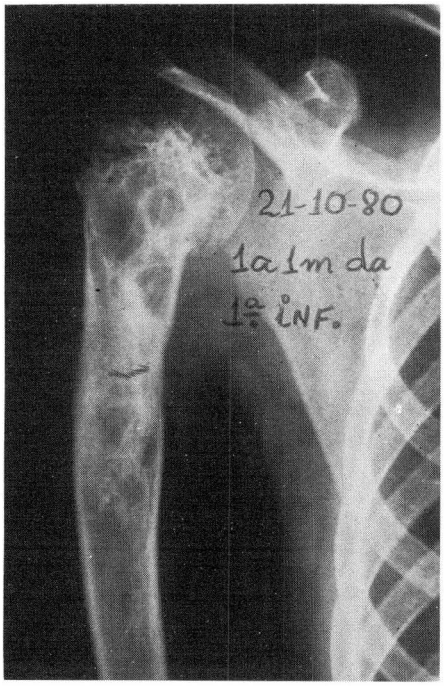

Fig. 4 — Aspecto da lesão 13 meses depois da 1.ª infiltração, quase curada. O comprometimento da cartilagem de crescimento é evidente.

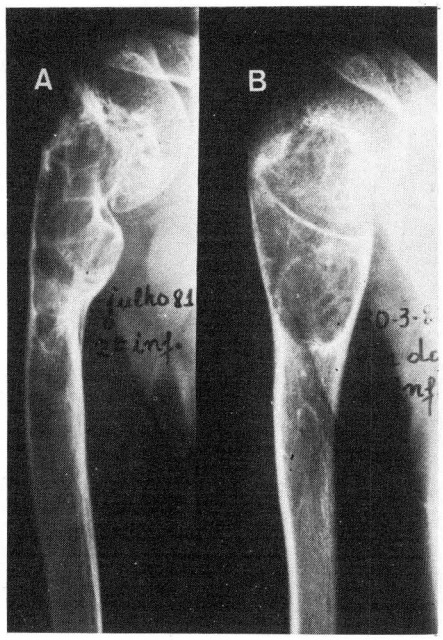

Fig. 5 — A) Controle radiológico quase 2 anos depois da 1.ª infiltração com corticóide. A lesão demonstra atividade. Feita a 2.ª infiltração; B) Aspecto da lesão 8 meses depois da 2.ª infiltração.

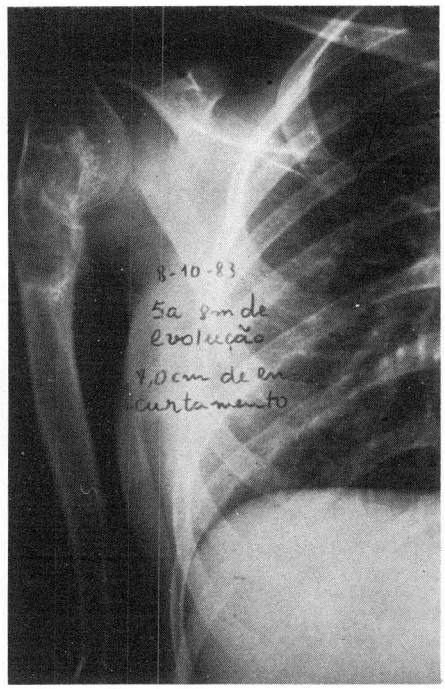

Fig. 6 — Controle 5 anos e 8 meses do 1.º atendimento. Há encurtamento do úmero de 7,0cm, além de a lesão permanecer ativa.

8/10/83 (5 anos e 8 meses de evolução desde a 1.ª consulta) — A paciente apresentou, além de deformidade do úmero e persistência do cisto, encurtamento de 7,0cm.

DISCUSSÃO

Conforme vimos na introdução deste artigo, há várias maneiras de se tratar o cisto ósseo juvenil. Nos casos em que a lesão está muito próxima da cartilagem de crescimento talvez não seja recomendado o tratamento cirúrgico, pois aumentaria o risco de lesão da fisis. Por outro lado, o índice de recidiva após curetagem e enxerto ósseo é alto, em torno de 40%. Nesses casos a opção terapêutica deve recair na drenagem do cisto, segundo o método de Chigira e col. [2] ou na injeção de corticóide intracisto, o que dá um índice de cura em torno de 90%, conforme mostrou Scaglietti e col. [8] Nosso caso foi tratado conservadoramente por período de 19 meses, sem resultado. Optou-se, depois, pela injeção de corticóide, mas de modo muito irregular. O resultado final foi um grande encurtamento do úmero. O presente caso nos adverte para maior rigor no manuseio de casos futuros.

REFERÊNCIAS

1. Agerholm, J.C. & Goodfellow, J.W.: Simple cysts of the humerus treated by radical excision, *J. Bone Joint Surg. (Br)* 47: 714-717, 1965.
2. Chigira, M., Maehar, S., Arita, S. & Udagawa, E.: The aetiology and treatment of simple bone cysts, *J. Bone Joint Surg. (Br)* 65: 633-637, 1983.
3. Fahey, J.J. & O'Brien, E.T.: Subtotal resection and grafting in selected cases of solitary unicameral bone cyst, *J. Bone Joint Surg. (Am)* 55: 59-68, 1973.
4. McKay, D.W. & Nason, S.S.: Treatment of unicameral bone cysts by subtotal resection without grafts, *J. Bone Joint Surg. (Am)* 59: 515-518, 1977.
5. Moed, B.R. & LaMont, R.L.: Unicameral bone cyst complicated by growth retardation. Report of three cases, *J. Bone Joint Surg. (Am)* 64: 1.379-1.381, 1982.
6. Neer, C.S., Marcove, R.C., Ters, J. & Carbonara, P.N.: Treatment of unicameral bone cyst. A follow-up study of one hundred seventy--five cases, *J. Bone Joint Surg. (Am)* 48: 731-745, 1966.
7. Nelson, J.P. & Foster, R.J.: Solitary bone cyst with epiphyseal involvement, *Clin. Orthop.* 118: 147-150, 1976.
8. Scaglietti, O., Marchetti, P.G. & Bartolozzi, P.: The effects of methylprednisolone acetate in the treatment of bone cysts. Results of three years follow-up, *J. Bone Joint Surg. (Br)* 61: 200-204, 1979.
9. Spence, F., Sell, W. & Brown, R.H.: Solitary bone cyst: treatment with freeze-dried cancellous bone allograft, *J. Bone Joint Surg. (Am)* 51: 87-96, 1969.

PARA TODOS OS MOVIMENTOS

na maioria dos pacientes

BURSITES/TENDINITES/TENOSSINOVITES
Proporciona potente ação antiinflamatória, aliviando a dor e possibilitando rápido retorno às atividades normais.

ASMA BRÔNQUICA
Alivia os sintomas usualmente dentro de 1 a 12 horas, perdurando até 3 semanas.

RINITE ALÉRGICA
Proporciona alívio rápido e duradouro dos sintomas: obstrução nasal, espirros, prurido, ardor e coriza.

Duo-Decadron®

(fosfato sódico de dexametasona e acetato de dexametasona, MSD)

LIBERA OS MOVIMENTOS

Nota: Informações detalhadas à disposição dos Senhores Médicos, a pedido.

MSD
MERCK SHARP & DOHME

MC 044/87

12-87 DDCD 86-BR-044-J

Reuniões na SBOT

A Comissão para Reforma do Estatuto da SBOT reuniu-se no dia 7 de março último, quando se verificou o estatuto atual e as modificações possíveis. Cópias do estatuto foram enviadas a todas as regionais, solicitando-se sugestões de alterações.

A Comissão Executiva, por seu turno, reuniu-se em Campinas no dia 22 do mesmo mês, por ocasião do exame para título de especialista. O exame foi um sucesso, tendo sido aprovados 71,8% dos examinados.

Na Comissão de Educação Continuada, o Dr. Laredo fez explanação sobre as futuras atividades da comissão, dando ênfase aos novos vídeos didáticos, que pretende divulgar em todo o Brasil, começando pelo V Congresso Sul-Brasileiro de Ortopedia.

Na Comissão de Defesa Profissional, o Dr. Jorge Bitar informa que pretende criar comissões em todo o país e que organizará um Boletim Informativo. Sugere a criação de Comissões de Ética e de Honorários no novo Estatuto. Por fim, solicitou que todos os congressos destinem tempo em horário útil, para discussão dos problemas da classe.

2.º Congresso Cearense

Está programado para novembro próximo, em Fortaleza, o 2.º Congresso Cearense de Ortopedia e Traumatologia.

O 1.º congresso foi realizado entre 20 e 23 de novembro de 1985, comemorando os 25 anos de existência de Regional do Ceará.

Coluna

No 25.º Congresso Brasileiro de Ortopedia e Traumatologia, realizado em Fortaleza, foi eleita a nova diretoria do Comitê de Coluna da SBOT, composta pelos colegas Elcio Landim (Santa Casa/SP), diretor; Fernando Dalmo Borges (UFPR), vice-diretor; Tarcisio E. Pessoa de Barros F.º (HC-FMUSP), secretário; Eduardo Barros Puertas (EPM e Unicamp), tesoureiro.

Como principal atividade para este ano o comitê realizará o I Congresso Brasileiro de Patologia da Coluna, nos dias 14 a 16 de novembro vindouro, em São Paulo, já tendo enviado convites a quatro conferencistas do exterior. Informações e inscrições pelo tel. (011) 881-7388, com Celina.

Cirurgia de implante de mão, extremidades superiores e pé

Será realizado entre 24 e 26 de setembro próximo o 18.º Simpósio Internacional Anual em Cirurgia de Implante de Mão, Extremidades Superiores e Pé de Grand Rapids, cujo programa incluirá demonstrações cirúrgicas ao vivo em circuito fechado de TV, em cores.

O conclave será realizado no Blodgett Memorial Medical Center e no Amway Grand Plaza Hotel, de Grand Rapids, Michigan. O *chairman* do conclave é Alfred B. Swanson, MD, cujo endereço é Blodgett Professional Building, 1900 Wealthy, SE, Suite 290, Grand Rapids, Michigan 49506, USA.

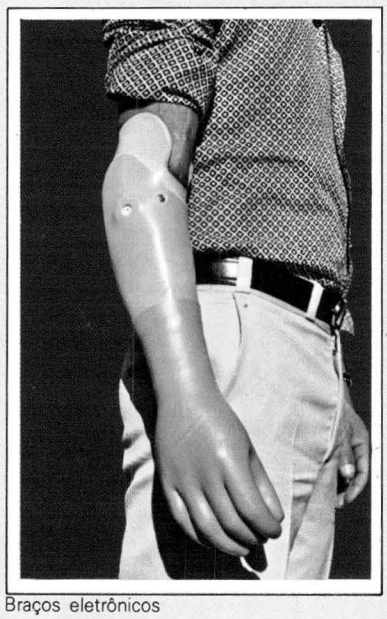



Braços eletrônicos

A linha de produtos Otto Bock é encontrada na Ortopedia José, onde a tecnologia mais avançada é usada em seu benefício.

ORTOPEDIA JOSÉ LTDA.
RIO DE JANEIRO

Rua Francisco Sá, 35 — S/Lj. 208/210
Tels. (021) 227-3593 e 267-8296

Fotos: aplicação do sistema "MODULAR" da Otto Bock

Assinaturas da

Revista Brasileira de Ortopedia

Recebem esta Revista automaticamente todos os associados da Sociedade Brasileira de Ortopedia e Traumatologia.

Se não for este o seu caso, garanta o recebimento da Revista fazendo uma assinatura.

Utilize uma das fichas de assinatura ao lado. Preencha-a e a remeta para

Redprint Editora Ltda.,

juntamente com cheque nominal a esta Editora, na

Rua Domingos de Morais, 254 - 4.º - cj. 401-B
04010 - São Paulo, SP

ASSINATURA

Revista Brasileira de Ortopedia

Desejo fazer uma assinatura anual da **Revista Brasileira de Ortopedia**, a partir da edição _____ (indicar o mês). Para tanto, anexo cheque no valor de Cz$ 800,00, pagável em São Paulo, a favor de **Redprint Editora Ltda.**

Nome _____

Especialidade _____

Endereço _____

CEP _____ **Cidade** _____ **Estado** _____

Data _____

_____
(assinatura)

ASSINATURA

Revista Brasileira de Ortopedia

Desejo fazer uma assinatura anual da **Revista Brasileira de Ortopedia**, a partir da edição _____ (indicar o mês). Para tanto, anexo cheque no valor de Cz$ 800,00, pagável em São Paulo, a favor de **Redprint Editora Ltda.**

Nome _____

Especialidade _____

Endereço _____

CEP _____ **Cidade** _____ **Estado** _____

Data _____

_____
(assinatura)

ASSINATURA

Revista Brasileira de Ortopedia

Desejo fazer uma assinatura anual da **Revista Brasileira de Ortopedia**, a partir da edição _____ (indicar o mês). Para tanto, anexo cheque no valor de Cz$ 800,00, pagável em São Paulo, a favor de **Redprint Editora Ltda.**

Nome _____

Especialidade _____

Endereço _____

CEP _____ **Cidade** _____ **Estado** _____

Data _____

_____
(assinatura)

NORMAS

Revista Brasileira de Ortopedia

1. A *Revista Brasileira de Ortopedia* destina-se à publicação de trabalhos que contenham contribuições ao progresso de Ortopedia, Cirurgia de Mão e especialidades afins.
2. Os artigos enviados deverão ser datilografados em papel ofício, em espaço duplo, com margem larga, devendo o autor remeter 3 cópias. A última página conterá o endereço do autor.
3. Os artigos enviados passarão a ser propriedade da Revista.
4. No caso de artigos muito extensos, a Direção da *Revista Brasileira de Ortopedia* se reserva o direito de publicá-los em quantas edições julgar necessárias.
5. Os artigos aprovados pelo Corpo Editorial serão publicados na ordem de seu recebimento.
6. As referências bibliográficas serão indicadas no fim do trabalho, contendo apenas os autores citados no texto.
7. Os trabalhos deverão ser acompanhados de sinopse de, no máximo, 200 palavras, em português. No final, resumo em inglês.
8. Por "Resumo do Autor", compreende-se o resumo de um trabalho científico, redigido pelo próprio autor e publicado ao mesmo tempo que o trabalho, depois de sua apresentação ter sido examinada pelo Editor. O resumo deve recapitular sucintamente os fatos contidos no trabalho e suas conclusões e chamar atenção para os novos dados do problema. (Código de boa prática em matéria de publicações científicas – Tradução por Zeferino Ferreira Paulo, autorizada pela UNESCO, do "Code de bon usage en matière de publications scientifiques", Bull UNESCO Bibl: (Paris) 17 (1): 30-34, 1963).
9. O artigo para publicação deverá conter, além do nome do autor, os seus títulos principais e a procedência do trabalho.
10. O autor citado será numerado e relacionado, em ordem alfabética, na referência bibliográfica, de acordo com as seguintes normas:

Livros

Número de ordem, ponto, sobrenome do autor, vírgula, letras iniciais de seus nomes, dois pontos, título do capítulo, ponto e vírgula, autor do livro, se diferente do capítulo, ponto e vírgula, título do livro (em grifo), vírgula, local da edição, vírgula, editor, vírgula, data da impressão, ponto, número do capítulo, vírgula, páginas inicial e final, ponto.

Ex.:

1. Casa Grande, P.A. & Frost, H.M.: "Pie zambo", *in Fundamentos de ortopedia clínica,* Barcelona, Salvat, 1955. Cap. 8, p. 147-149.

Artigos

Número de ordem, ponto, sobrenome do autor, vírgula, letras iniciais de seus nomes, seguidas de ponto (o que se repete para cada co-autor, intercalando vírgula), dois pontos, título do trabalho, ponto. Os artigos de periódicos devem incluir: nome abreviado do periódico (grifado), segundo o "Index Medicus", número em arábico do volume, dois pontos, páginas inicial e final, vírgula, ano, ponto.

Ex.:

2. Kite, J.H.: Principles involved in the treatment of congenital club foot. *J. Bone Joint Surg. (Am)* 21: 595-60, 1939.

11. As grandezas, unidades e símbolos devem obedecer às normas internacionais ou, na ausência destas, às normas nacionais correspondentes. Sempre que possível, usar o nome científico das drogas.
12. As fotografias deverão ser em papel brilhante, com clara indicação de sua posição, e os desenhos confeccionados com tinta nanquim. No verso, o título do artigo, nome do autor e o número de ordem indicando sua seqüência.
13. Quando as ilustrações enviadas tiverem sido publicadas em algum outro local, indicar no texto e mencionar a permissão para reproduzi-las.
14. As legendas das ilustrações deverão ser feitas em papel separado e numeradas.
15. Fotos em preto e branco serão reproduzidas gratuitamente, mas a Revista se reserva o direito de estabelecer o limite razoável quanto ao número delas ou cobrar do autor a despesa decorrente do excesso. Fotos coloridas serão cobradas do autor.
16. Somente a *Revista Brasileira de Ortopedia* poderá autorizar a reprodução dos artigos nela contidos.
17. Serão fornecidas ao autor 20 separatas de seus artigos publicados na Revista.
18. O próprio autor deve indicar se o seu texto pertence à categoria:
    a. "memórias científicas originais";
    b. "comunicações provisórias ou notas preliminares" ou
    c. "revisões de conjunto ou atualizações".
19. Sendo a *Revista Brasileira de Ortopedia* uma publicação periódica, seguiremos o projeto de norma brasileira proposto pela Associação Brasileira de Normas Técnicas, na sua publicação "Normalização de Documentação no Brasil".
20. Os casos omissos serão resolvidos pela Diretoria da Revista.

A *Revista Brasileira de Ortopedia* circula anualmente nos meses de jan.-fev., março, abril, maio, junho, julho, agosto, setembro, outubro e nov.-dez., formando um volume.

Tiragem 5.000
Preço do exemplar ..... Cz$ 100,00
Assinatura
Assinatura anual, inclusive porte, pagamento adiantado:
Brasil ..... Cz$ 800,00
Exterior ..... US$ 55.00
Pagamento
Todos os cheques e outras formas de quitação deverão ser pagáveis à Redprint Editora Ltda.

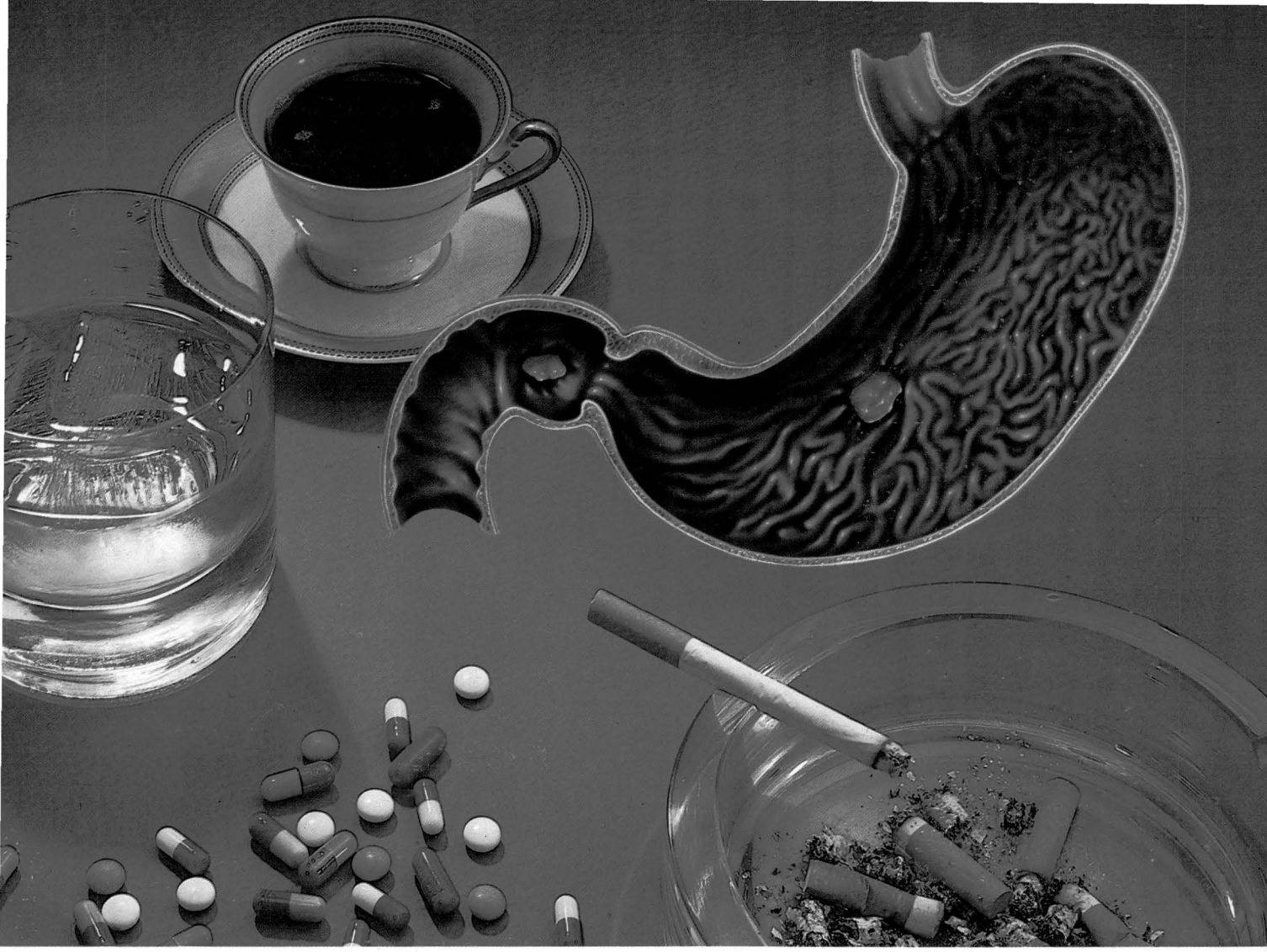

Cytotec® é eficaz, mesmo que os pacientes não consigam evitar os fatores ulcerogênicos

CYTOTEC®

misoprostol

- reduz a secreção ácida
- aumenta a resistência da mucosa
- cicatriza a úlcera

Maiores informações à disposição da classe médica pelo telefone (011) 815.3455 ou com o seu Representante Searle.

SEARLE

Searle Farmacêutica

Divisão da Monsanto do Brasil S/A

Rua Paes Leme, 524 Tel. (011) 815-0211
05424 São Paulo - SP

Benflogin®

Tem coisas que não dá para contestar.

agora com sabor TUTTI-FRUTTI

GOTAS

Posologia: cada ml
contém 30mg de benzidamina HCl
Adultos: 40 gotas, 3 a 4 vezes ao dia
Crianças: (6 - 14 anos)
20 gotas, 3 a 4 vezes ao dia
Lactentes e crianças até 6 anos:
1 gota por kg de peso, 3 a 4 vezes ao dia



DRÁGEAS

Posologia: cada drágea
contém 50 mg de benzidamina HCl
Adultos: 1 drágea, 3 a 4 vezes ao dia
Crianças: (6 - 14 anos) 1 drágea,
1 a 2 vezes ao dia

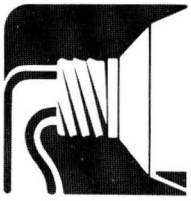

GELÉIA

Posologia: cada grama
contém 30mg de benzidamina HCl
Aplicar uma fina camada
de geléia sobre as partes
afetadas, 1 ou mais vezes ao dia

UM EXCELENTE ANTIINFLAMATÓRIO A UM PREÇO ACESSÍVEL A TODOS OS PACIENTES.

NÓS ESTAMOS NO D.E.F. (86/87) (DICIONÁRIO DE ESPECIALIDADES FARMAC.) E COMPÊNDIO MÉDICO.

Labofarma