SOCIEDADE BRASILEIRA DE
ORTOPEDIA E TRAUMATOLOGIA

ISSN 0102-3616

REVISTA BRASILEIRA DE ORTOPEDIA

NOV/DEZ 1986 VOL. 21/6

As opções se restringem

a terapêutica mais confiável em afecções musculoesqueléticas agudas

• *Bursites* • *Tendinites*
• *Tenossinovites* • *Epicondilites* • *Traumatismos*

* Marca de Pfizer Inc. 215.011102.384 © Pfizer S.A., 1984. Todos os direitos reservados.

• Rápida ação analgésica

99,5% de 4356 pacientes portadores de traumatismo osteoarticular, apresentavam dor leve a ausente no 7.º dia de tratamento (1)

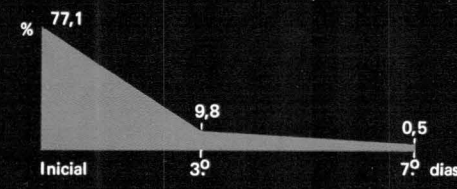

• Rápida recuperação da mobilidade articular

92% de 3.011 pacientes apresentavam no 7.º dia de tratamento limitação de mobilidade leve ou ausente. (2)



POSOLOGIA: Duração da terapêutica - 7 a 14 dias
40 mg/dia por 2 dias e 20 mg/dia até completar o período de tratamento.

(1) - KOBERLE G.- Data on file
(2) - LAREDO FILHO J. - Estudo Multicêntrico de Piroxicam no Tratamento de Doenças Musculoesqueléticas Agudas Envolvendo 3011 Pacientes.

Pfizer ciência para o bem-estar da humanidade.

INFORMAÇÕES SOBRE O PRODUTO

Indicações - FELDENE é indicado numa variedade de doenças que requerem atividade antiinflamatória e/ou analgésica, tais como: artrite reumatóide, osteoartrite (artrose, doença degenerativa articular), espondilite anquilosante, distúrbios músculo-esqueléticos agudos, traumas, no pós-operatório e gota aguda. **Contra-indicações** - Feldene não deve ser administrado a pacientes que tenham hipersensibilidade prévia ao medicamento. Pode ocorrer reação de sensibilidade cruzada ao ácido acetil-salicílico e outros antiinflamatórios não-esteróides. Feldene não deve ser administrado a pacientes que tenham apresentado asma, rinite ou urticária induzidas pelo ácido acetil-salicílico ou por outros antiinflamatórios não esteróides. **Advertências** - A segurança para o uso de Feldene na gravidez e lactação não foi ainda estabelecida. A posologia, recomendações e indicações para o uso em crianças ainda não foram estabelecidas. **Precauções** - Raros casos de úlcera péptica e sangramento gastrintestinal foram relatados com o uso de Feldene. A droga, quando administrada a pacientes que apresentam história pregressa de doença do trato gastrintestinal superior, deve ser admnistrada com rigorosa supervisão. Assim como os outros antiinflamatórios não-esteróides, foram observadas elevações nos níveis da uréia sangüínea. Não são progressivas e retornam aos níveis basais quando o tratamento é interrompido. Não há aumento dos níveis de creatinina sérica. Feldene assim como outros agentes antiinflamatórios não-esteróides, diminui a agregação plaquetária e prolonga o tempo de sangramento. **Reações Adversas** - Feldene é geralmente bem tolerado; os sintomas GI são os mais comuns e na maioria dos casos não interferem com o curso do tratamento. Vinte mg/dia de Feldene são bem menos irritantes que o ácido acetil-salicílico. Doses maiores a longo prazo associam-se com maior risco de efeitos colaterais. Edema de tornozelo pode ocorrer raramente. Reações de hipersensibilidade, tais como: "rash" cutâneo, foram relatadas. A síndrome de Stevens-Johnson pode ocorrer raramente, como ocorre com outros antiinflamatórios não-esteróides. Reduções nos níveis da hemoglobina e do hematócrito não associados evidentemente com sangramento gastrintestinal foram relatadas. Assim como ocorre com outros antiinflamatórios, podem ocorrer aumentos nos níveis das transaminases durante o tratamento com Feldene. Em casos de superdosagem deve ser instituído o tratamento sintomático e de apoio. **Apresentação** - O produto é apresentado sob a forma de cápsulas e supositórios:

Cápsulas de 10 mg
Embalagem de 15
Cápsulas de 20 mg
Embalagens de 10 e 15
Supositórios de 20 mg
Embalagem de 8

SIMPLEX® P

CIMENTO ÓSSEO RADIOPACO

Aprovado em mais de 500.000 intervenções

Uma história clínica que demonstra a eficácia do cimento Simplex® P na substituição total de quadril e joelho.

O Cimento Ósseo Radiopaco Simplex® é uma substância acrílica, com características de cimento, que ajuda a adaptação e fixação da prótese ao osso. Após a polimerização, Simplex® P age como um amortecedor, distribuindo equitativamente o peso e outras forças atuantes entre a prótese e o osso.

Simplex® P possui uma fórmula exclusiva com polímero duplo. Esta fórmula, com uma proporção exata de outros componentes, confere características especiais ao cimento, melhorando suas propriedades de mistura e pega, com baixa e média viscosidades, trazendo com isto mais vantagens e eficiência para o cirurgião. Todas estas características são importantes, pois permitem que o cirurgião, ao usar Simplex® P, obtenha o máximo de vantagens, oferecendo uma ligação estável do osso com o cimento.

Simplex® P – Metil Metacrilato; mistura de Polimetil metacrilato, Metil metacrilato-Estireno-copolímero.

Pfizer S.A.

Divisão Howmedica-Brasil

VIA PRES. DUTRA, KM 225 – 07000 – GUARULHOS – SP

TEL. (011) 209-8774 – TELEX (011) 33-882

REVISTA BRASILEIRA DE ORTOPEDIA

Órgão oficial da Sociedade Brasileira de Ortopedia e Traumatologia - SBOT

Indexada desde 1978 no IMLA (Index Medicus Latino-Americano)

Diretor e Editor Responsável
Dr. Donato D'Angelo

Secretaria geral: Rua Barata Ribeiro, 547, CEP 22040, Rio de Janeiro, RJ, Brasil. Tels.: 255-9636 e 256-3379.

Secretário de Redação: Dr. Jayr Vieira Gomes.
Corpo Editorial: Drs. Arcelino C. Bitar, Carlos Giesta, Dagmar Aderaldo Chaves, Edison José Antunes, Elias José Kanan, Flávio Pires de Camargo, Geraldo Pedra, Heins Rucker, Ivan Ferraretto, José Henrique Matta Machado, José Márcio Gonçalves de Souza, José Paulo Marcondes de Souza, Karlos Mesquita, Luiz Carlos Sobania, Luiz Garcia Pedrosa, Luiz Gustavo Wertheimer, Manlio Nápoli, Márcio Ibrahim de Carvalho, Marco Martins Amatuzzi, Nicolau Mega, Paulo César Schott, Raul Chiconelli, Zanine Figueiredo Coura.
Representante da Redprint no Corpo Editorial: Dr. João D.M.B. Alvarenga Rossi.
Correspondente na Espanha: Prof. Francisco Vaquero Gonzales (Madri).

SOCIEDADE BRASILEIRA DE ORTOPEDIA E TRAUMATOLOGIA

Diretoria 1984-1986
Presidente: Dr. Camilo André Mércio Xavier (SP)
Vice-Presidente: Dr. Luiz Carlos Sobania (PR)
Secretário Geral: Dr. Rudelli Sérgio Andrea Aristide (SP)
1º Secretário: Dr. Jayr Vieira Gomes (RJ)
2. Secretário: Dr. Carlos Roberto Pessoa (PB)
Tesoureiro: Dr. Sérgio Nogueira Drumond (MG)
Presidente eleito: Dr. Celso A.N. Simoneti (SP)
Presidente do XXV Congresso: Dr. Francisco C.M. Catunda (CE)

Comissão de Ensino e Treinamento: Drs. José Carlos Affonso Ferreira (Presidente), Cleber A. Jansen Paccola, João D.M.B. Alvarenga Rossi, José Soares Hungria Neto, Karlos Celso de Mesquita, Luiz Carlos Sobania, Paulo César de Malta Schott.

Comissão de Defesa Profissional: Drs. Luiz Carlos Sobania (Presidente), Edson José Antunes, Eros Xavier da Silva, Itamar Sofia do Canto, José Márcio Gonçalves de Souza, Mário da Paz Alves.

Comissão de Educação Continuada: Drs. João D.M.B. Alvarenga Rossi (Presidente), Arlindo Gomes Pardini Júnior, Carlos Giesta, Cláudio Henrique Barbieri, Donato D'Angelo, Francisco A.S. Cafalli, Francisco C.M. Catunda, Geraldo Pedra, José E. Ramalho Leite, José Laredo Filho, Luiz Roberto Stigler Marczyk, Manlio M.M. Nápoli, Márcio Ibrahim de Carvalho.

Sede e Secretaria Geral: Alameda Lorena, 1.304, 17º, salas 1.712/13, CEP 01424, Tel.: 883-0575, São Paulo, SP.

Publicação editada e distribuída pela

REDPRINT EDITORA LTDA.

Redação, Publicidade e Administração — Rua Domingos de Morais, 254 — 4º — cj. 401-B, CEP 04010, São Paulo, SP. Tel. 572-4813.
Diretor e Editor — Tadaharu Katayama.
Publicidade/Rio — RIC PROPAGANDA & MARKETING — Rua do Senado, 338 — sala 101, CEP 20231 — Tels. 224-9701 — 242-7824.
Fotocomposição e fotolito — Ponto Reproduções Gráficas.
Impressão e acabamento — Editora Ave Maria.

ÍNDICE

VOL. 21 — Nº 6 — NOV/DEZ, 1986

209 Estudo radiológico populacional do ângulo de carga do cotovelo
Renato de Nova Friburgo Caggiano, José Laredo Filho, Antonio S. Clemente Filho

214 Cirurgia do laço para a correção da mão em garra paralítica
Arlindo G. Pardini Jr., Ricardo C. Gomes

219 Fratura da periferia da cartilagem de crescimento do fêmur. Relato de um caso
J.B. Volpon

223 Enxertia óssea precoce no tratamento da fratura exposta da tíbia
Marcio Carpi Malta, Jorge Renato Lacerda, João Maurício Barreto, Jorge Marques Pintor

227 Plexo braquial: abordagem cirúrgica; detalhes anatômicos
Augusto Cesar Teixeira

231 Progressão da escoliose idiopática no Maranhão
João Damasceno Serra Figueiredo, Ubirajara Martins Figueiredo

236 Postura: a primazia da pélvis no seu condicionamento e na correção de seus desvios (conclusão)
José Soares Hungria Filho

243 Mensagem aos ortopedistas
Celso N.A. Simoneti

245 Índice do Volume 21 — 1986

XXXI Notícias

Seu paciente n

Duo-De

Apenas uma aplicação a

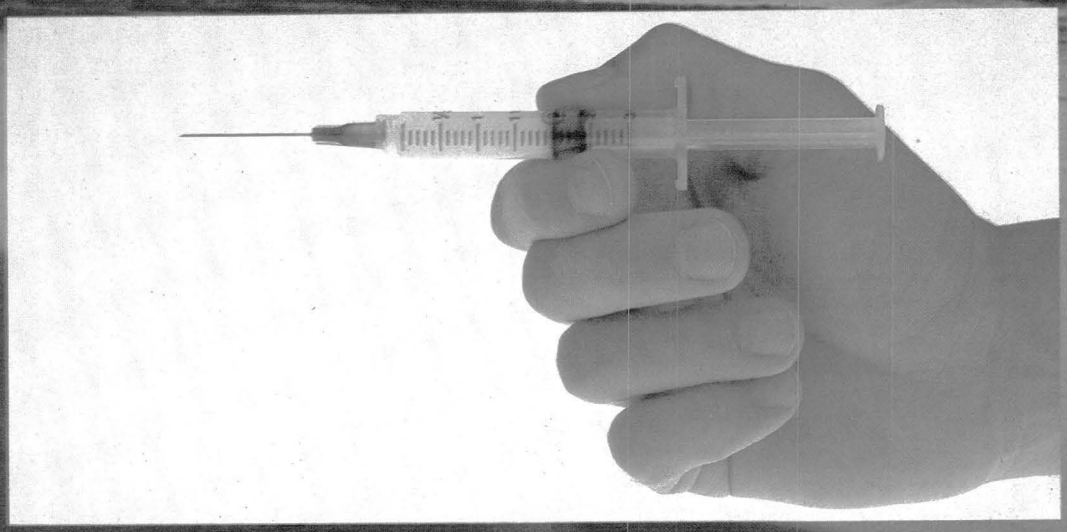

Bursite aguda

Tenossinovite

Tendinite

Afecções reumáticas

MC 156/86

rece este alívio

cadron*

sfato sódico de dexametasona e acetato de dexametasona, MSD)

da 3 semanas, em média.

- Potente ação antiinflamatória
- Alívio rápido e prolongado dos sintomas

Nota: Maiores informações à disposição dos Senhores Médicos, a pedido.

MSD
MERCK SHARP & DOHME

strada

08-87 DDCD 86-B-156-J

Acerte o Passo Dentro da Moda.

TRIPLEX®

Estaremos presente no 6.º Congresso de Ortopedia e Traumatologia dias 12 e 13 de Dezembro no Centro de Convenções Rebouças – Piso Exposição das 8:00 às 18:00 hrs.

Acompanhando a moda infanto-juvenil, a Triplex mostra seus modelos de calçados ortopédicos. Confeccionados em legítimo couro, com cabedais, palmilhas e contra-fortes de formas perfeitas, oferecem segurança ortopédica além de conforto e durabilidade.

Você encontra os tênis Triplex em várias cores e modelos, com solados em látex, que possibilitam aderência e flexibilidade.

Além do reconhecido valor corretivo, as botas Triplex possuem design moderno e vários modelos.

A experiência e tecnologia de mais de 35 anos no ramo e a colaboração de médicos ortopedistas permitem qualidade e beleza com conforto e saúde.

TRIPLEX®

Calçados Triplex Ltda.
Rua Ricardo Vilela, 306
Fone (011) 217-5155 - CEP 03642 - São Paulo - SP.

Estudo radiológico populacional do ângulo de carga do cotovelo*

RENATO DE NOVA FRIBURGO CAGGIANO [1], JOSÉ LAREDO FILHO [2], ANTONIO S. CLEMENTE FILHO [3]

RESUMO

Foi realizado estudo populacional do ângulo de inclinação entre o úmero e a ulna, medido em radiografias do cotovelo obtidas com o antebraço em extensão e em supinação. Os valores médios deste ângulo foram de 16,9° no sexo masculino e 17,2° no sexo feminino, da infância até o fim da adolescência. Nos adultos a média foi de 15,5° para o sexo masculino e 17,0° para o sexo feminino. Observou-se diferença estatisticamente significante entre estas medidas em virtude da redução do ângulo de carga nos adultos do sexo masculino.

SUMMARY

Populational survey on the carrying angle of the elbow

A populational survey was made, measuring the angle of inclination between the humerus and ulna, in radiographs of the elbow with the forearm extended and supine. The mean values obtained were 16.9° for males and 17.2° for females from infancy to the end of adolescence. For adults, the mean values of the angle were 15.5° for males and 17.0° for females. The statistically significant difference observed between sexes is attributed to a reduction of the carrying in adult males.

* Trab. realiz. no Curso de Pós-Grad. em Radiol. Clín. da Esc. Paul. de Med. e Curso de Pós-Grad. em Ortop. e Cir. Plást. Reparadora da Esc. Paul. de Med.

1. Pós-graduando em Radiol. Clín. da Esc. Paul. de Med.
2. Prof. Titular e Chefe da Disc. de Ortop. e Traumatol. da Esc. Paul. de Med. e Coord. do Curso de Pós-Grad. em Ortop. e Cir. Plást. Reparadora da Esc. Paul. de Med.
3. Prof. Adjunto, Livre-Doc. e Chefe do Dep. de Diag. por Imagem da Esc. Paul. de Med. e Coord. do Curso de Pós-Grad. em Radiol. Clín. da Esc. Paul. de Med.

INTRODUÇÃO

A inclinação do eixo do antebraço em relação ao braço foi reconhecida e retratada pelos artistas plásticos desde a antiguidade, quando os gregos começaram a talhar figuras em tamanho natural (450-600A.C.). Os primeiros trabalhos científicos do ângulo do cotovelo foram realizados na área anatômica e antropológica (Potter [12], 1985; Mall [10], 1905; Nagel, 1907; Atkinson & Elftman [2], 1945).

Dada a importância que este parâmetro angular representa na prática clínica e no estudo das fraturas supracondilianas do úmero na criança e suas seqüelas, surgiu a necessidade do desenvolvimento de estudos clínicos para a definição de seus índices de normalidade para crianças e adultos, masculinos e femininos (Cohn [5], 1921; Aiebi King [1], 1947; Secor, 1951; e Stell & Tomlinson [16], 1958. Todavia, essas medidas se tornaram mais confiáveis com o desenvolvimento de técnicas radiográficas mais apuradas de posicionamento do paciente e determinação de pontos ósseos na construção do ângulo. Desta maneira Keats & cols. [8] desenvolveram o primeiro estudo do ângulo de carga do cotovelo ao estudar 50 indivíduos adultos, 25 homens e 25 mulheres, não encontrando diferença entre os sexos. Beals [4] descreveu seu método de medida e analisou em estudo populacional 422 indivíduos distribuídos em quatro faixas etárias. Não encontrou diferença entre os sexos, porém constatou aumento gradual do ângulo de carga com a idade. No grupo etário de 0 a 4 anos encontrou ângulo médio de 15 graus, que aumentou até 17,8 graus da vida adulta.

Como este trabalho é o único estudo populacional que encontramos na literatura e com a finalidade de estabelecermos os parâmetros normais para uma população,

desenvolvemos pesquisa utilizando a metodologia proposta por Beals[4].

Mais uma vez salientamos a importância da determinação deste parâmetro angular para o tratamento das fraturas supracondilianas em crianças e de suas seqüelas.

MATERIAL E MÉTODO

Foi realizado estudo prospectivo do ângulo de carga do cotovelo, definido segundo os parâmetros de Beals[4], em uma população constituída de 301 pacientes (150 do sexo feminino e 151 do masculino), entre os quais foram incluídos crianças e adultos.

As radiografias do cotovelo em posição ântero-posterior foram obtidas rotineiramente, com o antebraço estendido e em supinação, com distância foco-filme de um metro e com fatores de exposição variando, de acordo com o equipamento, observando-se os princípios de proteção radiológica. Em geral as radiografias foram obtidas com o paciente sentado, com exceção das crianças pequenas, que se mantiveram em decúbito dorsal.

Com o antebraço em extensão e em supinação e apoiado em superfície plana, normalmente não é possível maior rotação externa, e uma rotação interna é facilmente detectada na radiografia. Foram excluídas as radiografias em que se discerniu algum grau de pronação ou flexão.

Nas radiografias consideradas tecnicamente satisfatórias foram marcados dois pontos médios no úmero: um no terço distal da diáfise e outro na metáfise distal. Também na ulna foram marcados dois pontos médios: um ao nível da tuberosidade do rádio e outro na extremidade ossificada proximal. Duas retas foram traçadas sobre cada radiografia: uma determinada pelos dois pontos ulnares e outra pelos dois pontos marcados no úmero. O ângulo agudo determinado pela inclinação entre essas duas retas é definido como ângulo de carga do cotovelo (fig. 1).

As retas e os pontos foram traçados com lapiseira com grafite de 0,5mm e os ângulos foram medidos com transferidor de qualidade profissional.

Para análise estatística dos resultados foram utilizados o teste *t* de Student para amostras não independentes, no caso do estudo da simetria, a análise de variância e o teste *t* de Student para amostras independentes, e a análise de variância nos demais casos. Em todos os testes o nível para rejeição da hipótese de nulidade adotado foi fixado em 0,05.

RESULTADOS

A média do ângulo de carga encontrada em adultos normais do sexo masculino foi de 15,5°, e nos adultos normais do sexo feminino de 17,0°. A comparação destas duas médias revelou diferença estatisticamente significativa, isto é, o ângulo de carga na mulher é maior do que o encontrado no homem.

Em indivíduos normais com menos de 19 anos o valor médio encontrado para o ângulo de carga foi de 16,9° no sexo feminino e de 17,2° no feminino. Não encontramos diferença estatística na comparação desses dois grupos.

Em 150 indivíduos do sexo feminino foram medidos ambos os cotovelos (300 ângulos de carga); no cotovelo direito, o ângulo médio de carga foi de 17,17°, o que não foi diferiu significativamente, quando comparado com o do lado esquerdo (17,01°). Também não encontramos diferença estatística significativa quando estudamos, para os cotovelos direito e esquerdo, as duas faixas etárias: abaixo e acima de 19 anos. No cotovelo direito, o ângulo médio em indivíduos até 19 anos foi de 17,41° e acima de 19 anos, 17,06°. No cotovelo esquerdo, o ângulo de carga médio no grupo até 19 anos foi de 17,06° e acima de 19 anos, 17,00°.

Em 151 indivíduos do sexo masculino foram determinados 302 ângulos de carga. No cotovelo direito o ângulo médio de carga encontrado foi de 15,34°, não sendo significativamente diferente do encontrado para o lado esquerdo: 15,69°.

Quando estudamos o comportamento dos ângulos esquerdo e direito com relação aos dois grupos etários constatamos diferença estatística significativa, isto é, os ângulos diminuem com o decorrer da idade. No cotovelo direito o ângulo médio de carga encontrado para o grupo com menos de 19 anos foi de 16,73°, e de 14,04° em indivíduos acima de 19 anos. No cotovelo esquerdo o ângulo médio de carga encontrado para o grupo abaixo de 19 anos foi de 17,05°, e de 14,32° em indivíduos acima de 19 anos.

Com a finalidade de detectarmos possíveis variações do ângulo, o grupo etário de 1 a 19 anos foi subdividido em quatro subgrupos: I) de 1 a 5 anos completos; II) de 6 a 10 anos; III) de 10 a 15 anos; e IV) de 16 a 19 anos. Os dados são apresentados na tabela 1 e os testes estatísticos não mostraram diferenças estatísticas entre os subgrupos.

TECNOLOGIA DE PONTA EM PRÓTESE ORTOPÉDICA.

Moderna tecnologia, equipamentos de última geração e processos automatizados fazem a garantia de alta confiabilidade das próteses e implantes ortopédicos Trautec.
Utilizando métodos e processos adquiridos sob licença na Europa e Estados Unidos, aplicados sob um rigoroso controle de qualidade, a Trautec fabrica no Brasil mais de 700 tipos de próteses e implantes das principais técnicas da ortopedia ocidental.
A Trautec produz também implantes sob medida, para casos especiais, onde as próteses nas medidas convencionais, não representariam solução.
Através de um rápido e eficiente sistema de distribuição a Trautec coloca seus produtos ao alcance do seu centro cirúrgico em qualquer parte do Brasil.

TRAUTEC
EQUIPAMENTOS CIRÚRGICOS

Indústria e Comércio de Implantes e Instrumentos para Ortopedia

Rua Guará, 1816
Jardim Santos Dumont - CEP 14075
Ribeirão Preto - São Paulo
Telefone (016) 626-8050

RASCUNHO • COMUNIC

MOVIMENTO PROLONGADO SEM DOR

diprospan

(2 mg de fosfato dissódico de betametasona 5 mg de dipropionato de betametasona)

AÇÃO RÁPIDA QUE SE PROLONGA POR ATÉ 4 SEMANAS EM DOSE ÚNICA

- ☐ Alívio imediato que persiste por 4 semanas ou mais.
- ☐ Indicado para tratamento das afecções músculo-esqueléticas.
  - Artrite reumatóide - bursite
  - miosite - tendinite
  - cistos sinoviais, etc.
- ☐ Pode ser administrado por via intramuscular, intrarticular e intrabúrsica.
- ☐ Apresentado em ampolas de 1ml contendo seringa descartável.
- ☐ Custo de tratamento reduzido.



Para maiores informações consulte o DEF ou a Diretoria Médica da Schering.

Schering

DISCUSSÃO

A articulação do cotovelo foi inicialmente estudada sob a perspectiva da Anatomia Descritiva e da Paleoantropologia.

Potter[12], em 1895, realizou o primeiro estudo quantitativo do ângulo de inclinação entre o braço e o antebraço. O método desenvolvido por Potter representava uma medida clínica na qual o autor utilizava uma prancha articulada e o fio de prumo, metodologia essa utilizada em trabalhos subseqüentes. Este autor estudou somente indivíduos adultos, verificando que o ângulo de carga do cotovelo é maior no sexo feminino.

Corroborando os resultados obtidos por Potter[12], Mall[10] (1905) e Nagell (1907) chegaram a conclusões semelhantes.

Cohn[5] (1921) focalizou pela primeira vez as relações articulares do cotovelo sob o ponto de vista clínico. Após inquérito nacional, conduzido nos Estados Unidos pela *American Surgical Association*, a respeito dos resultados obtidos em tratamento de fraturas, períodos de incapacidade e invalidez, esse autor publicou um trabalho, hoje clássico, sobre o trauma do cotovelo. Nesse estudo, Cohn defendeu a necessidade de maior atenção à restauração da função e da padronização dos métodos de tratamento para a avaliação de seus resultados. Naquela época a radiologia já estava incorporada à prática clínica e esse autor realizou uma análise detalhada da radiografia do cotovelo, descrevendo as relações articulares e suas medidas, com a intenção de estabelecer o valor do exame radiológico no prognóstico.

Cohn propôs um método exclusivamente radiológico para a medida do ângulo de carga do cotovelo, porém não realizou nenhum estudo populacional. Diz textualmente em seu trabalho: "Quando o antebraço está em extensão e em supinação, um plano que passa pelo maior eixo do úmero é interceptado por um plano que passa pelo maior eixo da ulna, em um ângulo de aproximadamente 170°."

A partir desse trabalho, estudos subseqüentes a respeito do ângulo de carga levaram em consideração as possíveis implicações clínicas de seus resultados.

Aiebi[1] (1947) realizou um estudo quantitativo do ângulo de carga e sua correlação com sexo e idade. Embora sendo anatomista, o autor incluiu crianças entre os indivíduos estudados, com a justificativa de que é este o grupo mais sujeito a fraturas do cotovelo e suas deformidades residuais.

A média das medidas deste ângulo obtidas pelo autor no sexo feminino (13°) foi significativamente maior que a encontrada no sexo masculino (6,5°); a diferença foi notada entre os adultos, não havendo diferença notável até a puberdade. Observamos ainda que cerca de 10%

TABELA 1
Ângulo de carga médio e DP do cotovelo para o sexo masculino e feminino, lado direito e esquerdo, segundo quatro grupos etários

Sexo	Lado	Grupo	Número	Média	DP
Masculino	D	I	8	17,12	3,884
		II	28	17,43	5,750
		III	8	16,38	2,722
		IV	4	20,00	6,532
	E	I	25	16,12	4,720
		II	9	17,00	4,472
		III	9	16,33	4,359
		IV	30	18,30	5,267
Feminino	D	I	8	17,12	3,834
		II	28	17,43	5,750
		III	8	16,37	2,722
		IV	4	20,00	6,532
	E	I	8	14,87	5,842
		II	28	17,39	4,924
		III	8	17,00	3,780
		IV	4	19,00	8,246

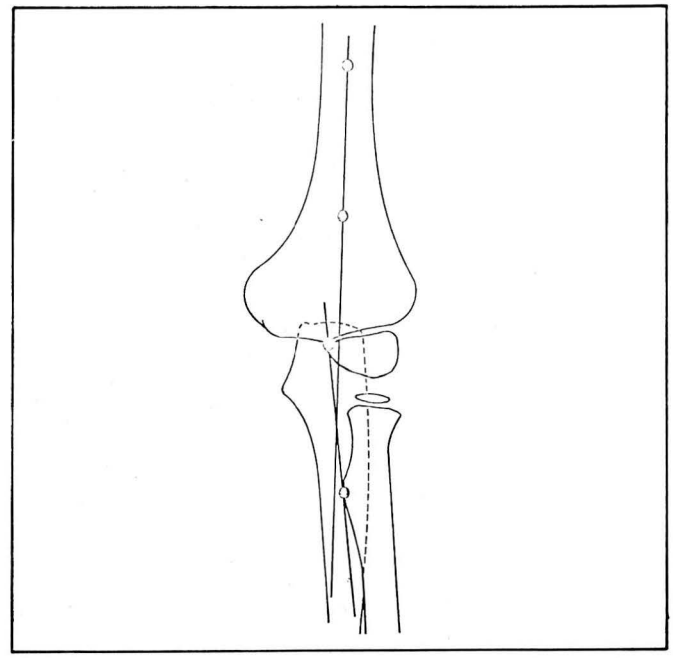

Fig. 1 — Medida do ângulo de carga (Beals)

das crianças incluídas em seu estudo não tinham uma ângulo de inclinação entre o braço e o antebraço *(cubitus rectus)* e que, portanto, essas crianças estariam mais sujeitas a deformidades em varo após fraturas supracondilianas do úmero. As medidas foram realizadas com um goniômetro, sem o auxílio de radiografias.

King e col. [9] (1951) utilizaram-se de radiografias para medir o ângulo de carga em um estudo sobre a correção das deformidades em varo e valgo da articulação do cotovelo. Os autores descreveram um método de avaliação dessas deformidades e de planejamento cirúrgico a partir da medida do ângulo de carga em radiografias pré-operatórias.

Devido ao fato de Cohn [5] e King e col. [9] não haverem realizado estudo populacional no estudo do ângulo de carga no cotovelo, as medidas anatômicas anteriormente registradas foram utilizadas na prática clínica.

Steel e col. [16] (1968) desenvolveram um método extremamente complicado para a medida do ângulo de carga no qual, para determinar uma das referências ósseas (a epífise proximal umeral), utilizavam radiografias. Este método, clínico e radiológico, por sua complexidade, é provavelmente mais sujeito a erros que os métodos mais simples e, além disso, de difícil utilização na prática clínica.

Os autores encontraram uma média de 19,18° para o sexo masculino e de 18,3° para o feminino. Esta diferença das médias de medidas do ângulo de carga, a favor do sexo masculino, embora estatisticamente não significativa, contrariou os dados da literatura relatados até então.

Até 1966, quando Keats [8] publicou estudo acerca das relações axiais das grandes articulações, não havia estudo populacional do ângulo de carga do cotovelo em método exclusivamente radiológico. Keats estudou quantitativamente o ângulo de carga do cotovelo em 50 adultos e não encontrou diferenças significativas entre os sexos.

Beals [4] (1970) estudou uma amostra maior, incluindo crianças. Seu método, também radiológico, é diferente do de Keats. Ambos realizam medidas em radiografias do cotovelo obtidas na posição ântero-posterior, com o antebraço em extensão e em supinação. O método de Keats baseia-se na medida do ângulo obtuso formado pela interseção dos eixos das diáfises do úmero e da ulna medidos na face radial. O método de Beals baseia-se na medida do ângulo agudo formado pela interseção dos eixos das diáfises do úmero e da ulna traçados no centro das diáfises. As conclusões de Beals foram iguais às de Keats: não há diferença na medida do ângulo de carga entre o sexo masculino e o feminino.

Verifica-se, portanto, na literatura sobre o ângulo de carga, divergência quanto à existência ou não de diferença no ângulo de inclinação entre o braço e o antebraço, entre os sexos. Estudos deste ângulo de inclinação baseados em métodos clínicos de medida assinalam, sem exceções, ângulos maiores no sexo feminino que no masculino, em adultos (Potter [12], Mall [10], Nagell, Atkinson e col. [2]; Aiebi [1], Smith [15], Baughman e col. [3]). Além disso, em dois destes estudos em que foram incluídas crianças, há evidências de que essa diferença é notável apenas após a puberdade [1,15].

O estudo realizado por Baughman e col. [3] (1974) a respeito do ângulo de carga, também utilizando métodos clínicos de medida, não só confirma os resultados obtidos com métodos semelhantes como sugere a influência do cromossoma Y na redução deste ângulo, ao detectar redução estatisticamente significativa do ângulo de carga em grupo XYY.

Estudos deste ângulo de inclinação realizados com base em métodos exclusivamente radiológicos [4,8] ou com base em métodos mistos [16] não mostram, entretanto, diferenças significativas entre as medidas obtidas no sexo masculino e no feminino em qualquer grupo etário.

Essa divergência de resultados poderia ter como causa possíveis diferenças na precisão dos métodos utilizados. Poderíamos também supor que os métodos radiológicos são mais facilmente reprodutíveis e que seus resultados mereceriam maior credibilidade.

Entretando Dowd e col. [7], no seguimento a longo prazo de fraturas supracondilianas do úmero, mediram os ângulos de carga de ambos os cotovelos de crianças com a intenção de detectar alterações residuais neste ângulo. Realizaram tanto medidas com métodos clínicos (utilizando-se de um goniômetro), como com métodos radiológicos (utilizando-se do método de Beals). Ambas as medidas foram realizadas com o antebraço em extensão e em supinação. Esses autores observaram que ambos os métodos são reprodutíveis com margem de 5°, utilizando para isto dois observadores em datas diferentes.

Além disso, após vários trabalhos sobre a confiabilidade das medidas goniométricas, Rothstein e col. [13] (1983) utilizaram três tipos diferentes de goniômetro, concluindo que estas medidas são confiáveis quando realizadas por técnicos treinados.

Estes fatos justificam, a nosso ver, um novo estudo populacional quantitativo do ângulo de carga do cotovelo.

A escolha de um método radiológico justifica-se pela confiabilidade desse método e pelo fato de se dispor de um registro permanente sobre o qual se pode realizar várias medidas e onde se identificam as referências ósseas com facilidade. Dentre os métodos radiológicos disponíveis foi escolhido o descrito por Beals[4], por ser um método simples no qual as referências ósseas definidas pelo autor são facilmente identificadas.

Nossos resultados confirmaram estudos anteriores do ângulo de carga baseados em métodos clínicos de medida; entretanto, evidenciaram redução estatisticamente significativa nos adultos do sexo masculino (média de 14,2°), em relação ao grupo até a adolescência (média de 16,9°).

No sexo feminino não foram evidenciadas diferenças entre estes dois grupos etários. Do mesmo modo, o estudo do ângulo de carga até o fim da puberdade não demonstrou diferenças significativas entre os diversos grupos etários.

Embora tenha sido relatado na literatura ângulo de carga maior no sexo feminino que no masculino em indivíduos adultos (Potter, Mall, Nagell, Aiebi e Baughman & col.), não há referência ao fato de que esta diferença possa ser devida a uma redução deste ângulo no adulto do sexo masculino.

Beals[4] atribui a diferença entre as medidas do ângulo de carga obtidas clinicamente e radiologicamente à maior elasticidade das articulações no sexo feminino, com a extensão limitada pelo chassi radiográfico durante a obtenção da radiografia. Esse fato, porém, não explica a redução no sexo masculino evidenciada pelos nossos dados.

Essa diferença do ângulo de carga nos adultos e a redução deste ângulo no sexo masculino poderia ser devida à maior massa muscular do homem adulto em relação à da mulher e do indivíduo do sexo masculino até a puberdade, uma vez que a musculatura só atinge seu desenvolvimento completo no decorrer da puberdade.

Os estudos da mecânica da articulação do cotovelo realizados por Schwab e col.[14] (1980) demonstraram a grande importância do ligamento colateral medial e da massa muscular flexora do antebraço na estabilidade desta articulação e na resistência ao valgismo. Portanto, uma musculatura mais desenvolvida, com conseqüente maior tensão muscular, poderia modelar a articulação do cotovelo no sentido de diminuir o valgismo.

REFERÊNCIAS

1. Aiebi, H.: Der albogenwinkel, seine beziehungen su gaschlect, koerperbau und Hueftbreite. *Acta. Anat.* 3: 228-264, 1947.
2. Atkinson, W.B. & Elftman, H.: The carrying angle of the human arm as a secondary sex character. *Anat. Rec.* 91: 49-53, 1945.
3. Baughman, F.A., Higgins, J.V., Wadsworth, T.G. & Demary, M.J.: The carrying angle in sex chromossome anomalies. *JAMA* 230: 718-720, 1974.
4. Beals, R.K.: The normal carrying angle of the elbow. A radiographic study of 422 patients. *Clin. Orthop.* 119: 194-196, 1976.
5. Cohn, I.: Observations on normally developing elbow. *Arch. Surg.* 3: 455-457, 1921.
6. Cohn, I.: Injuries to elbow. *Arch. Surg.* 3: 357-393, 1921.
7. Dowd, G.S.E. & Hopcroft, P.W.: Varus deformity in supracondylar fractures of the humerus in children. *Injury* 10: 297-303, 1979.
8. Keats, T.E., Teeslink, R., Diamond, A.E. & Williams, J.H.: Normal axial relationships of the major points. *Radiology* 87: 904-907, 1966.
9. King, D. & Secor, C.: Bow elbow (cubitus varus). *J. Bone Joint Surg. (Am.)* 33: 572-576, 1951.
10. Mall, F.P.: On the angle of the elbow. *Am. J. Anat.* 4: 391-404, 1905.
11. Morey, B.F. & Kai-Nan-An: Articular and ligaments contributions to the stability of the elbow joint. *Am. J. Sports Med.* 11: 315-319, 1983.
12. Potter, H.P.: The obliquity of the arm of the female with the upper arm in flexion. *J. Anat.* 29: 488-493, 1895.
13. Rothstein, J.M., Miller, P.J. & Roettger, R.F.: Goniometric reliability in a clinical setting. *Phys. Ther.* 63: 1.611-1.615, 1983.
14. Schwab, G.H., Bennett, J.B., Woods, G.W. & Tullos, H.S.: Biomechanics of elbow instability role of the medial collateral ligament. *Clin. Orthop.* 146: 42-52, 1980.
15. Smith, L.: Deformity following supracondylar fractures of the umerus. *J.Bone Joint Surg. (Am.)* 42: 235-252, 1960.
16. Stell, F.L.D. & Tomlinson, J.D.W.: The carrying angle in man. *J. Anat.* 92: 315-317, 1958.

Cirurgia do laço para a correção da mão em garra paralítica

ARLINDO G. PARDINI JR. [1], RICARDO C. GOMES [2]

RESUMO

A cirurgia do laço, descrita inicialmente por Zancolli, é uma cirurgia para correção dinâmica da deformidade em garra dos dedos da mão. Foi estudado o resultado desta cirurgia em 10 pacientes, sendo 8 com lesão isolada do nervo ulnar e 2 com lesão dos nervos ulnar e mediano, totalizando 23 dedos, e a técnica cirúrgica está descrita. Conseguiu-se a correção da deformidade em garra na metacarpofalangiana, em 82,61% dos casos, e da flexão da interfalangiana proximal, em 78,26%. A flexão rolante foi corrigida em 91,3% e a pinça de precisão em 69,6% dos casos. Não houve caso de hipercorreção.

SUMMARY

"Lasso" surgery for correction of claw hand

The "lasso" surgery was first described by Zancolli. It is indicated for dynamic correction of claw hand. This paper is the study of the results of this surgery in 10 patients, 8 with isolated lesion of ulnar nerve, and 2 with lesion of both ulnar and median nerves, in a total of 23 digits. The surgical technique is described. Clawing of the metacarpo phalangeal joint was corrected in 82.61% and flexion of proximal interphalangeal joint was corrected in 78.26%. The "rolling" flexion of the fingers was corrected in 91.3% and pinch improved in 69.6% of the cases. Hypercorrection did not occur.

1. Livre-Doc. em Ortop., Chefe do Serv. de Cir. da Mão do Hosp. Ortopéd. e Hosp. Belo Horizonte.

2. Resid. de Cir. da Mão do Hosp. Ortopéd., Belo Horizonte.

INTRODUÇÃO

A deformidade em garra dos dígitos ocorre pelo desequilíbrio muscular conseqüente da paralisia dos músculos intrínsecos (interósseos e lumbricais). Esta condição leva a hiperextensão das articulações metacarpofalangianas e flexão das interfalangianas, uma vez que a musculatura intrínseca flete as metacarpofalangianas e estende as interfalangianas em sinergismo com a musculatura extrínseca (fig. 1)[1,2].

Apesar de a biomecânica do aparelho extensor ser bem conhecida, ainda nos deparamos com publicações anatômicas que divulgam como única ação dos extensores comuns a extensão das metacarpofalangianas como protagonizou Duchene. Estudos como o de Bunnel e Fowler comprovam o sinergismo existente entre os interósseos e extensores comuns na extensão das interfalangianas, além de ter sido demonstrado que nas paralisias dos interósseos, quando as metacarpofalangianas são bloqueadas a zero grau ou menos, a extensão das interfalangianas pode ser feita pela musculatura extrínseca[10,15,18,21]. A prova clínica nos é fornecida nas lesões do nervo radial e lesões combinadas do nervo mediano e ulnar (fig. 2).

De acordo com estes princípios de ação da musculatura intrínseca e extrínseca da mão, as técnicas cirúrgicas elaboradas para correção da mão em garra baseiam-se na estabilização da articulação metacarpofalangiana. Dentre elas, classificaríamos em dois grupos distintos: o primeiro grupo oferece um bloqueio estático na articulação metacarpofalangiana, como o bloqueio ósseo, as dermodeses, capsulodeses e tenodeses. Num segundo grupo estariam as cirurgias que procuram devolver às articulações digitais sua dinâmica normal, através de transferên-

Naprosyn 500

NAPROXENO SYNTEX

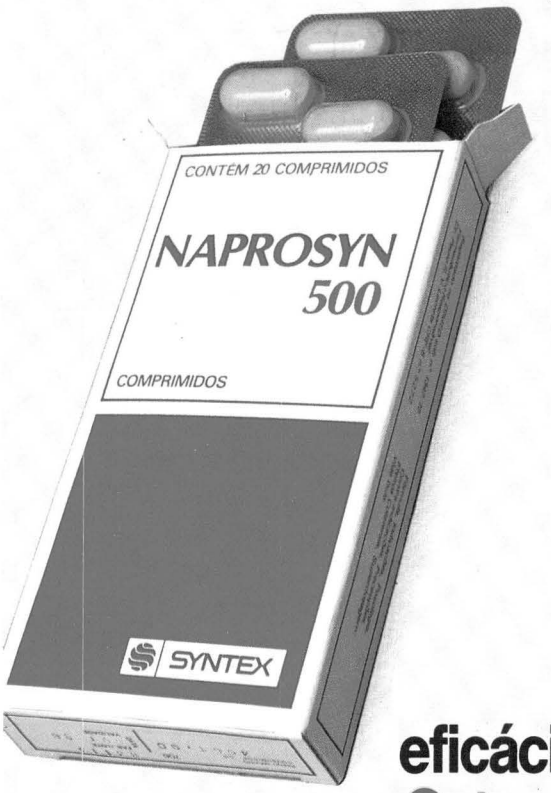

Potência extra antiinflamatória e analgésica.

- **Alívio prolongado da dor**
- **Excelente tolerabilidade**

Alta eficácia em:

Osteoartrite
Artrite reumatóide
Espondilite
Artrite inespecífica
Lombalgia

Maior comodidade posológica

2 tomadas ao dia

SYNTEX

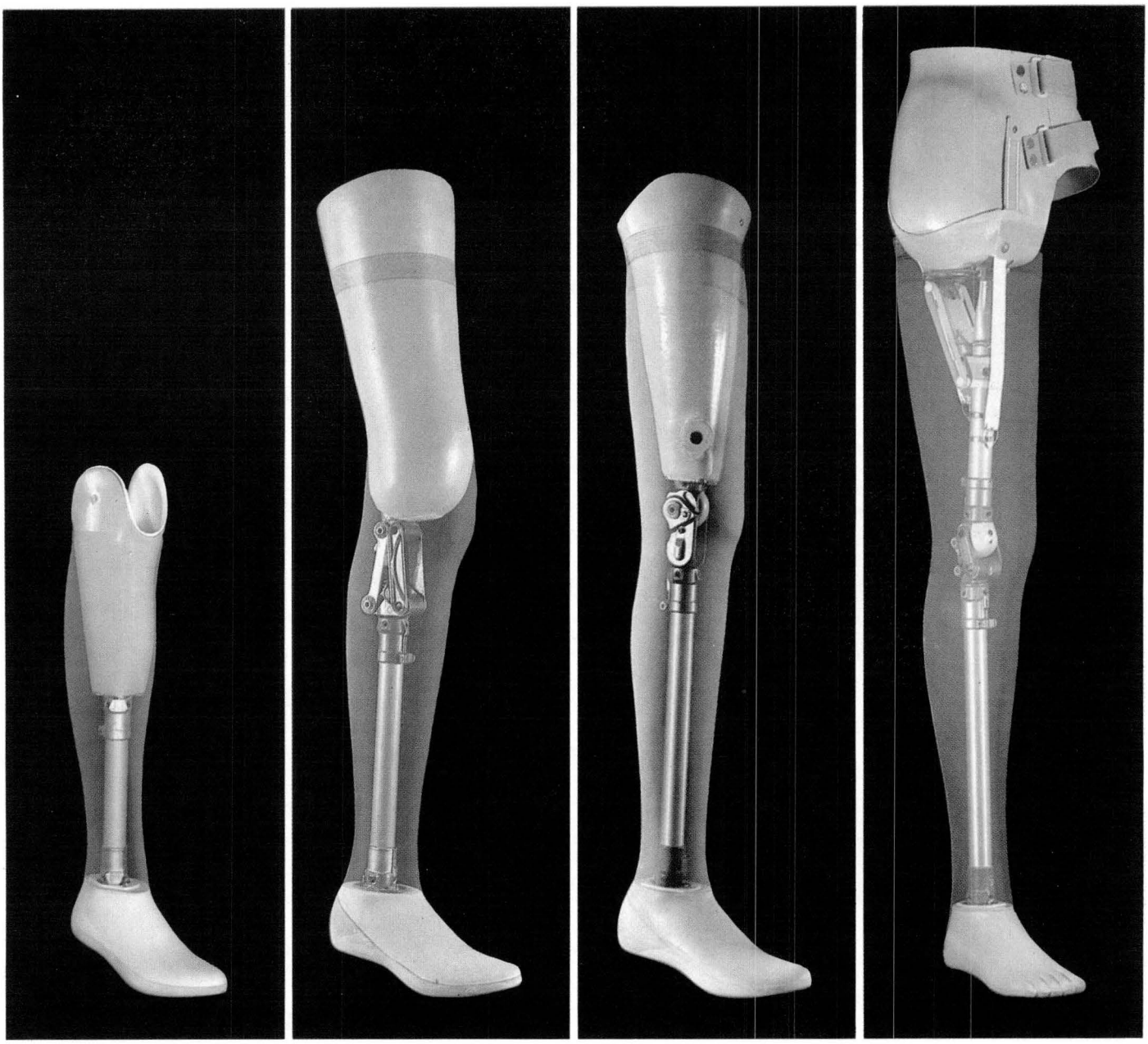

Próteses modulares OTTO BOCK

O sucesso no mundo todo das próteses modulares de perna OTTO BOCK são a prova que lhes foi dada a concepção certa.

Os critérios por nós determinados – funcionalidade e cosmética, conforto e segurança de uso – valem para todos os tipos de amputação e grupos de pacientes.

Os módulos OTTO BOCK são ajustáveis, de grande estabilidade, funcionais, podem ser trocados e tem uso universal.

Assim levam a uma reabilitação perfeita.

Otto Bock
DO BRASIL

Rua Riachuelo 126 A
RIO DE JANEIRO, CEP 20230
Tels. 242-4503, 242-4507
Telex (021) 33295

cias tendinosas que fletem a metacarpofalangiana e estendem as duas últimas falanges (Bunnell, Fowler, Brand) e transferências que atuam na flexão da falange proximal, deixando a ação extensora das interfalangianas para o extensor comum (Littler, Burkhalter e Strait, Brooks e Jones e Zancolli)[3,4,6,7,8,9,10,11,12,15,17,22,23,24].

O objetivo deste trabalho é demonstrar nossos resultados com a técnica de Zancolli, denominada "cirurgia do laço", para o tratamento da mão em garra paralítica. Nosso estudo foi realizado em casos de lesões traumáticas do nervo ulnar ou de ambos, ulnar e mediano.

A escolha pela "cirurgia do laço" se deve a seu modo de realização bastante simples e atraumático e por termos observado, assim como é descrito na literatura, que as transferências que se propõem tanto à flexão das metacarpofalangianas como extensão das interfalangianas podem levar a deformidade em pescoço de cisne com relativa freqüência, naquelas mãos com articulações hipermóveis[13,14,16,19,20].

MATERIAL E MÉTODOS

A "cirurgia do laço" foi realizada em dez pacientes, oito dos quais com lesão isolada do nervo ulnar e dois com lesão associada do mediano e ulnar. Nove pacientes foram acometidos em atividades no trabalho e um por acidente domiciliar. Oito pacientes eram do sexo masculino e dois do feminino. A faixa etária mais atingida foi a terceira década, o lado direito foi afetado em três pacientes e o esquerdo em sete. Todos pacientes eram dextros.

As áreas afetadas em ordem decrescente de freqüência foram punho (50%), antebraço (20%), mão (20%) e cotovelo (10%).

Dos dez pacientes acometidos, apenas um recebeu a sutura primária do nervo no primeiro atendimento; os demais foram tratados apenas dos ferimentos e, como procedimento anterior à cirurgia do laço, realizamos a neurorrafia em sete desses pacientes. Apenas dois pacientes, um com evolução de cinco anos e que ao exame mostrava apenas alteração motora do nervo ulnar, e outro com evolução de dez anos de lesão, não se submeteram à neurorrafia prévia. Ainda como procedimentos anteriores à cirurgia do laço, tivemos duas neurolises, uma tenorrafia, duas tenolises e um enxerto de pele. A todos os pacientes foi dado um programa fisioterápico. Dois pacientes que tiveram lesões associadas do mediano e ulnar foram submetidos a oponenteplastia.

A atrofia da musculatura intrínseca estava presente em todos pacientes e a garra se desenvolveu em graus variados do segundo ao quinto dígito e a proposta cirúrgica foi baseada nesta variação: dois casos para o mínimo, quatro para anular e mínimo, um para indicador e mínimo, um para o médio anular e mínimo, dois para os quatro dígitos.

A operação é realizada por incisão paralela à prega palmar distal e sua extensão inclui os dígitos a serem corrigidos. A dissecção cuidadosa é feita expondo o túnel fibroso e o tendão flexor superficial. O tendão flexor superficial é identificado justodistal à polia A_1 e seccionado a este nível. À maneira de um laço é então suturado nele mesmo envolvendo a polia A_1 (figs. 3, 4, 5). Um ponto importante da cirurgia é a tensão dada ao flexor superficial no momento em que é suturado nele mesmo; esta tensão deve manter o dígito em questão na posição funcional, com flexão da metacarpofalangiana de 20 a 30 graus. No pós-operatório imediato o paciente é imobili-

Fig. 1 — Mão em garra paralítica devido à lesão dos nervos mediano e ulnar, característico pela hiperextensão das articulações metacarpofalangianas e flexão das interfalangianas

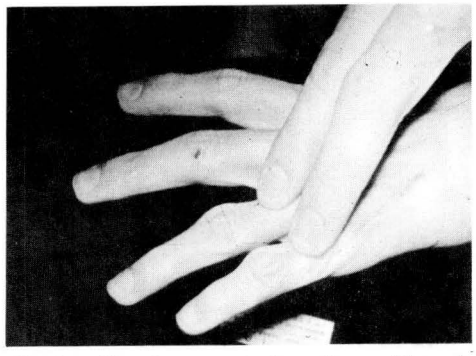

Fig. 2 — Na mão em garra fazendo-se o bloqueio das metacarpofalangianas, a extensão ativa das interfalangianas é possível pela ação dos extensores extrínsecos (desde que não haja rigidez articular)

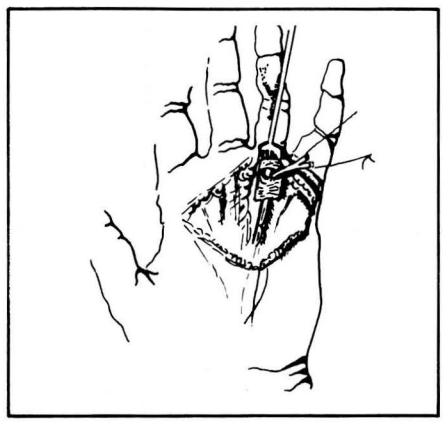

Fig. 3 — Por uma incisão paralela à prega palmar distal, faz-se uma janela entre as polias A_1 e A_2, tracionam-se e seccionam-se as duas bandeletas do tendão flexor superficial

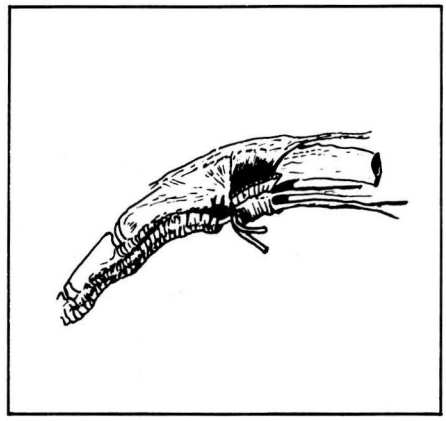

Fig. 4 — Vista de perfil, notam-se as duas bandeletas do flexor superficial dobradas proximalmente sobre a polia A_1

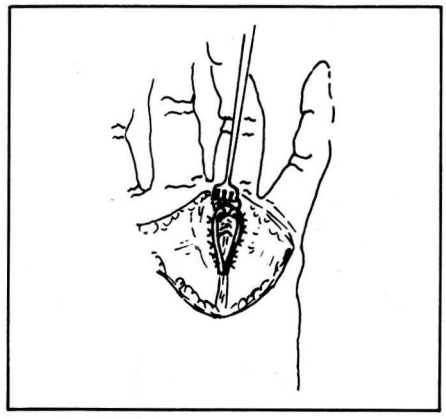

Fig. 5 — Cada bandeleta lateral é suturada proximalmente ao próprio tendão flexor superficial e são também dados alguns pontos na polia A_1. Com isto o flexor superficial laça a polia que se insere na cápsula e base da 1.ª falange, promovendo flexão dinâmica da articulação metacarpofalangiana.

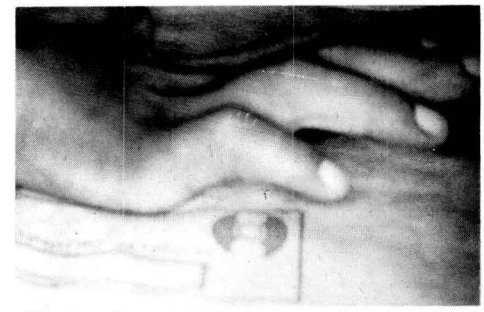

Fig. 6 — Caso de lesão de nervo ulnar antes da ci-

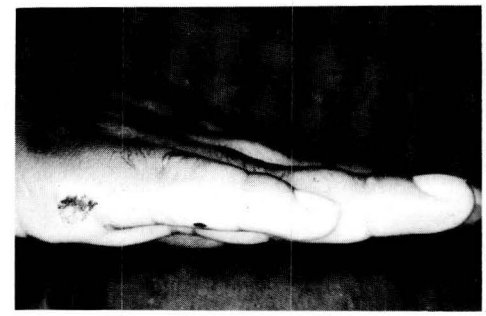

Fig. 7 — Após a cirurgia do laço, nota-se a correção da deformidade em garra

zado com uma férula de gesso por três semanas, mantendo as metacarpofalangianas bloqueadas aos 45 graus de flexão e deixando as interfalangianas livres para a movimentação ativa, evitando assim aderências. Ao final das três semanas são removidos os pontos e o paciente passa a usar uma férula noturna bem modelada, bloqueando as metacarpofalangianas, por seis semanas. Durante o dia orientamos a movimentação ativa das articulações, não permitindo a extensão por completo das metacarpofalangianas. Se a amplitude dos movimentos articulares não é conseguida, instituem-se então exercícios assistidos.

Como critérios na avaliação dos pacientes foram incluídos no protocolo quatro itens considerados fundamentais: existência ou não de garra; extensão na interfalangiana proximal; flexão rolante; pinça de precisão.

Para determinarmos os itens um e dois foi tomada a medida dos movimentos articulares nas metacarpofalangianas e interfalangianas. Com relação ao item um, a garra foi considerada corrigida se a metacarpofalangiana não podia ser estendida além dos 20 graus.

Quanto à flexão rolante e pinça de precisão, foi dada ao paciente uma bateria de cinco objetos de tamanhos variados e formatos diferentes; através da observação visual foi possível concluir a existência ou não de flexão rolante e pinça de precisão.

RESULTADOS

A cirurgia do laço foi efetuada em dez pacientes, correspondendo a um total de 23 dígitos. O *follow-up* menor foi de 10 meses e o maior 62 meses, com média de 34,1 meses. O tempo decorrido desde a lesão inicial até o procedimento cirúrgico teve média de 22,1 meses. Ao aumento desta média nós creditamos dois casos: um que nos chegou para tratamento após nove anos da lesão inicial e outro com cinco anos. Excetuando esses dois casos, obtivemos média de 6,8 meses.

Na avaliação da existência ou não da garra, tomamos as medidas dos movimentos articulares nas metacarpofalangianas conseguindo os seguintes resultados: em 14 dígitos, 60,87% tinham extensão na metacarpofalangiana que variava de 0 a 10 graus; em cinco dígitos, 21,74% se situaram entre 10 e 20 graus em quatro dígitos, 17,39% acima dos 20 graus de extensão. Um destes quatro casos foi reoperado, optando-se pela capsulodese de Zancolli. Os outros três casos não o foram porque os pacientes consideravam-se satisfeitos, houve atenuação da garra e melhora da função (tabela 1).

Também foi observada a medida dos movimentos articulares nas interfalangianas e evidenciado que, em cinco dígitos, 21,74% não conseguiam a extensão acima de 30 graus. Três destes dígitos apresentavam rigidez articular anterior à cirurgia. Apenas um paciente desenvolveu limitação após a cirurgia (tabela 2).

Dois dígitos persistiam com flexão rolante após a cirurgia (tabela 3).

Sete dígitos não faziam pinça de precisão. Quatro dígitos em dois pacientes, que sofreram lesões associadas do mediano e ulnar. Estes dois pacientes haviam sido submetidos a oponenteplastia e apenas realizavam pinça lateral com o anular e mínimo. Três dígitos não faziam pinça de precisão por ter recidivado a garra (tabela 4).

Todos os dígitos recuperaram satisfatoriamente a força muscular.

DISCUSSÃO

A deformidade em garra da mão é uma patologia grave que altera a dinâmica normal, envolvendo movimentos finos, de precisão e de preensão.

Para correção desta deformidade de diferentes etiologias, dentre elas mal de Hansen, Siringomielia, Charcot-Marie-Tooth e lesões traumáticas do nervo ulnar, têm sido descritas na literatura técnicas que seguem os principios biomecânicos do aparelho extensor, e a meta principal a ser atingida visa a estabilização da articulação metacarpofalangiana. Esta estabilização pode ser conseguida através de técnicas estáticas ou dinâmicas.

Escolhemos a cirurgia do laço de Zancolli por se tratar de uma técnica dinâmica que atua na falange proximal, corrigindo a deformidade em garra e flexão rolante e restabelecendo a força e pinça de precisão. Além do mais é uma técnica simples, atraumática e oferece um pós-operatório de fácil condução, favorecendo retorno mais rápido do paciente às suas atividades (figs. 6, 7).

As técnicas estáticas não proporcionam força de flexão para a metacarpofalangiana e as técnicas dinâmicas, que desempenham tanto a extensão das interfalangianas e flexão das metacarpofalangianas, podem levar a deformidade em pescoço de cisne e necessitam pós-operatório mais elaborado.

Se considerarmos a deformidade em garra quando o componente hiperextensão metacarpofalangiana é superior a +20°, nossos resultados com a cirurgia do laço foram satisfatórios em cerca de 82% dos dedos operados. Também a deformidade em flexão da articulação interfalangiana proximal teve boa correção com esta técnica, pois cerca de 78% dos dedos operados tinham menos de 30° de perda da extensão. A flexão rolante, presente na mão em garra paralítica, que impede a flexão harmônica do dedo, foi corrigida em cerca de 91% dos dedos submetidos à cirurgia do laço. Também a pinça de precisão foi restaurada em cerca de 70% dos casos. Não observa-

TABELA 1
Correção da garra quanto à extensão na metacarpofalangiana

Variação em graus		Nº	%
0°	+10°	14	60,87
+10°	+20°	5	21,74
Acima de	+20°	4	17,39
Total		23	100,00

TABELA 2
Correção da extensão na interfalangiana proximal

Variação em graus	Nº	%
−30° a 0°	18	78,26
−30° ou mais	5	21,74
Total	23	100,00

TABELA 3
Resultados quanto à flexão rolante

Correção ou não correção	Nº	%
Corrigida	21	91,3
Não corrigida	2	8,7
Total	23	100,0

TABELA 4
Resultados quanto à pinça de precisão

Presença ou ausência de pinça de precisão	Nº	%
Presente	16	69,6
Ausente	7	30,4
Total	23	100,0

mos complicações importantes e não notamos nenhum caso de hipercorreção do dedo em pescoço de cisne.

REFERÊNCIAS

1. Bang-Rasmusen, K.: Peripheral nerve lesions in the upper extremity. *J. Bone Joint Surg. (Br.)* 44: 443, 1962.
2. Bowen, R.E. & Napier, J.R.: The assessment of hand function after peripheral nerve injuries. *J.Bone Joint Surg. (Br.)* 43: 485-492, 1961.
3. Brand, P.W.: Paralytic claw with special reference to paralysis in leprosy and treatment by the sublimis transfer of stiles and Bunnell. *J. Bone Joint Surg. (Br.)* 40: 618-632, 1958.
4. Brand, P.W.: Tendon grafting. Ilustraded by a new operation for intrinsic paralysis of the fingers. *J. Bone Joint Surg. (Br.)* 43: 444--453, 1961.
5. Brand, P.W.: *Hand reconstruction in leprosy, surgical progress,* London, Butterworth, 1954, p. 117.
6. Brand. P.W.: Tendon transfer for median and ulnar nerve paralysis. *Orthop. Clin. North Am.* 2: 447, 1970.
7. Brooks, A.L. & Jones, D.S.: A new intrinsic tendon transfer for paralytic hand. *J. Bone Joint Surg. (Am.)* 57: 730, 1975.
8. Brown, P.W.: The time factor in surgery of upper extremity peripheral nerve injury. *Clin. Orthop.* 68: 14-21, 1970.
9. Brown, P.W.: Zancolli capsulorrhaphy for ulnar claw hand: appraisal of forty four cases. *J. Bone Joint Surg. (Am.)* 52: 868, 1970.
10. Bunnell, S.: *Surgery of the hand,* Philadelphia, J.B. Lippincott, 1944.
11. Burkhalter, W.E. & Strait, J.L.: Metacarpofalangeal flexor replacement for intrinsic muscle paralysis. *J. Bone Joint Surg. (Am.)* 55: 1.667-1.676., 1973.
12. Burkhalter, W.E.: Restoration of power grip in ulnar nerve paralysis. *Orthop. Clin. North Am.* 2: 289, 1974.
13. Carvalho, M.I. & Coura, Z.F.: Restabelecimento do equilíbrio funcional da mão na paralisia dos músculos intrínsecos. *Rev. Bras. Ortop.* 2: 1-5, 1967.
14. Curtis, R.M.: Fundamental principles of tendon transfer. *Orthop. Clin. North Am.* 2: 231, 1974.
15. Fowler, S.B.: Discussion on the extensor apparatus of the finger. First Meeting of the American Society for Surgery of the Hand. *J. Bone Joint Surg.* 29, July, 1947.
16. Goes, A.M.D., Arraes, T.A.A. & Duerksen, F.: A reabilitação cirúrgica da garra cubital no hanseniano. *Rev. Bras. Ortop.* 20: 60--62, 1985.
17. Littler, J.W.: The hand and upper extremity. Em: Converse, J.M. (ed.): *Reconstructive plastic surgery.* Vol. 4, Philadelphia, W.B. Saunders, 1964.
18. Riordan, D.C.: Tendon transplantation in medial nerve and ulnar nerve paralysis. *J.Bone Joint Surg. (Am.)* 35: 312, 1953.
19. Shah, A.: Correction of ulnar claw hand by a loop of flexor digitorum superficialis motor for lumbrical replacement. *J. Hand Surg.* 9B: 131-133, 1984.
20. Shah, A.: Multiple superficialis motor for opponens and lumbrical replacement. *J. Hand Surg.* 9B: 285-288, 1984.
21. Strumberg, W.B. & col.: Injury of the median and ulnar nerves. *J. Bone Joint Surg. (Am.)* 39: 1.076, 1957
23. Zancolli, E.A.: *Structural and dynamic basis of the hand surgery,* Philadelphia, J.B. Lippincott, 1968.
24. Zancolli, E.A.: Tendon transfer after ischemic contracture of the forearm. *Am. J. Surg.* 109-356, 1956.

Raios-X de 50 ou 100mA
sobre rodízios

IDEAL para clínicas e consultórios
de ORTOPEDIA e TRAUMATOLOGIA

Assistência técnica própria

Centenas de aparelhos
trabalhando em todo o Brasil

CONSULTE-NOS:

E. TAMUSSINO & CIA. LTDA.

RIO DE JANEIRO: Matriz e Fábrica
Rua Sizenando Nabuco, 451 Cep. 21.041
Manguinhos — Tel. (021) 590-3493

SÃO PAULO: Filial
Rua Terenas, 98 — Mooca — Cep. 03.128
Tel. (011) 273-0436

LIGUE ENEA® I
E DESLIGUE A DOR

NOVO

A dor não desaparece em alguns casos, mesmo depois de tratadas suas causas adequadamente.
A dor ocorre devido à ativação dos nervos sensitivos que levam impulsos elétricos por fibras finas até a medula do Sistema Nervoso Central. Com ENEA I estimulando eletricamente as fibras grossas, estas podem inibir a atividade das fibras finas impedindo que a dor alcance o Sistema Nervoso Central.

ACESSÓRIOS
1 — 4 Adesivos
2 — 1 Cabo Conector
3 — 1 Tubo de Gel
4 — 2 Eletrodos Flexíveis
5 — 1 Bateria alcalina de 9 volts

CINEL®

CINEL — Comércio e Indústria de Equipamentos Eletrônicos Ltda.
Rua Tiradentes, 2384 — Tel. (0172) 32-7832 — CEP 15.100
São José do Rio Preto — SP

REVENDEDORES AUTORIZADOS:
RIO DE JANEIRO: (021) 240-5456 e (021) 220-8754
Ótica Inglesa: Rua Sete de Setembro, 179 Centro — RJ.
ALAGOAS: Rua Iris Alogoense, 537 Farol — AL.

SÃO PAULO: (011) 813-1639
Casa Fretin: Rua São Bento, 176 — SP.
Casa Cirúrgica: Rua Senador Feijó, 121 — SP.
SOROCABA: (0152) 33-6733

INDICAÇÕES: Bursite, oro-faciais, lombalgias, musculares, causalgias, neuropatias periféricas, membro fantasma, viscerais, osteo-artrite, artrite reumatóide, pós operatórios.

CONTRA-INDICAÇÕES: Não é eficaz para o tratamento de dores psicogênicas, é pouco eficaz para dores viscerais profundas ou de origem central.

PRECAUÇÕES: O APARELHO E SEUS ELETRODOS FORAM PROJETADOS E CONSTRUÍDOS PARA USO EXTERNO. NÃO DEVENDO SER UTILIZADO INTERNAMENTE. NÃO DEVE SER UTILIZADO EM PACIENTES PORTADORES DE MARCAPASSOS CARDÍACOS SEM AVALIAÇÃO A PRIORI PELO MÉDICO. OS EFEITOS DA ESTIMULAÇÃO ELÉTRICA TRANSCUTÂNEA NA GRAVIDEZ AINDA NÃO FORAM ESTUDADOS SISTEMATICAMENTE, DEVENDO O SEU USO SER FEITO COM CAUTELA.

Fratura da periferia da cartilagem de crescimento do fêmur

Relato de um caso

J.B. VOLPON [1]

RESUMO

É apresentado um caso de fratura na periferia do côndilo femoral lateral, cruzando a cartilagem de crescimento. Após tratamento conservador, surgiu no local da fratura uma barra óssea epifisometafisária que atuou como uma epifisiodese definitiva, provocando grave deformidade em valgo. Uma epifisiodese medial no fêmur e tíbia foi insuficiente para sustar a progressão da deformidade e uma osteotomia desvalgizante de fêmur foi realizada no final do crescimento, com correção satisfatória. São comentados aspectos das lesões epifisárias, bem como do tratamento das mesmas.

SUMMARY

Fracture at the periphery of the growth cartilage of the femur. A case report

This report concerns a fracture at the periphery of the lateral femoral condyle that crossed the epiphyseal plate. After conservative treatment a bone bridge at the fracture site appeared and gave rise to a severe valgus deformity. A medial epiphyseodesis of femur and tibia was performed but it did not stop the progression of the deformity and an open wedge femoral osteotomy to realign the knee was necessary at the end of the skeletal growth. Comments on some aspects of epiphyseal lesions with their respective treatment are made.

1. Prof. Livre-Doc., Dep. de Ortop. e Traumatol. da Fac. de Med. de Ribeirão Preto-USP.

INTRODUÇÃO

Estrutura ímpar do esqueleto imaturo, a cartilagem de conjugação é responsável pelo crescimento longitudinal do osso longo, sendo uma região vulnerável a agressões. Destas, as mais freqüentes são as de etiologia traumática, podendo resultar diferentes tipos de lesões, que, em maior ou menor grau, reversível ou irreversivelmente, interferem com o crescimento ósseo. Acrescente-se o agravante de que estas seqüelas, se definitivas, pioram com o desenvolvimento da criança e só se estabilizam com a maturação esquelética.

Segundo Mineiro [7], é antigo o conhecimento dos deslocamentos epifisários traumáticos — já foram abordados por Hipócrates, Columbus em 1559 [4] e, principalmente, no início do século XIX (Portal [12]; Monteggia [8]). Desde essa época já se reconhecia que nem todas as lesões eram semelhantes, surgindo, já, classificações como as de Foucher [5] e Poland [11].

Com o uso generalizado dos RX, destacou-se Aitken [1], que, em 1936, propôs uma classificação simples mas que tinha o mérito de trazer implícita conotação com o prognóstico da lesão. Ainda hoje é bastante utilizada. Esta classificação foi, posteriormente, desenvolvida por Salter e Harris [14], sendo atualmente das mais aceitas. Seguiram-se outras classificações como variantes destas últimas, no sentido de incluir tipos particulares de lesões. Dentre estas, destacamos a utilizada pelo Grupo AO [9] e a proposta por Ogden [10]. De uma maneira geral, as classificações mais recentes buscam separar as lesões que tendem a evoluir bem daquelas que podem deixar seqüelas, bem como sugerem condutas.

O objetivo deste relato é apresentar um caso de uma lesão pouco freqüente da cartilagem de crescimento, chamar a atenção para a sua evolução e discutir alternativas de tratamento.

RELATO DE CASO

W.R.O.F.º, masculino, mulato, 15 anos + 1 mês. Atendido pela primeira vez na Unidade de Emergência do Hospital das Clínicas da Faculdade de Medicina de Ribeirão Preto-USP em 16 de setembro de 1980, com história de queda de cavalo e traumatismo no joelho esquerdo. Ao exame, apresentava-se em bom estado geral, impossibilitado de deambular, com grande aumento de volume e flexo do joelho esquerdo de 15 graus. À palpação, referia dor sobre a face lateral do côndilo femoral. A radiografia apresentava pequena fratura na periferia do côndilo femoral, de traço verticalizado e envolvendo a cartilagem de crescimento (fig. 1).

O paciente foi levado ao centro cirúrgico, onde, sob anestesia, o joelho esquerdo foi puncionado, com saída de mais ou menos 50ml de sangue com gotículas de gordura, sendo que o teste de ligamentos não mostrou instabilidade. Realizaram-se radiografias sob esforços em valgo e varo sem ocorrer desvio do fragmento fraturado.

Seguiu-se tratamento com imobilização gessada cruropodálica por seis semanas. Em 10 de novembro de 1980, o RX mostrava uma barra óssea na periferia da cartilagem de crescimento (fig. 2), porém este detalhe não foi valorizado. Neste ínterim, o paciente foi acometido de hepatite viral e perdeu o contato com o ambulatório de traumatologia. Retornou sete meses após, com queixas de que o joelho estava entortando *(sic)*. Apresentava um geno valgo de 12° à esquerda e de 6° à direita. Foi submetido à epifisiodese medial do fêmur e tíbia, porém, seis meses após, verificou-se que a deformidade em valgo aumentava. Decidiu-se esperar até o final do crescimento, para correção definitiva com osteotomia.

Em outubro de 1982 (dois anos após o trauma), o joelho direito tinha 6° de valgo e o esquerdo 19° (fig. 3). Foi realizada uma osteotomia supracondiliana desvalgizante, com cunha de adição, fixada com placa condílea AO, preenchida parcialmente com enxerto retirado dos próprios côndilos femorais. Esta cirurgia evoluiu sem intercorrências (fig. 4), obtendo-se correção completa, que persiste após a maturidade esquelética (fig. 5). Restou 1cm de encurtamento no fêmur esquerdo.

DISCUSSÃO

As lesões epifisárias com grandes desvios são por si só evidentes, o que facilita o diagnóstico. Resta reconhecer nelas um dano de fato ou provável à cartilagem de conjugação e, em decorrência, instituir o tratamento adequado. Aceita-se que a nóxia existe quando o traço de fratura cruza a cartilagem de conjugação, lesando a camada de células germinativas. Entretanto, há algumas

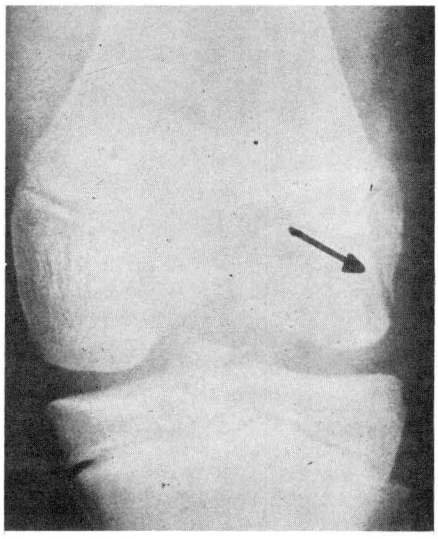

Fig. 1 — Radiografia ântero-posterior do joelho esquerdo mostrando a fratura na periferia do côndilo lateral do fêmur cruzando a cartilagem de crescimento

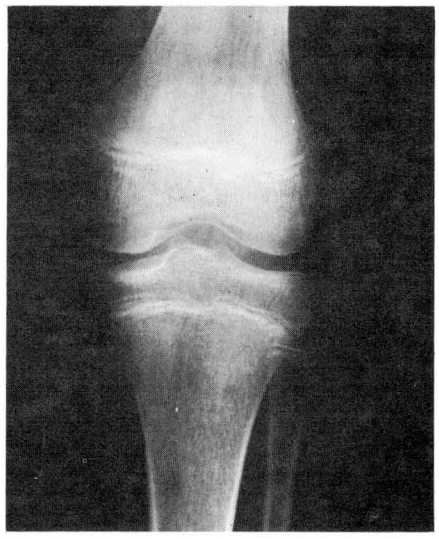

Fig. 2 — Radiografia ântero-posterior do joelho esquerdo mostrando a fratura consolidada e formando uma barra óssea na periferia da cartilagem de crescimento

Fig. 3 — Radiografia de ambos os joelhos mostrando a deformidade em valgo do joelho esquerdo de 19°, mesmo após a epifisiodese de fêmur e tíbia

A certeza de uma imobilização perfeita!

SATURAÇÃO HOMOGÊNEA
O rápido e uniforme umedecimento da **Atadura Gessada Curity** propicia agilidade e rapidez na confecção dos aparelhos gessados.

CREMOSIDADE
A massa de gesso, cremosa e consistente, da **Atadura Gessada Curity** permite fácil moldagem e confere excelente aparência final ao aparelho.

ATADURA GESSADA CURITY®

KENDALL®
Inovadores em cuidados com pacientes.
DIVISÃO HOSPITALAR
Tel.: (011) 493-4922

Por que receitar flufenamato sozinho se o Dr. dispõe de um antiinflamatório tópico completo?

Mobilisin® Pomada

O ANTIINFLAMATÓRIO COMPLETO

MONOSSALICILATO DE ETILENOGLICOL

Analgésico e acelerador da boa absorção dos outros componentes.

POLISSULFATO DE MUCOPOLISSACÁRIDO (substância ativa de HIRUDOID)®

Além do reconhecido efeito antiinflamatório, ativa o metabolismo celular e regenera o tecido lesado pela inflamação.

ÁCIDO FLUFENÂMICO

(FLUFENAMATO)

A potente substância antiinflamatória consagrada clinicamente na aplicação percutânea com relevante ação analgésica.

LUITPOLD PRODUTOS FARMACÊUTICOS LTDA.
Fabricado sob licença de:
LUITPOLD-WERK
München

Fig. 4 — Realinhamento do joelho esquerdo, com osteotomia de fêmur com cunha de adição já consolidada

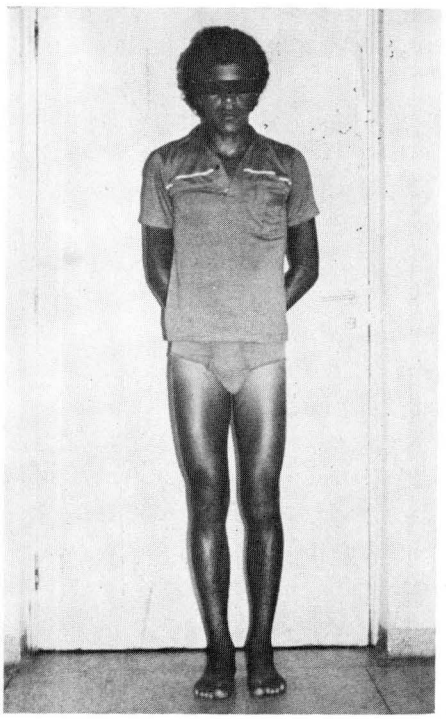

Fig. 5 — Aspecto clínico do paciente com alinhamento simétrico dos joelhos

fraturas epifisárias que, por não apresentarem desvios ou abrangerem pequena parte do núcleo, sugerem uma benignidade que não se constata na evolução do caso. Cremos que o caso aqui apresentado exemplifica bem este grupo. Com efeito, a lesão em si, apesar de diagnosticada, não foi suficientemente valorizada no primeiro atendimento. As atenções foram dirigidas para o diagnóstico de uma possível lesão ligamentar ou de uma fratura epifisária maior que se tornaria evidente com uma radiografia sob esforço. Descartadas estas possibilidades, foi eleito o tratamento conservador, surgindo, mais tarde, uma barra óssea no local da lesão. Em verdade, a fratura, apesar de pequena, situa-se no grupo IV, de Salter e Harris [14], e no grupo III, de Aitken [1]. Sua importância é tão grande que está classificada como um subtipo B3 na classificação AO e 6 na de Ogden. Todos estes tipos de lesão têm em comum a resolução pela formação de um calo ósseo que passa a funcionar como uma epifisiodese [16]. É freqüente imputar-se a nocividade das fraturas que cruzam a cartilagem de crescimento à lesão das células germinativas [2]. Isto ocorre, evidentemente, porém, o fator mais importante é a ponte óssea que se forma. Campbell e col. [3] demonstraram que a cartilagem de crescimento é capaz de restabelecer-se de pequenas lesões em sua estrutura. Em trabalho experimental, Gomes e Volpon [6] demonstraram que mesmo lesões benignas produzem perturbação temporária do crescimento, mas as lesões que provocam dano permanente o fazem pelo estabelecimento de anastomoses precoces entre os vasos da epífise e metáfise, dando origem ao calo ósseo. Dessa maneira, o tratamento destas lesões será cirúrgico, pois com isso obtém-se reposição anatômica e fixação adequada [9,16] e conseqüente reparação primária do osso.

Quando a barra óssea se localiza na periferia da cartilagem de conjugação, há possibilidade de ocorrer, também, lesão do anel de Ranvier, que, segundo Shapiro e col. [15], é a parte mais crítica da cartilagem de crescimento. Além disso, localizando-se perifericamente, a ponte óssea exercerá seu efeito quase exclusivamente para provocar um desvio angular. Tentativas de ressecção da lesão nesta localização geralmente são fadadas ao fracasso [9]. Por esse motivo, tentamos bloquear a progressão do valgo pela epifisiodese medial do fêmur e tíbia, porém resultou insucesso. Para este fato duas explicações podem ser levantadas: 1) o efeito da epifisiodese pelos grampos de Blount não foi tão completo quanto aquele da barra óssea; 2) o potencial de crescimento não foi suficiente, pois o estirão de crescimento já houvera ocorrido antes da cirurgia. Levando em conta estas razões, resolvemos esperar até a fusão de toda a cartilagem de conjugação para corrigir a deformidade angular. Optamos por uma cunha de adição lateral, pois com ela há também correção do encurtamento do pilar lateral do fêmur, o que não ocorreria se fosse realizada uma cunha de sub-

tração medial, embora tecnicamente mais simples. Mesmo com estes cuidados, houve pequeno encurtamento residual.

Resumindo, gostaríamos de ressaltar os seguintes pontos:

1) As lesões de cartilagem de crescimento devem ser avaliadas com cuidado.

2) Se houver possibilidade de formação de ponte óssea metáfiso-epifisária, o tratamento cirúrgico com fixação interna deverá ser o de eleição.

3) As lesões da periferia da cartilagem de crescimento, mais freqüentes na epífise distal do fêmur pela relação anatômica com o ligamento (avulsão), apesar de parecerem lesões inocentes, trazem em si alta nocividade, produzindo uma deformidade angular rapidamente progressiva e rebelde aos tratamentos convencionais.

A fixação interna do fragmento deverá ser o tratamento inicial, a menos que o crescimento ósseo esteja praticamente terminado (o que não é fácil de determinar com segurança).

REFERÊNCIAS

1. Aitken, A.P.: The end results of the fractured distal tibial epiphysis, *J. Bone Joint Surg.* 18: 685-691, 1936.
2. Aitken, A.P.: Fractures of the epiphyses, *Clin. Orthop.* 41: 19-23, 1965.
3. Campbell, C.J., Grisolia, A. & Zanconato, G.: The effects produced in the cartilaginous epiphyseal plate of immature dogs by experimental surgical traumata, *J. Bone Joint Surg. (Am)* 41: 1.221-1.242, 1959.
4. Columbus, R.: De re anatomica, Venezie, 1559. Citado por Mineiro, 1974.
5. Foucher, M.: Recherches sur la disjonction traumatique des epiphyses, *Monit. Sc. Med. Pharm.* 90: 713, 1860. Citado por Rampoldi e Boni, 1957.
6. Gomes. L.S.M. & Volpon, J.B.: Traumatic separation of epiphyses. An experimental study in rats. Em publicação.
7. Mineiro, J.D.: Vulnerability of physeal growth cartilages, *Rev. Ortop. Traumatol.* 18: 161-192, 1974.
8. Monteggia: Istituzioni chirurgiche. Firenze, 1820, vol. III. Citado por Rampoldi e Boni, 1957.
9. Müller, M.E., Algöwer, M., Schneider, R. & Willenegger, H.: Fractures in children, em *Manual of internal fixation,* Berlin-Heidelberg, New York, Springer-Verlag, 1979, cap. 8, p. 319-321.
10. Ogden, J.A.: Skeletal growth mechanism injury patterns, *J. Pediatr. Orthop.* 2: 371-377, 1982.
11. Poland, J.: *Traumatic separation of the epiphysis,* London, Smith Elder, 1898. Citado por Rampoldi e Boni, 1957.
12. Portal: *Anatomie medicale.* I, 1803. Citado por Rampoldi e Boni, 1957.
13. Rampoldi, A. & Boni, M.: Sviluppo e istofisiologia dei nuclei epifisari — Fisiopatologia in rapporto al trauma. Anatomia patologica, em *I Distacchi epifisari traumatici,* Roma, Relazione, 1957, p. 42-55.
14. Salter, R.B. & Harris, W.B.: Injuries involving the epiphyseal plate, *J. Bone Joint Surg. (Am)* 45: 587-622, 1963.
15. Shapiro, F., Holtrop, M.E. & Glincher, M.J.: Organization and cellular biology of the perichondrial ossification groove of Ranvier, *J. Bone Joint Surg. (Am)* 59: 703-723, 1977.
16. Weber, B.G.: Epiphysenfugen-Verletzungen. *Helv. Chir. Acta* 31: 103-118, 1964.

MAIS UM LANÇAMENTO DA PCE

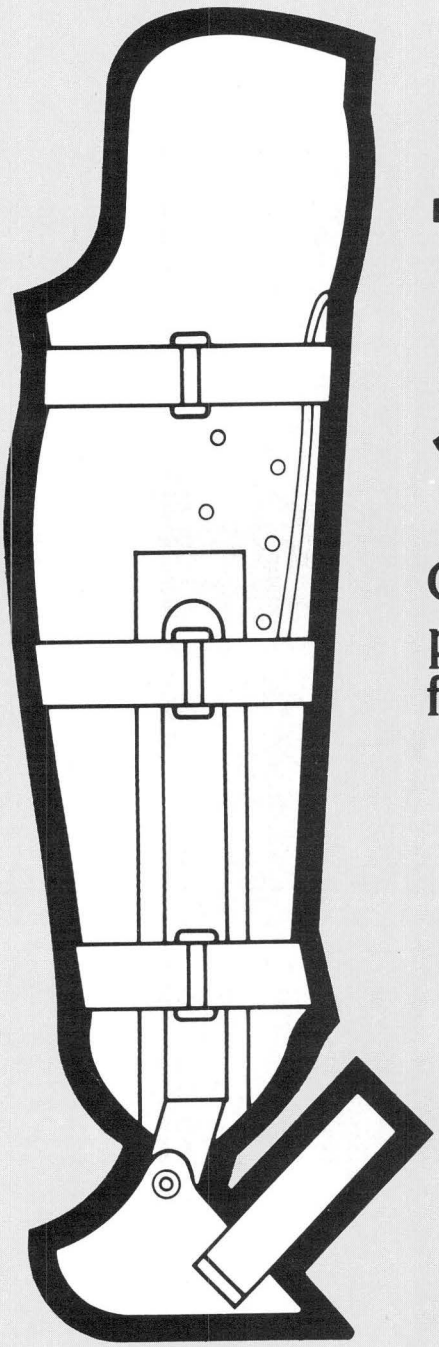

TUTOR DE SARMIENTO

O mais novo e eficaz conceito para tratamento conservador das fraturas de úmero e tibia.

TUTOR DE SARMIENTO

- Tibia e úmero
- Pré-moldado
- Direito e esquerdo
- Maior conforto para o paciente
- Menor custo por aplicação

- Solicite literatura

INFORMAÇÕES E VENDAS

PCE ■ PRÓ - CIRURGIA ESPECIALIZADA LTDA.

Rua Mauro, 184 — Saúde □ CEP 04055 — São Paulo — SP — Brasil

Telefones: Tronco Chave (011) 577-6411 □ DDG (011) 800-8339 □ Telex (011) 31 874

O que mais esperar de um antiinflamatório, além de alta potência analgésica e melhor tolerabilidade?

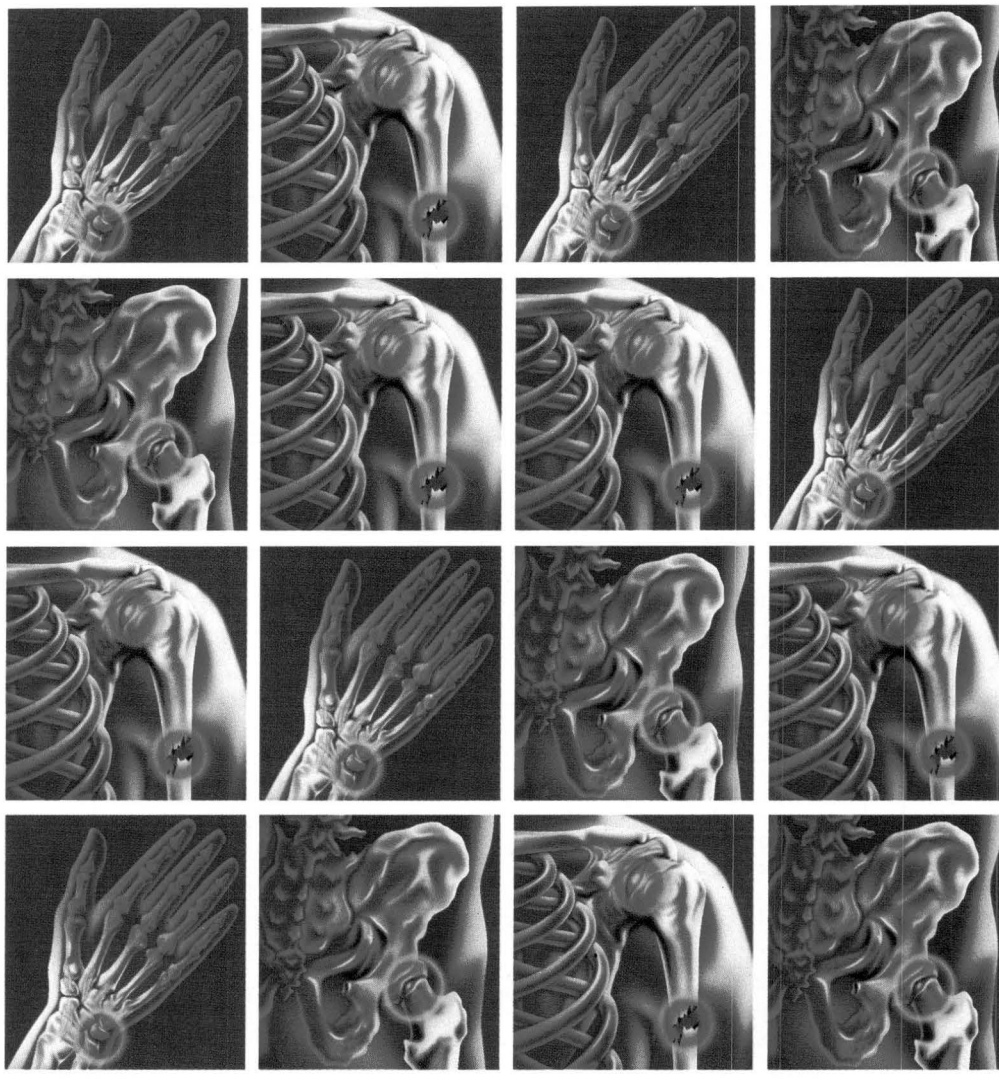

(flurbiprofeno)

Evril

Alta potência antiinflamatória e analgésica, com melhor tolerabilidade

de angeli

Outras informações à disposição da Classe Médica - Instituto De Angeli Produtos Terapêuticos Ltda. - São Paulo - SP - Caixa Postal 7360 - CEP 01000

Enxertia óssea precoce no tratamento da fratura exposta da tíbia*

MARCIO CARPI MALTA [1], JORGE RENATO LACERDA [2], JOÃO MAURICIO BARRETO [3], JORGE MARQUES PINTOR [3]

RESUMO

Os autores apresentam 18 pacientes com fratura exposta grave de tíbia, nos quais a enxertia óssea precoce foi utilizada. A consolidação ocorreu em 17 pacientes até o 5º mês de pós-operatório.

SUMMARY

Early bone grafting in the treatment of open fractures of the tibia

The authors present 18 patients with open fractures of the tibia, in which early bone grafting was done. In 17 patients the fractures healed to the 5th postoperative month.

INTRODUÇÃO

O objetivo deste trabalho é mostrar nossa experiência com enxertia óssea precoce no tratamento da fratura exposta grave da tíbia.

Nosso interesse por esse tema vem da grande freqüência com que nos defrontamos com essa lesão e das afirmações de Gustilo [7], que alerta para a elevada incidência de pseudartrose após fratura exposta da tíbia, com grave lesão das partes moles.

A enxertia óssea precoce, aliada a procedimentos de cobertura cutânea, muscular [1,3,6], fixação externa [7,9] ou fixação interna [2] da fratura, pode influir favoravelmente na prevenção da pseudartrose.

Segundo Gustilo [7], o índice de pseudartrose nas fraturas expostas de grau III é de aproximadamente 13,79%; essa percentagem pode subir até 60%, nos casos de fratura exposta complicada com infecção ou comprometimento importante das partes moles.

As causas desses índices são o alto grau de energia do trauma que é transmitido ao osso, partes moles e freqüentemente a ambos, e a própria exposição da fratura *per si*.

Entendemos como enxertia óssea precoce aquela realizada dentro dos primeiros três meses após o trauma, conferindo, portanto, a esse procedimento caráter profilático em relação à pseudartrose. A enxertia é realizada após estabilização adequada da fratura e, preferencialmente, mas não obrigatoriamente, após cobertura do foco de fratura com as partes moles.

MATERIAL

Nosso trabalho foi realizado no Hospital Universitário Antonio Pedro, onde, de janeiro de 1983 a maio de 1985, foram tratadas 330 fraturas expostas. Dos pacientes que foram submetidos a enxertia óssea precoce, tivemos oportunidade de rever 18 deles, nos quais foram realizados 21 procedimentos de enxertia (tabela 1). Em um caso, com bilateralidade da lesão, foram realizados dois procedimentos de enxertia em cada perna, isto é, cada fratura foi submetida à enxertia esponjosa anterior e enxertia póstero-lateral intertibiofibular. Dos nossos pacientes, 13 eram homens e 5 mulheres, e a idade variou de 15 a 50 anos. Onze pacientes se encontravam na terceira década, corroborando a já conhecida preferência dessa lesão pelo paciente jovem (tabela 2).

---

* Trab. do Hosp. Univ. Antonio Pedro, Univ. Fed. Fluminense (Chefe do Serviço: Prof. Paulo Cezar de Malta Schott).

1. Professor Adjunto; Preceptor da Residência.
2. Professor Assistente.
3. Médico Residente.

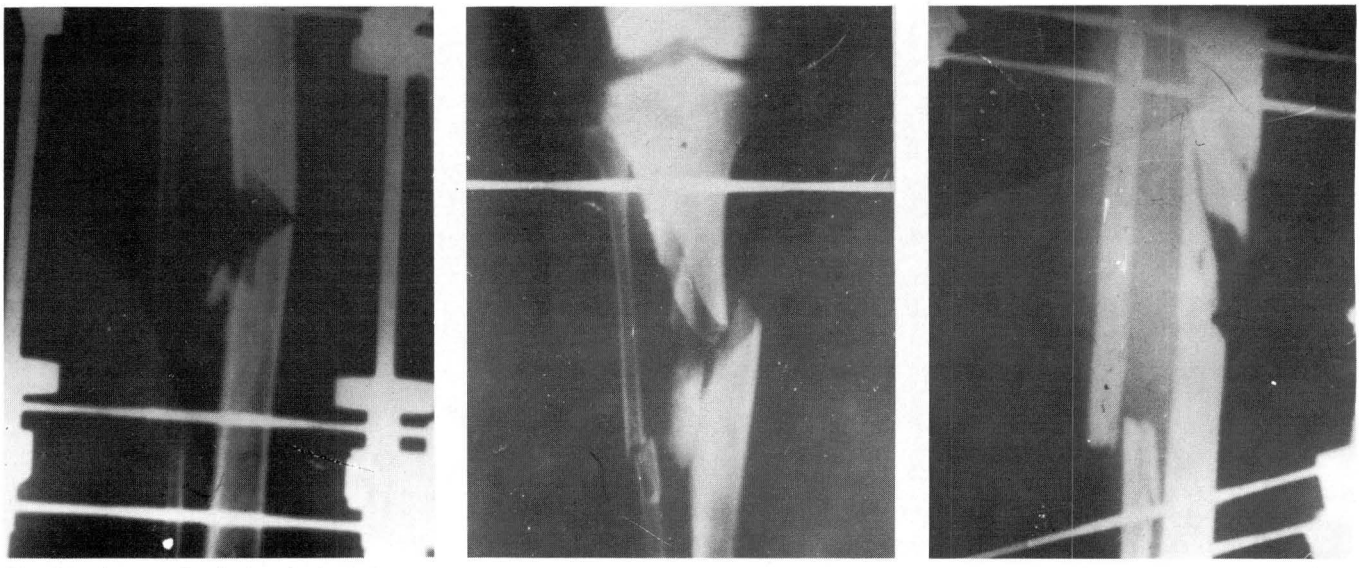

Fig. 1 (a, b, c) — Perda de substância óssea

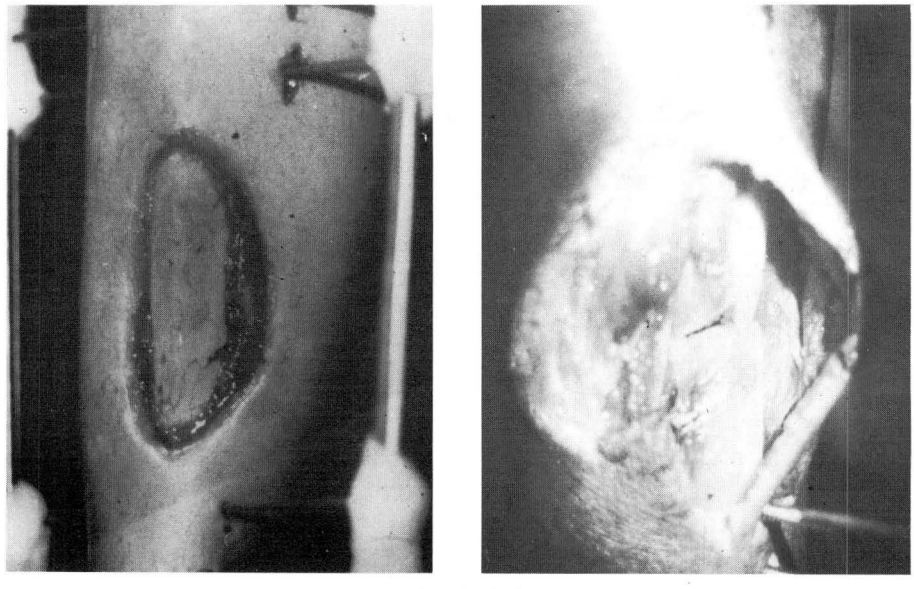

Fig. 2 (a, b) — Exposição óssea sem perda de substância

MÉTODO

São candidatos a esse procedimento os pacientes com perda de substância óssea, portanto com indicação absoluta de enxertia (fig. 1 a, b, c), e os que, apesar de não terem sofrido perda de substância, tiveram o foco de fratura muito agredido pelo trauma, tornando-o biologicamente menos adequado à consolidação (fig. 2 a, b).

A enxertia foi realizada basicamente de duas maneiras: enxerto corticoesponjoso intertibiofibular e enxerto esponjoso no foco de fratura.

INTERTIBIOFIBULAR

Este procedimento é realizado através de acesso póstero-lateral à tíbia afetada; utiliza-se a via de acesso preconizada por Harmon[8], na qual se aproveita o espaço anatômico entre os músculos fibulares e a musculatura posterior da perna para ter passagem à fíbula, membrana interóssea e, finalmente, à tíbia. Usa-se mais freqüentemente essa modalidade de enxertia nos pacientes que não têm perda óssea.

ENXERTO ESPONJOSO

A enxertia com osso esponjoso tem sido utilizada nos casos em que há perda de substância na região anterior da tíbia; nessas eventualidades, duas alternativas são possíveis: ou após a enxertia aguardamos a incorporação e vascularização do enxerto pelo tecido de granulação seguindo a técnica de Papineau[12] ou, então, após a enxertia, procedemos à cobertura do foco de fratura com as partes moles.

RESULTADOS

Das fraturas operadas, quatro estavam consolidadas aos três meses após a enxertia e 13 consolidaram dentro do quinto mês pós-operatório. Das duas fraturas restantes, uma ainda está em evolução e a outra mantém-se em pseudartrose após um ano de evolução (tabela 3).

Assim, das 19 fraturas expostas tratadas com enxertia óssea precoce, 17 consolidaram dentro do quinto mês pós-operatório.

Os procedimentos de enxertia foram realizados entre 20 dias, o mais precoce, e 90 dias, o mais tardio, tomando-se como referência a data da fratura. Ao todo foram realizados 13 procedimentos dentro dos primeiros 45 dias, e oito entre 45 e 90 dias pós-trauma (tabela 4).

Nenhum dos nossos pacientes foi operado na vigência de infecção ativa; em apenas um caso, após a enxertia esponjosa e cobertura de foco de fratura com retalho muscular de gastrocnêmio, houve aparecimento de infecção no foco de fratura, que requereu repetidos desbridamentos, após o que houve regressão da infecção e consolidação da fratura.

DISCUSSÃO

Os procedimentos de enxertia óssea aqui relatados são intervenções cirúrgicas simples e de fácil execução; seguindo detalhes da técnica, temos conseguido sempre boa incorporação do osso enxertado. Em nossa série, não houve um caso sequer de seqüestração ou reabsorção do enxerto; todos, sem exceção, se incorporaram totalmente, ao exame radiológico. Em um caso, após enxertia óssea, o paciente evoluiu para pseudartrose e, apesar de a incorporação do enxerto mostrar-se radiologicamente adequada, foi mecanicamente insuficiente para conseguir a consolidação da fratura.

Quando utilizamos a via de acesso póstero-lateral, encontramos, na face posterior da tíbia, extenso leito ósseo; a musculatura posterior da perna confere ao osso enxertado excelente cobertura e vascularização. Este procedimento visa conseguir uma sinostose tibiofibular, semelhante à anterior, preconizada por Milch[10,11], que foi por nós utilizada nos pacientes que não tinham perda óssea.

Como esse tipo de enxerto ósseo é realizado geralmente em região de pele boa, e conta sempre com boa cobertura muscular, dispensa a premissa da formação de tecido de granulação para recebê-lo e vascularizá-lo[7,9]. Isto lhe confere grande autonomia em relação à data de sua indicação, podendo até ser indicada dentro da primeira semana pós-trauma.

Outra vantagem desse tipo de enxerto é poder ser usado com relativa segurança em pacientes infectados, pois a membrana interóssea funciona como barreira anatômica à expansão da infecção[4].

Quanto à enxertia esponjosa, é importante lembrar que, quando utilizamos o método de Papineau, é fundamental aguardar a formação de tecido de granulação de boa qualidade no foco de fratura para receber e vascularizar o enxerto[7,9]. Esse procedimento só deve então ser indicado mais tardiamente, na evolução da fratura exposta, pois sem um leito receptor adequado corre-se o risco de reabsorção ou não incorporação do tecido ósseo enxertado. Os pacientes que tiveram suas enxertias realizadas entre dois e três meses foram, em sua maioria, aqueles nos quais esta técnica foi utilizada.

TABELA 1

	Procedimentos
Intertibiofibular	15
Enxerto esponjoso	6
Total	21

TABELA 2

Sexo	Nº de pacientes
Masculino	13
Feminino	5
Total	18
Idade	
15 a 50 anos	
11 pacientes na 3ª década	

TABELA 3

Intervalo enxertia	Consolidação
4 fraturas	3 meses
13 fraturas	5 meses
1 fratura	em evolução
1 fratura	pseudartrose

TABELA 4

Intervalo trauma	Enxertia
13 procedimentos	0-45 dias
8 procedimentos	45-90 dias

O método de Papineau, à semelhança do intertibiofibular, tem a grande vantagem de poder ser utilizado em pacientes infectados, e o bom resultado deste procedimento nessas eventualidades tem sido largamente publicado na literatura, não só pelo autor do método[12,13,14,15] como também por outros[5,16,17,18,19].

A análise dos pacientes por nós operados seguiu um critério clínico-radiológico em que consideramos como sucesso do tratamento a consolidação da fratura dentro dos seis meses que se seguiram ao trauma.

CONCLUSÃO

A enxertia óssea precoce tem sido, em nosso serviço, um dos muitos procedimentos que compõem um protocolo de tratamento agressivo na abordagem da fratura exposta da tíbia com lesão tissular importante, e nos pacientes em que ela foi indicada mostrou-se fator decisivo na consolidação das fraturas.

Os resultados conseguidos nesta pequena série nos permitiram índices com freqüência cada vez maior à enxertia óssea precoce no tratamento das fraturas expostas graves da tíbia.

REFERÊNCIAS

1. Alvarenga, W.J., Cordeiro, M.A.R., Lacerda, J.R.G., Malta, M.C. & Teixeira, J.E.P.: Utilização dos retalhos musculares e miocutâneos dos músculos sóleo e gastrocnêmio medial na cobertura da face ântero-medial da perna. *Rev. Bras. Ortop.* 20: 177-180, 1985.
2. Anderson, J.T. & Gustilo, R.B.: Immediate internal fixation in open fracture. *Orthop. Clin. North. Am.* 11: 569, 1980.
3. Andrews, J.M., Ramos, R.R., Laredo Filho, J.F., Lazzareschi, M. & Kobutti, L.M.: Retalho miocutâneo do músculo gastrocnêmio em perda de substância da perna. *Rev. Bras. Ortop.* 20-24, 1982.
4. Freeland, A.E. & Multz, S.B.: Posterior bone grafting for infected ununited fracture of the tibia. *J. Bone Joint Surg.* 58: 653-657, 1976.
5. Fernandes, F., Gilberto, M.D. & Isral, J.H.: A enxertia autóloga esponjosa a céu aberto na correção de osteomielite crônica, pós-traumática e não união infectada: apresentação de 20 casos. *Rev. Bras. Ortop.* 19: 169-174, 1984.
6. Ger, R.: The management of pre-tibial skin loss. *Surgery* 63: 757.
7. Gustilo, R.B.: Principles of the management of open fractures, external fixation in the management of the open fracture and results of treatment of 1.400 open fractures. Em: *Management of open fractures and their complications.* Philadelphia, Saunders, 1982, p. 15-54, 70-93 e 202-208.
8. Harmon, P.: Postero lateral approach for the tibia. *J. Bone Joint Surg.* 27: 496, 1945.
9. Mears, D., Maxwell, G.P., Vidal, J., Buscayret, Ch., Connes, H. & Melka, J.: Clinical techniques in the lower extremity. Em: *External skeletal fixation.* Baltimore, Williams & Wilkins, 1983, p. 210-299.
10. Milch, H.: Synostosis operation for persistent non union of the tibia. *J. Bone Joint Surg.* 21: 409-413, 1939.
11. Milch, H.: Tibio fibular synostosis for non union of the tibia. *Surgery* 27: 770-779, 1950.
12. Papineau, L.J.: L'excision greffe avec premature cutanée retardée dans l'ostéomyélite chronique. *Nouv. Presse Med.* 2: 2.763-2.765, 1973.
13. Papineau, L.J.: Osteocutaneous resection-reconstruction in diaphyseal osteomielitis. *Clin. Orthop.* 101: 306, 1974.
14. Papineau, L.J., Alfageme, A., Palcourt, J.P. & Pilon, L.: Osteomyelite chronique: excision et greffe de spongieux à l'air libre après mises à peat extensives. *Int. Orthop. (SICOT)* 3: 165-176, 1979.
15. Papineau, L.J., Alfageme, A., Dalcourt, J.P. & Pilon, L.: Chronic osteomyelitis of long bones-resection and bone grafting with delayed skin closure. *J. Bone Joint Surg. (Br.)* 58: 138, 1976.
16. Roy-Camille, R., Reignier, R. & cols.: Technique et histoire naturelle de l'intervention de Papineau. Excision-greffe de espongieux à l'air libre. *Rev. Chir. Orthop.* 62: 337-345, 1976.
17. Roy-Camille, R., Guillamon, J.L. & cols.: Traitement de l'ostéite par excision-greffe à ciel overt selon la methode de Papineau. *Men. Acad. Chir.* 100: 480-487, 1974.
18. Roy-Camille, R., Reignier, B., Gaillant, G. & Berteaux, D.: Résultats de l'intervention de Papineau. A propos de 46 cas. *Rev. Chir. Orthop.* 62: 347-362, 1976.
19. Roy-Camille, R., Reignier, B. & cols.: Technique de l'intervention de Papineau. *Am. Orthop. l'Quest.* 10: 94-96, 1978.

PRÓTESE TOTAL DE QUADRIL MODÊLO MÜLLER AUTOBLOCANTE

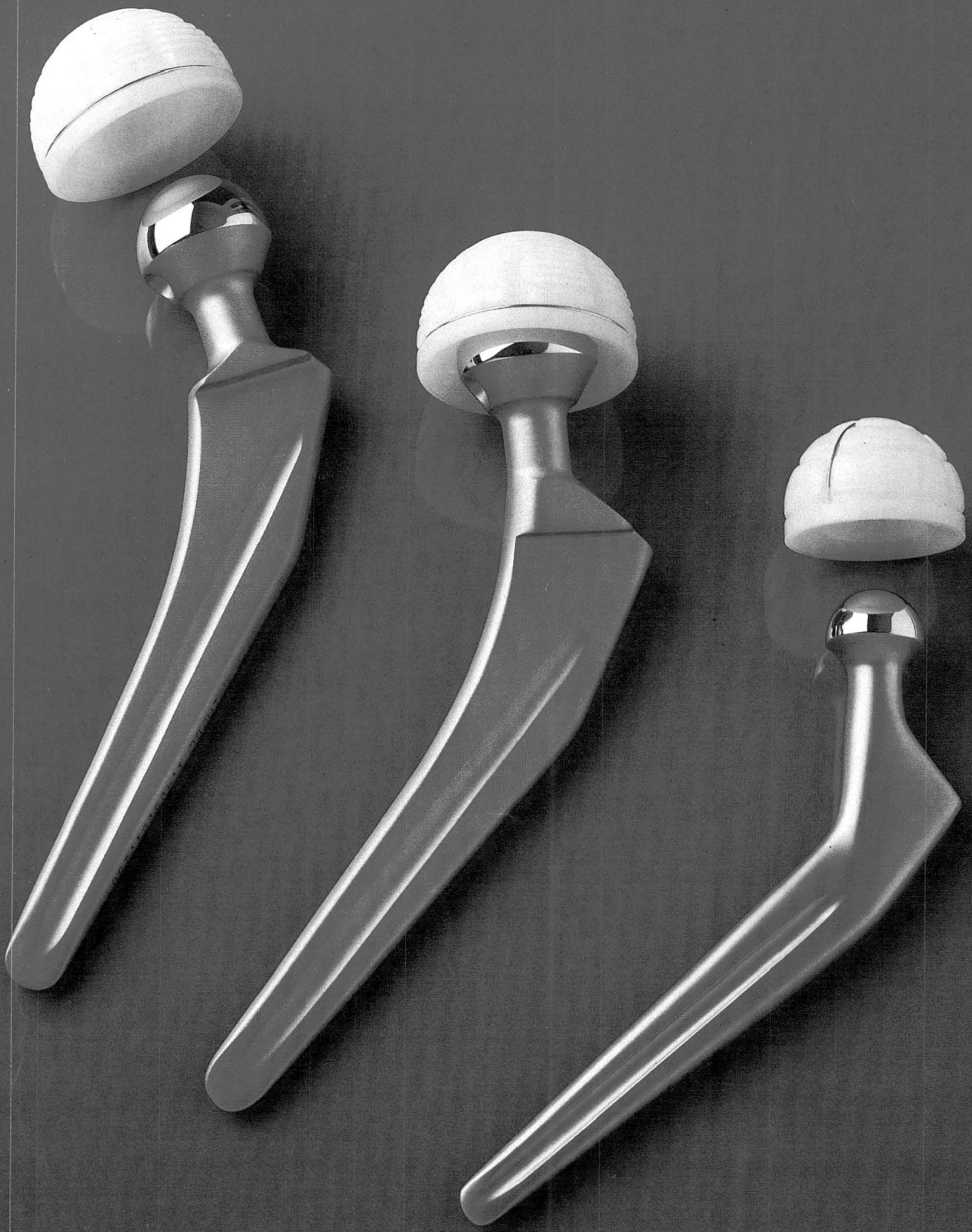

IMPOL Instrumental e Implantes Ltda.
Al. Itupiranga, 86 - Fone: (011) 274-2022 -
CEP 04294 Saúde São Paulo

O QUE É BOM, FICOU MAIS GOSTOSO!

Benflogin gotas sabor Tutti-Frutti é bom e eu gosto.

Como resultado de anos de cuidadosos estudos, agora BENFLOGIN GOTAS possui novo sabor: Tutti-Frutti.

- A mesma pureza química.
- A mesma eficácia.
- A mesma tolerabilidade.

O antiinflamatório de uso pediátrico mais prescrito no Brasil*.

* Fonte: Close-up/Out-85.

Benflogin®
SABOR GOTAS
TUTTI-FRUTTI

Labofarma

NOS ESTAMOS NO D.E.F. (85/86) (DICIONÁRIO DE ESPECIALIDADES MÉDICAS) E COMPÊNDIO MÉDICO

Plexo braquial: abordagem cirúrgica; detalhes anatômicos

AUGUSTO CESAR TEIXEIRA [1]

RESUMO

O autor procura mostrar os dez principais pontos anatômicos para a abordagem cirúrgica do plexo braquial.

O material de trabalho consiste de oito dissecções anatômicas.

Procura explicar, através das referências anatômicas pesquisadas, os achados anatomopatológicos encontrados, assim como as condutas cirúrgicas empregadas no tratamento das lesões traumáticas do plexo braquial.

SUMMARY

Brachial plexus — surgical approach — anatomical details

The author relates the 10 main anatomical structures for the surgical approach to the brachial plexus. His material consists of eight anatomical dissections.

Based on the structures described above, he tries to explain the anatomical findings and the operative procedures carried out in the treatment of traumatic injuries of the brachial plexus.

INTRODUÇÃO

As lesões traumáticas do plexo braquial nos últimos anos têm aumentado consideravelmente; a maioria produzida por estiramento em acidentes de moto naqueles que pensam que o uso do capacete previne qualquer acidente grave.

Como geralmente a faixa etária atingida está entre 20 e 30 anos, são doentes que nos motivaram a tentar, através de tratamento cirúrgico complexo, sua melhora com reintegração para o trabalho.

Apesar de serem lesões gravíssimas, desacreditadas pelos próprios médicos que com elas lidam, iniciamos desde 1983 o seu tratamento cirúrgico através de uma equipe integrada.

A abordagem cirúrgica é bastante complicada em virtude da complexidade anatômica da região associada às alterações fibróticas e distorsivas produzidas pelo trauma inicial.

A fim de abreviar o tempo cirúrgico que normalmente nas lesões mais graves fica entre 12 e 15 horas, achamos que se voltássemos para o instituto anatômico nos inteiraríamos das principais estruturas anatômicas e variações encontradas na região, diminuindo o tempo de abordagem cirúrgica, restando mais tempo útil para a etapa microcirúrgica tão necessária.

A finalidade deste trabalho é mostrar nossa experiência e transmitir nosso aprendizado junto às peças anatômicas em questão.

MATERIAL

Nosso trabalho foi realizado em quatro cadáveres compreendendo oito dissecções do pescoço e membro superior.

Segundo Narákas, boa percentagem das lesões atinge dois níveis, justificando uma abordagem cirúrgica extensa, indo da mastóide até o terço superior do braço.

Assim, nossas dissecções foram divididas pela clavícula em supra e infraclaviculares.

Examinamos os detalhes anatômicos do plexo em si e as relações deste com as estruturas vizinhas profundas, assim como sua projeção na camada superficial, facilitando uma abordagem segmentar porventura necessária.

1. Titular da Soc. Bras. de Cir. da Mão; Cir. de Mão do Hosp. do Andaraí — RJ.

Fig. 1 — Incisão usada por nós para abordagem ampla do plexo braquial tanto supra como infraclavicular

Fig. 2 — A seta aponta o triângulo de abordagem do plexo entre o músculo externo cleidomastóideo à frente, a clavícula abaixo e o músculo trapézio atrás

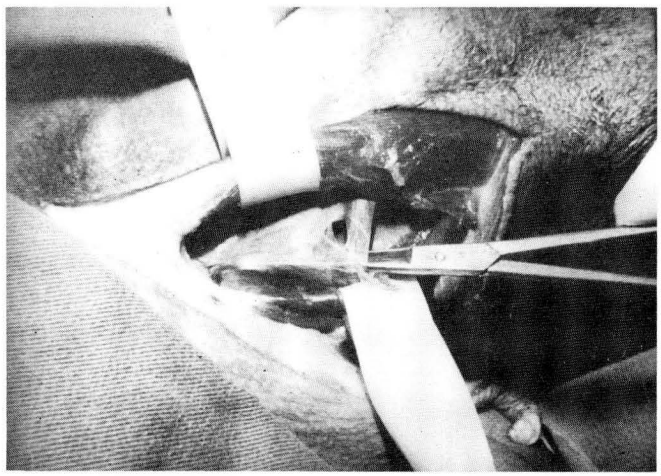

Fig. 3 — Cruzando a região encontramos o músculo omo-hióideo que poderá ser seccionado sem problema. Abaixo da tesoura vemos a ACM.

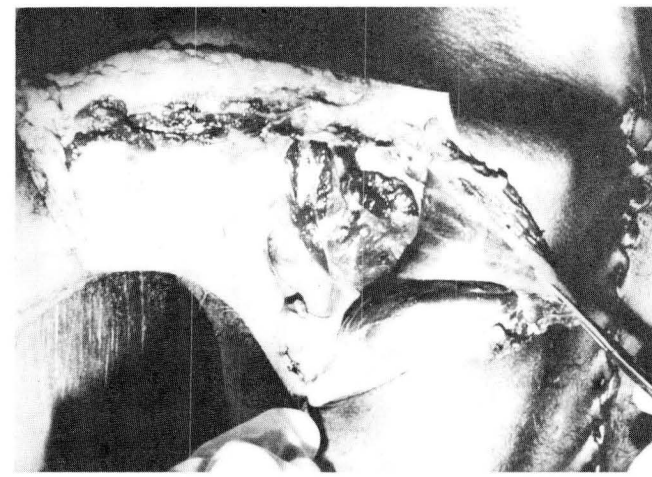

Fig. 4 — Vemos a secção lateral do músculo grande peitoral evidenciando por baixo a ACM e o músculo pequeno peitoral

RESULTADOS

Achamos que dez estruturas deveriam ser analisadas tanto pela sua importância intrínseca como pelo seu valor referencial.

1) *Músculo esternocleidomastóideo*

Abaixo da pele da região lateral do pescoço que foi incisada da mastóide até a clavícula (fig. 1) ultrapassamos a aponeurose superficial e alcançamos o plano do músculo esternocleidomastóideo. Entre ele e o músculo trapézio situado na parte posterior existe um triângulo que é a porta de entrada para abordagem das estruturas profundas (fig. 2).

Algumas vezes existe ausência de clivagem entre os dois músculos mascarados pela presença de músculos acessórios como o cleidocervical ou o cleidooccipital[2].

2) *Aponeurose cervical média (ACM)*

Em um plano mais profundo encontramos uma fáscia do pescoço que envolve o músculo omo-hióideo chamada aponeurose cervical média (fig. 3). Esta aponeurose continua para o tórax em conexão com a aponeurose clavipeitoral no plano dos músculos peitorais (fig. 4).

TERAPÊUTICA NOTURNA

Piroxiflam®

PIROXICAM

ANTIINFLAMATÓRIO 24 HORAS

- OSTEOARTRITE, E ARTRITE REUMATOIDE
- DISMENORRÉIA, ANEXITE E CERVICITE
- CONTUSÃO, ENTORSE, LUXAÇÃO, LOMBALGIA, SINOVITE E BURSITE.
- FLEBITE, TROMBOFLEBITE EDEMA

DOSE ÚNICA

no horário nobre

APRESENTAÇÃO
CÁPSULAS 10 E 20 mg - CAIXAS COM 15 CÁPSULAS
SUPOSITÓRIOS 30 mg - CAIXAS COM 10 SUPOSITÓRIOS

LUITPOLD
PRODUTOS FARMACÊUTICOS LTDA.
Representante no Brasil de LUITPOLD-WERK
München

1 CÁPSULA AO DIA

PIROXICAM

inflamene

Artrite reumatóide
Artrose senil
Osteoartrite
Gota

Tenossinovite
Luxação
Fratura

• Maior Eficácia • Maior Segurança • Maior Economia

Farmalab

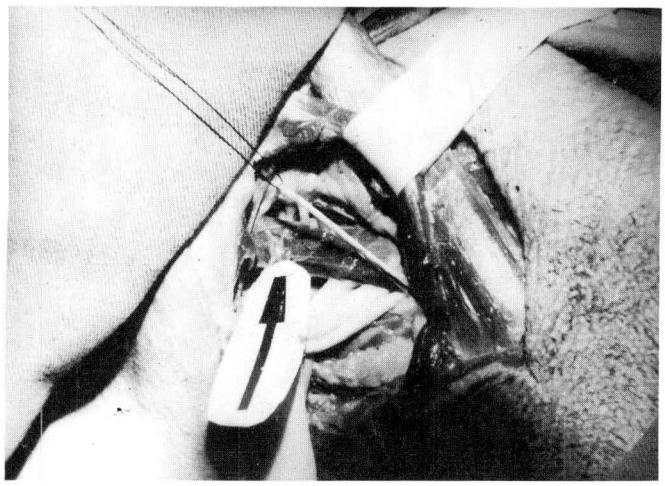

Fig. 5 — Reparado por um fio, vemos o nervo frênico que cruza a parte anterior do escaleno anterior posto em evidência pela seta.

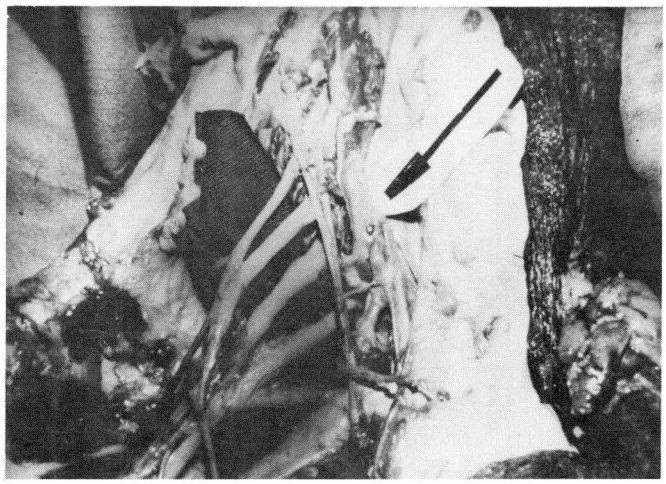

Fig. 6 — Vemos as cinco raízes de emergência do plexo cruzadas pela artéria vertebral e a seta apontando o tubérculo de Chassaignac

Fig. 7 — Emergindo do tronco primário superior o nervo supra-escapular, que toma uma direção posterior

Fig. 8 — Vemos o tronco secundário posterior de onde emerge o nervo axilar assinalado

A importância da ACM, além de ponto de reparo, é ser sede de biópsia para esclarecimento de patologias no tórax[7].

3) *Nervo frênico*

Ao seccionarmos o músculo omo-hióideo atingimos a borda anterior do músculo escaleno anterior.

Logo à frente encontramos um nervo fino que provém do plexo cervical e que não deverá ser lesado, evitando problemas respiratórios. É o nervo frênico (fig. 5).

4) *Tubérculo de Chassaignac*

Ponto de reparo importante facilmente palpável denunciando a apófise transversa de C_6 e orientando-nos nas lesões graves para o reconhecimento das raízes (fig. 6).

Sabemos também que a 2cm abaixo do tubérculo encontramos o gânglio estrelado do simpático cujo comprometimento denuncia uma gravidade de lesão do plexo[6].

5) *Músculo escaleno anterior*

Pela sua proximidade ao plexo a sua hipertrofia ou fibrose obriga-nos a uma neurólise nos casos graves afastando a compressão muscular.

Sabemos, pela experiência cirúrgica, que as lesões encontradas atrás dele são mais graves que as anteriores[1].

Fig. 9 — Do mesmo tronco secundário posterior a emergência de três ramos para o latissimus dorsi, *o peitoral e o subescapular*

6) *Tubérculo de Lisfranc*

Pela sua proeminência atrás da clavícula indica a inserção do músculo escaleno anterior.

Normalmente a artéria subclávia cruza pela frente e a veia por trás do escaleno. Entretanto as variações são inúmeras, podendo inclusive ambos os vasos passar juntamente atrás ou na frente do escaleno anterior.

7) *Clavícula e aponeurose clavipeitoral*

A clavícula serve como limite entre a abordagem dos troncos primários e secundários com os fascículos ou ramos terminais situados num plano mais distal.

Em nossas dissecções fizemos a osteotomia da clavícula mas no vivo evitamos fazê-la prevenindo o aparecimento das pseudartroses e osteomielites[4].

A princípio, fazíamos a osteotomia da clavícula para encontrarmos mais facilmente o ramo supra-escapular (fig. 7) e atualmente só em casos de abordagem das raízes C_8 T_1.

Prosseguindo nossa dissecção distalmente, encontramos o tronco secundário posterior de onde emerge o nervo axilar que vai inervar o músculo deltóide (fig. 8).

Emergindo desse mesmo tronco vemos três ramos que vão inervar o *latissimus dorsi,* o peitoral e o subescapular (fig. 9)[3].

8 e 9) *Nervos X e XII e nervo espinhal*

Tanto o vago como o hipoglosso e o espinhal são nervos importantes pertencentes à região.

Os dois primeiros apenas cruzam as estruturas mas o espinhal empresta boa percentagem da sua estrutura para fazer as neurotizações nos casos de avulsão total das raízes do plexo braquial.

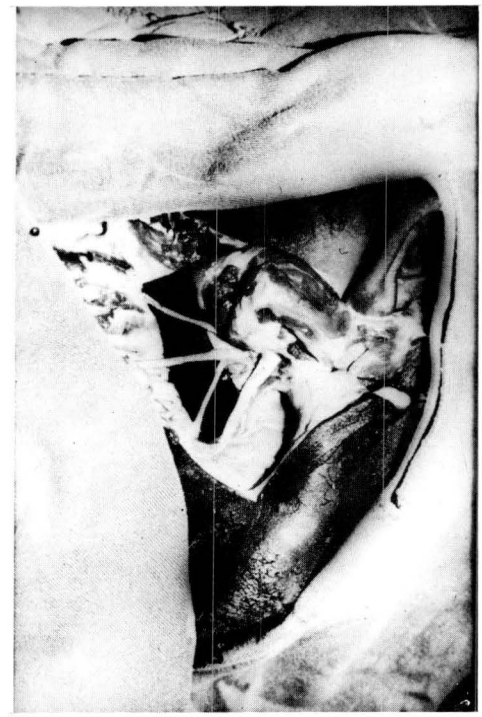

Fig. 10 — Abordagem da região cervical logo abaixo do pavilhão auricular. Após o rebatimento do músculo digástrico vemos, nas proximidades do ramo ascendente da mandíbula, da esquerda para a direita, os nervos espinhal, vago e o hipoglosso.

Na parte superior da região encontramos o músculo digástrico que, seccionado, nos mostra a emergência craniana dos três nervos em causa (fig. 10).

10) *Ligamento costopleural*

Segundo Narakas, a existência desse ligamento servindo como alavanca no meio do trajeto do plexo vai explicar a existência de lesão em dois níveis quando a cabeça terá movimento de rotação contrária ao abaixamento do ombro homolateral.

REFERÊNCIAS

1. Allieu, Y., Connes, H. & Godebout, J.: L'exploration et le traitement direct des lesions nerveuses dans les paralysies traumatiques par l'elongation du plexus braquial chez l'adulte, *Monographies du G.E.M.* 10: 165-180, 1979.
2. Kaplan, E.: *Surgical approaches to the neck cervical spine and upper extremity,* London, W.B. Saunders, 1966.
3. Laplane, D.: *Diagnostic des lesions nerveuses peripheriques,* Paris, J.B. Baillière & Fils, 1969.
4. Millesi, H., Ganglberger, J. & Berger, A.: Erfahrurgen mit der Mikrochirurgie peripherer Nerven, *Chir. Plast. Reconst.* 3: 47, 1967.
5. Narakas, A.: Paradoxes en chirurgies nerveuse périphérique au niveau du plexus braquial, *Méd. Higyene* 35: 833-839, 1977.
6. Narakas, A.: Surgical treatments of traction injuries of the brachial plexus. *Clin. Orthop.* 133: 71, 1978.
7. Testut & Jacob: *Anatomie Topographique,* Tome 1, Paris, Gaston Doin, 1921.

Progressão da escoliose idiopática no Maranhão

JOÃO DAMASCENO SERRA FIGUEIREDO[1], UBIRAJARA MARTINS FIGUEIREDO[2]

"Não sabemos por que a deformidade ocorre nem tampouco entendemos o mecanismo de progressão em seus estágios iniciais".

Lloyd-Roberts & cols.[15]

RESUMO

No presente estudo os autores procuraram determinar o índice de progressão da escoliose idiopática no Maranhão.

Durante 4 anos foram acompanhados 122 pacientes do sexo feminino, após a maturação do esqueleto. Em 37 (30%) as curvas progrediram e em 85 (70%) não houve progressão. A média de aumento da angulação foi de 8,2%. As curvas torácicas foram as que apresentaram maior índice de progressão. Não foi observado nenhum caso de regressão da deformidade. É realçada a importância médica, econômica e social da identificação do comportamento das curvas quanto à evolução.

SUMMARY

Progression of idiopathic scoliosis in Maranhão

In this study the authors try to determine the index of progression of idiopathic scoliosis in Maranhão (Brazil).

After skeletal maturation 122 female patients were followed up for a period of four years. In 37 (30%) the curves increased whereas in 85 (70%) there was no progression.

The mean increase in angulation was 8.2%. The thoracic curves showed greater progression. There was no case of spontaneous resolution of the curve. The medical, economic and social importance in recognizing the behaviour of the curve is emphasized.

1. Prof. Titular de Clín. Ortop. da Univ. Fed. do Maranhão.

2. Prof. Assist. de Clín. Ortop. da Univ. Fed. do Maranhão.

INTRODUÇÃO

A escoliose idiopática (EI) é uma deformidade estrutural sem qualquer causa clínica evidente. De acordo com a idade em que aparece, a EI tem sido classificada em três tipos: infantil (EII), do nascimento até três anos; juvenil (EIJ), de três a dez anos; e adolescente (EIA), de dez anos até o final do crescimento. A incidência desses tipos varia de acordo com a região. O infantil, por exemplo, é freqüente na Grã-Bretanha e raro nos Estados Unidos e no Brasil. Pesquisas recentes mostram marcante declínio da EII na Escócia[18]. Outra peculiaridade digna de nota é que 90% das curvas infantis regridem espontaneamente, enquanto as adolescentes, quase todas, progridem[16,23].

As curvas da EII são subdivididas em resolutivas, estáticas e progressivas[20]. A distinção entre essas formas obtém-se pela determinação da diferença do ângulo "costela-vértebra" descrito por Mehta[21] (fig. 1), quando há inequívoca evidência de rotação vertebral. A rotação está presente quando ocorre superposição das extremidades proximais das costelas em relação aos corpos vertebrais.

A curva é classificada como resolutiva quando essa diferença é menor do que 20°. Acima de 20° a curva é considerada aumentada mas não necessariamente progressiva. Medidas sucessivas é que vão determinar essa tendência.

Bjerkreim[1] descreveu um caso de EII que levou quatro anos para regredir espontaneamente e, a partir dos dez anos, desenvolveu EIA, também corrigida de maneira espontânea seis anos depois.

Figueiredo e col.[10], analisando 98 crianças com EIJ, observaram que a resolução espontânea ocorreu em sete pacientes. Em quatro as curvas regrediram dentro de dois anos e, nos outros três casos, em três, quatro e cinco

anos respectivamente. Quarenta e quatro por cento desses pacientes foram controlados conservadoramente e em 56% a conduta foi cirúrgica.

As curvas da EIA também são classificadas como regressivas, progressivas e não progressivas.

A identificação dessas formas é de grande alcance médico, econômico e social. Evita que curvas regressivas e as não progressivas continuem a ser submetidas a tratamentos quase sempre desnecessários. Por outro lado, as curvas progressivas exigem severa vigilância. Hoje é de aceitação unânime que essas curvas podem aumentar até mesmo depois da parada do crescimento.

INVESTIGAÇÃO

Weinstein & cols.[28], examinando 219 casos de EIA não tratados, observaram que muitas continuaram a aumentar lentamente na idade adulta, particularmente as torácicas, que apresentavam angulação de 50° a 80°, por ocasião da maturação do esqueleto.

Coonrad & col.[4] relatam que 35 pacientes portadores de EI foram examinados de um a 26 anos após a maturação esquelética. A média de progressão total foi de 16,1° e a média anual foi de 3,1°. Recomendam que todos os pacientes com escoliose devem ser seguidos a intervalos razoáveis durante a vida adulta com o propósito de detectar qualquer progressão significativa, particularmente nas curvas acima de 35°.

Nachemson[22] analisou 200 pacientes com EI não submetidos a tratamento e concluiu que 50% dos examinados depois dos 16 anos de idade sofreram aumento progressivo da deformidade.

Hassan & col.[12] procederam à revisão de 100 casos de EI tratados pelo método conservador após dez anos do final do tratamento. A maioria das curvas tinha aumentado: 70% entre 16 e 20 anos e 60% depois dos 20 anos de idade. Nas curvas abaixo de 40° o aumento foi menor do que nas curvas de 60° a 80°. As torácicas aumentaram mais do que as lombares, o mesmo acontecendo com as curvas simples em relação às duplas. A média da progressão por ano foi de 3° e 2° para simples e duplas, respectivamente, nos primeiros 4 anos, após o final do tratamento, e de 1° a 0,5°, respectivamente, na idade adulta.

A perda da correção tem sido observada não só em pacientes submetidos a tratamento conservador como até mesmo naqueles em que a conduta foi cirúrgica.

Edgar & col.[9] realizaram revisão de 200 casos de EI atendidos no *Royal National Orthopaedic Hospital* (Londres), no período de 1950-1966. A metade do grupo tinha sido tratada conservadoramente e outra metade submetida à artrodese da coluna. O objetivo do estudo era observar a progressão da deformidade na idade adulta. A progressão foi constatada, nas radiografias, pela alteração do ângulo de Cobb, o grau de rotação e o aumento da cifose aparente. As curvas torácicas não operadas e que apresentavam 50° à maturidade tinham aumentado da maneira prevista. A média da deterioração do ângulo de Cobb foi de cerca de 1° por ano. O aumento do desvio lateral foi paralelo ao aumento observado na rotação e na cifose aparente. Por outro lado, o ângulo de Cobb nas curvas infantis operadas, embora tenha acusado aumento lateral mínimo, apresentou um definitivo aumento da rotação e da cifose aparente.

Nos pacientes operados a perda da correção pode resultar do desenvolvimento de uma pseudartrose ou pela angulação de uma sólida mas fraca consolidação. Cobb recomendava a exploração cirúrgica como a única maneira absolutamente segura para se avaliar a fixação da

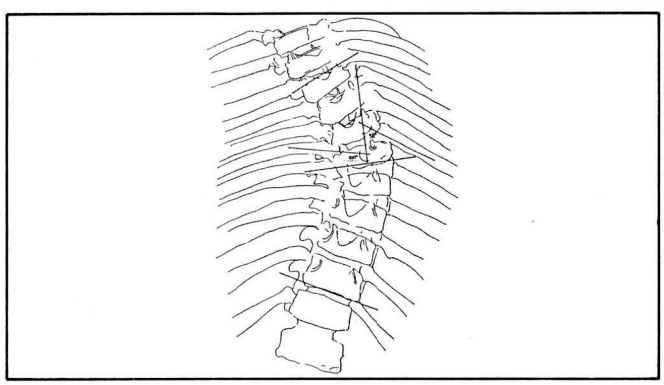

Fig. 1 — Traçado de uma radiografia para mostrar as medidas dos ângulos costela-vértebra (Mehta). A diferença é de 42°.

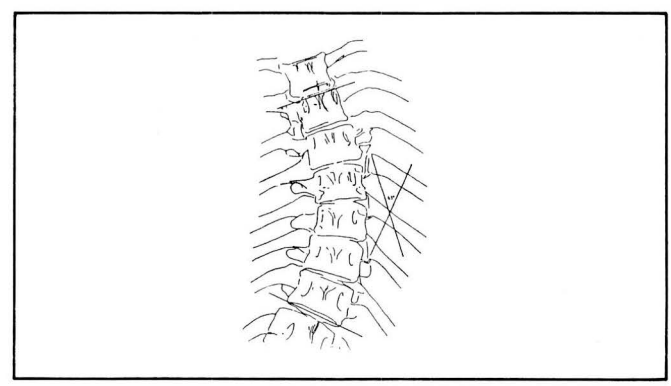

Fig. 2 — Traçado de uma radiografia para mostrar, pela técnica de Cobb, o grau de angulação da curva principal (43°).

espinha. Mc Master[19], visando detectar a presença da pseudartrose, procedeu à exploração cirúrgica em 406 pacientes, seis meses após a cirurgia, constatando a falta de consolidação em 74. Como resultado de suas observações concluiu que somente a cirurgia permitia diagnosticar casos de falta de consolidação não visualizados nas radiografias de rotina.

TABELA 1
Demonstrativo da amostra pesquisada depois da maturação esquelética — nível das curvas e grau de angulação

Nível das curvas	Grau de angulação			Total
	10°-30°	30°-50°	Acima de 50°	
Torácica	12	16	02	30
Toracolombar	20	24	02	46
TL combinados	16	09	01	26
Lombar	12	08	0	20
Total	60	57	05	122
%	49,2	46,8	4,0	100,00

James[13] registrou que suas primeiras revisões em 400 pacientes operados antes de 1958 foram de pouco valor porque as radiografias não ofereciam resultados satisfatórios. Desde então ele passou a explorar todas as artrodeses da coluna seis meses após a cirurgia. Essa conduta, além de não constituir um método seguro para o diagnóstico da pseudartrose, conduzia elevado número de pacientes com sólida união a uma segunda e desnecessária cirurgia, cujos riscos devem ser sempre levados em conta.

Mc Master[19] relata dois casos de pseudartrose não diagnosticados na exploração cirúrgica e que requereram uma terceira operação.

Vários procedimentos diagnósticos vêm sendo empregados para o reconhecimento dessa freqüente complicação. Merecem referência, dentre outros, a cintigrafia e as radiografias em diferentes incidências: ântero-posterior, lateral, oblíquas direita e esquerda. Dawson & cols.[5] citam a tomografia ântero-posterior como o método que tem oferecido os melhores resultados.

TABELA 2
Nível e comportamento das curvas — angulação e evolução

Curvas	Grau de angulação						Total
	10°-30°		30°-50°		Acima de 50°		
	Prog.	Não prog.	Prog.	Não prog.	Prog.	Não prog.	
Torácica	4	8	6	10	2	—	30
Toracolombar	6	14	8	16	2	—	46
TL combinados	2	14	2	7	1	—	26
Lombar	2	10	2	6	—	—	20
Total	14	46	18	39	5	—	122

TABELA 3
Resumo do comportamento das curvas

Curvas	Progressivas	Não progressivas	Total
Torácica	12	18	30
Toracolombar	16	30	46
TL combinados	05	21	26
Lombar	04	16	20
Total	37	85	122

MATERIAL E MÉTODOS

Dada a complexidade do problema e sabendo ser bastante elevada entre nós a incidência da EI (11,5%)[11], esta pesquisa procura mostrar os resultados encontrados, no período 1981-1985, em 122 pacientes do sexo feminino, depois da maturação do esqueleto, não submetidos a tratamento.

A excursão completa e união da apófise da crista ilíaca foram tomadas como indicação da maturidade da espinha[24].

Por ocasião do primeiro exame foram feitas radiografias em ântero-posterior, na postura ereta. O grau de angulação foi determinado pela técnica de Cobb[3].

As curvas foram distribuídas, de acordo com o grau de angulação, em três grupos: de 10°-30°, de 30°-50° e acima de 50°.

Os pacientes foram submetidos a controle radiológico de 12 em 12 meses. Consideramos progressivas as curvas que aumentaram no período acima de 5° e não progressivas quando o aumento foi inferior a 5°. Na tabela 2 mostramos o comportamento das curvas quanto ao grau de angulação e evolução.

A média de angulação no período foi de 8,2°.

Na tabela 3 mostramos o resumo do comportamento das curvas progressivas e das não progressivas.

Na análise dos resultados verificamos que, dentre os 122 pacientes com EIA acompanhados durante quatro anos, 37 (30%) apresentaram aumento da curvatura e 85 (70%) não o apresentaram. As curvas que mostraram maior índice de progressão foram as torácicas (40%). A regressão da curva não foi detectada em nenhum desses casos.

CONSIDERAÇÕES

A EI é, sem dúvida alguma, a patologia que nas últimas décadas vem despertando maior interesse dos especialistas no campo da investigação científica. Não é por outra razão que ela é considerada a "Cinderela da cirurgia ortopédica" [14].

O conceito de Risser e Ferguson [25] de que a progressão da curva cessava na maturação da espinha acha-se modificado nos dias atuais. A observação mostrou que muitos casos cujo tratamento tinha sido interrompido logo após a união da apófise da crista ilíaca apresentaram, depois de algum tempo, aumento da deformidade; em outros o agravamento do aspecto cosmético não ocorreu e em alguns, incluindo pacientes não tratados, a deformidade regrediu.

Scott & col. [26] procederam à revisão de 30 pacientes com EI moderada, entre sete e dez anos, após a maturação da espinha; detectaram a regressão de 3° em uma curva entre T_{12} e L_4 que apresentava 12° à maturidade.

Stagnara [27] refere que a regressão espontânea da deformidade pode ocorrer mesmo na adolescência.

Drummond e Rogala [8] sugerem que os pacientes com escoliose apresentam tendência à imaturidade sexual e esquelética. Esses fatores contribuem para um período adolescente mais prolongado e conseqüente aumento do risco de progressão da curva.

Quanto à evolução e tratamento as curvas podem ser consideradas sob dois aspectos: as que têm início precoce e as que têm início tardio. Quanto mais cedo a curva tiver início maior será o risco da sua progressão e também do aparecimento de complicações [6].

Segundo Davies & col. [7], as curvas torácicas acima de 60°, com início em torno de sete a oito anos de idade, podem apresentar graves complicações cardiorrespiratórias. Nas curvas de início tardio o que sobressai é a deformidade [26].

MacEwen [17], relatando sua experiência, acha que o risco de progressão no adolescente imaturo nas curvas menores de 30° é de aproximadamente 20%. Nas curvas de 30° a 50° o risco é de aproximadamente 60% e nos maiores do que 50° o risco de progressão é de aproximadamente 100%.

Diante do que já foi exposto verificamos também que a EI apresenta, quanto à evolução, aspectos que variam de acordo com a área geográfica. Isso pode ser facilmente comprovado pelos resultados das pesquisas (censos escolares) sobre a incidência da deformidade. Nos Estados Unidos, onde esse tipo de trabalho vem sendo realizado mais amplamente é flagrante a diferença nos resultados divulgados.

Sobre a importância desses "censos escolares", é oportuno citar a opinião de Kane [14]: muito embora realizado junto à população, eles não previnem a escoliose mas reduzem marcadamente a necessidade do tratamento cirúrgico e, em particular, da idiopática.

CONCLUSÕES

a) Esta pesquisa, realizada no período de 1981-1985 em 122 pacientes do sexo feminino, após a maturação do esqueleto, portadores de EI, mostrou a ocorrência de progressão em 37 (30%).

b) A média de aumento da angulação da curvatura foi de 8,2° e as curvas que mais progrediram foram as torácicas.

c) O conhecimento do comportamento das curvas é de grande importância médica, econômica e social. Sua identificação possibilita a seleção mais acurada dos pacientes que necessitam tratamento conservador ou cirúrgico.

d) Os autores consideram o período de 4 anos relativamente curto para a obtenção de resultados conclusivos sobre tão palpitante problema.

AGRADECIMENTOS

Os autores agradecem aos seguintes funcionários da Universidade Federal do Maranhão: Marcos Macedo Amaral, pelos trabalhos estatísticos, Ezequiel Silva Filho, pelos desenhos, e a Maria da Graça Cordeiro e Silva, pelo serviços datilográficos.

REFERÊNCIAS

1. Bjerkreim, I.: Infantile and adolescent idiopathic scoliosis in the same individual. *Acta Orthop. Scand.* 48: 461-465, 1977.
2. Cobb, J.R.: Technique after-treatment and results of spinal fusion for scoliosis. Em: *Instructional Course Lectures.* The American Academy of Orthopaedic Surgeons. Ann Arbor: J.W. Edwards. vol.9, 1952, p. 65-70.
3. Cobb,J.R.: Outline for the study of scoliosis. Em: *Instructional Course Lectures.* The American Academy of Orthopaedic Surgeons. Ann Arbor: J.W. Edwards. vol. 5, 1948, p. 261-275.
4. Coonrad, R.W. & Feierstein, M.S.: Progression of scoliosis in the adult. *J. Bone Joint Surg. (Am.)* 58: 738, 1976.
5. Dawson, E.G., Glader, T.J. & Basset, L.W.: A comparison of different methods used to diagnose pseudarthrosis following posterior spinal fusion for scoliosis. *J. Bone Joint Surg. (Am.)* 67: 1.153-1.159, 1985.
6. Dickson, R.A.: Conservative treatment for idiopathic scoliosis. 67-B nº2: 176-181, 1985.
7. Davies, G. & Reid, S.: Effect of scoliosis on growth of alveoli and pulmonary arteries on right ventricle. *Arch. Dis. Child.* 46: 623-632, 1971.
8. Drumond, D.S. & Rogala, E.J.: Growth and maturation in idiopathic scoliosis. *Orthop. Trans. J. Bone Joint Surg.* 3: 34, 1980.
9. Edgar, M.A. & Mehta, M.H.: A long term review with fused and unfused idiopathic scoliosis. *J. Bone Joint Surg. (Br.)* 64: 623, 1982.
10. Figueiredo, U.M. & James, J.I.P.: Juvenile idiopathic scoliosis. *J. Bone Joint Surg. (Br.)* 63: 61-66, 1981.
11. Figueiredo, J.D.S. & Figueiredo, U.M.: Incidência da escoliose no Maranhão. *Rev. Bras. Ortop.* 16: 121-127, 1981.
12. Hassan, I. & Bjerkreim, I.: Progression in idiopathic scoliosis after conservative treatment. *Acta Orthop. Scand.* 54: 88-90, 1963.
13. James, J.I.P.: Correction and fusion for scoliosis. *J. Bone Joint Surg. (Br.)* 47: 587-588, 1965.
14. Kane, W.J.: A new challenge in scoliosis care. *J. Bone Joint Surg. (Am.)* 64: 479-480, 1982.
15. Lloyd-Roberts, G.C., Pincott, J.R., Mc Meniman, P., Bayley, I.J.L. & Kendall, B.: Progression in idiopathic scoliosis. *J. Bone Joint Surg. (Br.)* 60: 451-460, 1978.
16. Lloyd-Roberts, G.C. & Pilcher, M.F.: Structural idiopathic scoliosis in infancy: a study of the natural history of 100 patients. *J. Bone Joint Surg. (Br.)* 47: 520-523, 1965.
17. MacEwen, D.G.: Overview of the treatment of scoliosis. Presented at the Alfred I. du Pont Institute. Wilmington, 1986.
18. Mc Master, M.J.: Infantile idiopathic scoliosis: can it be prevented? *J. Bone Joint Surg. (Br.)* 65: 612-617, 1983.
19. Mc Master, M.: Stability of the scoliotic spine after fusion. *J. Bone Joint Surg. (Br.)* 62: 59-64, 1980.
20. Mehta, M.H.: *The natural history of infantile idiopathic scoliosis.* London, Academy Press, 1977, p. 103-122.
21. Mehta, M.H.: The rib-vertebra angle in the early diagnosis between resolving and progressive infantile scoliosis. *J. Bone Joint Surg. (Br.)* 54: 230-243, 1972.
22. Nachemson, A.: A long-term follow-up. Study of non-treated scoliosis. *J. Bone Joint Surg. (Am.)* 51: 203-204, 1969.
23. Ponseti,I.V. & Friedman, B.: Prognosis in idiopathic scoliosis. *J. Bone Joint Surg. (Am.)* 32: 381-395, 1950.
24. Risser, J.C.: The iliac apophysis an invaluable sign in the management of scoliosis. *Clin. Orthop.* 11: 111-119, 1958.
25. Risser, J.C. & Ferguson, A.B.: Scoliosis its prognosis. *J. Bone Joint Surg.* 18: 667-670, 1935.
26. Scott, M.M. & Piggott, H.: A short-term follow-up of patients with mild scoliosis. *J.Bone Joint Surg.* 523-525, 1981.
27. Stagnara, P., Fustiert, T., Mauroy, J.C. & Gonon, G.P.: *Idiopathic scoliosis: spontaneous evolution, curves decreasing before puberty.* Presented at the anual meeting of the Scoliosis Research Society. Chicago, 1980.
28. Weinstein, S.L., Zavalo, D.C. & Ponseti, I.V.: Idiopathic scoliosis. *J. Bone Joint Surg. (Am.)* 63: 702-711, 1981.

Postura: a primazia da pélvis no seu condicionamento e na correção de seus desvios

Conclusão

JOSÉ SOARES HUNGRIA FILHO [1]

TRATAMENTO

Discutiremos a seguir apenas os métodos incruentos de tratamento da má postura, tentando demonstrar que *somente a correção do defeito básico, flexão da pélvis, permitirá a correção permanente de todos os outros defeitos secundários, ainda não estruturados.*

1) Princípios gerais

O exercício físico ou ginástica, que constitui a parte mais importante da cinesiterapia, é uma medida terapêutica tão importante na ortopedia como a terapêutica medicamentosa ou cirúrgica. O tratamento pela ginástica era preconizado por grandes ortopedistas do passado como Lorenz, Sayre e Kirmisson e, atualmente, outros não menos famosos (como Cyriax) são entusiastas desse tratamento, indicados isoladamente ou associados a outros métodos, conforme as particularidades do caso. Atualmente a ginástica está um pouco esquecida pelos ortopedistas, devido talvez ao excesso de confiança nas brilhantes técnicas cirúrgicas e nos poderosos medicamentos modernos, ambos não isentos de perigos, em que pese sua indiscutível eficiência. Além disso, a obcecação pela rapidez faz com que os métodos incruentos sejam preteridos em confronto com outros de resultados mais imediatos.

Nos problemas posturais, que constituem grande parte da casuística de todo ortopedista, *o único tratamento realmente eficiente é a ginástica apropriada,* que deve ser indicada e controlada por ele, porque só assim poderá associar o uso de aparelhagem ou a cirurgia, no momento oportuno, observando os resultados de maneira permanente*.

Discordamos, portanto, da antiga definição de nossa especialidade, que diz ser a "Ortopedia o ramo *da cirurgia* que trata das afecções do aparelho locomotor"; a cirurgia é mais um recurso de que nos servimos, talvez o mais espetacular, mas não o único.

2) Condições para o sucesso da cinesiterapia

São quatro as condições necessárias para bons resultados com o tratamento cinesiterápico:

As deformidades não devem estar estruturadas

Por mais prolongados e intensos que sejam os exercícios nunca poderão corrigir uma retração capsuloligamentar e muito menos uma deformidade osteoarticular. São bem conhecidos os fracassos da cinesiterapia isolada em casos de escoliose estruturada (mesmo inicial), como de qualquer rigidez articular estabilizada. Esses casos só terão bons resultados com o uso de aparelhagem ortopédica e/ou cirurgia. Entretanto, mesmo nesses casos mais graves, a cinesiterapia tem sua vez, seja no período pré-operatório, preparando os músculos e conseguindo correção parcial, seja no pós-operatório, para manutenção dos resultados obtidos; boa preparação pré-operatória poderá mesmo evitar método cirúrgico mais radical.

1. Prof. Pleno de Ortop. da Fac. de Ciên. Méd. da Santa Casa de São Paulo; Ex-Chefe do Dep. de Ortop. da Santa Casa de São Paulo.

* O concurso do fisiatra poderá ser útil na complementação do diagnóstico, na indicação de métodos especiais e na supervisão direta das técnicas aplicadas pelo fisioterapeuta.

produtos de qualidade



CASTANHO CIA. BRASILEIRA DE LAVANDERIA

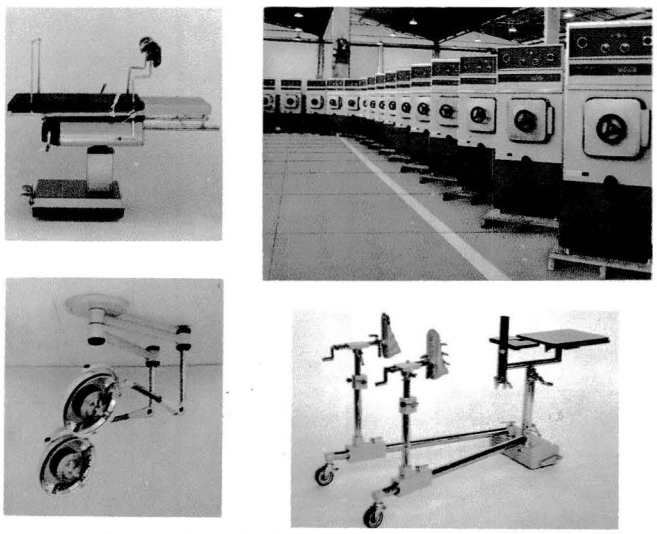

BAUMER S.A. EQUIPAMENTO MÉDICO HOSPITALAR

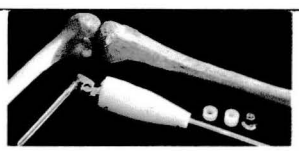



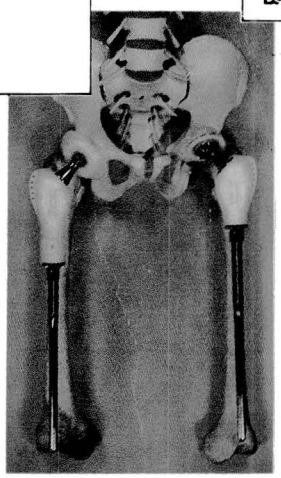

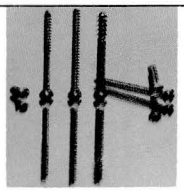

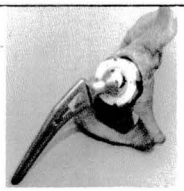

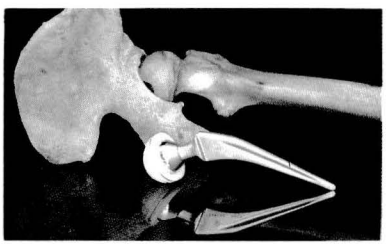

ORTOPEDIA S.A.

BAUMER
ORTOPEDIA

MOGI MIRIM - SP. — BRASIL
Tel.: (0192) 62.3073 - TLX: 0192903 BEMH BR
SÃO PAULO - SP - BRASIL
Tel.: (011) 864.4463 - TLX: 1123191 BEMH BR

DISTRIBUIDORES:
BRASIL — EM TODAS AS CAPITAIS CONSULTE - NOS
SÃO PAULO - SP:
EQUIPLAN EXP. E COM. LTDA
Tel.: (011) 263.8555
TLX: 1123191 BEMH BR

EXTERIOR:

ST. LOUIS, MISSOURI - USA
KIRSTIL CORP. INC.
Tel.: (314) 821.0528
TLX: 9107601392 RIV STL

ARGENTINA - B. AYRES
RIBASA S.A.
Tel.: 63.19947 / 63.14824
TLX: 23180 RIVERO AR

SANTIAGO - CHILE
A. M. INTERNACIONAL
Tel.: 71.0630
TLX: 34240351 TENCH CL

AÇÃO RÁPIDA

Quando é necessário um rápido efeito antiinflamatório, antipruriginoso e antialérgico

- ☐ Na Insuficiência Supra Renal aguda
- ☐ No Pré e Pós-Operatório
- ☐ No Choque Hemodinâmico
- ☐ No Edema Cerebral

Celestone INJETÁVEL

4 mg de Fosfato de Betametosona

Para maiores informações consulte o DEF ou a Diretoria Médica da Schering.

Pesquisa e Qualidade Schering Segurança Terapêutica

Para determinar se as deformidades já estão estruturadas, faz-se o teste da correção ativa ou passiva. Sem entrarmos em detalhes que fogem ao escopo deste trabalho, diremos apenas que as deformidades corrigíveis pelo decúbito não estão estruturadas e poderão ser tratadas incruentamente.

O tratamento deve se iniciar pela distensão dos grupos musculares retraídos, passando depois para o fortalecimento dos grupos musculares distendidos

Iniciando-se o tratamento pelo fortalecimento muscular, corre-se o risco de se agravarem as deformidades, por ser impossível o treinamento de músculos ou grupos musculares isolados. Mas, ainda que isto fosse possível, e sendo os músculos retraídos sempre mais fortes do que os alongados, estes últimos nunca poderão superar os primeiros. Assim, deve-se começar pela tentativa de alongamento dos grupos musculares retraídos; só após termos conseguido a correção dos desvios é que se passa ao fortalecimento dos músculos distendidos.

A filosofia dos tratamentos pela ginástica, se assim podemos dizer, tem dois sistemas básicos que não se excluem, até pelo contrário, se completam; ambos são eficientes quando aplicados devidamente em casos específicos: a *ginástica postural** e a *ginástica postural-dinâmica***. O primeiro se baseia nos princípios da ioga, em que os grupos musculares são alongados pelas posturas forçadas mantidas durante tempo variável; o segundo, partindo da postura básica da ioga, realiza movimentos suaves que levam o corpo às posturas distendidas, estas repetidas várias vezes aproveitando impulsos iniciais*** rápidos ou a força da gravidade. Esta repetição progressiva leva ao alongamento dos músculos e, ao mesmo tempo, pela própria repetição, provoca aumento da potência muscular, por adaptação lenta e progressiva aos esforços exigidos. A isto se chama *condicionamento físico,* que, além de fortalecer os músculos, aumenta seu tono, o verdadeiro responsável pela postura corporal. Quando não se conseguem bons resultados com a ginástica postural-dinâmica é porque as retrações musculares são muito intensas; faz-se necessário então maior apelo ao aspecto "alongamento", que poderá ser obtido pela ioga ou pelo trabalho do fisioterapeuta.

* Para mais pormenores consultar manual de Hata Ioga.

** Para detalhes técnicos consultar o livro "Exercícios de Movimento" do mesmo autor, Ed. Almed, São Paulo, 1983.

*** A ioga não emprega impulsos iniciais.

Na tentativa de correção pelos alongamentos musculares, não podemos esquecer do diafragma, músculo primordial na inspiração e potente lordosante lombar. Na hiperlordose eles são retraídos, diminuindo a capacidade respiratória; portanto, *para corrigir a hiperlordose é necessário distender o diafragma* e melhorar seu tono, o que se obtém pelos exercícios respiratórios associados à ginástica.

Associando-se o alongamento dos grupos retraídos ao fortalecimento dos grupos distendidos, logra-se a única fórmula de se corrigirem as deformidades não estruturadas (ou seja, as atitudes viciosas) para a obtenção de uma boa postura. *O uso isolado de analgésicos, antiinflamatórios ou miorrelaxantes é inútil, pela sua inoperância, além de prejudicial pelos efeitos colaterais tóxicos;* e o uso isolado de coletes, colares ou de outros aparelhos ortopédicos tem efeito paliativo, temporário, com recidiva das posturas viciosas tão logo interrompido.

Aquela associação poderá ser feita sucessiva ou concomitantemente, dependendo da capacidade de coordenação muscular do paciente e do grau de suas deformidades. Indivíduos com boa coordenação motora e com desvios discretos podem realizar contrações de grupos musculares isolados, mantendo relaxados os outros grupos, principalmente os oponentes. Esse é, aliás, o "segredo" do bom desempenho de atletas que conseguem movimentos mais enérgicos realizando coordenadamente grande alongamento prévio e contrações, no momento certo, do grupo muscular adequado, apoiado numa postura correta, condição necessária para maior rendimento****.

Importância da ioga — É interessante analisar os métodos principais da ioga, pois quase tudo que preconizamos para a correção da postura pertence ao acervo da milenar cultura oriental; as conclusões a que chegamos nos tempos atuais por estudos anatomofisiológicos já tinham sido alcançados por aqueles povos, baseados apenas na observação e no bom senso.

A ioga é uma disciplina física e mental, ligada a uma filosofia de vida, e a hata ioga é um sistema de exercícios de postura aliado a exercícios respiratórios. Todas as posturas do hata ioga derivam de uma postura básica chamada "tadasana"*****, que corresponde exatamen-

**** A resistência aos esforços ritmados e prolongados depende também da habilidade em saber relaxar os músculos motores entre uma contração e outra.

***** "Tadasana" significa em sânscrito "a montanha", simbolizando a estabilidade ou a base sobre a qual podem ser construídas as outras posturas através dos movimentos coordenados.

te à chamada "postura correta", como é hoje admitida; para comprovar este fato basta descrever o "tadasana" como nos manuais especializados, interpretando-se suas figuras à luz dos conhecimentos de anatomofisiologia muscular (fig. 10):

a) "apertar as nádegas, levando a pélvis para a frente" — significa contrair os glúteos máximos, defletindo a pélvis e, portanto, corrigindo a hiperlordose lombar;

b) "contrair concomitantemente o abdômen" — além de ajudar a defletir a pélvis, empurra o diafragma para cima;

c) "firmar os joelhos, rodando-os para fora e mantendo os pés paralelos" — significa corrigir o retrocurvado e a rotação medial dos membros inferiores, à custa da contração dos músculos pelvitrocantéricos; os pés paralelos e firmes no solo fazem com que o movimento se realize nas articulações coxofemorais, diminuindo a hiperpressão patelar pelo alinhamento do aparelho extensor do joelho;

d) "levantar os arcos dos pés projetando o peso do corpo para as bordas externas dos pés e mantendo paralelos os dedos grandes" — isto quer dizer que o talo volta à sua posição normal sobre o calcâneo, corrigindo o valgismo e a queda dos arcos longitudinais; ao mesmo tempo corrige-se o hálux valgo. Nessa postura deve-se sentir que o peso do corpo está bem distribuído sobre as plantas dos pés;

e) "abrir o peito, deixando os braços cairem livremente, com as palmas voltadas para dentro e um pouco para a frente" — significa puxar os ombros para trás, o que diminui a cifose torácica e solidariza as cinturas escapulares ao tórax, dando apoio aos músculos respiratórios auxiliares; a posição das mãos é conseqüente à adução das escápulas que leva as cavidades glenóides para um plano mais sagital*.

f) "aproximar o queixo do peito, mantendo o olhar horizontal" — a redução da cifose torácica eleva a cabeça; a flexão desta diminui a lordose cervical e, ao mesmo tempo, nivela a linha de visão.

g) "respirar profunda e pausadamente" — além de fornecer oxigênio suficiente para as trocas respiratórias, desintoxicando os músculos, contribui para alongar os pilares do diafragma, aumentando a força deste músculo e a amplitude de sua ação.

* Essa posição de mãos voltadas mais para a frente facilita sua atuação para um movimento rápido de ataque ou defesa.

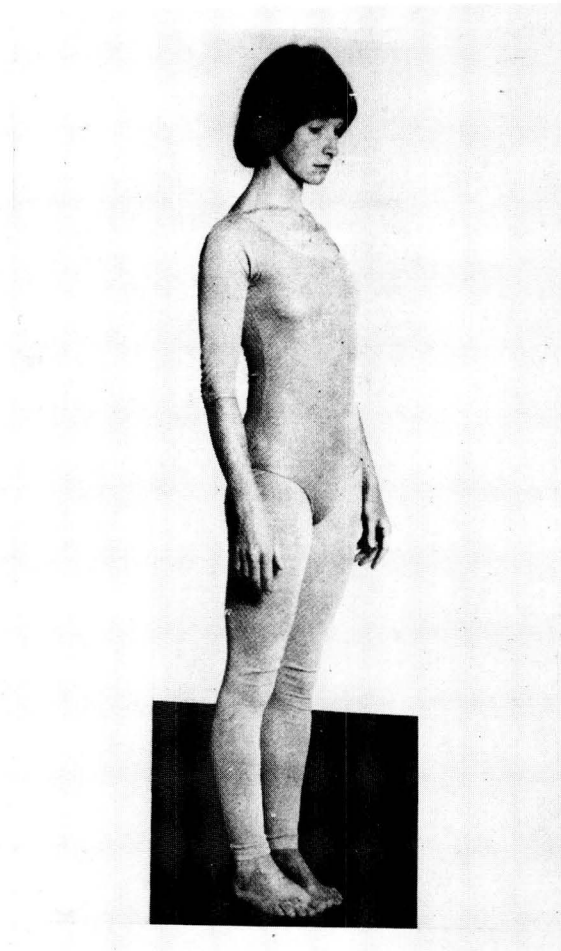

Fig. 10 — Postura correta ("tadasana" da ioga) (segundo Hoare)

Essa posição fundamental preconizada pela ioga é o que chamamos de *boa postura,* de eficiência máxima para o funcionamento das articulações, com o menor desgaste delas, econômica em energia para o equilíbrio e a equilibração do corpo e porque é agradável à vista.

Para se conseguir essa postura básica é imprescindível, de início, corrigir a flexão da pélvis; disto depende a boa superposição das vértebras e, também, o bom alinhamento dos membros inferiores, desde as articulações coxofemorais até os háluces. *Esta é a expressão da primazia da pélvis para a boa postura.*

Para o principiante, a boa postura deve ser obtida por partes, repetindo várias vezes cada manobra corretiva preconizada pela ioga, iniciando-se sempre pela deflexão da bacia. É importante que essas manobras sejam feitas diante do espelho para que a pessoa tome consciência da sua importância, fixando-as na imagem cerebral e incorporando-as como atos reflexos. O tempo necessário para tanto, mais ou menos longo, dependerá da disposição e dedicação do paciente. Uma prática muito útil será procurar manter a correção durante a marcha, o que significa transformar as contrações musculares voluntárias em contrações tônicas automáticas. Aos poucos o indiví-

Motrin® 600

(ibuprofeno 600 mg) drágeas

A agradável sensação de liberdade

Mais liberdade para o paciente

Mais liberdade de movimento

Mais liberdade da dor e da inflamação

Mais liberdade dos efeitos gástricos indesejáveis

Mais tranqüilidade para o médico

Mais de 100.000.000 de receitas médicas

Mais de 1.000 estudos clínicos em todo o mundo

Mais de 10 anos de uso clínico

Apresentação: Motrin 600 mg é apresentado em frascos contendo 30 drágeas.

Informações adicionais sobre o produto à disposição mediante solicitação

Upjohn

Upjohn Produtos Farmacêuticos Ltda.
Av. das Nações Unidas, 22.428 - São Paulo - SP

Marca Registrada: Motrin BR-2151.2

Upjohn 100

UM SÉCULO DE DEDICAÇÃO À MEDICINA 1886·1986



APARELHOS E PALMILHAS ORTOPÉDICAS EM GERAL

TÉCNICA - QUALIDADE - ATENDIMENTO - PREÇO

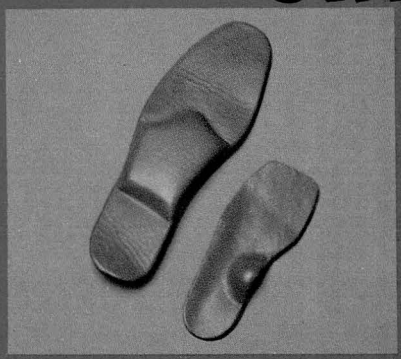

AS PALMILHAS DE VALENTI SÃO AS ÚNICAS QUE FORAM CONCEBIDAS PARA CADA PATOLOGIA DOS PES.

RESPEITAR A PLANTA DOS PÉS CONSISTE EM ELEGER COM ACERTO OS MATERIAIS, A FORMA, A CONSISTÊNCIA E A ALTURA DAS ORTESES QUE VÃO ESTAR EM CONTACTO COM ELE (VALENTE VALENTI).

ONDE QUER QUE ESTEJA SEU CLIENTE PODE TER AS PALMILHAS DE VALENTI

TIPOS DE PALMILHAS DE VALENTI

INFANTIL: QUARTO DE ESFERA
QUARTO DE ESFERA HELICOIDAL
METATARSO - VARO

ADULTO: PÉS PLANOS
PÉS CAVOS
FASCITE PLANTAR
ESPORÃO DE CALCÂNEO
METATARSALGIAS
– 2º e 3º METATARSIANO
– 1º METATARSIANO (SESAMOIDITE)
– 1º e 5º METATARSIANO
– CENTRAIS
– METATARSALGIA TOTAL

NOTA: OS CASOS ACIMA SÃO OS MAIS COMUNS, NATURALMENTE AS PATOLOGIAS SE ASSOCIAM (PÉS CAVOS + METATARSALGIA DO 1º e 5º etc...) E ISTO SERÁ DETALHADO QUANDO DA RECEITA.

PREÇOS: TODA EM COURO

PALMILHAS DE VALENTI	
19 - 27	Cz$ 177,00
28 - 34	Cz$ 221,00
ADULTO	Cz$ 468,00
PALMILHAS CONVENCIONAIS	
19 - 27	Cz$ 117,00
28 - 34	Cz$ 152,00
ADULTO	Cz$ 284,00
BOTAS OU TÊNIS ORTOPÉDICOS	
19 - 27	Cz$ 270,00
28 - 34	Cz$ 338,00

COMO SOLICITAR AS PALMILHAS PARA SEU CLIENTE

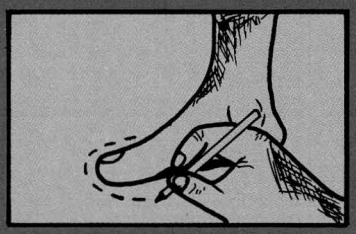

1. Desenhe o pé do paciente sobre uma folha de papel almaço ou similar (com a caneta na vertical).

2. Anexe a receita e/ou um breve relatório da patologia para ser analizado pelo nosso consultor médico, envie também o RX se achar necessário.

3. Envie à Palmipé – Largo do Arouche, 69 CEP 01219 - S. Paulo - SP, colocando bota ou tênis, a marca e a cor.



4. Aguarde pelo reembolso postal num prazo de no máximo 7 dias.

- Doutor, a boa indicação de uma casa ortopédica é a continuidade do bom atendimento em seu consultório.

CALÇADOS E PALMILHAS ORTOPÉDICAS LTDA.

APARELHOS ORTOPÉDICOS EM GERAL

– Fabricação Própria –

BOTAS E TÊNIS ORTOPÉDICOS
PALMILHAS: "CONVENCIONAL E VALENTI"
CALÇADOS SOB MEDIDA
COLETES E COLAR CERVICAL
ÓRTESES E PRÓTESES
MULETAS, BENGALAS E
CADEIRA DE RODAS (ALUGUEL)
MEIAS ELÁSTICAS, SPLINTS E SLINGS

MATRIZ: LARGO DO AROUCHE, 69 (ESTAC. Nº 89) – FONES: (011) 221-1565 / 220-4934
CAMPINAS: RUA DELFINO CINTRA, 251 – FONE: (0192) 2-3939
SANTO ANDRÉ: CENTRO COMERCIAL DO CARMO – RUA BRAZ CUBAS, 215 – L. 31 – FONE: (011) 412-4216
GUARULHOS: AVENIDA MONTEIRO LOBATO, 563 (ESQ. AV. PAULO FACCINI) – FONE: (011) 208-2679
SANTOS: AV. EPITÁCIO PESSOA, 62 – LOJA 39 – FONE: (0132) 34-6197
PENHA (SP): RUA COMENDADOR CANTINHO, 73 – FONE: (011) 941-2176

BUSINESS

duo perceberá que a marcha nessas condições é menos cansativa, a pélvis e a coluna menos oscilante, os passos mais amplos e o apoio dos pés mais seguro no solo. O conjunto corporal se torna mais elegante, os movimentos mais solenes e tranqüilos e o olhar mais confiante, o que traduz uma atitude psíquica mais positiva**. Além disso, a correção da postura vence o "achatamento" do corpo decorrente da postura relaxada, resultando em aumento real de 1 a 2cm na estatura.

Para se conseguir a correção em crianças, é necessário fazer com que elas imitem o instrutor, à custa de brincadeiras engenhosas e que não assumam posições incorretas quando permanecerem longo tempo paradas. Cumpre lembrar que o esqueleto da criança é extremamente moldável, podendo levar rapidamente à estruturação das deformidades***.

Não tentar correções localizadas

Como conseqüência da inter-relação das deformidades, descrita no item 5, a correção é também interdependente, devendo sempre ser total; toda vez que procuramos corrigir apenas um componente da alteração geral da postura, ou fracassamos ou a correção será apenas temporária.

Manter as correções obtidas com exercícios permanentes

Uma vez readquirido o equilíbrio tônico do corpo, é preciso que se faça um programa para a manutenção da nova postura; além disso é necessário esforço para a modificação dos hábitos que levaram à postura defeituosa, que não é apenas a vida sedentária, mas também os maus hábitos alimentares e higiênicos, cuja análise transcende o alcance deste trabalho.

3) Aplicações práticas

Embora a correção das deformidades posturais deva ser feita em conjunto, existem casos em que elas são mais evidentes e sintomáticas em certas regiões, o que exigirá exercícios especiais, a serem feitos com maior intensidade, sem desprezar a correção geral. São exemplos:

Hálux valgo

Com o corpo na posição do "tadasana", procurar corrigir o desvio em abdução pela contração ativa dos músculos adutores. Isto é praticamente impossível, quando a má postura mantém os arcos caídos, mas pode-se lograr com a rotação lateral do membro inferior, que eleva o arco longitudinal; ao mesmo tempo, e para facilitar o movimento, procura-se "abrir" os outros artelhos em leque. Quando não se consegue a correção ativa, por atrofia muscular dos intrínsecos, será útil a estimulação elétrica dos interósseos e lumbricais, que "lembrará" ao indivíduo o movimento esquecido. É conveniente, também, associar o uso de dispositivos elásticos de uso noturno, recortados em espuma de borracha e encaixados nos espaços interdigitais. O uso temporário de palmilhas, que elevem os arcos longitudinais e transversos, pode contribuir para a melhora do defeito.

Todo esse ritual de tratamento é também indispensável como preparação para as intervenções cirúrgicas indicadas para os casos de hálux valgo irredutível, qualquer que seja a técnica empregada. O mesmo deverá ser feito no período pós-operatório para conservar os resultados obtidos, até a completa estabilização da posição corrigida.

Pé plano-valgo postural

Partindo da posição do "tadasana", forçar a elevação dos arcos longitudinais caídos, pela rotação lateral dos membros inferiores, sem descolar os dedos do chão; deixar o defeito refazer-se, pela rotação medial do membro, e repetir a correção, assim sucessivamente até se produzir cansaço; após breve descanso, repetir a série, de 5 a 10 vezes. Em seguida, com o arco hipercorrigido, andar alguns minutos. Para crianças de menos de 4 anos, os exercícios sob comando são muito difíceis: andar em terreno irregular ou sobre colchão de espuma é um bom estímulo para os músculos do pé. Outro exercício consiste em franzir pano fino com os dedos do pé, sobre chão liso ou tentar agarrar pequenos objetos com os dedos dos pés e levá-los à mão oposta, o que solicita os músculos intrínsecos e os inversores do pé.

O uso permanente de palmilhas é desaconselhável, por causarem diminuição da ação dos músculos corretores; elas podem ser usadas parte do dia para estimular a correção inicial, completando-se o período com exercícios de movimentos.

Lombalgias posturais

Excluídos aqueles casos que têm causa orgânica (traumática ou inflamatória), podemos tratá-las, passada a fase aguda, pelo exercício de correção da pélvis, movimento básico da postura do "tadasana" (ver fig. 10)

** O símbolo dessa atitude é o "samurai".

*** Salter comprovou experimentalmente esse fato, em porcos jovens imobilizados por algumas semanas em abdução forçada, o que produziu anteversão dos colos femorais.

associado aos exercícios abdominais e respiratórios; quando há obesidade associada, a eliminação desta é condição importante para se obterem bons resultados pela cinesiterapia*.

Os exercícios para fortalecimento dos músculos abdominais devem ser realizados em decúbito dorsal, de preferência sobre esteira; basicamente, resumem-se na elevação dos membros inferiores estendidos e no movimento de sentar sem auxílio dos braços. Os exercícios respiratórios devem ser feitos em posição ortostática (ao inspirar profundamente, deixar dilatar-se o abdômen — "respiração abdominal") e em posição "de ponta cabeça" (apoiado sobre os ombros), inspirando contra a resistência do peso das vísceras abdominais e expirando passivamente pelo relaxamento do diafragma**.

Dorso curvo

Já vimos como a correção geral da postura melhora o dorso curvo pela diminuição da lordose lombar. Como a pélvis é mantida na posição fletida principalmente pelo estiramento dos músculos isquiotibiais, é necessário que estes sejam relaxados para retomarem seu tono ideal. Iniciar os exercícios pela posição fundamental e, em seguida, procurar fletir apenas as articulações coxofemorais, mantendo a coluna retilínea; somente quando se atingir o máximo tolerado pelos quadris é que se deve deixar "cair" a cabeça e os braços, realizando a flexão das vértebras ("utanasana") (fig. 11). Isso evita sobrecarga sobre seus ligamentos, o que certamente aconteceria se a flexão fosse realizada com a pélvis já na posição fletida, com o risco de ruptura do anel fibroso ou de subluxação das facetas articulares intervertebrais; além disso, com a pélvis previamente fletida, os músculos isquiotibiais já estão distendidos e não suportarão distensão adicional, dificultando ainda mais o movimento e forçando os joelhos à posição de retrocurvado.

Para os casos mais avançados, porém ainda corrigíveis ativamente, podemos indicar o uso de colete moldado sobre a lordose lombar corrigida; isso obriga a uma correção ativa permanente da cifose torácica, para manter o equilíbrio. Para os casos mais avançados, em que há certo grau de rigidez, mas ainda com potencial de crescimento, devemos prescrever um colete completo, com a lordose lombar corrigida e almofadas pressionando o ápice da cifose e o manúbrio esternal, o que diminuirá a pressão sobre as bordas anteriores dos corpos vertebrais, permitindo seu crescimento mais rápido e a correção progressiva. Aquela órtese, baseada no colete de Milwaukee para escoliose, deve ser usada 23 horas por dia, reservando-se 1 hora para os exercícios citados e para a higiene: mesmo com o colete, a pessoa pode realizar movimentos ativos de correção para manutenção do tono muscular. Esse tratamento, prolongado até o final do crescimento, garantirá a cura definitiva do processo. Nos adultos, com as vértebras definitivamente deformadas pelo processo, a correção só será possível cirurgicamente.

Escápula alada

É uma deformidade sempre associada ao dorso curvo, que pode chamar a atenção pelo grau e, por isso, merece cuidados especiais. Sua causa direta é a hipercifose torácica que, pelo próprio peso dos membros superiores agindo sobre os ombros anteriorizados, provoca a rotação das escápulas lateral e anteriormente, com protrusão posterior de suas bordas mediais (deformidade bastante visível e deselegante). A correção deste defeito necessita exercícios para distensão dos músculos peitorais maiores, que estão retraídos, e para o fortalecimento dos músculos rombóides, grandes denteados (serrados) e grandes dorsais (latíssimos dorsais), que estão distendidos. Para

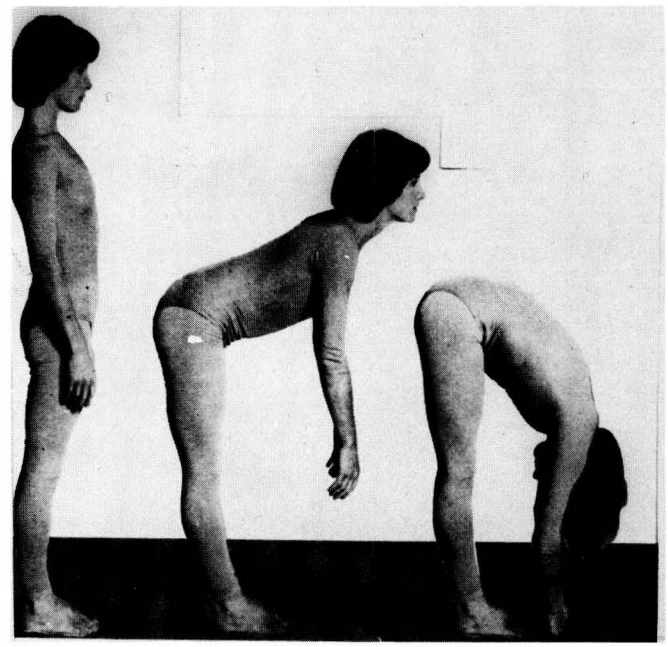

Fig. 11 — Maneira correta de fletir a coluna com a pélvis estendida ("utanasana" da ioga) (segundo Hoare)

* Alimentação racional, prática esportiva e, eventualmente, o concurso de um psicólogo.

** Para detalhes, consultar manual de ginástica.

os primeiros são úteis a posição pendente na barra fixa e, para os segundos, a ginástica com extensores elásticos, realizando a abertura dos braços a partir da posição estendida para a frente, ou de empurrar com as mãos um anteparo fixo, como uma parede. A natação contribui também para a correção nestes casos.

Síndrome do desfiladeiro cérvico-torácico

Os ombros "caídos", que produzem a escápula alada, produzem também, pela descida das clavículas, o estreitamento da passagem cérvico-braquial, de que resulta a compressão da artéria subclávia, imobilizada pela inserção do escaleno anterior sobre a 1.ª costela. A sintomatologia dolorosa e de perturbações vasomotoras pode ser associada a fenômenos parestésicos radiculares, pelo comprometimento de ramos do plexo braquial. Além de exercícios de se pendurar na barra, recomenda-se elevar pesos de 1/2 a 5 quilos progressivamente, com os braços pendentes, só com a musculatura dos ombros. A inspiração profunda forçada reforça os músculos escalenos e contribui para a correção.

Cervicalgias posturais

A hiperlordose cervical procura compensar a hipercifose torácica, visando trazer a linha de visão para a horizontal, restabelecendo o equilíbrio corporal. O peso da cabeça e sua grande mobilidade fazem com que haja grande tendência para o achatamento postural do pescoço, visando melhorar a estabilidade; isso significa, sempre, aumento da lordose. Seu tratamento se baseia, portanto, na distensão dos músculos posteriores retraídos e, depois, no fortalecimento dos músculos anteriores que corrigirão o defeito.

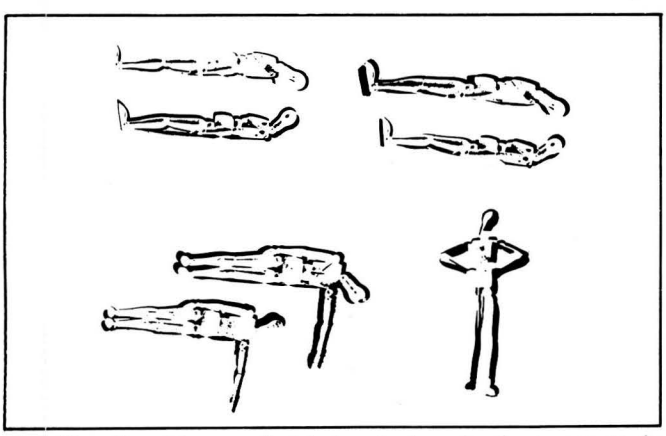

Fig. 12 — Exercícios para fortalecimento dos músculos e aumento da elasticidade do pescoço ("Exercícios de Movimento", do mesmo autor)

A tração cervical, feita com critério, pode ser uma boa medida para se conseguir, suave e progressivamente, a distensão dos músculos retraídos. Isto poderia também se lograr por meio de exercícios antigravitacionais, com o indivíduo em decúbito ventral sobre uma mesa, com a extremidade cefálica para fora, para permitir sua hiperflexão passiva. Esta posição, mantida durante alguns minutos, em completo relaxamento, é de grande utilidade. Numa fase posterior, devemos instituir o treinamento para fortalecer os músculos anteriores, o que se consegue com um exercício semelhante, somente que feito em decúbito dorsal e repetindo-se a flexão contra a gravidade, até o máximo de sua amplitude, gradativamente aumentando o número de vezes. Completa-se o treinamento com exercícios semelhantes nos decúbitos laterais, porque a grande mobilidade da cabeça exige o fortalecimento de todos os músculos do pescoço (fig. 12).

Escoliose

A escoliose idiopática, como seu próprio nome indica, não tem ainda etiologia conhecida, mas não é impossível nem improvável que ela se origine, pelo menos em alguns casos, de uma postura defeituosa, em que a hiperlordose lombar, ou a hipercifose torácica decorrentes da flexão da pélvis, sejam substituídas ou associadas a desvios rotacionais e de lateralidade*. Nessa patogenia influiriam hábitos posturais defeituosos, fraquezas musculares assimétricas ou mesmo alterações metabólicas**. De qualquer maneira, os princípios básicos da terapêutica pelos exercícios cabem perfeitamente para a escoliose. Nos casos não estruturados, em que os desvios são corrigíveis ativamente (as atitudes escolióticas), a cinesiterapia pode levar à cura em boa percentagem de casos. Quando de estruturação inicial, com curvas de até 20°, ela poderá contribuir (quando associada ao uso de coletes de Milwaukee ou semelhantes) à estabilização dos desvios ou até a discreta melhora em certo número de pacientes. Nos casos mais graves, o exercício pode contribuir para a preparação pré-operatória e para a manutenção do novo equilíbrio, após a estabilização cirúrgica.

* Ver nota de rodapé do item *Rotação interna dos membros inferiores* (*Rev. Bras. Ortop.* 21: 204, 1986).

** A escoliose de etiologia neuromuscular seria conseqüente a desequilíbrios óbvios causados por paralisias flácidas ou espásticas, miopatias, aderências musculares, etc.; o grupo de escolioses idiopáticas tende a desaparecer quando sua causa for descoberta.

COMENTÁRIOS FINAIS

Além da sua repercussão no funcionamento do corpo, a postura tem importante papel psicológico e social. Como a fisionomia é o reflexo da personalidade, assim também a postura é a fisionomia do corpo e traduz nitidamente a atitude psicológica da pessoa. A má postura tem conotação de pessimismo e depressão, pelo que sua correção só poderá ter influência favorável na atitude mental, já que representa a tomada de consciência de uma falha evitável e da vitória sobre ela do espírito de decisão, da força de vontade e da persistência. A postura aberta e positiva facilita o relacionamento social e contribui para o estabelecimento das lideranças ao materializar as qualidades superiores do espírito e da inteligência.

Entretanto, *o aspecto mais importante da boa postura é seu reflexo na conservação do material orgânico sujeito a desgaste pelos movimentos do corpo, com seus reflexos diretos no bem-estar físico.* A natureza é extremamente econômica e tudo está perfeitamente dimensionado em nosso corpo para que seu arcabouço seja o mais leve possível, com o máximo de resistência e flexibilidade, numa arquitetura harmônica e eficiente. Perder a boa postura significa, portanto, em esforço adicional para os músculos, numa pressão suplementar sobre as articulações e uma sobrecarga maior para o esqueleto, com cansaço e desgastes mais precoces, além de inevitáveis repercussões psicológicas, o que significa envelhecimento físico e mental antecipados.

Nossa concepção da primazia da pélvis no condicionamento da postura tem fundamentos anatomofisiológicos que vêm explicar cientificamente antigos conceitos oriundos da sabedoria milenar do Oriente. Além disso, a correção dos desvios posturais, conseguida com base nos conceitos teóricos aqui expostos, confirma a exatidão dessas idéias e mostra o valor desse imenso campo terapêutico dentro da Ortopedia.

AGRADECIMENTOS

O autor agradece a inestimável colaboração das seguintes pessoas que leram os originais e fizeram valiosas sugestões: Prof. Walter Edgar Maffei, patologista; Prof. Orlando Jorge Aidar, anatomista; Prof. Waldemar de Carvalho Pinto Fº, ortopedista; Dr. José Soares Hungria Neto, ortopedista; Dra. Letícia Soares Hungria, fisiatra; Terebê Gonsalves, professora de ioga.

REFERÊNCIAS

1. Charrière, L. & Roy, J.: Cinesiterapia de las desviaciones laterales del raquis, 2ª ed., Toray-Masson, 1983.
2. Cyriax, J.: Textbook of orthopaedic Medicine, 7th ed., Baillierè Tindall, 1978.
3. Gardner, W.D. & Osburn, W.A.: Anatomia do corpo humano, 2ª ed., São Paulo, Atheneu, 1980. Tradução: Orlando Jorge Aidar.
4. Hoare, S.: Yoga, Macdonald Educational Ltd., 1977.
5. Hungria Fº., F.S.: Exercícios de movimento, São Paulo, Almed, 1983.
6. Lockhart, R.D., Hamilton, G.F. & Fyfe, F.W.: Anatomy of the human body, Londres, Faber & Faber, 1959.
7. Saunders, J.B. *et al.:* As determinantes mais importantes na marcha normal e patológica, *J. Bone Joint Surg. (Am.)* 35: 543-558, 1953.
8. Souchard, P.E.: Gymnastique posturale et technique Mézières, Bordeaux, S.E.D. "Le Pousoé".
9. Testut, L.: Traité d'anatomie humaine, 7e. ed., Paris, Gaston Doin ed., 1921.
10. Testut, L. & Jacob, O.: Traité d'anatomie topographique, 4e. ed., Paris, Gaston Doin ed., 1922.

PRÊMIO MERCK MEDICINA ESPORTIVA

1987

O Prêmio Merck de Medicina Esportiva, patrocinado por MERCK S.A. Indústrias Químicas, com o apoio da Secretaria de Educação Física e Desportos do ME e da Federação Brasileira de Medicina Desportiva, destina-se a incrementar o estudo e a pesquisa no campo da Medicina do Esporte.

Para 1987, o Prêmio está estipulado em Cz$ 18.000,00 (dezoito mil cruzados), sendo Cz$ 10.000,00 (dez mil cruzados) para o trabalho classificado em 1.º lugar, Cz$ 5.000,00 (cinco mil cruzados) para o 2.º lugar e Cz$ 3.000,00 (três mil cruzados) para o 3.º lugar. Os vencedores receberão seus prêmios e diplomas no VII Congresso Brasileiro de Medicina Desportiva a ser realizado no Rio de Janeiro no período de 6 a 9 de maio de 1987. Os médicos que não forem premiados receberão um certificado de participação.

Os trabalhos devem ser entregues diretamente ou remetidos pelo correio à MERCK S.A. Indústrias Químicas - Estrada dos Bandeirantes, 1099 - CEP 22710 - Rio de Janeiro - RJ, a/c - Assessoria Médico-Científica, rigorosamente até 31.03.87, sendo que será considerada a data do registro postal, para a validade da inscrição.

Tópicos básicos do regulamento:

1) Só poderão concorrer ao Prêmio os trabalhos inéditos sobre Medicina do Esporte.

2) Só poderão concorrer médicos residentes ou não no país, isoladamente ou em equipe, sendo que nessa última poderão estar incluídos profissionais paramédicos.

3) Para todo trabalho em equipe, os autores deverão designar um representante a quem será entregue o prêmio em dinheiro.

4) Os trabalhos deverão ser apresentados em 4 (quatro) vias, em Português, acompanhados obrigatoriamente de resumo, datilografados em espaço duplo e somente em um dos lados do papel. Poderão ser ilustrados com fotos, gráficos, tabelas, radiografias etc.

5) Os trabalhos serão obrigatoriamente apresentados sob pseudônimo, acompanhados de sobrecarta fechada, contendo o nome e o endereço do autor ou autores, sobrescrita com o título do trabalho e o pseudônimo. Em caso de equipe, discriminar na carta o nome do representante designado pelos demais participantes.

6) O julgamento dos trabalhos será feito por uma comissão da qual são membros natos o Presidente da Federação Brasileira de Medicina Desportiva, os Editores Científicos da Revista Medicina & Esporte e o Assessor Médico-Científico de MERCK S.A. Indústrias Químicas.

7) A Comissão Julgadora será facultada a escolha de assessores para as diferentes modalidades de temas.

8) Serão considerados vencedores, os trabalhos classificados em 1.º, 2.º e 3.º lugares, conforme o maior número de pontos, consignados pelos membros da Comissão Julgadora, de acordo com as normas preestabelecidas. Não se admite a possibilidade de empate.

9) Os resumos dos trabalhos vencedores serão publicados em uma das revistas da MERCK S.A. Indústrias Químicas (Medicina & Esporte, SENECTA), podendo seus autores publicá-los na íntegra em revistas de sua escolha.

10) A remessa dos originais significará a aceitação, por parte do concorrente, de todas as exigências regulamentares e o não cumprimento de qualquer disposição implicará em sua automática desclassificação.

11) MERCK S.A. Indústrias Químicas fará ampla divulgação dos resultados do Prêmio através da imprensa médica brasileira.

12) Os casos omissos neste regulamento serão apreciados pela Comissão Julgadora.

Promoção:

DEXA-CITONEURIN®
MIO-CITALGAN®

Seus pacientes disputam em campos diferentes mas, o adversário é o mesmo:

Contusão

NOVA APRESENTAÇÃO

FLANAX 550

Naproxeno Sódico

Maior eficácia e segurança contra a dor e a inflamação.



Comodidade Posológica

2 tomadas ao dia

Manhã Noite

SYNTEX

Mensagem aos ortopedistas*

CELSO A.N. SIMONETI[1]

Ao assumirmos o cargo de Presidente da SBOT, estamos cientes da responsabilidade que teremos neste biênio 1986-88, após a demonstração da participação que seus membros nos deram nestes últimos dias, comparecendo tanto à Assembléia Geral como às duas últimas eleições para escolha de Presidente.

O Congresso de Fortaleza, com 2.200 inscritos, mostra o interesse dos colegas em participar dos eventos de nossa Sociedade, com o objetivo de aprimorar seus conhecimentos na especialidade.

Juntamente com os demais colegas que compõem a Diretoria da SBOT, entendemos que nossa atuação não se fará isoladamente, pois esta Diretoria procurará trabalhar em conjunto e sincronicamente com os membros das diferentes comissões estatutárias.

Para tanto, devemos neste momento definir a atuação que esperamos seja desenvolvida pela nossa Diretoria e pelos colegas que participarem das demais comissões que a compõem:

Comissão de Defesa Profissional — A SBOT, através desta comissão, deverá ampliar e consolidar sua ação como legítima representante dos ortopedistas brasileiros junto aos poderes constituídos e lutar, juntamente com a Associação Médica Brasileira, pela preservação da dignidade médica e pela valorização profissional, principalmente na implantação da tabela de honorários médicos em todo o território nacional.

No momento em que uma tentativa de estatização dos serviços médicos está em curso dentro dos setores governamentais responsáveis pela saúde de nossa população, não poderá nossa Sociedade se omitir e sim deverá lutar arduamente pela preservação do livre exercício de nossa profissão e, conseqüentemente, de nossa especialidade.

A Comissão de Defesa Profissional terá uma das mais árduas tarefas na defesa do interesse dos membros desta Sociedade.

Comissão de Educação Continuada — Terá uma atuação de relevante importância no sentido de dar continuidade aos projetos já em andamento, bem como na criação de novos programas de educação médica, visando à ampliação e reciclagem dos conhecimentos dos colegas ortopedistas das diferentes Regionais, uma vez que a ela cabe o estudo, planejamento, supervisão, divulgação e atualização dos progressos na especialidade.

Comissão de Ensino e Treinamento — Responsável pela implantação do Plano Nacional de Residência Médica, vem desde 1969 exercendo sua atuação objetivando a consolidação da Residência Médica em Ortopedia e Traumatologia em todo território nacional.

Entretanto, cabe à nossa Diretoria, juntamente com a CET, lutar junto ao MEC para que o título de especialista seja o único reconhecido oficialmente, já que se torna inadmissível que uma sociedade de especialidade representando neste momento a AMB não possa opinar efetivamente na elaboração dos programas de treinamento e das normas para concessão dos títulos de especialistas e ela relacionados.

O aumento do período de residência médica para 3 anos, recentemente implantado, se fez após experiência adquirida com dados colhidos nos anos de treinamento executado em nossos serviços credenciados.

Esta alteração também pressupõe a adequação dos programas mínimos dos serviços credenciados e que deverão ser orientados pela CET. Além disso, o aumento crescente do número de candidatos aos programas de re-

---

* Discurso prof. em Fortaleza, posse da diretoria da SBOT, período 1986/88.

1. Presidente da Soc. Brasil. de Ortop. e Traumatol.

sidência pressupõe a criação de novos centros de treinamento, principalmente nas regiões mais carentes.

Esta Comissão, que tanto progresso tem conseguido com o auxílio da informática, não poderá descartar pura e simplesmente, sem um estudo aprofundado, o problema da regionalização dos exames, que já há algum tempo vem sendo solicitada pelas Seções Regionais da SBOT.

Papel das Regionais — As Seções Regionais constituem-se nas representantes legais da SBOT em seus Estados. Seus presidentes, bem como seus delegados, são membros da Comissão Executiva e têm, portanto, condições de participar da discussão de todos os problemas trazidos a esta Comissão.

As Regionais, através de sua Diretoria, deverão atuar junto a seus membros, no sentido de captar os problemas de cada região, oferecer soluções ou encaminhá-los à Diretoria e/ou à Comissão Executiva.

Nossa Sociedade estará cada vez mais forte e atuante à medida que os colegas participarem ativamente das suas respectivas Regionais, encaminhando através das mesmas as suas reivindicações.

Revista Brasileira de Ortopedia — A "Revista Brasileira de Ortopedia", órgão oficial de nossa Sociedade e responsável pela divulgação das atividades administrativas e científicas da SBOT, estará, a partir da próxima gestão, sendo editada mensalmente, para atender ao grande número de trabalhos que têm sido enviados a seu Editor. Para tanto, seu corpo editorial será revisto e ampliado, para que sejam agilizadas as revisões dos trabalhos a serem publicados.

Prêmios — Com o intuito de estimular a pesquisa científica em nosso meio, a SBOT reeditou a instituição de quatro prêmios a seus associados, que serão concedidos bienalmente por ocasião dos Congressos Nacionais. Os prêmios foram designados com o objetivo de homenagear grandes vultos da Ortopedia nacional e são os seguintes:

Prêmio "Prof. Rezende Puech" — *Tema Geral;* Prêmio "Prof. Bruno Maia" — *Tema Clínico;* Prêmio "Prof. Gastão Veloso" — *Pesquisa;* Prêmio "Prof. Orlando Pinto de Souza" — *Criatividade.*

Comissão Executiva da SBOT — Finalmente, gostaríamos de destacar o papel importante dos membros da Comissão Executiva, que tem sobre si a responsabilidade, como autoridade administrativa que é: depois da Assembléia Geral, a CE é o órgão de maior poder dentro da SBOT e a ela deverão estar subordinadas todas as comissões, sem qualquer exceção, devendo as mesmas acatar suas decisões, bem como prestar todas as informações sobre o desenvolvimento de suas atividades.

Reforma dos Estatutos — A Assembléia Geral Extraordinária deixou patente a todos os presentes a manifestação da maioria absoluta, deixando claro sua intenção de participar na elaboração da reforma do Estatuto, tanto individualmente como através das Regionais, encaminhando sugestões à Comissão, que será instalada e que terá a responsabilidade de coletar os dados, elaborando um anteprojeto que será amplamente divulgado a todos os membros da Sociedade, para aprovação final no Congresso de Brasília.

Finalmente, colegas, o exercício de nossas funções, quer na Diretoria ou mesmo nas demais Comissões, constituem-se em situações transitórias e que periodicamente e estatutariamente deverão ser mudadas, uma vez que a Sociedade, com 3.570 membros atuantes e com um número enorme de expoentes dentro da Ortopedia nacional, pressupõe a participação de todos com um único objetivo, o de defender e projetar cada vez mais a SBOT no cenário nacional e internacional.

Portanto, colegas, para atingirmos estes objetivos, contamos com a participação de todos indistintamente.

Lombalgia.
Para este mau jeito só há um jeito: suprimir a dor e devolver a mobilidade.

Todo mundo está sujeito a um mau jeito. Mas a *lombalgia* talvez seja o pior dos "maus jeitos": a dor, o suplício em que se transforma a menor atividade, a obrigatoriedade de ficar "preso ao leito".
De fato, para dar jeito neste mau jeito há que suprimir a dor e devolver a mobilidade ao paciente. E aí, seguramente, é um caso para GLIFARELAX.
GLIFARELAX suprime a dor e relaxa a musculatura paravertebral, fator de agravamento e manutenção da dor. O analgésico do GLIFARELAX é a glafenina, um potente antálgico, puro, de perfeita tolerância gástrica e hematológica. E o miorrelaxante é o tiocolquicóside, de segura e intensa ação miorrelaxante ao nível da musculatura estriada. Daí, podemos afirmar que GLIFARELAX suprime a dor e devolve a mobilidade.
Em outras palavras, GLIFARELAX dá um jeito no mau jeito.

glifarelax

O jeito do mau jeito.

glifarelax
12 comprimidos
glifarelax
comprimidos
VENDA SOB PRESCRIÇÃO MÉDICA
SARSA

um produto SARSA

Universal & Grey

A partir de

1987

a

REVISTA BRASILEIRA DE ORTOPEDIA

estará mais vezes com você.

Edições:

JAN/FEV	JULHO
MARÇO	AGOSTO
ABRIL	SETEMBRO
MAIO	OUTUBRO
JUNHO	NOV/DEZ

Serão 10 números por ano.

REDPRINT EDITORA LTDA.

Rua Domingos de Morais, 254 — Cj. 401-B — Tel. 572-4813, São Paulo, SP.

Índice do Volume 21
1986

Assuntos

ALONGAMENTO ÓSSEO

Indução do joanete por alongamento do primeiro metatarsiano. Ivo Schmiedt 58

ANATOMIA

Plexo braquial: abordagem cirúrgica; detalhes anatômicos. Augusto César Teixeira 227

ANOMALIA CONGÊNITA

Anomalias lombares associadas. João Alvarenga Rossi & Celso Silva de Toledo 55

Correção cirúrgica do pé equinovaro pela técnica de Norris Carroll. Arthur Cleber Telini, Jair Ortiz & José Carlos Affonso Ferreira 133

Hipermobilidade da coluna cervical em frouxidão ligamentar congênita. Gilmar Honorato da Silva, Julio Cezar Ferreira Neto & Ysao Yamamura 100

Menisco discóide. Diagnóstico pela artrografia com duplo meio de contraste. Paulo Miguel Galvão Hemais & Léa de Freitas Pereira 108

ARTRITE

Artrite de Jaccoud (artrite pós-febre reumática crônica). Relato de um caso. Manuel Diogenes, José Manes, Wilson Alvarenga & Márcio Carpi Malta 30

ARTROGRAFIA

Importância da artrografia na evolução do tratamento de luxação congênita do quadril. Roberto Guarniero, Wlastemir Grigoletto Jr., Flávio Padula, Xavier M.G.R.G. Stump & Milton Peixinho 8

Menisco discóide. Diagnóstico pela artrografia com duplo meio de contraste 108

ARTROPLASTIA

Complicação da artroplastia do semilunar: sinovite reacional. Arlindo G. Pardini Jr. & Paulo R. Pires 139

ARTROPLASTIA PARCIAL

Estudo do afundamento da prótese de Thompson não cimentada. João Alvarenga Rossi, Itiro Suzuki & Roberto Guarniero 27

ARTROPLASTIA TOTAL

Prótese total do quadril autofixante. Nota preliminar. Carlos Roberto Schwartsmann, José Roberto Pengo & José Tadeu Leme 35

BIOMECÂNICA

Alterações mecânicas de fêmures de ratos submetidos a métodos de conservação. João D.M.B. Alvarenga Rossi, Alberto Oda, Walter C. Mirisola Jr., Tomaz Puga Leivas, Armênio Methitariam & Carlos Aurélio Schiavon 111

Estudo experimental da espongização cortical com o emprego de placas metálicas. Roberto Guarniero, Tarcísio E.P. de Barros Fº, Olavo Pires de Camargo, Nany R. Barbosa de Oliveira & Milton Peixinho 149

CABEÇA DO RÁDIO

Fraturas da cabeça do rádio. Resultados tardios após ressecção ou osteossíntese. Cleber A. Jansen Paccola, Helton Luiz Aparecido Defino & Cláudio Henrique Barbieri .. 80

CIMENTO ACRÍLICO

Tratamento cirúrgico das lesões ósseas cavitárias benignas empregando cimento acrílico e prótese de polietileno. Uma experiência com 135 casos. Flávio Pires de Camargo, Emilio Noel Cordeiro, Roberto Cavalieri Costa, João Gilberto Carazzato & Olavo Pires de Camargo ... 129

CINTILOGRAFIA

Estudo comparativo entre o exame radiográfico e cintilográfico na síndrome de Legg-Calvé-Perthes. Importância para o diagnóstico precoce e diferencial. Reynaldo Jesus Garcia Filho, José Laredo Filho & Antonio Barbieri ... 165

CISTO SINOVIAL

Compressão do nervo mediano por cisto sinovial gigante. Osvandré Lech 162

COLUNA CERVICAL

Avaliação radiológica da coluna cervical em crianças. Tarcísio Eloy Pessoa de Barros Filho, Antonio Bento Furtado de Mendonça Netto, Jorge dos Santos Silva, José Ricardo Pécora & Rogério Olivi 5

Hipermobilidade da coluna cervical em frouxidão ligamentar congênita 100

COLUNA LOMBAR

Anomalias lombares associadas 55

COLUNA VERTEBRAL

Tratamento cirúrgico do mal de Pott. Júlio R. Tôrres 189

CONDRÓLISE

Condrólise do quadril. José Laredo Filho, Manuel Bonfim Braga Jr., Mário de Jesus Matos Carrasco & Mário Fernando Zalles Auchen 1

COTOVELO

Estudo radiológico populacional do ângulo de carga do cotovelo. Renato de Nova Friburgo Caggiano, José Laredo Filho & Antonio S. Clemente Filho 209

Luxação do cotovelo com fratura da diáfise radial. Gottfried Köberle & Fernando Baldy dos Reis 207

COXA

Retalho fasciocutâneo posterior da coxa no tratamento de úlceras de pressão. Nivaldo Alonso, Fábio Carramaschi, Haroldo Calonge, Rolf Gemperli, Araldo A. Monteiro Jr. & Marcus Castro Ferreira 13

CRUZADO ANTERIOR

Lesão aguda do ligamento cruzado anterior. Aspectos clínicos e anatomopatológicos de 87 casos. Cleber A. J. Paccola 185

DEFORMIDADE

Postura: a primazia da pélvis no seu condicionamento e na correção de seus desvios. José Soares Hungria Filho 144, 201, 236

DURA-MÁTER

Substituição de tendão por dura-máter. Estudo experimental. Tarcísio Eloy Pessoa de Barros Fº, Roberto Guarniero, Chao Lung Chih, Pil Sun Choi & Consuelo Junqueira Rodrigues 97

ENXERTO ÓSSEO
Uso do enxerto ósseo cortical autólogo no tratamento de lesões ósseas benignas. Camilo André Mércio Xavier & Helton Luiz Aparecido Defino 120
Enxertia óssea precoce no tratamento da fratura exposta da tíbia. Márcio Carpi Malta, Jorge Renato Lacerda, João Maurício Barreto & Jorge Marques Pintor 223

EPIFISIOLISE
Condrólise do quadril 1

ESCAFÓIDE
Instabilidades do carpo: subluxação rotatória do escafóide e do semilunar. Arlindo G. Pardini Jr., Kleber E. Tavares & Julio M. Luna 73

ESCARAS
Retalho fasciocutâneo posterior da coxa no tratamento de úlceras de pressão 13

ESCOLIOSE IDIOPÁTICA
Progressão da escoliose idiopática no Maranhão. João Damasceno Serra Figueiredo & Ubirajara Martins Figueiredo 231

ESTUDO POPULACIONAL
Estudo populacional do alinhamento do joelho no plano frontal durante o desenvolvimento. José B. Volpon, Eugênia Maria A. de Abreu, Guilherme Furchi & Célia Y. Nisiyama 91
Estudo populacional de variação ulnar em indivíduos normais. Flávio Faloppa, Walter M. Albertoni, José Laredo Filho, Vilnei M. Leite & Satiro Komatsu 87
Estudo radiológico populacional do ângulo de carga do cotovelo 209

EXPERIMENTAL
Alterações mecânicas de fêmures de ratos submetidos a métodos de conservação 111
Estudo experimental da espongização cortical com o emprego de placas metálicas 149
Substituição de tendão por dura-máter. Estudo experimental 97

FADIGA ÓSSEA
Lesões por esforços de repetição. Análise em 166 digitadores de um centro de computação de dados. Luiz Eduardo Munhoz de Rocha, Edson da Mota Paes & Luiz Carlos Sobania 115

FÁSCIA
Retalho fasciocutâneo posterior da coxa no tratamento de úlceras de pressão 13

FEBRE REUMÁTICA
Artrite de Jaccoud (artrite pós-febre reumática crônica). Relato de um caso 30

FÊMUR
Alterações mecânicas de fêmures de ratos submetidos a métodos de conservação 111
Fratura da periferia da cartilagem de crescimento do fêmur. Relato de um caso. J.B. Volpon 219
Fraturas ipsilaterais do fêmur e da tíbia. Teruo Yoneda, Nelson K. Ono, Ulisses Santos & Gilton C.F. Souza 67
O problema da rotação externa nas fraturas diafisárias do fêmur em crianças. João D.M.B. Alvarenga Rossi & Bernardo Nelson Barretti Júnior 105

FÍBULA
Tratamento de retarde de consolidação e pseudartrose das fraturas de tíbia por ressecção segmentar da fíbula. Gilberto Denoziro Valadares da Silva, Ricardo Gonçalves de Menezes 51

FRATURA
Fraturas ipsilaterais do fêmur e da tíbia 67
Luxação do cotovelo com fratura da diáfise radial 207
O problema da rotação externa nas fraturas diafisárias do fêmur em crianças 105
Tratamento conservador das fraturas impactadas do colo do fêmur. Carlos Roberto Schwartsmann, João Marcos Skonieski & Léo Kumpinski 174
Tratamento de retarde de consolidação e pseudartrose das fraturas de tíbia por ressecção segmentar da fíbula 51

FRATURA EXPOSTA
Enxertia óssea precoce no tratamento da fratura exposta da tíbia 223

FRATURA-LUXAÇÃO
Fratura-luxação do tornozelo. Relato de um caso raro de luxação irredutível. Cleber A. Jansen Paccola 159

FROUXIDÃO LIGAMENTAR
Hipermobilidade da coluna cervical em frouxidão ligamentar congênita 100

GARRA PARALÍTICA
Cirurgia do laço para a correção da mão em garra paralítica. Arlindo G. Pardini Jr. & Ricardo C. Gomes 214

GASTROCNÊMIO
Transferência do gastrocnêmio medial para a lesão crônica do ligamento cruzado posterior. Sidney Mathias Quintas, Antonio G. Negrelly, Carlos Henrique B. Silva & Francisco P. Peres 44

HÁLUX VALGO
Indução do joanete por alongamento do primeiro metatarsiano 58

INSTABILIDADE
Instabilidades do carpo: subluxação rotatória do escafóide e do semilunar 73
Tratamento cirúrgico das instabilidades anteriores crônicas do joelho. M.M. Amatuzzi, J.L.F. Gouveia & O.S. Padilha 37

JACCOUD
Artrite de Jaccoud (artrite pós-febre reumática crônica). Relato de um caso 30

JOELHO
Estudo populacional do alinhamento do joelho no plano frontal durante o desenvolvimento 91
Lesão aguda do ligamento cruzado anterior. Aspectos clínicos e anatomopatológicos de 87 casos 185
Transferência do gastrocnêmio medial para a lesão crônica do ligamento cruzado posterior 44
Tratamento cirúrgico das instabilidades anteriores crônicas do joelho 37

KÜNTSCHER
Tratamento das pseudartroses da tíbia com a osteossíntese intramedular fechada de Küntscher. Estudo de 20 casos consecutivos. Sérgio Nogueira Drumond, Marcelo José Magalhães, Afrânio Donato de Freitas, Rolando Molina Alvaro & Eduardo Gil França Gomes 179

LIGAMENTO
Hipermobilidade da coluna cervical em frouxidão ligamentar congênita 100
Lesão aguda do ligamento cruzado anterior. Aspectos clínicos e anatomopatológicos de 87 casos 185
Propedêutica da lesão do ligamento colateral ulnar da articulação metacarpofalângica do polegar. Satiro Komatsu, Walter M. Albertoni, Vilnei Mattioli Leite, José Laredo Filho & Flávio Faloppa 153

LIGAMENTO CRUZADO POSTERIOR
Transferência do gastrocnêmio medial para a lesão crônica do ligamento cruzado posterior 44

LUXAÇÃO
Luxação do cotovelo com fratura da diáfise radial 207

LUXAÇÃO CONGÊNITA
Importância da artrografia na evolução do tratamento da luxação congênita do quadril 8
Luxação congênita do quadril no recém-nascido. Parte II — Resultados. José B. Volpon & Guaracy Carvalho Filho 125

MÃO
Cirurgia do laço para a correção da mão em garra paralítica 214
Complicação da artroplastia do semilunar: sinovite reacional 139
Instabilidades do carpo: subluxação rotatória do escafóide e do semilunar 73
Lesões por esforços de repetição. Análise em 166 digitadores de um centro de computação de dados 115
Propedêutica da lesão do ligamento colateral ulnar da articulação metacarpofalângica do polegar 153

MENISCO DISCÓIDE
Menisco discóide. Diagnóstico pela artrografia com duplo meio de contraste 108

MENSAGEM
Mensagem aos ortopedistas. Celso A.N. Simoneti 243

ORTOPEDIA É ORTOCIR

PO.1984-01 Estojo de brocas



PO.1984-02 Estojo de brocas contendo
10 peças (2 peças de cada).
diâmetro: 2,0 - 2,8- 3,2 - 3,5 e 4,5mm



Brocas de aço inox

Ref.	Diâmetro	Compr.
	mm	mm
PO.0309-20	2,0	150
PO.0309-28	2,8	150
PO.0309-32	3,2	150
PO.0309-35	3,5	150
PO.0309-45	4,5	150

PO. 0895-00
Perfurador Manual Pequeno

SKF ORTOCIR

UNIDOS NA ORTOPEDIA

ORTO CIR

ORTOCIR-ORTOPEDIA CIRURGIA LTDA.
Rua Itapicurú, 937 - CEP 05006 - São Paulo
Tel.: **872-0300**

DOSAGEM EXATA



Para sua

mensagem

específica

programe

REVISTA BRASILEIRA DE ORTOPEDIA

METATARSIANOS
Indução do joanete por alongamento do primeiro metatarsiano 58

MICROCIRURGIA
Reparação do revestimento cutâneo do pé com retalhos microcirúrgicos. Marcus Castro Ferreira, Julio Morais-Besteiro, Araldo Ayres Monteiro Jr. & Arnaldo V. Zumiotti 47

MÓRQUIO
Osteocondrodistrofia deformante (doença de Mórquio): estudo de uma família. Roberto Sérgio de Tavares Canto, Fátima Maria Castro Alves Azevedo, José Soares de Azevedo Neto & Carlos Alberto Lagos 16

MUCOPOLISSACARIDOSE
Osteocondrodistrofia deformante (doença de Mórquio): estudo de uma família 16

NERVO MEDIANO
Compressão do nervo mediano por cisto sinovial gigante 162

NORRIS CARROLL
Correção cirúrgica do pé equinovaro pela técnica de Norris Carroll 133

OMBRO
Síndrome do ombro doloroso: tratamento cirúrgico pela técnica de Watson. Cláudio Henrique Barbieri, Mauro Zyman, Paulo Renato Valério & Roberto Bertolli Filho 193

OSSO CÓRTICAL
Estudo experimental da espongização cortical com o emprego de placas metálicas 149

OSTEOCONDRITE
Estudo comparativo entre os exames radiográfico e cintilográfico na síndrome de Legg-Calvé-Perthes. Importância para o diagnóstico precoce e diferencial 165

OSTEOCONDRODISTROFIA DEFORMANTE
Osteocondrodistrofia deformante (doença de Mórquio): estudo de uma família 16

OSTEOCONDROMA
Osteocondroma intra-articular. Apresentação de um caso. Gérson A. Veloso, Mário de P. Alves & Salvador C. Guimarães 33

OSTEOSSÍNTESE
Fraturas da cabeça do rádio. Resultados tardios após ressecção ou osteossíntese 80

OSTEOSSÍNTESE INTRAMEDULAR
Tratamento das pseudartroses da tíbia com a osteossíntese intramedular fechada de Küntscher. Estudo de 20 casos consecutivos 179

PÉ
Reparação do revestimento cutâneo do pé com retalhos microcirúrgicos 47

PÉ TORTO CONGÊNITO
Correção cirúrgica do pé equinovaro pela técnica de Norris Carroll 133

PELE
Reparação do revestimento cutâneo do pé com retalhos microcirúrgicos 47
Retalho fasciocutâneo posterior da coxa no tratamento de úlceras de pressão 13

PÉLVIS
Postura: a primazia da pélvis no seu condicionamento e na correção de seus desvios 144, 201, 236

PERTHES
Estudo comparativo entre os exames radiográfico e cintilográfico na síndrome de Legg-Calvé-Perthes. Importância para o diagnóstico precoce e diferencial 165

PLACA EPIFISÁRIA
Fratura da periferia da cartilagem de crescimento do fêmur. Relato de um caso 219

PLACAS METÁLICAS
Estudo experimental da espongização cortical com o emprego de placas metálicas 149

PLEXO BRAQUIAL
Plexo braquial: abordagem cirúrgica; detalhes anatômicos .. 227

POLEGAR
Propedêutica da lesão do ligamento colateral ulnar da articulação metacarpofalângica do polegar 153

POSTURA
Postura: a primazia da pélvis no seu condicionamento e na correção de seus desvios 144, 201 236

POTT
Tratamento cirúrgico do mal de Pott 189

PRÓTESE DE POLIETILENO
Tratamento cirúrgico das lesões ósseas cavitárias benignas empregando cimento acrílico e prótese de polietileno. Uma experiência com 135 casos 129

PSEUDARTROSE
Tratamento das pseudartroses da tíbia com a osteossíntese intramedular fechada de Küntscher. Estudo de 20 casos consecutivos 179
Tratamento de retarde de consolidação e pseudartrose das fraturas de tíbia por ressecção segmentar da fíbula 51

QUADRIL
Condrólise do quadril 1
Importância da artrografia na evolução do tratamento de luxação congênita do quadril 8
Luxação congênita do quadril no recém-nascido. Parte II — Resultados 125
Prótese total do quadril autofixante. Nota prelimilar 35
Tratamento conservador das fraturas impactadas do colo do fêmur 174

RÁDIO
Luxação do cotovelo com fratura da diáfise radial 207

RADIOLOGIA
Avaliação radiológica da coluna cervical em crianças 5
Estudo comparativo entre os exames radiográfico e cintilográfico na síndrome de Legg-Calvé-Perthes. Importância para o diagnóstico precoce e diferencial 165
Estudo radiológico populacional do ângulo de carga do cotovelo 209
Tumores ósseos: contribuição da radiologia na conduta. Gérson A. Veloso & Heverton C. de Oliveira 61

RATO
Alterações mecânicas de fêmures de ratos submetidos a métodos de conservação 111

RESSECÇÃO ÓSSEA
Fraturas da cabeça do rádio. Resultados tardios após ressecção ou osteossíntese 80

RETALHO
Reparação do revestimento cutâneo do pé com retalhos microcirúrgicos 47
Retalho fasciocutâneo posterior da coxa no tratamento de úlceras de pressão 13

RETARDE DE CONSOLIDAÇÃO
Tratamento de retarde de consolidação e pseudartrose das fraturas de tíbia por ressecção segmentar da fíbula 51

SEMILUNAR
Complicação da artroplastia do semilunar: sinovite reacional 139
Instabilidades do carpo: subluxação rotatória do escafóide e do semilunar 73

SEMIOLOGIA
Propedêutica da lesão do ligamento colateral ulnar da articulação metacarpofalângica do polegar 153

SINOVIAL
Compressão do nervo mediano por cisto sinovial gigante 162

SINOVITE
Complicação da artroplastia do semilunar: sinovite reacional 139

TENDÃO
Lesões recentes dos tendões. Alípio Pernet 23
Substituição de tendão por dura-máter. Estudo experimental 97

THOMPSON
Estudo do afundamento da prótese de Thompson não cimentada 27
Enxertia óssea precoce no tratamento da fratura exposta da tíbia 223
Fraturas ipsilaterais do fêmur e da tíbia 67
Lesão aguda do ligamento cruzado anterior. Aspectos clínicos e anatomopatológicos de 87 casos 185

Tratamento das pseudartroses da tíbia com a osteossíntese intramedular fechada de Küntscher. Estudo de 20 casos consecutivos 179
Tratamento do retarde de consolidação e pseudartrose das fraturas de tíbia por ressecção segmentar da fíbula 51

TORNOZELO
Fratura-luxação do tornozelo. Relato de um caso raro de luxação irredutível 159

TUBERCULOSE
Tratamento cirúrgico do mal de Pott 189

TUMOR BENIGNO
Osteocondroma intra-articular. Apresentação de um caso ... 33

TUMOR ÓSSEO BENIGNO
Tratamento cirúrgico das lesões ósseas cavitárias benignas empregando cimento acrílico e prótese de polietileno. Uma experiência com 135 casos 129
Uso do enxerto ósseo cortical autólogo no tratamento de lesões ósseas benignas 120

TUMOR DE PARTES MOLES
Compressão do nervo mediano por cisto sinovial gigante 162

TUMORES ÓSSEOS EM GERAL
Tumores ósseos: contribuição da radiologia na conduta 61

ULNA
Estudo populacional de variação ulnar em indivíduos normais 87

WATSON
Síndrome do ombro doloroso: tratamento cirúrgico pela técnica de Watson 193

Autores

A

Abreu, Eugênia M.A. *Veja* **Volpon, José B.**
Albertoni, Walter M. *Veja* **Faloppa, Flávio**
Albertoni, Walter M. *Veja* **Komatsu, Satiro**
Alonso, Nivaldo, Carramaschi, Fábio, Calonge, Haroldo, Gemperli, Rolf, Monteiro Jr., Araldo A. & Ferreira, Marcus C. Retalho fasciocutâneo posterior da coxa no tratamento de úlceras de pressão 13
Alvarenga, Wilson *Veja* **Diogenes, Manuel**
Alvaro, Rolando M. *Veja* **Drumond, Sérgio N.**
Alves, Mário P. *Veja* **Veloso, Gérson A.**
Amatuzzi, M.M., Gouveia, J.L.F. & Padilha, O.S. Tratamento cirúrgico das instabilidades anteriores crônicas do joelho 37
Auchen, Mario F.Z. *Veja* **Laredo Filho, José**
Azevedo, Fátima M.C.A. *Veja* **Canto, Roberto S.T.**
Azevedo Neto, José S. *Veja* **Canto, Roberto S.T.**

B

Barbieri, Antonio *Veja* **Garcia Filho, Reynaldo J.**
Barbieri, Cláudio H., Zyman, Mauro, Valério, Paulo R. & Bertolli F.º, Roberto Síndrome do ombro doloroso: tratamento cirúrgico pela técnica de Watson 193
Barbieri, Cláudio H. *Veja* **Paccola, Cleber A.**
Barreto, João M. *Veja* **Malta, Márcio C.**
Barretti Júnior, Nelson *Veja* **Rossi, João D.M.B.A.**
Barros Filho, Tarcísio E.P., Mendonça Netto, Antonio B.F., Silva, Jorge S., Pécora, José R. & Olivi, Rogério Avaliação radiológica da coluna cervical em crianças 5
Barros F.º, Tarcísio E.P., Guarniero, Roberto, Chih, Chao L., Choi, Pil S. & Rodrigues, Consuelo J. Substituição de tendão por dura-máter. Estudo experimental 97
Barros F.º, Tarcísio E.P. *Veja* **Guarniero, Roberto**
Bertolli Filho, Roberto *Veja* **Barbieri, Cláudio H.**
Braga Jr., Manuel B. *Veja* **Laredo Filho, José**

C

Caggiano, Renato N.F., Laredo Filho, José & Clemente Filho, Antonio S. Estudo radiológico populacional do ângulo de carga do cotovelo 209
Calonge, Haroldo *Veja* **Alonso, Nivaldo**
Camargo, Flávio P., Cordeiro, Emilio N., Costa, Roberto C., Carazzato, João G. & Camargo, Olavo P. Tratamento cirúrgico das lesões ósseas cavitárias benignas empregando cimento acrílico e prótese de polietileno. Uma experiência com 135 casos 129
Camargo, Olavo P. *Veja* **Camargo, Flávio P.**
Camargo, Olavo P. *Veja* **Guarniero, Roberto**
Canto, Roberto S.T., Azevedo, Fátima M.C.A., Azevedo Neto, José S. & Lagos, Carlos A. Osteocondrodistrofia deformante (doença de Mórquio): estudo de uma família 16
Carazzato, João G. *Veja* **Camargo, Flávio P.**
Carramaschi, Fábio *Veja* **Alonso, Nivaldo**
Carrasco, Mário J.M. *Veja* **Laredo Filho, José**
Carvalho Filho, Guaracy *Veja* **Volpon, José B.**
Chih, Chao L. *Veja* **Barros F.º, Tarcísio E.P.**
Choi, Pil S. *Veja* **Barros F.º, Tarcisio E.P.**
Clemente Filho, Antonio S. *Veja* **Caggiano, Renato N.F.**
Cordeiro, Emílio N. *Veja* **Camargo, Flávio P.**
Costa, Roberto C. *Veja* **Camargo, Flávio P.**

D

Defino, Helton L.A. *Veja* **Paccola, Cleber A.J.**
Defino, Helton L.A. *Veja* **Xavier, Camilo A.M.**
Diógenes, Manuel, Manes, José, Alvarenga, Wilson & Malta, Márcio C. Artrite de Jaccoud (artrite pós-febre reumática crônica). Relato de um caso 30
Drumond, Sérgio N., Magalhães, Marcelo J., Freitas, Afrânio D., Álvaro, Rolando M. & Gomes, Eduardo G.F. Tratamento das pseudartroses da tíbia com a osteossíntese intramedular fechada de Küntscher. Estudo de 20 casos consecutivos 179

F

Faloppa, Flávio, Albertoni, Walter M., Laredo Filho, José, Leite, Vilnei M. & Komatsu, Satiro Estudo populacional do alinhamento do joelho no plano frontal durante o desenvolvimento 91
Faloppa, Flávio *Veja* **Komatsu, Satiro**
Ferreira, José C.A. *Veja* **Telini, Arthur C.**
Ferreira, Marcus C., Morais-Besteiro, Julio, Monteiro Jr., Araldo A. & Zumiotti, Arnaldo V. Reparação do revestimento cutâneo do pé com retalhos microcirúrgicos ... 47
Ferreira, Marcus C. *Veja* **Alonso, Nivaldo**
Ferreira Neto, Júlio C. *Veja* **Silva, Gilmar H.**
Figueiredo, João D.S. & Figueiredo, Ubirajara M. Progressão da escoliose idiopática no Maranhão 231
Figueiredo, Ubirajara M. *Veja* **Figueiredo, João D.S.**
Freitas, Afrânio D. *Veja* **Drumond, Sérgio N.**
Furchi, Guilherme *Veja* **Volpon, José B.**

G

Garcia Filho, Reynaldo J., Laredo Filho, José & Barbieri, Antonio Estudo comparativo entre os exames radiográfico e cintilográfico na síndrome de Legg-Calvé-Perthes. Importância para o diagnóstico precoce e diferencial .. 165
Gemperli, Rolf *Veja* **Alonso, Nivaldo**
Gomes, Eduardo G.F. *Veja* **Drumond, Sérgio N.**
Gomes, Ricardo C. *Veja* **Pardini Jr., Arlindo G.**
Gouveia, J.L.F. *Veja* **Amatuzzi, M.M.**
Grigoletto Jr., Wlastemir *Veja* **Guarniero, Roberto**
Guarniero, Roberto, Grigoletto Jr., Wlastemir, Padula, Flávio, Stump, Xavier M.G.R.G. & Peixinho, Milton Importância da artrografia na evolução do tratamento de luxação congênita do quadril 8
Guarniero, Roberto, Barros Fº, Tarcísio E.P., Camargo, Olavo P., Oliveira, Nancy R.B. & Peixinho, Milton Estudo experimental da espongização cortical com o emprego de placas metálicas 149
Guarniero, Roberto *Veja* **Barros Fº, Tarcísio E.P.**
Guarniero, Roberto *Veja* **Rossi, João A.**
Guimarães, Salvador C. *Veja* **Veloso, Gérson A.**

H

Hemais, Paulo M.P.G. & Pereira, Léa F. Menisco discóide. Diagnóstico pela artrografia com duplo meio de contraste 108
Hungria Filho, José S. Postura: a primazia da pélvis no seu condicionamento e na correção de seus desvios 144, 201, 236

K

Köberle, Gottfried & Reis, Fernando B. Luxação do cotovelo com fratura da diáfise radial 207
Komatsu, Satiro, Albertoni, Walter M., Leite, Vilnei M., Laredo Filho, José & Faloppa, Flávio Propedêutica da lesão do ligamento colateral ulnar da articulação metacarpofalângica do polegar 153
Komatsu, Satiro *Veja* **Faloppa, Flávio**
Kumpinski, Léo *Veja* **Schwartsmann, Carlos R.**

L

Lacerda, Jorge R. *Veja* **Malta, Márcio C.**
Lagos, Carlos A. *Veja* **Canto, Roberto S.T.**
Laredo Filho, José, Braga Jr., Manuel B. Carrasco, M.J.M. & Auchen, Mario F.Z. Condrólise do quadril 1
Laredo Filho, José *Veja* **Caggiano, Renato N.F.**
Laredo Filho, José *Veja* **Faloppa, Flávio**
Laredo Filho, José *Veja* **Garcia Filho, Reynaldo J.**
Laredo Filho, José *Veja* **Komatsu, Satiro**
Lech, Osvandré Compressão do nervo mediano por cisto sinovial gigante 162
Leite, Vilnei M. *Veja* **Faloppa, Flávio**
Leite, Vilnei M. *Veja* **Komatsu, Satiro**
Leivas, Tomaz P. *Veja* **Rossi, João D.M.B.A.**
Leme, José T. *Veja* **Schwartsmann, Carlos R.**
Luna, Júlio M. *Veja* **Pardini Jr., Arlindo G.**

M

Magalhães, Marcelo J. *Veja* **Drumond, Sérgio N.**
Malta, Márcio C., Lacerda, Jorge R., Barreto, João M. & Pintor, Jorge M. Enxertia óssea precoce no tratamento da fratura exposta da tíbia 223
Malta, Márcio C. *Veja* **Diógenes, Manuel**
Manes, José *Veja* **Diógenes, Manuel**
Mendonça Netto, Antonio B.F. *Veja* **Barros Filho, Tarcísio E.P.**
Menezes, Ricardo G. *Veja* **Silva, Gilberto D.V.**
Methitariam, Armênio *Veja* **Rossi, João D.M.B.A.**
Mirisola Jr., Walter C. *Veja* **Rossi, João D.M.B.A.**
Monteiro Jr., Araldo A. *Veja* **Alonso, Nivaldo**
Monteiro Jr., Araldo A. *Veja* **Ferreira, Marcus C.**
Morais-Besteiro, Júlio *Veja* **Ferreira, Marcus C.**

N

Negrelly, Antonio G. *Veja* **Quintas, Sidney M.**
Nisiyama, Célia Y. *Veja* **Volpon, José B.**

O

Oda, Alberto *Veja* **Rossi, João D.M.B.A.**
Oliveira, Heverton C. *Veja* **Veloso, Gérson A.**
Oliveira, Nany R.B. *Veja* **Guarniero, Roberto**
Olivi, Rogério *Veja* **Barros Filho, Tarcísio E.P.**
Ono, Nelson K. *Veja* **Yoneda, Teruo**
Ortiz, Jair *Veja* **Telini, Arthur C.**

P

Paccola, Cleber A.J., Defino, Helton L.A. & Barbieri, Cláudio H. Fraturas da cabeça do rádio. Resultados tardios após ressecção ou osteossíntese 80
Paccola, Cleber A.J. Fratura-luxação do tornozelo. Relato de um caso raro de luxação irredutível 159
Paccola, Cleber A.J. Lesão aguda do ligamento cruzado anterior. Aspectos clínicos e anatomopatológicos de 87 casos 185
Padilha, O.S. *Veja* **Amatuzzi, M.M.**
Padula, Flávio *Veja* **Guarniero, Roberto**
Paes, Edson M. *Veja* **Rocha, Luiz E.M.**
Pardini Jr., Arlindo G., Tavares, Kleber E. & Luna, Júlio M. Instabilidades do carpo: subluxação rotatória do escafóide e do semilunar 73
Pardini Jr., Arlindo G. & Pires, Paulo R. Complicação da artroplastia do semilunar: sinovite reacional 139
Pardini Jr., Arlindo G. & Gomes, Ricardo C. Cirurgia do laço para a correção da mão em garra paralítica 214
Pécora, José R. *Veja* **Barros Fº, Tarcísio E.P.**
Peixinho, Milton *Veja* **Guarniero, Roberto**
Pengo, José R. *Veja* **Schwartsmann, Carlos R.**
Pereira, Léa F. *Veja* **Hemais, Paulo M.P.G.**
Peres, Francisco P. *Veja* **Quintas, Sidney M.**
Pernet, Alípio Lesões recentes dos tendões 23
Pintor, Jorge M. *Veja* **Malta, Márcio C.**
Pires, Paulo R. *Veja* **Pardini Jr., Arlindo G.**

Q

Quintas, Sidney M., Negrelly, Antonio G., Silva, Carlos H.B. & Peres, Francisco P. Transferência do gastrocnêmio medial para a lesão crônica do ligamento cruzado posterior 44

R

Reis, Fernando B. *Veja* **Köberle, Gottfried**
Rocha, Luiz E.M., Paes, Edson M. & Sobania, Luiz C. Lesões por esforços de repetição. Análise em 166 digitadores de um centro de computação de dados 115
Rodrigues, Consuelo J. *Veja* **Barros Fº, Tarcísio E.P.**
Rossi, João A., Suzuki, Itiro & Guarniero, Roberto Estudo do afundamento da prótese de Thompson não cimentada 27
Rossi, João A. & Toledo, Celso S. Anomalias lombares associadas 55
Rossi, João A. & Barretti Jr., Bernardo N. O problema da rotação externa nas fraturas diafisárias do fêmur em crianças 105

Rossi, João A., Oda, Alberto, Mirisola Jr., Walter, Leivas, Tomaz P., Methitariam, Armênio & Schiavon, Carlos A. Alterações mecânicas de fêmures de ratos submetidos a métodos de conservação 111

S

Santos, Ulisses *Veja* **Yoneda Teruo**
Schiavon, Carlos A. *Veja* **Rossi, João A.**
Schmiedt, Ivo Indução do joanete por alongamento do primeiro metatarsiano 58
Schwartsmann, Carlos R., Pengo, José R. & Leme, José T. Prótese total do quadril autofixante. Nota preliminar .. 35
Schwartsmann, Carlos R., Skonieski, João M. & Kumpinski, Léo Tratamento conservador das fraturas impactadas do colo do fêmur 174
Silva, Carlos H.B. *Veja* **Quintas, Sidney M.**
Silva, Gilberto D.V. & Menezes, Ricardo G. Tratamento de retarde de consolidação e pseudartrose das fraturas de tíbia por ressecção segmentar da fíbula 51
Silva, Gilmar H., Ferreira Neto, Júlio C. & Yamamura, Ysao Hipermobilidade da coluna cervical em frouxidão ligamentar congênita 100
Silva, Jorge S. *Veja* **Barros Fº, Tarcísio E.P.**
Skonieski, João M. *Veja* **Schwartsmann, Carlos R.**
Sobania, Luiz C. *Veja* **Rocha, Luiz E.M.**
Souza, Gilton C.F. *Veja* **Yoneda, Teruo**
Stump, Xavier M.G.R.G. *Veja* **Guarniero, Roberto**
Suzuki, Itiro *Veja* **Rossi, João A.**

T

Tavares, Kleber E. *Veja* **Pardini Jr., Arlindo G.**
Teixeira, Augusto C. Plexo braquial: abordagem cirúrgica; detalhes anatômicos 227
Telini, Arthur C., Ortiz, Jair & Ferreira, José C.A. Correção cirúrgica do pé equinovaro pela técnica de Norris Carroll 133
Toledo, Celso S. *Veja* **Rossi, João A.**
Tôrres, Júlio R. Tratamento cirúrgico do mal de Pott 189

V

Valério, Paulo R. *Veja* **Barbieri, Cláudio H.**
Veloso, Gérson A., Alves, Mário P. & Guimarães, Salvador C. Osteocondroma intra-articular. Apresentação de um caso 33
Veloso, Gérson A. & Oliveira, Heverton C. Tumores ósseos: contribuição da radiologia na conduta 61
Volpon, José B., Abreu, Eugênia M.A., Furchi, Guilherme & Nisiyama, Célia Y. Estudo populacional do alinhamento do joelho no plano frontal durante o desenvolvimento 91
Volpon, José B. & Carvalho Fº, Guaracy Luxação congênita do quadril no recém-nascido. Parte II — Resultados ... 125
Volpon, José B. Fratura da periferia da cartilagem de crescimento do fêmur. Relato de um caso 219

X

Xavier, Camilo A.M. & Defino, Helton L.A. Uso do enxerto ósseo cortical autólogo no tratamento de lesões ósseas benignas 120

Y

Yamamura, Ysao *Veja* **Silva, Gilmar H.**
Yoneda, Teruo, Ono, Nelson K., Santos, Ulisses & Souza, Gilton C.F. Fraturas ipsilaterais do fêmur e da tíbia ... 67

Z

Zumiotti, Arnaldo V. *Veja* **Ferreira, Marcus C.**
Zygman, Mauro *Veja* **Barbieri, Cláudio H.**

SBOT na reunião do Conselho de Especialidades da AMB

O Presidente da SBOT esteve presente, no dia 30 de outubro último, à reunião do Conselho de Especialidades da AMB, representando a Sociedade. Dessa reunião participaram cerca de 30 representantes das mais diferentes especialidades, que discutiram uma vez mais as normas para concessão dos títulos de especialista.

A AMB, através de sua Diretoria e do seu Conselho de Especialidades, está revendo todos os convênios realizados com as entidades de especialidades, com o objetivo de procurar fazer um conjunto de normas no sentido de democratizar os concursos para concessão do título de especialista.

Na oportunidade, foi também discutido o problema das residências médicas. Após essa reunião, o Presidente da SBOT procurou agendar uma entrevista junto ao MEC, para conhecimento do pensamento atual desse Ministério com relação à concessão do título de especialista.

TABELA DE HONORÁRIOS

Na reunião do Conselho de Especialidades, o Presidente da SBOT, Dr. Celso A.N. Simoneti, fez contato com o Dr. Antonio Celso Nunes Nassif, Presidente da Comissão Nacional de Honorários Médicos, tendo reivindicado o agendamento de uma reunião entre o Dr. Nassif e representantes da SBOT, com o objetivo de discutir problemas e/ou reivindicações procedentes de diferentes Regionais, relativas à tabela de honorários médicos.

O presidente da SBOT confirmou o nome do Dr. Eros Xavier da Silva como representante da Sociedade junto à Comissão Nacional de Honorários Médicos.

Jornada de Ortopedia e Traumatologia do Hospital das Clínicas da FMUSP

Será realizada nos dias 12 e 13 de dezembro próximo, no Centro de Convenções Rebouças (Av. Rebouças, 600), na capital paulista, a VI Jornada de Ortopedia e Traumatologia do Hospital das Clínicas da FMUSP, promovida pela Associação dos Ex-Estagiários de Ortopedia e Traumatologia do HC.

Estarão participando da Jornada o Prof. Charles Rockwood, da Universidade do Texas; Prof. A. Bianchi-Maiocchi, da Universidade de Milão; e Dr. Diego L. Fernandez, Chefe do Serviço de Traumatologia do Hospital Central Aarau, da Suíça.

Compõem atualmente a diretoria da entidade promotora os Drs. João de Azevedo Lage, presidente; Tarcísio Eloy Pessoa de Barros Filho, secretário; Roberto Basile Júnior, tesoureiro; Olavo Pires de Camargo, bibliotecário; e Dirceu de Andrade, presidente eleito.

Os interessados deverão inscrever-se com antecedência na Secretaria do Departamento de Ortopedia e Traumatologia do Hospital das Clínicas da FMUSP, na Rua Dr. Ovídio Pires de Campos, s/n.º, ou pelo tel. (011) 852-1691, em São Paulo.

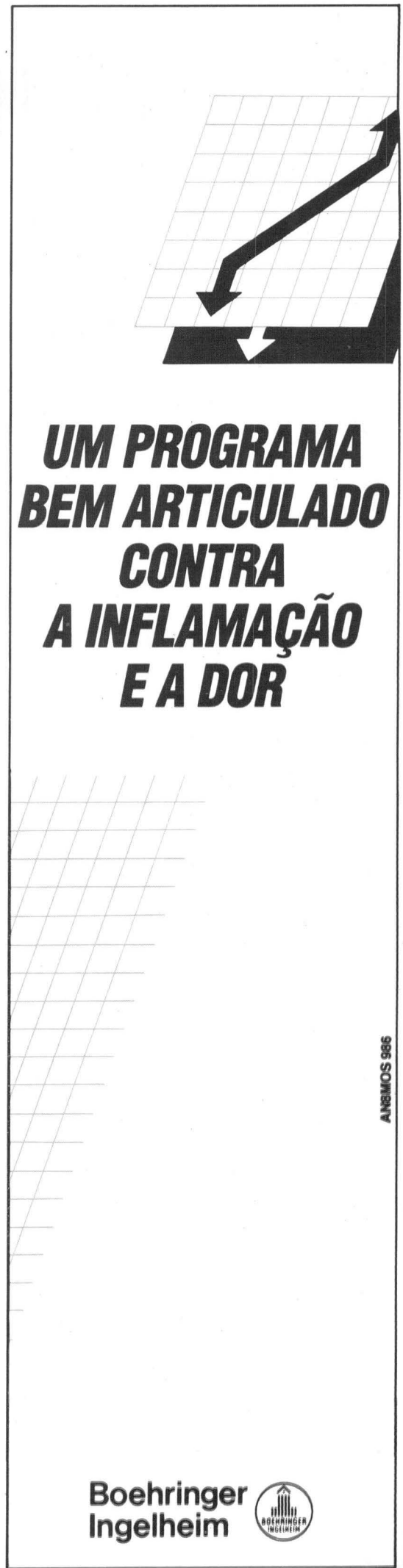

Entregues os primeiros Prêmios Bienais da SBOT

A SBOT fez a entrega dos Prêmios Bienais instituídos a partir de 1986 aos trabalhos vencedores indicados pelas respectivas comissões julgadoras das diferentes categorias, durante o jantar de encerramento do 25º Congresso Brasileiro de Ortopedia e Traumatologia, em Fortaleza.

Os trabalhos laureados foram os seguintes:

Prêmio Bienal Clínico "Bruno Maia": "Planificação Radiológica da Abertura Intercondílea na Reconstrução do Ligamento Cruzado Anterior", cujos autores são João Luiz Ellera Gomes e Alfredo Antonio Scarton;

Prêmio Cinqüentenário Tema Geral "Luiz Rezende Puech": "Contribuição ao Estudo da Etiopatogenia do Torcicolo Muscular Congênito", de autoria de Manuel Bonfim Braga Jr., José Laredo Filho e Beny Schmidt;

Prêmio Bienal Pesquisa "Gastão Veloso": "Presença de Cartilagem em Tendões Flexores — Revisão do Padrão Histológico", de Helton Luiz Aparecido Defino;

Prêmio Bienal Criatividade "Orlando Pinto de Souza": "Artrodese Anterior Precoce nas Luxações da Coluna Cervical com Tetraplegia", de autoria de Antonio Bento Furtado de Mendonça Netto, Tarcisio Eloy Pessoa de Barros Filho.

Os autores laureados em cada prêmio receberam a importância de Cz$ 10.000,00 e os respectivos diplomas.

Na oportunidade, o Dr. Camilo André Mércio Xavier usou da palavra para enaltecer a qualidade dos trabalhos escritos e concitando a todos os membros da SBOT a inscreverem trabalhos para os próximos prêmios a serem concedidos.

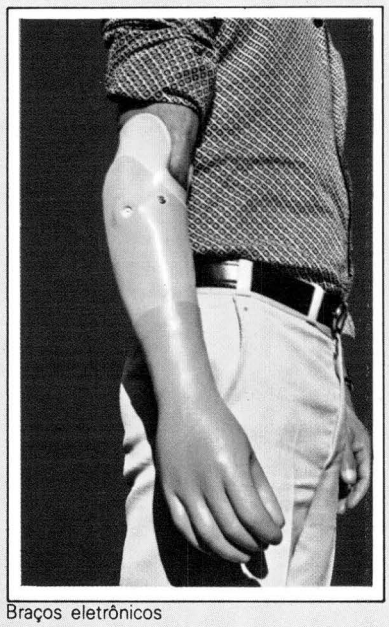



Braços eletrônicos

A linha de produtos Otto Bock é encontrada na Ortopedia José, onde a tecnologia mais avançada é usada em seu benefício.

ORTOPEDIA JOSÉ LTDA.
RIO DE JANEIRO

Rua Francisco Sá, 35 — S/Lj. 208/210
Tels. (021) 227-3593 e 267-8296

Fotos: aplicação do sistema "MODULAR" da Otto Bock

Prêmios Bienais da SBOT

A SBOT outorga, a cada dois anos, os seguintes prêmios, cada um no valor de dez mil cruzados e diploma: Tema Geral Prof. Luiz Resende Puech; Clínico Prof. Bruno Maia; Pesquisa Prof. Gastão Veloso; Criatividade Prof. Orlando Pinto de Souza.

A próxima outorga será em 1988, estando as inscrições abertas a partir de 1.º de março daquele ano até 31 de julho.

Os candidatos deverão ser membros titulares da SBOT e regularmente inscritos nos congressos que a entidade promove a cada dois anos.

Os originais dos trabalhos concorrentes devem ser apresentados em língua portuguesa, em quatro vias datilografadas, apenas numa face do papel, tamanho ofício, espaço dois entre as linhas, com páginas numeradas e com a documentação pertinente inclusa. A documentação necessária para ilustrar o trabalho (fotografias, tabelas, gráficos, quadros, etc.) devem acompanhar o trabalho em apenas uma única via.

Os originais deverão ser rigorosamente inéditos: a divulgação dos nomes por qualquer meio, no todo ou em parte, eliminará o concorrente.

Os concorrentes poderão inscrever-se com mais de uma obra em qualquer das categorias.

Nos originais deverão figurar apenas o título da obra, o pseudônimo do concorrente e a indicação da categoria (Geral, Clínico, Pesquisa ou Criatividade).

Os originais deverão ser acompanhados de envelopes fechados, contendo as seguintes informações: título da obra, pseudônimo, nome completo, breve currículo e endereço completo do concorrente, com indicação, na parte externa, do título da obra e do pseudônimo do autor.

Os originais deverão ser enviados para a sede da SBOT, na Alameda Lorena, 1.304 — 17.º andar, salas 1.712/13, CEP 01424, São Paulo, SP.

Concurso no Departamento de Ortopedia da FMUSP

O Professor Manlio Mario Marco Napoli foi aprovado com distinção, obtendo nota 10 em todas as provas, no concurso para provimento do cargo de Professor Titular do Departamento de Ortopedia e Traumatologia da Faculdade de Medicina da Universidade de São Paulo.

Constituíram a Comissão Julgadora desse concurso os Profs. Fábio Schmidt Goffi (presidente), FMUSP; Flávio Pires de Camargo (membro), FMUSP; José Albano Nova Monteiro (membro), UFRJ; Remilson Tourinho Domenech (membro), UFBA; Carlos Américo Giesta (membro), Uni-Rio; Orlando Lodovici (suplente), FMUSP; Marino Lazzareschi (suplente), EPM.

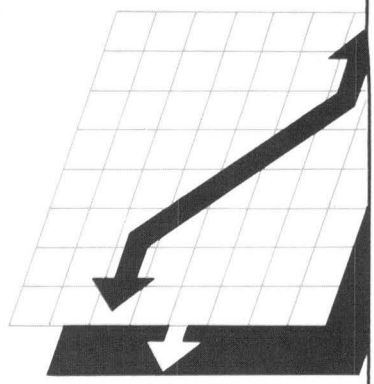

UM PROGRAMA BEM ARTICULADO CONTRA A INFLAMAÇÃO E A DOR

AN8MOS 986

Boehringer Ingelheim

Relaxe em Paquetá e mantenha o Stress sob controle

Reservas pelo Tel (021) 397-0087

Após a semana tensa, de decisões importantes, o melhor remédio é Paquetá, a ilha dos amores, onde não existem automóveis, fábricas nem poluição. Onde você não tem pressa de ir nem de chegar, porque aqui vivem a paz, e a tranquilidade. Venha conhecer ou relembrar este paraíso e hospede-se no Flamboyant Paquetá Hotel.

Flamboyant Paquetá Hotel

Grossa, 58 — Paquetá — Rio de Janeiro.



Para você chegar a Paquetá, a ilha dos amores, e sonhar naquele paraíso encantado, você pode contar com a TRANSTUR.
Saída de aerob

V Congresso Sul-Brasileiro de Ortopedia e Traumatologia

Realiza-se em Curitiba, de 29 de abril a 2 de maio do próximo ano, o V Congresso Sul-Brasileiro de Ortopedia e Traumatologia, constando em seu programa os seguintes temas preferenciais: 1) Desigualdades dos membros inferiores; 2) Fraturas ao nível do joelho; 3) Fraturas da extremidade superior do úmero.

A secretaria geral do conclave funciona na Rua 15 de Novembro, 2.223, CEP 80050, tel. (041) 263-1222, na capital paranaense.

Tratamento da artrite: Simpósio em Israel

O Centro de Cirurgia de Implante e o Departamento de Cirurgia Ortopédica do Centro Médico de Haifa (Rothschild), Israel, promoverão, em 22 e 23 de abril do próximo ano, o 9º Simpósio Anual Internacional sobre Tratamento Cirúrgico da Artrite.

Desta vez o tema central será espinha, incluindo-se os seguintes tópicos: instabilidade da coluna lombar e estenose; degeneração do disco intervertebral: tratamentos alternativos; deformidade e degeneração: o desafio; lesão espinal: tratamento inicial e resultados tardios.

Para maiores informações, dirigir-se a David G. Mendes, MD, diretor do Centro de Pesquisas em Cirurgia de Implante, ou a Yechiel Gotfried, MD, MS, chefe da Unidade de Espinha, PO Box 4940, Haifa, Israel.

Mais de 700 inscritos no 5º ORTRA

Com 731 inscritos e a participação de três conferencistas estrangeiros, realizou-se o 5º ORTRA no Copacabana Palace, no Rio.

O 6º ORTRA Internacional já está marcado para o período de 16 a 18 de julho do próximo ano, também no Copacabana Palace, com os convidados estrangeiros John Insall, Klaus Klemm, G. Loda, Marvin Tile, William Fielding.

Intercâmbio cultural Brasil-Cabo Verde

O governo cabo-verdiano espera contar com o serviço de especialistas brasileiros, por um período de pelo menos um ano.

O Itamarati provê passagens aéreas de ida e volta e auxílio mensal no valor de US$ 1.500,00.

Maiores informações na FUNDAP, Rua Cristiano Viana, 428, CEP 05411, tel. (011) 881-5311, ramal 2604 (Flávia), na capital paulista.

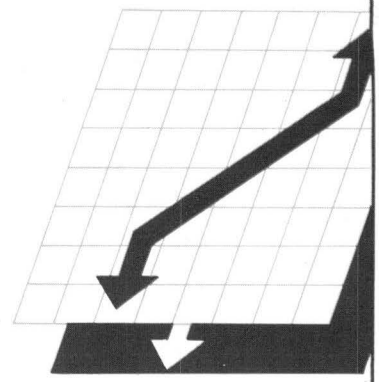

UM PROGRAMA BEM ARTICULADO CONTRA A INFLAMAÇÃO E A DOR

ANBMOS 996

Boehringer Ingelheim

ASSISTÊNCIA TÉCNICA H. STRATTNER

CIRURGIA ARTROSCÓPICA

MODERNA ABORDAGEM PARA VELHOS PROBLEMAS

Lesões Meniscais, Ligamentares, Cartilagem,
Patologia Femoropatelar, Corpos livres.

USO AMBULATORIAL: RECUPERAÇÃO MAIS RÁPIDA.

ARTROSCÓPIOS Storz

De 2,7mm a 6,5mm, para uma ou duas punções, diagnóstico e cirurgia
Sempre a MELHOR VISÃO HOPKINS conjugada ao MENOR CALIBRE
Instrumentos operatórios MAIS RESISTENTES apesar de LEVES
Esmerado ACABAMENTO e reconhecida VERSATILIDADE Storz

ACESSÓRIOS: MENISCÓTOMO — ARTHRO-PNEU e ARTHRO-PUMP
FOTOGRAFIA-FILMAGEM-TELEVISAMENTO.

Representante exclusivo para todo o Brasil

H. STRATTNER

RIO: Rua da Assembléia, 40 — 7° Andar
Tel. (021)221-4277 — Telex (021)32248 HSTR-BR.



Filiais ou escritórios em todos os Estados:

- Porto Alegre: R. General Souza Doca, 116 Tel.: (0512) 31-6422
- São Paulo: R. Minas Gerais, 482 S/L Tel.: (011) 256-5869 e 259-4519
- Belo Horizonte: R. dos Otoni, 75 S/303 Tel.: (031) 224-0316
- Brasília: SCS Edifício Goiás, S/113 Tel.: (061) 224-3288
- Florianópolis: R. dos Ilhéus, 8 – 12° – S/126 Tel.: (0473) 22-8504
- Curitiba: R. Dr. Murici, 390 Cj. 405 Tel.: (0412) 33-2193
- Salvador: Av. Sete de Setembro, 62 S/310 Tel.: (071) 243-7
- Recife: R. Frei Caneca, 59 Cj. 302 Tel. (0812) 24-8909
- Fortaleza: R. Rocha Lima, 1683 Aldeota Tel.: (085) 224-565

Assinaturas da

Revista Brasileira de Ortopedia

Recebem esta Revista automaticamente todos os associados da Sociedade Brasileira de Ortopedia e Traumatologia.

Se não for este o seu caso, garanta o recebimento da Revista fazendo uma assinatura.

Utilize uma das fichas de assinatura ao lado. Preencha-a e a remeta para

Redprint Editora Ltda.,

juntamente com cheque nominal a esta Editora, na

Rua Domingos de Morais, 254 - 4.º - cj. 401-B
04010 - São Paulo, SP

ASSINATURA

Revista Brasileira de Ortopedia

Desejo fazer uma assinatura anual da **Revista Brasileira de Ortopedia,** a partir da edição _____ (indicar o mês).

Para tanto, anexo cheque no valor de Cz$ 200,00, *pagável em São Paulo,* a favor de **Redprint Editora Ltda.**

Nome _____

Especialidade _____

Endereço _____

CEP _____ **Cidade** _____ **Estado** _____

Data _____

_____
(assinatura)

ASSINATURA

Revista Brasileira de Ortopedia

Desejo fazer uma assinatura anual da **Revista Brasileira de Ortopedia,** a partir da edição _____ (indicar o mês).

Para tanto, anexo cheque no valor de Cz$ 200,00, *pagável em São Paulo,* a favor de **Redprint Editora Ltda.**

Nome _____

Especialidade _____

Endereço _____

CEP _____ **Cidade** _____ **Estado** _____

Data _____

_____
(assinatura)

ASSINATURA

Revista Brasileira de Ortopedia

Desejo fazer uma assinatura anual da **Revista Brasileira de Ortopedia,** a partir da edição _____ (indicar o mês).

Para tanto, anexo cheque no valor de Cz$ 200,00, *pagável em São Paulo,* a favor de **Redprint Editora Ltda.**

Nome _____

Especialidade _____

Endereço _____

CEP _____ **Cidade** _____ **Estado** _____

Data _____

_____
(assinatura)

NORMAS

Revista Brasileira de Ortopedia

1. A *Revista Brasileira de Ortopedia* destina-se à publicação de trabalhos que contenham contribuições ao progresso de Ortopedia, Cirurgia de Mão e especialidades afins.
2. Os artigos enviados deverão ser datilografados em papel ofício, em espaço duplo, com margem larga, devendo o autor remeter 3 cópias. A última página conterá o endereço do autor.
3. Os artigos enviados passarão a ser propriedade da Revista.
4. No caso de artigos muito extensos, a Direção da *Revista Brasileira de Ortopedia* se reserva o direito de publicá-los em quantas edições julgar necessárias.
5. Os artigos aprovados pelo Corpo Editorial serão publicados na ordem de seu recebimento.
6. As referências bibliográficas serão indicadas no fim do trabalho, contendo apenas os autores citados no texto.
7. Os trabalhos deverão ser acompanhados de sinopse de, no máximo, 200 palavras, em português. No final, resumo em inglês.
8. Por "Resumo do Autor", compreende-se o resumo de um trabalho científico, redigido pelo próprio autor e publicado ao mesmo tempo que o trabalho, depois de sua apresentação ter sido examinada pelo Editor. O resumo deve recapitular sucintamente os fatos contidos no trabalho e suas conclusões e chamar atenção para os novos dados do problema. (Código de boa prática em matéria de publicações científicas – Tradução por Zeferino Ferreira Paulo, autorizada pela UNESCO, do "Code de bon usage en matière de publications scientifiques", Bull UNESCO Bibl: (Paris) 17 (1): 30-34, 1963).
9. O artigo para publicação deverá conter, além do nome do autor, os seus títulos principais e a procedência do trabalho.
10. O autor citado será numerado e relacionado, em ordem alfabética, na referência bibliográfica, de acordo com as seguintes normas:

Livros

Número de ordem, ponto, sobrenome do autor, vírgula, letras iniciais de seus nomes, dois pontos, título do capítulo, ponto e vírgula, autor do livro, se diferente do capítulo, ponto e vírgula, título do livro (em grifo), vírgula, local da edição, vírgula, editor, vírgula, data da impressão, ponto, número do capítulo, vírgula, páginas inicial e final, ponto.

Ex.:

1. Casa Grande, P.A. & Frost, H.M.: "Pie zambo", *in Fundamentos de ortopedia clínica,* Barcelona, Salvat, 1955. Cap. 8, p. 147-149.

Artigos

Número de ordem, ponto, sobrenome do autor, vírgula, letras iniciais de seus nomes, seguidas de ponto (o que se repete para cada co-autor, intercalando vírgula), dois pontos, título do trabalho, ponto. Os artigos de periódicos devem incluir: nome abreviado do periódico (grifado), segundo o "Index Medicus", número em arábico do volume, dois pontos, páginas inicial e final, vírgula, ano, ponto.

Ex.:

2. Kite, J.H.: Principles involved in the treatment of congenital club foot. *J. Bone Joint Surg.* (*Am*) 21: 595-60, 1939.

11. As grandezas, unidades e símbolos devem obedecer às normas internacionais ou, na ausência destas, às normas nacionais correspondentes. Sempre que possível, usar o nome científico das drogas.
12. As fotografias deverão ser em papel brilhante, com clara indicação de sua posição, e os desenhos confeccionados com tinta nanquim. No verso, o título do artigo, nome do autor e o número de ordem indicando sua seqüência.
13. Quando as ilustrações enviadas tiverem sido publicadas em algum outro local, indicar no texto e mencionar a permissão para reproduzi-las.
14. As legendas das ilustrações deverão ser feitas em papel separado e numeradas.
15. Fotos em preto e branco serão reproduzidas gratuitamente, mas a Revista se reserva o direito de estabelecer o limite razoável quanto ao número delas ou cobrar do autor a despesa decorrente do excesso. Fotos coloridas serão cobradas do autor.
16. Somente a *Revista Brasileira de Ortopedia* poderá autorizar a reprodução dos artigos nela contidos.
17. Serão fornecidas ao autor 20 separatas de seus artigos publicados na Revista.
18. O próprio autor deve indicar se o seu texto pertence à categoria:
    a. "memórias científicas originais";
    b. "comunicações provisórias ou notas preliminares" ou
    c. "revisões de conjunto ou atualizações".
19. Sendo a *Revista Brasileira de Ortopedia* uma publicação periódica, seguiremos o projeto de norma brasileira proposto pela Associação Brasileira de Normas Técnicas, na sua publicação "Normalização de Documentação no Brasil".
20. Os casos omissos serão resolvidos pela Diretoria da Revista.

A *Revista Brasileira de Ortopedia* circula anualmente nos meses de jan.-fev., março, abril, maio, junho, julho, agosto, setembro, outubro e nov.-dez., formando um volume.

Tiragem 5.000
Preço do exemplar ..... Cz$ 30,00
Assinatura
Assinatura anual, inclusive porte, pagamento adiantado:
Brasil ..... Cz$ 200,00
Exterior ..... US$ 55.00
Pagamento
Todos os cheques e outras formas de quitação deverão ser pagáveis à Redprint Editora Ltda.

Movimentos Livres

Jogador de futebol sem o conhecido "jogo de cintura" fica eternamente no banco de reservas.

A flexibilidade e a liberdade de movimentos tem que ser completa dentro e fora de campo. Porque também no dia-a-dia de quem trabalha em outras atividades é preciso ter muito "jogo de cintura". Mesmo em casos de lombalgia e torcicolo.

Dexa-Citoneurin® elimina rapidamente a dor e a inflamação, devolvendo o paciente às suas atividades normais. Com a comprovada ação terapêutica da dexametasona — um corticosteróide cuja potência antiflogística é 5 a 6 vezes superior à da prednisona. Essa potente ação antiinflamatória da dexametasona reduz a irritação dos terminais nervosos, com alívio imediato da dor nas lombalgias, sinovites, bursites, tendinites e ciática.

E a combinação das vitaminas neurotrópicas **B_1, B_6** e **B_{12}** completam a ação da dexametasona, devido à reconhecida ação antiálgica dessas vitaminas. Esta combinação é que faz de **Dexa-Citoneurin®** a melhor escolha para colocar seu paciente novamente em movimento.

Composição: Injetável: Ampola I — vitamina B_1... 100mg; vitamina B_6... 100mg; vitamina B_{12}... 5000mcg; procaína... 50mg.
Ampola II — acetato de dexametasona, 4mg; **Comprimidos:** vitamina B_1... 100mg; vitamina B_6... 100mg; vitamina B_{12}... 5000mcg; dexametasona... 0,5mg.

Indicações: Lombalgia, sinovite, bursite, tendinite, ciática, síndrome ombro-braço aguda, síndrome cervical aguda.

Contra-Indicações: Úlceras gástrica e duodenal, diabete, infecções graves, descompensação cardíaca, bloqueio aurículo-ventricular e bradicardia.

Precauções: As mesmas de qualquer corticoterapia sistêmica.

Posologia: Ampolas: 1 aplicação intramuscular a cada 2 ou 3 dias. **Comprimidos:** 2 a 6 comprimidos ao dia.

Apresentações: Embalagens com 3 ampolas I + 3 ampolas II e embalagens com 20 comprimidos.

Dexa-Citoneurin®

Elimina rapidamente a inflamação e a dor da lombalgia.

MERCK

MERCK S.A. Indústrias Químicas
Estrada dos Bandeirantes, 1.099
CEP 22.710 — Rio de Janeiro — RJ

Quando a lombalgia transforma seu paciente numa caricatura.

É de repente. Vem aquela pontada e... pronto. Parece que o paciente se desmanchou.

Com a dor e contratura muscular da lombalgia e do torcicolo, perde-se a postura e o rosto é uma máscara de dor. No entanto, seu paciente precisa viver suas atividades normais do dia-dia. Precisa de um medicamento que dê alívio e devolva a mobilidade total.

Mio-Citalgan® é o único miorrelaxante ético capaz de uma ação rápida e decisiva. Unindo o **Carisoprodol,** potente miorrelaxante, com a consagrada **Dipirona,** e a reconhecida ação antiálgica das vitaminas **B1, B6** e **B12, Mio-Citalgan®** elimina totalmente a dor pelo simples fato de ser o mais forte diante da contratura muscular. E sem provocar sonolência, graças à presença estimulante da **Cafeína** em sua fórmula.

Mio-Citalgan®

O miorrelaxante decisivo.

Elimina imediatamente a dor e a contratura da lombalgia.

Composição:

Carisoprodol	150 mg
Dipirona	250 mg
Cafeína	30 mg
Vitamina B_1	50 mg
Vitamina B_6	100 mg
Vitamina B_{12}	1000 mcg

Indicações: Lombalgia, torcicolo, ombro doloroso, miosite, fibrosite, distensões musculares, câimbras.

Contra-indicações: Miastenia gravis; pacientes hipersensíveis às pirazolonas; discrasias sangüíneas e porfiria aguda intermitente.

Efeitos colaterais: Pelo uso prolongado, a dipirona pode provocar, em pessoas sensíveis, agranulocitose e neutropenia.

Precauções: Como em pacientes sensíveis ao carisoprodol o produto pode provocar sonolência, recomenda-se cuidado ao dirigir automóveis.

Posologia: 1 a 2 comprimidos até 4 vezes ao dia.

Apresentação: Embalagens com 20 comprimidos.

MERCK

MERCK S.A. Indústrias Químicas
Estrada dos Bandeirantes, 1.099
CEP 22.710 — Rio de Janeiro — RJ