SOCIEDADE BRASILEIRA DE
ORTOPEDIA E TRAUMATOLOGIA

ISSN 0102-3616

REVISTA BRASILEIRA DE ORTOPEDIA

MARÇO 1988 VOL. 23/3

NOVO Feldene* Solúvel

Piroxicam

Rápida analgesia nos processos agudos

- Líquido em segundos
- O único em comprimido solúvel
- Pode ser tomado inteiro ou dissolvido em líquidos
- Paladar neutro

Feldene* Piroxicam **Solúvel**

- Prontamente absorvido
- Rápido e contínuo alívio da dor
- Rápida recuperação da capacidade funcional
- Dose única diária

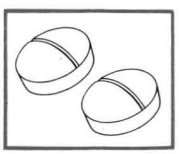

40mg nos dois primeiros dias

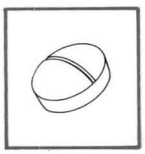

20mg nos dias subseqüentes

O único piroxicam com a qualidade de quem investe em pesquisa.

Pfizer

*Marca de Pfizer Inc. 215.011101.487 © Laboratórios Pfizer Ltda., 1987. Todos os direitos reservados.

INFORMAÇÕES RESUMIDAS SOBRE O PRODUTO FELDENE (Piroxicam)

Indicações: FELDENE é indicado numa variedade de doenças que requerem atividade antiinflamatória e/ou analgésica, tais como: artrite reumatóide, osteoartrite (artrose), espondilite anquilosante, distúrbios músculo-esqueléticos agudos, gota aguda, dor após intervenção cirúrgica e após trauma agudo, e em dismenorréia primária, em pacientes maiores de 12 anos. **Contra-indicações:** 1. Ulcera péptica ativa. 2. Pacientes que tenham apresentado hipersensibilidade à droga. Potencial sensibilidade cruzada à aspirina e outras antiinflamatórias não esteróides (AINE's), sendo contra-indicado em pacientes que tenham apresentado asma, rinite ou urticária induzidas por essas drogas. **Advertências: Uso durante a gravidez e lactação:** O uso de FELDENE durante a gravidez e lactação ainda não foi estabelecida. FELDENE inibe a biosintetase das prostaglandinas. Este efeito, assim como de outros AINE's, foi associado com uma incidência crescente de distócia e parto retardado em animais prenhes. **Uso em crianças:** Recomendações de dosagens e indicações para uso em crianças ainda não foram estabelecidas. **Precauções:** Baixos índices de ulcerações pépticas e sangramento gastro-intestinal e raros casos fatais têm sido relatados com o uso de FELDENE. Sua administração deve ser cuidadosamente supervisionada em pacientes com história de doença do trato gastro-intestinal superior. Em raros casos AINE's podem causar nefrite intersticial, glomerulite, necrose papilar e síndrome nefrótica. Nestes pacientes a administração de AINE's pode precipitar uma descompensação renal reversível após a interrupção da terapêutica. Os pacientes com maior risco são aqueles com insuficiência cardíaca congestiva, cirrose hepática, síndrome nefrótica e doença renal evidente. Pacientes com disfunção renal severa devem ser cuidadosamente controlados devido a excreção renal do Piroxicam. Os AINE's podem causar retenção de sódio, potássio e fluidos e podem interferir com ação natriurética dos diuréticos. Raramente tem sido descrito sangramento quando FELDENE , bem como outros AINE's, são administrados a pacientes sob o uso de anticoagulantes cumarínicos. FELDENE, como outros AINE's, inibe a agregação plaquetária e aumenta o tempo de sangramento. É recomendável que pacientes que desenvolvam queixas visuais, durante o tratamento com FELDENE, sejam avaliados do ponto de vista oftalmológico. A administração concomitante de FELDENE e ácido acetil-salicílico resulta em uma redução dos níveis plasmáticos de Piroxicam para cerca de 80% . **Reações adversas:** FELDENE é, geralmente, bem tolerado. Os sintomas gastrintestinais são os mais comuns, mas na maioria dos casos não interferem no curso do tratamento. Estes sintomas podem ser: estomatites, anorexia, mal-estar epigástrico, náuseas, obstipação, desconforto abdominal, flatulência, diarréia, dor abdominal e má digestão. Outros sintomas, , tais como: edema, principalmente dos tornozelos, têm sido relatados em pequena porcentagem de pacientes. Efeitos no sistema nervoso central, como: tontura, cefaléia, sonolência, insônia, depressão, nervosismo, alucinações, alterações do humor, pesadelo, confusão mental, parestesia e vertigem têm sido raramente relatados. Edema periorbital, borramento de visão e irritação ocular foram relatados. Mal-estar e zumbido podem ocorrer, reações de hipersensibilidade cutânea geralmente como "rash" e prurido têm sido relatados. Reações fotoalérgicas são infreqüentemente relacionadas à terapêutica. Como com outros AINE's, podem-se observar raros casos de necroses epidérmicas tóxicas (Doença de Lyell) e síndrome de Stevens-Johnson. Reações vesículo-bolhosas também têm sido raramente relatadas. Reações ano-retais aos supositórios apresentam-se como dor local, queimação, prurido e tenesmo. Decréscimo no hematócrito e hemoglobina não associados a sangramento gastrointestinal óbvio foi relatado. Relatou-se ocorrência de anemia, púrpura não trombocitopênica (Henoch - Schonlein), leucopenia e eosinofilia. Foram relatados raros casos de anemia aplástica e epistaxe. Assim como com outros AINE's, alguns pacientes podem evidenciar aumento das transaminases séricas. Palpitações e dispnéia têm sido raramente relatadas. **Posologia e administração: Artrite reumatóide, osteoartrite (artrose, espondilite anquilosante:** a dose inicial recomendada: 20 mg em dose única diária. Dose de manutenção: 10 a 30 mg/dia única ou fracionada. A administração prolongada de doses de 30 mg ou mais acarreta um maior risco de efeitos colaterais gastrintestinais. **Afecções músculo-esqueléticas agudas:** 40 mg ao dia durante dois dias, em dose única ou fracionada. Para o restante dos 7 a 14 dias de tratamento, 20 mg ao dia. **Gota aguda:** dose única inicial: 40 mg, seguido de 40 mg dose única ou fracionada por 4 a 6 dias. FELDENE não é indicado para o tratamento prolongado de gota. **Dor pós-operatória e pós-traumática:** dose inicial recomendada 20 mg, em uma única tomada. Quando se deseja o início da ação rapida, o tratamento poderá ser iniciado com 40 mg diário, por dois dias, em uma dose única ou fracionada, reduzindo-se a seguir para 20 mg ao dia. **Dismenorréia primária:** tão logo apareçam os primeiros sintomas, dose inicial de 40 mg por dois dias, que pode ser continuado com dose única de 20 mg por 1 a 3 dias. FELDENE comprimidos solúveis, pode ser ingerido diretamente com um pouco de líquido ou dissolvido em um volume mínimo de 50 ml de água. **Retal:** Para cada indicação, a posologia de FELDENE supositórios é a

REVISTA BRASILEIRA DE ORTOPEDIA

Órgão oficial da Sociedade Brasileira de Ortopedia e Traumatologia — SBOT

Indexada desde 1978 no IMLA (Index Medicus Latino-Americano)

Diretor e Editor Responsável
Dr. Donato D'Angelo

Secretaria Geral: Rua Leopoldo Miguez, 10 — CEP 22060, Rio de Janeiro, RJ, Brasil. Tels.: 255-9636 e 256-3379.
Secretário de Redação: Dr. Jayr Vieira Gomes.

Corpo Editorial: Drs. Arcelino Bitar, Carlos Giesta, Dagmar Aderaldo Chaves, Décio Souza Aguiar, Edison José Antunes, Elias José Kanan, Flávio Pires de Camargo, Francisco Sylvestre Godinho, Geraldo Pedra, Ivan Ferraretto, Jorge Faria Filho, José Henrique Matta Machado, José Márcio Gonçalves de Souza, José Paulo Marcondes de Souza, Karlos Mesquita, Luiz Carlos Sobania, Luiz Garcia Pedrosa, Manlio Napoli, Márcio Ibrahim de Carvalho, Marco Martins Amatuzzi, Nicolau Mega, Paulo César Schott, Raul Chiconelli, Sênio Silveira, Zanine Figueiredo Coura.
Representante da Redprint no Corpo Editorial: Dr. João D.M.B. Alvarenga Rossi.
Correspondente na Espanha: Prof. Francisco Vaquero Gonzales (Madri).

SOCIEDADE BRASILEIRA DE ORTOPEDIA E TRAUMATOLOGIA

Diretoria 1986-1988
Presidente: Dr. Celso Augusto Nadalini Simoneti (SP)
Vice-Presidente: Dr. Luiz Roberto S. Marczyk (RS)
Secretário Geral: Dr. Gilberto Luiz Camanho (SP)
1º Secretário: Dr. Luiz Carlos Milazzo (GO)
2º Secretário: Dr. Francisco Machado (CE)
Tesoureiro: Dr. Sérgio Nogueira Drumond (MG)
Presidente Eleito: Dr. Paulo César de Malta Schott (RJ)
Presidente do XXVI Congresso: Dr. Edison José Antunes (DF)

Comissão de Ensino e Treinamento: Drs. Cleber A. Jansen Paccola, Gottfried Köberle, João Gilberto Carazzato, José Carlos Affonso Ferreira, José Sérgio Franco, Karlos Celso de Mesquita, Luiz Carlos Sobania.

Comissão de Defesa Profissional: Drs. David Nelson Menda, George Bitar, Walter Marsola.

Comissão de Educação Continuada: Drs. Arlindo Gomes Pardini Jr., Elcio Landin, Francisco Sylvestre Godinho, José Laredo Filho, Marco Martins Amatuzzi, Mário da Paz Alves, Sizínio H. Kanan.

Comissão para Reforma do Estatuto: Drs. Arcelino C.M. Bitar, Arnaldo Amado Ferreira Fº, Eros Xavier da Silva, Gilberto Luiz Camanho, Humberto Maradei Pereira, Paulo Soares Queiroz, Ronaldo Percope.

Sede e Secretaria Geral: Al. Lorena, 1.304, 17º, salas 1.712/13, CEP 01424, Tel.: 883-0575, São Paulo, SP.

Publicação editada e distribuída pela

Redprint

REDPRINT EDITORA LTDA.

Redação, Publicidade e Administração — Rua Domingos de Morais, 254 — 4º — cj. 401-B, CEP 04010, São Paulo, SP. Tel.: 572-4813.
Diretor e Editor — Tadaharu Katayama
Publicidade/Rio — RIC Propaganda & Marketing — Rua do Senado, 338 — sala 101, CEP 20231 — Tels.: 224-9701 e 242-7824.
Fotocomposição e fotolito — WS Assessoria Gráfica
Impressão e acabamento — Editora Ave Maria.

ISSN 0102-3616

ÍNDICE

VOL. 23 — Nº 3 — MARÇO, 1988

(Impresso em maio de 1988)

III Cartas ao Editor

III Notícias

IV In memoriam: Osvaldo Pinheiro Campos

39 Tratamento das fraturas transtrocanterianas do fêmur pelo método de Ender. Estudo sobre 100 casos
Sizinio Kanan Hebert, Nilton Gomes Figurelli

44 Medida de torção femoral pelo ultra-som. Comparação com o método radiográfico biplanar
J.B. Volpon, Carlos E.E. Hirano, Jaime M.R.I.T. Vergara, José D. Contrera

49 Importância da biópsia muscular em Ortopedia
Beny Schmidt, Manuel Bomfim Braga Júnior, Acary Souza Bulle de Oliveira, Alberto Alain Gabbai, Adauto Castelo Filho, Antonio Carlos da Silva, José Laredo Filho

58 Fraturas da clavícula: redução cirúrgica e fixação interna
Nelson Elias, Guilherme D. Gaspar, Iêda V.C. Cardoso, Karlos M. Mesquita

61 Veias do dorso dos dedos da mão
Alfredo Duarte, Augusto César Teixeira

65 Desenvolvimento neuromuscular no descenso do ângulo de inclinação do colo femoral: sua influência na coxa valga da paralisia cerebral
Enéas Brasiliense Fusco

70 Reconstrução anatômica do pé no feto humano de 3º mês pós-concepção. Anatomia do desenvolvimento do arco transverso anterior
Henrique Ayres de Vasconcellos, Afonso Henriques B. Moniz de Aragão

NORMAS

Revista Brasileira de Ortopedia

1. A *Revista Brasileira de Ortopedia* destina-se à publicação de trabalhos que contenham contribuições ao progresso de Ortopedia, Cirurgia de Mão e especialidades afins.
2. Os artigos enviados deverão ser datilografados em papel ofício, em espaço duplo, com margem larga, devendo o autor remeter 3 cópias. A última página conterá o endereço do autor.
3. Os artigos enviados passarão a ser propriedade da Revista.
4. No caso de artigos muito extensos, a Direção da *Revista Brasileira de Ortopedia* se reserva o direito de publicá-los em quantas edições julgar necessárias.
5. Os artigos aprovados pelo Corpo Editorial serão publicados na ordem de seu recebimento.
6. As referências bibliográficas serão indicadas no fim do trabalho, contendo apenas os autores citados no texto.
7. Os trabalhos deverão ser acompanhados de sinopse de, no máximo, 200 palavras, em português. No final, resumo em inglês.
8. Por "Resumo do Autor", compreende-se o resumo de um trabalho científico, redigido pelo próprio autor e publicado ao mesmo tempo que o trabalho, depois de sua apresentação ter sido examinada pelo Editor. O resumo deve recapitular sucintamente os fatos contidos no trabalho e suas conclusões e chamar atenção para os novos dados do problema. (Código de boa prática em matéria de publicações científicas – Tradução por Zeferino Ferreira Paulo, autorizada pela UNESCO, do "Code de bon usage en matière de publications scientifiques", Bull UNESCO Bibl: (Paris) 17 (1): 30-34, 1963).
9. O artigo para publicação deverá conter, além do nome do autor, os seus títulos principais e a procedência do trabalho.
10. O autor citado será numerado e relacionado, em ordem alfabética, na referência bibliográfica, de acordo com as seguintes normas:

Livros

Número de ordem, ponto, sobrenome do autor, vírgula, letras iniciais de seus nomes, dois pontos, título do capítulo, ponto e vírgula, autor do livro, se diferente do capítulo, ponto e vírgula, título do livro (em grifo), vírgula, local da edição, vírgula, editor, vírgula, data da impressão, ponto, número do capítulo, vírgula, páginas inicial e final, ponto.

Ex.:

1. Casa Grande, P.A. & Frost, H.M.: "Pie zambo", *in Fundamentos de ortopedia clínica,* Barcelona, Salvat, 1955. Cap. 8, p. 147-149.

Artigos

Número de ordem, ponto, sobrenome do autor, vírgula, letras iniciais de seus nomes, seguidas de ponto (o que se repete para cada co-autor, intercalando vírgula), dois pontos, título do trabalho, ponto. Os artigos de periódicos devem incluir: nome abreviado do periódico (grifado), segundo o "Index Medicus", número em arábico do volume, dois pontos, páginas inicial e final, vírgula, ano, ponto.

Ex.:

2. Kite, J.H.: Principles involved in the treatment of congenital club foot. *J. Bone Joint Surg. (Am)* 21: 595-60, 1939.

11. As grandezas, unidades e símbolos devem obedecer às normas internacionais ou, na ausência destas, às normas nacionais correspondentes. Sempre que possível, usar o nome científico das drogas.
12. As fotografias deverão ser em papel brilhante, com clara indicação de sua posição, e os desenhos confeccionados com tinta nanquim. No verso, o título do artigo, nome do autor e o número de ordem indicando sua seqüência.
13. Quando as ilustrações enviadas tiverem sido publicadas em algum outro local, indicar no texto e mencionar a permissão para reproduzi-las.
14. As legendas das ilustrações deverão ser feitas em papel separado e numeradas.
15. Fotos em preto e branco serão reproduzidas gratuitamente, mas a Revista se reserva o direito de estabelecer o limite razoável quanto ao número delas ou cobrar do autor a despesa decorrente do excesso. Fotos coloridas serão cobradas do autor.
16. Somente a *Revista Brasileira de Ortopedia* poderá autorizar a reprodução dos artigos nela contidos.
17. Serão fornecidas ao autor 20 separatas de seus artigos publicados na Revista.
18. O próprio autor deve indicar se o seu texto pertence à categoria:
    a. "memórias científicas originais";
    b. "comunicações provisórias ou notas preliminares" ou
    c. "revisões de conjunto ou atualizações".
19. Sendo a *Revista Brasileira de Ortopedia* uma publicação periódica, seguiremos o projeto de norma brasileira proposto pela Associação Brasileira de Normas Técnicas, na sua publicação "Normalização de Documentação no Brasil".
20. Os casos omissos serão resolvidos pela Diretoria da Revista.

A *Revista Brasileira de Ortopedia* circula anualmente nos meses de jan.-fev., março, abril, maio, junho, julho, agosto, setembro, outubro e nov.-dez., formando um volume.

Tiragem 5.000
Preço do exemplar ..... Cz$ 250,00
Assinatura
Assinatura anual, inclusive porte, pagamento adiantado:
Brasil ..... Cz$ 2.000,00
Exterior ..... US$ 55.00
Pagamento
Todos os cheques e outras formas de quitação deverão ser pagáveis à Redprint Editora Ltda.

Cartas ao Editor

Tratamento cirúrgico das instabilidades cervicais

Sr. Editor:

Em relação ao trabalho publicado na edição de outubro de 1987 (vol. 22/9), com o título de "Tratamento cirúrgico das instabilidades cervicais através da aramagem e artrodese posterior", vimos pedir uma retificação no resumo e na bibliografia. Por uma falha de revisão, no resumo foi cortado o nome do Dr. Élcio Landim e, na bibliografia, não foram incluídos três trabalhos do autor E.R. Luque.

O resumo ficaria, então, assim redigido:

"Os autores analisam a instabilidade cervical por luxação e fratura-luxação, segundo os critérios de Holdsworth, e apresentam os resultados de dez pacientes operados por uma técnica pessoal do Dr. Élcio Landim, variante da técnica de Rogers.

"A técnica descrita mostrou-se efetiva como manobra de redução. Promove estabilização da unidade vertebral lesada, demonstrada pelas provas dinâmicas. A obtenção de estabilização efetiva nos permitiu eliminar qualquer tipo de suportes externos."

Na bibliografia, deverão ser incluídos os trabalhos:

- The anatomic basis and development of segmental spinal instrumentation; Luque, E.R.: *Spine* 7 (3): 256-259.
- Segmental spinal instrumentation in the treatment of fractures of the thoracolumbar spine; Luque, E.R.: *Spine* 7 (3): 312-317.
- Segmental spinal instrumentation for correction of scoliosis; Luque, E.R., Cassis, N. et al.: *Clin. Orthop.* (163): 192-198, 1982.

Se possível, gostaríamos que esta carta fosse publicada na íntegra, com nossos pedidos de desculpas. a) Eduardo Barros Puertas.

Notícias

Cursos de extensão universitária

O Departamento de Ortopedia e Traumatologia do Hospital das Clínicas da FMUSP fará realizar, durante este ano, os seguintes cursos de extensão universitária, sob a supervisão geral do Prof. Manlio Mario Marco Napoli:

Traumatologia do aparelho locomotor, de 23 a 27 de maio;
Patologia do joelho, de 18 a 22 de julho;
Medicina esportiva, de 24 a 28 de outubro;
Aplicação do método de Ilizarov, de 28 de novembro a 2 de dezembro.

Será realizada, também, a VIII Jornada da Associação dos Ex-estagiários de Ortopedia e Traumatologia, de 8 a 10 de dezembro, no Centro de Convenções Rebouças.

Os médicos interessados deverão inscrever-se com antecedência na Secretaria do Departamento, Instituto de Ortopedia e Traumatologia, Hospital das Clínicas da FMUSP, rua Dr. Ovídio Pires de Campos, s/nº, 05403, São Paulo, SP, ou pelo tel. 852-1691, das 8 às 12 horas.

Semana de Patologias do Pé

Realiza-se no Rio, de 16 a 20 de maio próximo, a Semana de Patologias do Pé do Hospital Municipal Barata Ribeiro.

Inscrições: SBOT-RJ, rua Visconde de Pirajá, 414/622, tel. 267-8889, com srª Nadir, ou no HM Barata Ribeiro, rua Visc. de Niterói, 1.450, tel. 248-9292, com srtª Rose.

Osvaldo Pinheiro Campos

1905-1988

Osvaldo Pinheiro Campos morreu em sua casa no Rio de Janeiro na noite de 4 de janeiro último, com 82 anos de idade. Perdeu a Ortopedia brasileira um dos seus pioneiros. Osvaldo Campos fazia parte de um grupo que implantou no Brasil a Ortopedia moderna e teve papel preponderante no seu desenvolvimento. Ocupou um espaço muito difícil de ser preenchido e ficará para sempre na memória daqueles que ele ensinou e daqueles que tiveram a fortuna de conviver e trabalhar com ele. Otimismo, confiança e persistência foram os traços marcantes de sua vida.

Osvaldo Campos nasceu na cidade de Itaocara, no Estado do Rio de Janeiro, em 26 de janeiro de 1905. Formou-se pela Faculdade de Medicina da Universidade do Rio de Janeiro em dezembro de 1927, sendo o primeiro a receber o prêmio Berchon Dezessartz, conferido ao primeiro aluno da turma. Durante o tempo de estudante, trabalhou como auxiliar técnico de Anatomia Humana e como interno de cirurgia do Hospital da Santa Casa de Misericórdia do Rio de Janeiro. Ao mesmo tempo, trabalhou como cirurgião da Assistência Municipal.

Em 1935, Alberto Borgerth recrutou um grupo de cirurgiões jovens, voltados para a Ortopedia, para formar o corpo clínico do Serviço de Ortopedia e Cirurgia Infantil do Hospital Jesus, que foi inaugurado em 30 de julho daquele ano. Dentre esses cirurgiões estava Osvaldo Campos que fez do Hospital Jesus o seu segundo lar e ao qual dedicou toda sua vida. Em janeiro de 1937, convidado por Fred Albee, que estivera anteriormente no Brasil, Osvaldo Campos vai para os Estados Unidos trabalhar com Albee nas suas clínicas de New York e Venice, na Flórida. Ainda nos Estados Unidos, trabalhou com John Royal Moore no Shriners' Hospital for Crippled Children de Philadelphia e ainda com Leo Mayer no Hospital for Joint Diseases de New York. De volta ao Brasil, transformou o Hospital Jesus numa escola de Ortopedia Infantil que deu muitos frutos.

No Hospital Jesus, duas patologias predominavam: a poliomielite anterior aguda e suas seqüelas e a tuberculose osteoarticular, num período em que não havia prevenção nem tratamento para ambas. A paralisia infantil grassava no Brasil de forma epidêmica. Osvaldo Campos lutou pela internação centralizada dos casos de polio agudo no Hospital Jesus. Conseguiu vencer os obstáculos e, em 1953, ano de grande incidência da doença, foi instalado o Centro de Internações de Poliomielite Aguda, que funcionou até que se conseguiu o controle da doença com a vacina. De 1953 a 1961, foram internados 2.400 casos sem que houvesse qualquer caso de infecção cruzada. O programa de tratamento das seqüelas caminhava junto com o tratamento dos casos agudos e o Hospital tornou-se um centro de formação de pessoal especializado. Técnicas novas foram introduzidas e o tratamento das seqüelas teve grande avanço. Conhecedor do problema e amigo de Basil O'Connor, coordenador das campanhas mundiais contra a poliomielite, Osvaldo Campos teve trabalho relevante como representante do Brasil nas Conferências de Poliomielite. Em contato com Salk, introduziu a vacina no Brasil e, mais tarde, fez o mesmo com a vacina Sabin, de quem se tornou grande amigo, até seus últimos dias. Os doentes de tuberculose osteoarticular se consumiam com fístulas e infecção secundária, sem tratamento específico. Osvaldo Campos foi pioneiro no Brasil do tratamento cirúrgico da tuberculose osteoarticular, começando pela artrodese de coluna, que lhe era familiar desde o tempo em que trabalhou com Albee. Em 1955, publicou no *Journal of Bone and Joint Surgery* um trabalho sobre o estudo de 1.000 prontuários de doentes de tuberculose osteoarticular.

Preocupado com o problema da reabilitação do incapacitado, ajudou a fundar a Associação Brasileira Beneficente de Reabilitação, da qual foi diretor e presidente e à qual dedicou a maior parte do seu tempo nos últimos anos.

Osvaldo Campos voltou regularmente aos Estados Unidos, onde procurava ver os avanços da especialidade. Amigo da maioria dos ortopedistas americanos de sua época, era membro honorário da American Orthopedic Association. Foi membro titular da Sociedade Brasileira de Ortopedia e Traumatologia, da qual foi presidente em 1953, quando presidiu no Rio de Janeiro congresso conjunto com a Sociedade Latino-Americana de Ortopedia e Traumatologia, que se constituiu num marco dos congressos de Ortopedia no Brasil. Membro de várias sociedades especializadas, sempre se dedicou em difundir nos congressos no Brasil e no exterior o que era feito no Hospital Jesus pelo grupo de ortopedistas de inestimável valor que lá trabalhava.

Tinha como *hobby* a fotografia e a cinematografia voltadas para a Ortopedia; na verdade, seu *hobby* era a Ortopedia, que relutou em deixar de exercer enquanto teve forças.

É com profundo respeito que pronuncio o nome de Osvaldo Pinheiro Campos e me considero um privilegiado por ter desfrutado de sua amizade. Todos nós seus amigos sentimos sua falta e nos juntamos à sua esposa Dorothy na sua dor.

Arcelino Bitar

CATAFLAM®

ALÍVIO IMEDIATO. RECUPERAÇÃO RÁPIDA.

1 – KANTOR, T. G.: Am. J. Med. 80 (suppl 48): 64-69, 1986.
2 – GUIDIO, A. S.: Rev. Bras. Cirurg. 76 (2): 115-117, 1986.
3 – ANDRADE, D. e cols.: F. Med. (BR), 90 (1 e 2): 83-88, 1985.

Composição – Diclofenaco potássico: drágeas com 50mg; supositórios com 12,5, 25 e 75mg; gotas com 15mg/ml (aproximadamente 0,5mg por gota); ampolas com 75mg/3ml (veiculado em álcool benzílico). **Indicações** – Estados inflamatórios dolorosos pós-traumáticos, dor e edema pós-operatório. Estados dolorosos e/ou inflamatórios em ginecologia. Como coadjuvante no tratamento de processos infecciosos agudos acompanhados de inflamação no ouvido, nariz ou garganta. Síndromes dolorosas da coluna vertebral, dores musculares e articulares. **Posologia** – **Adultos**: Dependendo das indicações, 75 a 150mg/dia (na dismenorréia, até 200mg), ver informação completa para prescrição. Ampolas: uma ou excepcionalmente duas por dia, em casos agudos ou como início de terapia, não por mais de dois dias. **Crianças**: Acima de um ano 0,5 a 2mg/kg/dia, em geral uma gota por kg de peso em duas a três tomadas. Em afecções otorrinolaringológicas recomenda-se a posologia mínima de cada faixa etária. **Contra-indicações** – Úlcera péptica, hipersensibilidade à substância ativa, ácido acetilsalicílico, outros inibidores da prostaglandina sintetase ou ao álcool benzílico. Proctite, no caso dos supositórios. **Precauções** – História de doença gastrintestinal, insuficiência cardíaca, hepática ou renal graves. Gravidez, pacientes em uso de diuréticos ou após grandes cirurgias. **Reações adversas** – Os efeitos gastrintestinais são, em geral, leves. São raros: úlcera péptica, sangramento do trato gastrintestinal, discrasias sanguíneas, anormalidade na função hepática ou renal, bem como manifestações cutâneas ou de sensibilidade como broncospasmo ou reações sistêmicas anafiláticas/anafilactóides. **Apresentação** – Drágeas de 50mg: caixas com 10 drágeas. Supositórios de 12,5, 25 e 75mg: caixas com 05 supositórios. Gotas: frascos com 10ml. Ampolas de 75mg/3ml: caixas com 03 e 50 ampolas.

INFORMAÇÕES ADICIONAIS PARA PRESCRIÇÃO AO DISPOR DA CLASSE MÉDICA MEDIANTE SOLICITAÇÃO.

BIOGALÊNICA
PRODUTOS
CIBA-GEIGY



Donorest* 200

(fentiazaco)

Reduz a inflamação, alivia a dor e é muito bem tolerado.

Rápido controle da inflamação e da dor.

Boa tolerabilidade e segurança comprovada.

Posologia fácil.

Fontoura Wyeth

. Tradição e qualidade a serviço da prática médica

* Marca Registrada

DNR 1/88 R DOMUS

INDICAÇÕES: Alívio dos sintomas e sinais da inflamação associado aos seguintes estados agudos, bem como nas exacerbações agudas dos seguintes processos crônicos: bursite, tendinite, artrite reumatóide, espondilite anquilosante, osteoartrite, artrite gotosa aguda, tromboflebite e traumatismos desportivos DONOREST também está indicado para uso agudo, no alívio da dor leve a moderada, tal como a dos traumatismos musculoesqueléticos e do pós-operatório. DONOREST é eficaz para aliviar os sintomas da dismenorréia primária. CONTRA-INDICAÇÕES: Hipersensibilidade ao fentiazaco. PRECAUÇÕES: A segurança do uso de DONOREST durante a gravidez e a lactação não foi estabelecida. Realizar testes de função hepática em tratamentos prolongados. EFEITOS COLATERAIS: Pirose, náuseas, vômito, dor abdominal, diarréia, constipação, anorexia, palpitações, erupção cutânea, prurido, urticária, vertigem, cefaléia. POSOLOGIA: De acordo com a intensidade dos sintomas e a resposta do paciente, pode-se administrar até 400mg por dia em doses divididas. INFORMAÇÕES ADICIONAIS, À DISPOSIÇÃO DA CLASSE MÉDICA, MEDIANTE SOLICITAÇÃO.

Tratamento das fraturas transtrocanterianas do fêmur pelo método de Ender

Estudo sobre 100 casos

SIZINIO KANAN HEBERT[1], NILTON GOMES FIGURELLI[2]

RESUMO

O autor faz uma avaliação dos primeiros 100 casos de fratura transtrocanteriana do fêmur, operados pelo método de Ender, no serviço de Traumatologia e Ortopedia da PUC/RS, bem como um estudo dos problemas encontrados. Avalia o método de Ender quanto ao seu uso, nos diversos tipos de fraturas transtrocanterianas, chegando à conclusão de que o método é indicado nas fraturas dos tipos I e II de Boyd e Griffin, com bons resultados.

SUMMARY

Treatment of trochanteric fractures by Ender's method. A study of 100 cases

The author made an evaluation of the first hundred cases of trochanteric fractures that were treated by Ender's method in the Orthopaedic Service of PUC.

He made a study of the problems presented by the patients and evaluated the use of Ender's method in trochanteric fractures.

He concludes that the method is indicated for types I and II of the Boyd and Griffin classification, with good results in most patients.

INTRODUÇÃO

O conceito de que o tratamento cirúrgico é o tratamento de escolha para as fraturas transtrocanterianas do fêmur foi popularizado por volta do ano de 1949. Evans[7] demonstrou em seus estudos que o tratamento cirúrgico produz maior conforto, maior e mais rápida mobilidade, menor taxa de mortalidade e diminuição do tempo de hospitalização. Desde então, muitos autores têm contestado este conceito e acreditam que não deve ser rotina o tratamento cirúrgico para todas as fraturas transtrocanterianas do fêmur[2,8,9,14,15].

Há apenas dez anos, em 1977, Lyon e Nevins[12] expressaram preocupação com os pobres resultados obtidos com a cirurgia tradicional realizada em pacientes debilitados, senis, e recomendam que, nesses casos, não se faça qualquer tipo de tratamento. Relataram esses autores que, para pacientes que não estejam aptos a caminhar novamente, uma alternativa razoável seria simplesmente não tratar a fratura.

Nosso ponto de vista é o de que existe um grupo muito grande de pacientes, talvez a maioria, que, com fraturas transtrocanterianas, não apresenta condições para uma cirurgia muito prolongada, com grande exposição de tecidos, perda sanguínea e com possibilidade de deambulação apenas tardia. Também não apresenta condições para uma tração e hospitalização prolongada e não merece nem apresenta justificativas para não ser tratado, como querem alguns autores. Para esses pacientes, o objetivo principal é o de diminuir a mortalidade e a morbidade, facilitando os cuidados de enfermagem, diminuindo o tempo de hospitalização e melhorando as condições clínicas gerais, permitindo deambulação precoce sempre que possível.

Fixações anatômicas, rígidas, foram usadas por nós anteriormente, e continuam a ser usadas em determinados tipos de fraturas e de pacientes. Este trabalho é uma revisão de fatores conhecidos sobre a fixação de Ender e nossa filosofia sobre seu uso.

Utilizado por seu autor, H.G. Ender[4,5,6], desde 1969, baseado na idéia original de Küntscher, do tratamento das fraturas sem abertura do foco fraturário[11], o método de Ender vem se constituindo num dos mais efetivos para o difícil tratamento das fraturas transtrocanterianas do fêmur, pela: a) simplicidade de técnica; b) grande estabilidade e c) possibilidade de deambulação

1. Chefe do Serv. de Traumatol. e Ortop. da PUC/RS e resp. pela Disc. de Traumatol. e Ortop. da Fac. de Med. da PUC/RS.

2. R[2] do Serv. de Ortop. e Traumatol. da PUC/RS.

imediata, o que possibilita recuperação rápida do paciente idoso.

A técnica está descrita em *Campbell's Operative Orthopaedics,* 1980[16].

CONCEITOS BIOMECÂNICOS

Tem sido sugerido que as hastes de Ender são, biomecanicamente, superiores aos implantes tradicionais, como a placa angulada, a placa com parafusos deslizantes e outros. Infelizmente, é pequeno o número de citações na literatura para possível confirmação deste conceito. Certamente que a haste de Ender repousa mais medialmente em suas relações com a linha de peso corporal e, conseqüentemente, há um menor braço de alavanca afetando as forças do quadril. Além do mais, as hastes de Ender repousam centralmente dentro do fêmur e, quando são adequadamente posicionadas, acompanham as linhas de força, as trabéculas do colo femoral. Uma das questões não respondidas é a capacidade de a haste de Ender manter a fratura quando as forças de torque são aplicadas no fêmur após a fixação. Os poucos relatos, entretanto, concordam com o conceito de que as hastes são seguras e a fixação é mecanicamente firme. O estudo de Dossa[3] sugere que o padrão de estresse de um fêmur fraturado, que foi fixado com hastes de Ender, é mais semelhante ao padrão de estresse do fêmur normal do que no fêmur fraturado mantido por fixação rígida, como placa e parafusos.

O padrão de estresse do fêmur fraturado, fixado com hastes flexíveis de Ender, também mostra maior alteração de eixo médio do que com a placa rígida. Estes achados são demonstrados por Kempf[10], cujos estudos mecânicos mostram que, através de fixação apoiada em três pontos com a haste de Ender, uma adequada fixação mecânica é atingida, sendo que a sustentação imediata do peso pode ser tolerada, ou seja, a deambulação pode ser imediata.

Niedziólka[13] demonstrou, em seus testes de endurança, que as hastes de Ender foram superiores ao Jewet, ao sistema de Smith-Petersen, com placa parafusada de McLaughlin, e ao parafuso de Carpenter. Apontou, também, que as três hastes de Ender foram os únicos implantes que preservaram suas propriedades elásticas durante os testes.

A nosso ver, com o uso das hastes elásticas de Ender, o braço de alavanca e o momento da força de flexão são menores em comparação a outros métodos, o que

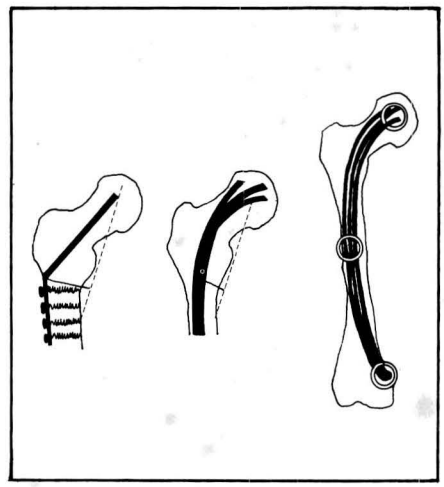

Fig. 1

proporciona, inevitavelmente, maior estabilidade e menor solicitação do material. As hastes ficam distribuídas através do canal medular e, na cabeça femoral, fixam-se em forma divergente, proporcionando boa sustentação e estabilidade. A pressão exercida durante a carga é transmitida igualmente ao longo da cortical externa do fêmur e, como as hastes não estão fixadas na extremidade distal, possibilita melhor aproximação do traço de fratura, provocando sua impacção. Os três pontos de apoio das hastes flexíveis dão, inevitavelmente, grande estabilidade à fratura (fig. 1).

MATERIAL

Neste trabalho, avaliamos, de maneira geral, os primeiros 100 casos de pacientes operados no Serviço de Traumatologia e Ortopedia da PUC/RS pelo método de Ender, de janeiro de 1982 a dezembro de 1986. Foram operados por esse método apenas as fraturas transtrocanterianas, apesar de sabermos que o método pode ser também usado nas fraturas subtrocanterianas.

Nossos pacientes, em sua grande maioria, foram encaminhados de outros serviços de urgência, para internação e tratamento em nosso hospital (Hospital São Lucas da PUC/RS), já com alguns dias da fratura. Eram pacientes idosos e muito debilitados, geralmente em péssimas condições clínicas. Todos os pacientes, quando da internação, foram radiografados com RX de bacia, incluindo as coxofemorais em AP e o quadril afetado em perfil.

A classificação usada para as fraturas transtrocanterianas foi a de Boyd e Griffin[1]. Assim, tivemos: tipo I, dez casos (10%); tipo II, 85 casos (85%); tipo III, um caso (1%); tipo IV, quatro casos (4%).

Os pacientes foram colocados em tração cutânea até o momento da cirurgia, com cuidados gerais de enfermagem e melhora das condições clínicas. Todas as fraturas aqui estudadas foram tratadas pelo método de Ender de fixação intramedular através de três hastes flexíveis. Foi utilizado o intensificador de imagem no transoperatório, o que facilitou e diminuiu o tempo cirúrgico, sendo que, em dois casos apenas, a cirurgia foi realizada com aparelho de RX habitual. A média de idade foi de 76 anos; o paciente mais jovem tinha 27 anos e o mais idoso, 106 anos. O sexo feminino teve incidência de 77 casos (77%) e o masculino, 23 (23%). O lado mais afetado foi o direito, com 52 casos (52%), e o esquerdo apresentou 48 casos (48%). O tempo decorrido desde a baixa hospitalar até a cirurgia foi de 3,6 dias, em média, com mínimo de um dia e máximo de dez dias. A anestesia peridural foi utilizada em todos os casos.

O tempo decorrido entre a anestesia e o término do ato cirúrgico, considerando o paciente fora da mesa ortopédica, foi, em média, de 1h45min, considerando entre anestesia, fixação do paciente na mesa ortopédica, redução da fratura, ato cirúrgico, retirada do paciente da mesa ortopédica e retorno à maca. O ato cirúrgico em si — abertura até o fechamento da pele — foi, em média, de 20min.

A grande incidência de casos do tipo II na nossa estatística, em comparação com os outros tipos, se deve ao fato de que os tipos III e IV, desde o início do nosso trabalho, foram por nós considerados tipos instáveis, em que nossa indicação de Ender não era recomendada.

Os casos do tipo III são por nós tratados como fraturas subtrocanterianas, nas quais usamos preferencialmente a cirurgia de Zickel. Os casos do tipo IV são por nós operados com placa angulada do tipo A.O.

RESULTADOS

Torna-se difícil classificar os resultados, porque existe enorme diversidade de pacientes, com características e processos degenerativos vários e com condições clínicas bastante diversas durante o episódio de fratura. Classificar os resultados em bom e mau parece-nos mais objetivo e exprime a realidade.

Resultado bom seria o de paciente que deambulava normalmente antes da fratura e que, após a cirurgia, voltou a deambular sem complicação; mau resultado seria o do paciente que deambulava antes da cirurgia e que, depois, não mais conseguiu deambular.

Entretanto, existem, entre estes dois extremos, pacientes que se comportaram nem tão bem nem tão mal, e que não poderiam ser classificados como tendo tido resultado intermediário. Assim, um paciente que não deambulava, mas consegue no 2.º dia de pós-operatório sentar fora do leito e ser mobilizado da mesma forma como antes, é um bom resultado. Em resumo, para nós, mau resultado é o daquele paciente que deambulava antes da cirurgia e que, após, não mais consegue deambular, o que às vezes ocorre não pelo método cirúrgico empregado, mas pelas condições clínicas gerais do paciente, que o impede de deambular logo após a cirurgia. Maus resultados também são aqueles que vieram a falecer no pós-operatório imediato e que também independe da técnica cirúrgica empregada, por vezes.

Tivemos, assim, 84% de bons resultados e 16% de maus resultados.

Entre os maus resultados tivemos quatro casos de óbito, todos por embolia pulmonar.

Três casos do tipo IV foram considerados maus resultados; um caso foi o de uma paciente jovem, politraumatizada, em que a fixação com as hastes ficou em má posição — varo, afastamento dos fragmentos no foco de fratura —, e em outro caso uma haste ficou intra-articular, perfurando a cabeça femoral, a nosso ver por mau uso da técnica e má indicação. Em outros dois casos — fraturas do tipo IV — a fixação ficou instável e foram reoperados, sendo realizada a osteossíntese com placa angulada.

Em nove casos do tipo II, os pacientes não voltaram a deambular, um por problemas psiquiátricos, e oito por problemas clínicos, apesar de as fraturas terem consolidado.

As complicações de ordem geral são inerentes ao tipo de pacientes analisados e independem da técnica cirúrgica empregada.

As complicações decorrentes do método, tais como leve encurtamento, leve rotação externa, migração das hastes ao nível do joelho após a consolidação, dor e sinovite no joelho, não foram importantes para impedir a deambulação e o bom resultado.

Tivemos dois casos de infecção superficial ao nível da incisão, que foi tratada com drenagem cirúrgica e antibioticoterapia e que não impediu, em momento algum, a deambulação. As hastes permaneceram e foram retiradas logo após a consolidação da fratura.

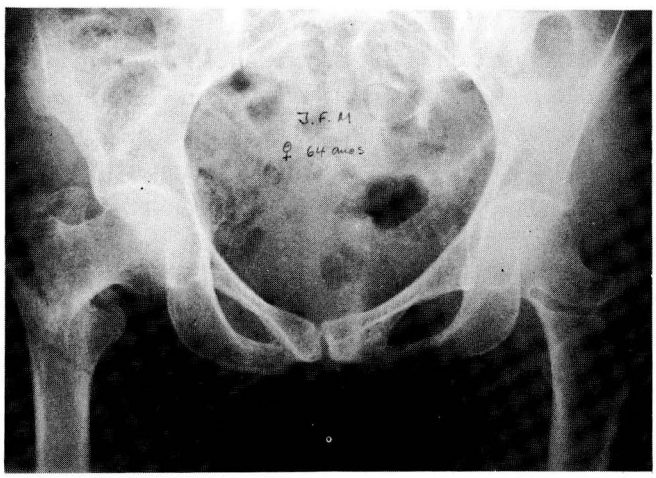

Fig. 2

Fig. 3

COMENTÁRIOS E CONCLUSÕES

Quando utilizamos o método de Ender, nos casos dos tipos I e II, os pacientes tinham condições ósseas de deambular imediatamente. Os casos dos tipos III e IV, a nosso ver, não são recomendados para o uso da técnica de Ender, a não ser nos pacientes que não deambulavam antes da fratura ou estão em más condições clínicas. Isso porque não permite a deambulação precoce, sob pena de termos consolidação em varo, encurtamentos e rotação externa. Entretanto, parece-nos que, quando o paciente consegue deambular ou retornar precocemente às suas condições prévias à fratura, sem dor, apesar destas complicações, podemos considerar, assim mesmo, como bom resultado.

Diversos autores citam como complicações locais alguns detalhes, com os quais não concordamos que sejam complicações. Por exemplo, que a migração das hastes, através de seu orifício de entrada no joelho, seja uma complicação. A flexibilidade do sistema favorece a compressão ao nível do foco de fratura, e a migração das hastes, no seu sítio de entrada no joelho, faz parte da técnica, caso contrário haveria penetração, através da cabeça femoral, no acetábulo. Por isso, não concordamos com alguns autores que fixam as hastes ao nível do joelho para que esta migração não aconteça, pois isto favoreceria a penetração na cabeça femoral ou não permitiria a impacção. E, ainda, devemos ter o cuidado de deixar as hastes externamente ao ponto de inserção e não dentro do canal medular, pois o risco seria o mesmo, além de perdermos um dos três pontos de apoio do método. Quando o tamanho da haste empregada é o certo, medido, isso não acontece como complicação.

Achamos que uma leve rotação externa ou encurtamento e consolidação em varo, em um paciente muito idoso, que quase não deambula, não deve ser considerado como complicação ou mau resultado. O que mais nos importa é que esse paciente, o mais precocemente possível, retorne às suas atividades. Uma redução anatômica perfeita, com imagem radiológica ideal, e a impossibilidade de deambular não nos parecem ser um bom resultado. O resultado clínico é mais importante do que o radiológico.

No pós-operatório, o paciente deverá deambular, com apoio do membro fraturado, assim que tiver condições clínicas e força para fazê-lo, pois, além da vantagem da não-imobilização, a deambulação favorecerá a compressão da fratura e a sua consolidação. O tempo médio de consolidação foi de 38,7 dias, após o que as hastes poderão ser retiradas com anestesia local, caso estejam fazendo pressão na pele.

A nosso ver, o método de Ender apresenta grandes vantagens: a cirurgia é realizada sem abertura do foco de fratura; o sangramento é quase inexistente e o tempo do ato cirúrgico em si é de 20min, em média; as hastes são de fácil introdução, principalmente quando usamos intensificador de imagem; o foco de fratura se torna indolor após a fixação, e apenas o local da cirurgia, no joelho, é que pode causar desconforto; a deambulação é precoce, porque o método permite e aconselha, para que haja impacção no foco de fratura e consolidação mais rápida; o risco de infecção é mínimo; o tempo de hospitalização diminui consideravelmente e o custo do instrumen-

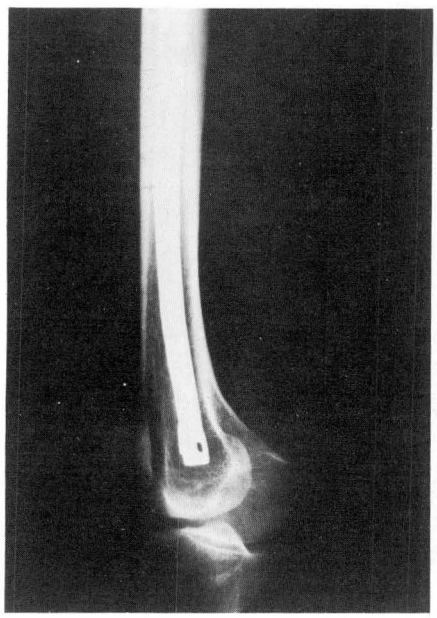

Fig. 4

Fig. 5

Fig. 6

tal e das hastes é muitíssimo menor do que o custo do material e instrumental de outras técnicas.

Recomendamos, portanto, o método de Ender, sem restrições, e por todas as razões expostas, para as fraturas transtrocanterianas do fêmur dos tipos I e II de Boyd e Griffin (figs. 2, 3, 4, 5, 6).

Não temos experiência em casos do tipo III, e não recomendamos, pois consideramos como subtrocanterianas. Não recomendamos também o uso deste método nos casos do tipo IV, a não ser para aqueles pacientes que não deambulavam antes da fratura e não podem sofrer intervenção cirúrgica com grande exposição e risco cirúrgico.

Nossos bons resultados (84%) se devem basicamente ao fato de que usamos o método como rotina nos tipos I e II, evitando ao máximo seu uso nos tipos III e IV, quando então usamos os métodos tradicionais de fixação. Em casos de pacientes que não deambulavam ou em péssimo estado geral, aí sim usamos o método nos tipos III e IV.

REFERÊNCIAS

1. Boyd, H.B. & Griffin, L.L.: Classification and treatment of trochanteric fractures, *Arch. Surg.* 58: 853-860, 1949.
2. Clawson, D.K.: Intertrochanteric fractures of the hip, *Am. J. Sci.* 93: 580, 1957.
3. Dossa, J., Bonnel, F. & Micallef, J.P.: Le clou élastique de Ender, *Rev. Chir. Orthop.* 62: 43-55, 1976.
4. Ender, H.G.: Guide lines for the treatment of pertrochanteric and subtrochanteric fractures with spring nails, *Acktuelle Traumat.* 6: 155-162, 1976.
5. _____: Fixierung trochanterer frakturen mit elastischen Kondylennägeln, *Chirurgiesche Praxis* 18: 81-89, 1974.
6. Ender, H. & Simon-Weidner, R.: Die fixierung der Trochenteren Brüche mit runden Elastischen Kondylennägeln, *Acta Chir. Aust.* 1: 40, 1970.
7. Evans, E.M.: The treatment of trochanteric fractures, *J. Bone Joint Surg.* 33: 192, 1951.
8. Frew, J.F.M.: The conservative treatment of intertrochanteric fractures, *J. Bone Joint Surg.* 54: 748, 1972.
9. Hunter, G.A.: The results of operative treatment of trochanteric fractures of the femur, *Injury* 6: 202, 1975.
10. Kempf, I. & Briot, B.: Etude biomécanique et résultats à propos de 120 cas, *Rev. Chir. Orthop.* 62: 595-612, 1976.
11. Küntscher, G.: A new method of treatment of peritrochanteric fractures, *Proc. R. Soc. Med.* 63: 1.120, 1970.
12. Lyon, J.L.: Nontreatment of hip fractures in senile patients, *JAMA* 238: 1.175, 1977.
13. Niedziólka, J.: Wytrezymalósciowe badania porównawze mamaterialu zespalajace go zlamania kretarzowe, *Chir. Narzadow Ruchu Orthop. Pol.* 44: 207, 1979.
14. Niemann, K.M.N.: Fractures about the hip in an institutional patient population, *J. Bone Joint Surg.* 50: 1.327, 1968.
15. Sherk, H.H.: Internal fixation versus nontreatment of hip fracture in senile patients, *Clin. Orthop.* 141-196, 1979.
16. Sisk, T.D.: *Fractures. Campbell's operative orthopaedics,* London, 1980. Cap. 5, p. 613-651.

Medida de torção femoral pelo ultra-som

Comparação com o método radiográfico biplanar

J.B. VOLPON[1], CARLOS E.E. HIRANO[2], JAIME M.R.I.T. VERGARA[2], JOSÉ D. CONTRERA[3]

RESUMO

Em 19 indivíduos foi medido o ângulo de torção femoral de ambos os fêmures pelo método ultra-sonográfico. Os resultados foram comparados com os valores obtidos pela técnica radiológica biplanar em 12 desses indivíduos.

Não se encontrou correspondência precisa entre os valores angulares para cada paciente com os dois métodos.

Concluímos que, nas condições experimentais empregadas, o método ultra-sonográfico não se apresentou com precisão suficiente para recomendá-lo para aplicação clínica.

SUMMARY

The measurement of femoral anteversion using ultrasound and biplanar radiographic methods

In 19 patients the angle of femoral anteversion was measured using ultrasound. In 12 of them the biplanar radiographic method was also used for comparison and it was concluded that the ultrasound was not sufficiently accurate to be recommended for clinical practice.

INTRODUÇÃO

Em corte axial do fêmur, geralmente a orientação do eixo do colo femoral situa-se em plano diferente do eixo dos côndilos. Mais freqüentemente o primeiro coloca-se anteriormente ao segundo, como se o fêmur estivesse torcido na sua porção proximal. O ângulo que o eixo do colo faz em relação ao dos côndilos é conhecido como torção femoral[16].

Segundo Kingsley & col.[7], no feto, durante a metade da gravidez, os eixos do colo e côndilo femorais são paralelos para aumentar com o passar do tempo e chegar a uma anteversão do colo de 30° a 50° no nascimento.

Na vida pós-natal, até o primeiro ano de vida, a anteversão média é em torno de 39° e no final do segundo ano monta a 31 graus. A partir desse período diminui de um a dois graus a cada dois anos até o décimo ano de vida, quando é em torno de 24°. Dos 14 aos 16 anos de idade cai de 21 para 16 graus[14]. Na idade adulta há, de maneira geral, grande variação desse ângulo e os valores médios variam segundo diversos autores. Para Testut[16], citando Le Damany, ele está em torno de 12°. Kingsley e col.[7], estudando fêmures de cadáveres, encontraram valor médio de 8 graus, enquanto que os valores verificados por Moulton & Upadhyay[9] situam-se ao redor de 4 graus.

Entretanto, o ângulo de torção femoral pode estar alterado em diversas situações clínicas. Em primeiro lugar pode haver persistência da anteversão fetal na vida pós-natal, levando a um ângulo excessivamente elevado para a idade[14]. Isto faz com que essas crianças, compensatoriamente, deambulem com os membros inferiores em rotação interna.

Há, também, excessiva anteversão femoral nos pacientes com seqüela de paralisia cerebral[2], luxação congênita do quadril não tratada[15] e coxa valga[14]. Em casos de coxa vara Shands & Steele[14] relatam diminuição da torção femoral.

Assim, é de interesse clínico uma avaliação da torção femoral. A estimativa clínica desse ângulo é inexata[4] e há vários métodos desenvolvidos para tal medida. Teoricamente o melhor deles seria o radiológico direto, a saber, fazer uma projeção axial longitudinal do fêmur, obtendo-se em um mesmo filme os contornos dos côndilos femorais e do colo do fêmur, medindo-se assim a inclinação entre eles. Porém, na prática, as imagens são muito imprecisas, pois o fêmur é muito extenso e tem

1. Prof. Livre-Doc. da Área Ortop. e Traumatol. da Fac. de Med. de Ribeirão Preto — USP.
2. Méd. Resid. (R3) da Área Ortop. e Traumatol., Hosp. das Clín. da FMRP/USP.
3. Méd. Assist. do Hosp. das Clín. da FMRP/USP; Resp. pelo Setor de Ultra-sonografia.

grande cobertura de partes moles. Além disso há necessidade de grande irradiação. Esta técnica, apesar de preconizada por alguns autores[4], foi de aceitação muito restrita.

Uma outra técnica que pode ser empregada é a da fluoroscopia[11], porém é imprecisa[12] e atualmente está praticamente abandonada.

Em 1953, Ryder & Crane[13] publicaram um método radiológico, hoje conhecido como biplanar, em que, através de uma radiografia ântero-posterior da pelve e axial do terço proximal do fêmur com abdução de 30° dos quadris é possível fazer um cálculo do ângulo de torção. Este cálculo leva em consideração um erro conhecido e obtido por relações trigonométricas. Assim, através de uma tabela, obtido o valor aparente, pode-se buscar o valor real. Este método teve muita aceitação e é muito usado, principalmente por sua simplicidade.

Com o advento da tomografia axial computadorizada, foi possível obter a medida real da torção femoral[5,18] e atualmente aceita-se esse método como o mais preciso. A dificuldade encontrada é que, além de ser um exame caro, tem alta dose de irradiação e é restrito a centros maiores, não sendo de uso generalizado.

Em 1982, Moulton & Upadhyay[9] relataram a ultra-sonografia para a medida da torção femoral. Realizando primeiro o exame em peças e depois em pacientes, acharam que o método tinha sensibilidade e reprodutibilidade suficientes para emprego clínico. Seguiu-se o relato de Zarate e col.[19], também com opinião favorável ao método.

Berman & col.[1], em 1987, compararam o método ultra-sonográfico com a tomografia axial computadorizada e encontraram que ele não era suficientemente exato para ser recomendado como uso geral.

No Hospital das Clínicas da Faculdade de Medicina de Ribeirão Preto, Volpon e Uemura[17] realizaram medidas do ângulo de torção diretamente no fêmur fixado e com o ultra-som nas mesmas peças. Encontraram que havia correspondência razoável entre as duas medidas. Propuseram a aplicação clínica do método.

Por esse motivo esta investigação foi conduzida. Pretende, em pessoas normais, obter a medida do ângulo de torção femoral pela ultra-sonografia e comparar os valores com o método radiológico biplanar, com o qual já se tem experiência de alguns anos.

MATERIAL E MÉTODO

Foram estudados 19 indivíduos do sexo masculino (38 fêmures), com idade compreendida entre 16 e 35 anos, escolhidos no ambulatório ou enfermaria de Ortopedia e Traumatologia do Hospital das Clínicas da Faculdade de Medicina de Ribeirão Preto da Universidade de São Paulo. Selecionaram-se pacientes sem queixas ou patologias de membros inferiores, na sua maioria portadores de lesões de mão e que concordaram em participar da investigação. Apenas um paciente tinha fratura de tíbia e fíbula, já em fase avançada de consolidação.

Em 19 indivíduos a torção femoral foi avaliada bilateralmente pelo método ultra-sonográfico. Destes, em 12 casos foi também realizada a medida pelo método radiográfico biplanar.

Antes de os casos serem incluídos na série realizou-se treinamento com a técnica ultra-sonográfica, até que houvesse familiaridade com a mesma.

Para o exame ultra-sonográfico usou-se um aparelho CGR, modelo Scannel 500, com transdutor linear de 3,5 MHz. O paciente deitou-se em decúbito dorsal no divã de exame, mantendo as coxas em posição neutra com os joelhos fletidos a 90° e pernas pendentes para fora do divã. Nesta posição o plano dos côndilos femorais coincide com o plano da superfície de apoio[3]. Este posicionamento foi mantido até o final do exame.

A área escolhida para o rastreamento ultra-sonográfico foi a região da raiz da coxa, num nível situado entre a espinha ilíaca ântero-superior, trocanter maior e sínfise púbica. O transdutor foi sempre mantido perpendicular ao plano da mesa de exame[19]. Realizaram-se várias tentativas de modo a se obter a imagem que melhor correspondesse ao contorno axial anterior do trocanter maior, colo e cabeça femoral. Das várias imagens foram selecionadas três para registro em foto *Polaroid*. Ainda, na mesma fotografia, foi traçada uma linha horizontal ao plano da mesa de exames que coincide com o plano dos côndilos femorais.

Para a medida do ângulo de torção as imagens ultra-sonográficas foram copiadas em papel de seda e traçado o eixo longitudinal do colo femoral. A intersecção desta linha com aquela marcando o plano da mesa foi tomada como ângulo de inclinação do colo do fêmur em relação ao eixo dos côndilos femorais.

O exame radiográfico foi feito de acordo com a técnica de Ryder e Crane[13], modificada por Müller[10]. Primeiro, foi realizada uma radiografia em projeção ântero-

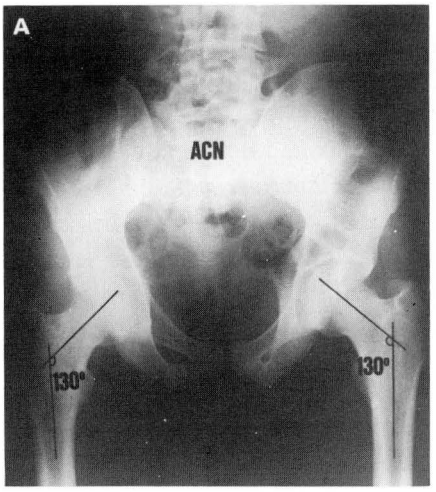

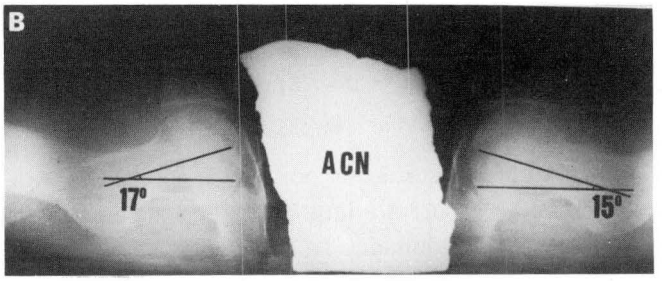

Fig. 1 — Técnica radiográfica biplanar para a medida do ângulo de anteversão. A) Na radiografia AP traça-se o ângulo cérvico diafisário. B) Na projeção axial do terço proximal do fêmur traça-se o eixo de inclinação do colo em relação ao plano de apoio (ângulo de anteversão aparente).

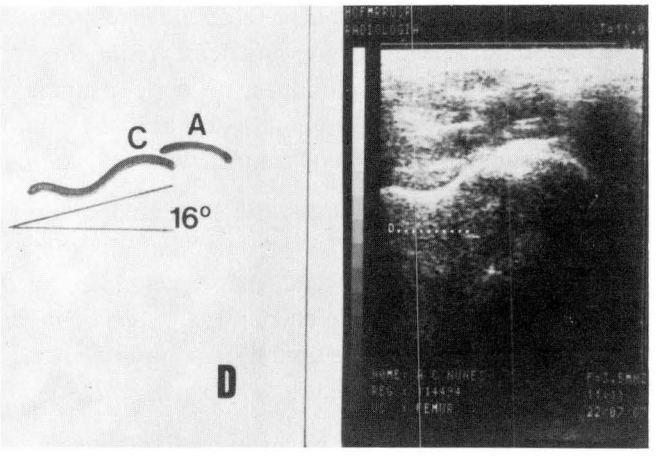

Fig. 2 — Exame ultra-sonográfico do mesmo paciente da figura anterior, para determinação do ângulo de torção femoral. A linha inclinada marca a orientação do colo femoral e a linha horizontal coincide com o plano dos côndilos femorais. (A = acetábulo, C = cabeça do fêmur, D = direito).

-posterior da bacia com o raio centrado na sínfise púbica, com o indivíduo em decúbito dorsal mantendo-se os joelhos fletidos em 90° e com as pernas pendentes para fora da mesa de exame. A segunda radiografia foi feita com o paciente sentado em um suporte rígido, suficientemente alto para manter as pernas pendentes sem apoiar os pés. Os quadris foram mantidos fletidos a 90° e com abdução de 20° para cada lado. O chassi foi colocado atrás das nádegas e o raio horizontal foi centrado na sínfise púbica.

Na radiografia AP determinou-se o ângulo cérvico-diafisário aparente traçando-se o eixo do colo femoral e da diáfise Na radiografia axial determinou-se o ângulo de torção aparente. Traçou-se uma linha pelo centro do colo do fêmur e outra pela superfície de apoio (que coincide com o plano transcondilar) e determinou-se o ângulo formado entre elas.

Para obter os valores corrigidos, as medidas do ângulo cérvico-diafisário e de anterversão foram levadas para a tabela de conversão de Müller[10] e lidas diretamente. As figuras 1 e 2 exemplificam a obtenção das medidas.

RESULTADOS

Para cada fêmur os valores de anteversão obtidos com o método radiográfico e ultra-sonográfico estão representados na tabela, separadamente para o lado direito e, para o lado esquerdo, para cada indivíduo.

Com o método indireto de raios X a média aritmétida para o lado direito foi de 20°, variando de +16 a +25°. Para o lado esquerdo a média foi de 19°, com variação de +17 a +25°.

Com o ultra-som a média aritmética do lado direito foi de 15°, variando de +7 a +21° de anteversão. Para o lado esquerdo o valor médio foi de 19°, com variação de +4 a +25°.

Dentre todas as medidas comparativas obtidas com RX e ultra-som houve coincidência de valores em um caso. Onze fêmures tiveram variação de 1 a 3°; sete fêmures variaram de 4 a 6° e cinco fêmures tiveram diferença maior que 7° entre ultra-som e raios X. As figuras 3 e 4 mostram os valores do ângulo de anteversão obtidos com o ultra-som em relação àqueles obtidos com as radiografias, para os lados direito e esquerdo, respectivamente.

DISCUSSÃO

A obtenção do ângulo de torção femoral sempre apresentou dificuldades e os valores variam muito con-

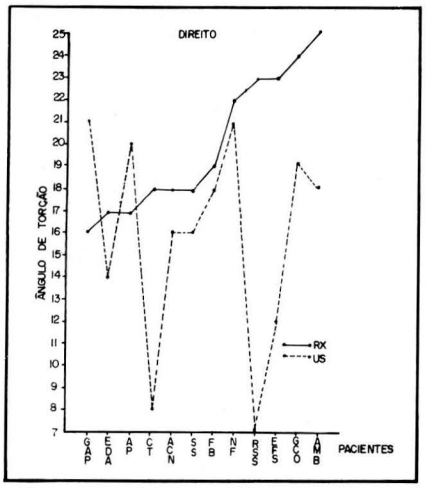

Fig. 3 — Representação gráfica dos ângulos de torção obtidos com as radiografias (RX) e pelo ultra-som (US). Os valores obtidos com as radiografias estão em ordem crescente (lado direito).

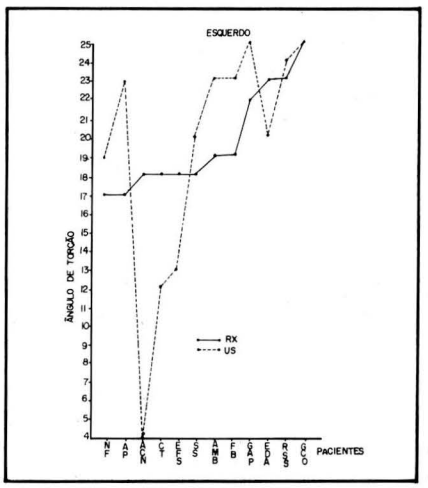

Fig. 4 — Representação gráfica dos ângulos de torção obtidos com as radiografias (RX) e pelo ultra-som (US). Os valores obtidos com as radiografias estão em ordem crescente (lado esquerdo).

forme o método empregado. Mesmo na peça separada não é fácil medi-la diretamente. Alguns autores interessados nestas determinações idealizaram suportes especiais de modo a tornar os valores mais fidedignos [9,12, 19]. Volpon e Uemura [17] preferiram projetar a sombra dos fêmures sobre tela para facilitar a obtenção das medidas.

Quando o paciente é considerado, as dificuldades são ainda maiores e os erros muito freqüentes. Como o terço proximal do fêmur fica profundamente situado nas partes moles, não é acessível à medida direta como é a tíbia, por exemplo.

Comparando-se os graus de rotação interna e externa com o quadril estendido, pode-se fazer uma avaliação grosseira da torção femoral. Com efeito, na anteversão aumentada há elevação da rotação interna em detrimento da rotação externa. Na retroversão ocorre o contrário.

Na literatura há alguns trabalhos que compararam os diferentes métodos de medida. Assim, já foram comparadas tomografia axial x radiografia biplanar [6] e fluoroscopia x radiografia biplanar [8,12]. De maneira geral, aceita-se com esses trabalhos que o método fluoroscópico seja o menos exato e o mais sensível e reprodutível seja o radiográfico biplanar.

Mais recentemente a tomografia axial computadorizada foi apresentada como o método mais acurado [5], porém sua aplicação é muito limitada em nosso meio.

Dessa forma, quando Moulton & Upadhyay [9] apresentaram o método ultra-sonográfico este parecia ser o ideal, pois é mais acessível, não causa irradiação e, segundo aqueles autores, é bastante sensível. Entretanto, relato anterior de Berman & col. [1] não recomenda o método por achá-lo não acurado quando comparado à tomografia computadorizada.

TABELA

Correlação dos valores de torção femoral, para cada paciente, obtidos com o método radiográfico (RX) e ultra-sonográfico (US)

Iniciais	Idade (anos)	Direito			Esquerdo		
		RX	US	Dif.	RX	US	Dif.
A.P.	36	17	20	+3	17	23	+6
A.M.B.	16	25	18	−7	19	23	+4
A.C.N.	27	18	16	−2	18	4	−14
C.T.	23	18	8	−10	18	12	−6
E.D.A.	37	17	14	−3	23	20	−3
E.F.S.	50	23	12	−11	18	13	−5
F.B.	53	19	18	−1	19	23	+4
G.A.P.	33	16	21	+5	22	25	+3
G.C.O.	21	24	19	−5	25	25	0
N.F.	29	22	21	−1	17	19	+2
R.S.S.	18	23	7	−16	23	24	+1
S.S.	37	18	16	−2	18	20	+2
Média	20	15			19	19	

Obs.: Os valores positivo (+) e negativo (−) representam, respectivamente, valores do ângulo de torção obtidos com ultra-som maiores e menores em relação aos obtidos com os radiográficos.

De maneira geral, todos os autores que mediram a torção por meio de ultra-som em fêmures fixados e preparados encontraram valores muito aproximados com os reais [9,17,19]. De início essas comparações foram extrapoladas para o paciente e os valores obtidos assumidos como reais. Porém, *in vivo* há uma série de dificuldades com o método. Os traçados obtidos não são muito nítidos, pois há imagens de outras estruturas e visualiza-se somente a porção anterior do colo, parte da cabeça e o

trocanter maior. Como estas duas últimas estruturas não estão no mesmo alinhamento com o colo[7], não podem ser usadas como referências para o traçado. Muitas vezes fica-se na dúvida qual a orientação exata do colo, principalmente se sua inclinação for pequena. Outro fator limitante é que às vezes, pelo menos nos adultos, a superfície anterior do colo pode não ser regular.

A radiografia biplanar pode levar também a uma série de erros. Primeiro, o posicionamento do indivíduo é um ponto crítico. Se não forem conseguidas as abdução e rotação exatas, haverá erros consideráveis nas medidas[13,14]. Outro fator é o humano[14]. Pode-se cometer erros no momento de se traçar as linhas.

Mesmo com estas restrições usamos o método biplanar para comparar os resultados com aqueles obtidos pelo ultra-som, pois dos métodos convencionais ainda é o mais reprodutível e aquele com que temos maior familiaridade.

Essa comparação mostrou que houve bastante oscilação dos valores obtidos pelo ultra-som em relação aos radiológicos. As oscilações para o lado direito ou esquerdo ocorreram ora para mais, ora para menos, sendo até muito diferentes para um mesmo indivíduo. Isso nos leva a concluir que o método ultra-sonográfico não foi satisfatório, considerando as condições da atual investigação. Berman & col.[1], utilizando-se da tomografia axial computadorizada como comparação, chegaram à mesma conclusão.

Nossos resultados podem estar influenciados pelas mesmas variáveis já encontradas por outros autores, mas também pela modificação que realizamos, isto é, o não rastreamento ultra-sônico dos côndilos femorais para determinação do seu eixo, mas simplesmente assumindo que ele seria paralelo ao plano da mesa de exame. Essa modificação foi baseada na observação de Burr e col.[3] e pode não ser totalmente correta.

Outra dificuldade que encontramos com o exame ultra-sônico do terço proximal do fêmur foi a grande variação de imagens conforme o posicionamento do transdutor. Zarate & col.[19], reconhecendo essa dificuldade, usaram um braço mecânico para impedir mudanças de posição. Além disso, muitas vezes ficamos na dúvida sobre qual imagem seria mais representativa do contorno axial real do colo femoral.

Por todas essas razões, não encontramos segurança com o método ora investigado e sentimos que mais estudos devam ser conduzidos antes de propor seu emprego clínico rotineiro.

REFERÊNCIAS

1. Berman, L., Mitchell, R. & Katz, D.: Ultrasound assessment of femoral anteversion, *J. Bone Joint Surg. (Am)* 69: 268-270, 1987.
2. Bleck, E.E.: Diplegia and paraplegia. Em *Orthopaedic management of cerebral palsy,* Philadelphia-London-Toronto, W.B. Saunders, 1979. Cap. 6, p. 134-207.
3. Burr, R.B., Cook, L.T., Cilento, E.V., Martins, N.L., Lark, D. & Asher, M.: A method for radiographycally measuring true femoral rotation, *Clin. Orthop.* 167: 139-144, 1982.
4. Fisher, R.L., Duncan, A.S. & Bronzino, J.D.: The application of axial transverse tomography to the measurement of femoral anteversion, *Clin. Orthop.* 86: 6-12, 1972.
5. Hernandez, R.J., Tachdjian, M.O., Poznanski, A.K. & Dias, L. S.: CT determination of femoral anteversion, *Am. J. Radiol.* 137: 97-101, 1981.
6. Hubbard, D.D. & Staheli, L.T.: The direct radiographic measurement of femoral torsion using axial tomography. Technic and comparison with an indirect radiographic method, *Clin. Orthop.* 86: 16-20, 1972.
7. Kingsley, P.C., Olmsted, K.L. & Arbor, A.: A study to determine the angle of anteversion of the neck of the femur, *J. Bone Joint Surg. (Am)* 30: 745-751, 1948.
8. Lagassee, D.J. & Staheli, L.T.: The measurement of femoral anteversion, *Clin. Orthop.* 86: 13-15, 1972.
9. Moulton, A. & Upadhyay, S.S.: A direct method of measuring femoral anteversion using ultrasound, *J. Bone Joint Surg. (Br)* 64: 469-472, 1982.
10. Müller, M.E.: em Debrunner, H.U.: *Diagnóstico ortopédico,* segunda edición, Barcelona, Ediciones Toray, 1976. p. 116-124.
11. Rogers, S.P.: A method for determining the angle of torsion of the neck of the femur, *J. Bone Joint Surg.* 13: 821-824, 1934.
12. Ruby, L., Mital, M.A., O'Connor, J. & Patel, U.: Anteversion of the femoral neck. Comparison of methods of measurement in patients, *J. Bone Joint Surg. (Am)* 61: 46-51, 1979.
13. Ryder, C.T. & Crane, L.: Measuring femoral anteversion: the problem and a method, *J. Bone Joint Surg. (Am)* 35: 321-328, 1953.
14. Shands Jr., A.R. & Steele, M.K.: Torsion of the femur, *J. Bone Joint Surg. (Am)* 40: 803-816, 1958.
15. Somerville, E.W.: Persistent foetal alignment of the hip, *J. Bone Joint Surg. (Br)* 39: 106-113, 1957.
16. Testut, L.: Membres. Em *Traité d'anatomie humaine,* tomo I, Paris, Libraire Octave Doin, 1911. Cap. 4, p. 337 e 349.
17. Volpon, J.P. & Uemura, L.: Medida do ângulo de torção femoral pelo ultra-som. Experiência "in vitro". *Rev. Bras. Ortop.* 19: 143-146, 1984.
18. Weiner, D.S., Cook, A.J., Hoyt Jr., W.A. & Oravec, E.: Computed tomography in the measurement of femoral anteversion, *Orthopaedics* 1: 299-306, 1978.
19. Zarate, R., Cuny, C. & Sazos, P.: Détermination de l'antéversion du col du fémur par échographie, *J. Radiol.* 64: 307-311, 1983.

Para manter a ginástica do dia-a-dia é preciso ter movimentos livres.

Dexa-Citoneurin®

Elimina rapidamente a inflamação e a dor da lombalgia.

Sobe, desce, pula, vira para cá, vira para lá, se pendura, segura — hoje em dia, quem está em atividade,vive numa permanente ginástica.

E, basta um pequeno gesto em falso, para uma dolorosa parada: a lombalgia.

Dexa-Citoneurin® elimina rapidamente a dor e a inflamação devolvendo o paciente às suas atividades normais, com a comprovada ação da dexametasona — um corticosteróide cuja potência antiflogística é 5 a 6 vezes superior à da prednisona. Essa potente ação antiinflamatória da dexametasona reduz a irritação dos terminais nervosos, com alta eficácia antiinflamatória e analgésica já nas primeiras aplicações, tanto nas dores de lombalgias, como também de sinovites, bursites, tendinites e ciática.

A combinação das vitaminas neurotrópicas: B_1, B_6 e B_{12} de **Dexa-Citoneurin®** completa a ação da dexametasona, sendo de particular importância a atividade antiálgica destas vitaminas. Outra vantagem é a praticidade posológica do injetável: 1 ampola a cada 2-3 dias com a mesma eficácia de similares com aplicações diárias.

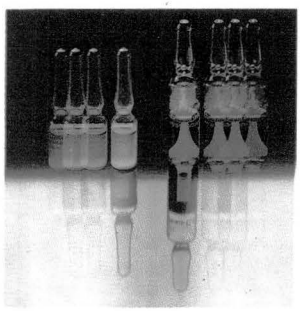

Composição: Injetável: Ampola I — Vitamina B1...100mg, Vitamina B6...100mg, Vitamina B12...5000mcg, Procaína...50mg, **Ampola II** — Acetato de Dexametasona...4mg, **Comprimidos:** Vitamina B1...100mg, Vitamina B6...100mg, Vitamina B12...5000mcg, Dexametasona...0,5mg, **Indicações:** Lombalgia, sinovite, bursite, tendinite, ciática, síndrome ombro-braço aguda, síndrome cervical aguda. **Contra Indicações:** Úlceras gástrica e duodenal, diabete, infecções graves, descompensação cardíaca, bloqueio aurículo-ventricular e bradicardia. **Precauções:** As mesmas de qualquer corticoterapia sistêmica. **Posologia: Ampolas:** 1 aplicação intramuscular a cada 2 ou 3 dias. **Comprimidos:** 2 a 6 comprimidos ao dia. **Apresentações:** Embalagens com 3 ampolas I (2ml) + 3 ampolas II (1ml) e embalagens com 20 comprimidos.

MERCK

MERCK S.A. Indústrias Químicas
Estrada dos Bandeirantes, 1.099
CEP 22.710 - Rio de Janeiro - RJ

PARTE I

BULA ORIGINAL DO PRODUTO

NAPROSYN

(Naproxeno)

SYNTEX

FORMAS FARMACÊUTICAS E APRESENTAÇÕES

NAPROSYN COMPRIMIDOS 250 mg
Cartuchos com 15 comprimidos em "blisters" de 15

NAPROSYN COMPRIMIDOS 500 mg
Cartuchos com 20 comprimidos em "blisters" de 10

USO ADULTO E INFANTIL
(Não é recomendado para crianças com menos de 1 ano de idade)

COMPOSIÇÃO

NAPROSYN COMPRIMIDOS 250 mg

Cada comprimido contém:
Naproxeno ..... 250 mg
Excipientes q.s.p. ..... 1 comprimido
(Excipientes: água, álcool, amido, corante amarelo Tartrazina, estearato de magnésio, lactose e polivinilpirrolidona)

NAPROSYN COMPRIMIDOS 500 mg

Cada comprimido contém:
Naproxeno ..... 500 mg
Excipientes q.s.p. ..... 1 comprimido
(Excipientes: água, amido, corante amarelo Tartrazina, estearato de magnésio, lactose e polivinilpirrolidona)

PARTE II

INFORMAÇÃO AO PACIENTE

— Naproxeno, ingrediente ativo do NAPROSYN, é um antiinflamatório com acentuadas ações analgésica e antipirética.
— Os medicamentos devem ser sempre mantidos em local fresco e seco, sob condições de higiene, mantendo seus rótulos de maneira visível para fácil identificação no momento de usar.
NAPROSYN em forma de comprimidos de 250 mg e 500 mg é acondicionado em "blisters" que devem ser rompidos individualmente no momento da tomada.
— Os prazos de validade do produto constam da embalagem externa. Os comprimidos de NAPROSYN devem ser mantidos protegidos da luz.
— Evitar o uso de medicamentos com prazo de validade vencido.
— NAPROSYN possui ação antiinflamatória, analgésica e antipirética indicadas para vários casos, conforme orientação médica.
— Se ocorrer gravidez durante o tempo de tratamento com NAPROSYN, o medicamento deve ser suspenso e seu médico assistente deverá ser informado.
— O medicamento deve ser tomado segundo a prescrição médica e de acordo com a posologia descrita nesta bula, observando-se os cuidados usualmente observados na tomada de medicamentos.
— A interrupção pura e simples do tratamento não acarreta outros fenômenos mas evidentemente cessa a ação terapêutica se esta devesse ainda ser continuada.
— O seu médico assistente deverá ser informado da ocorrência de reações desagradáveis de maior importância, como por exemplo, reações anafiláticas e casos de sangramento intestinal.
— "TODO MEDICAMENTO DEVE SER MANTIDO FORA DO ALCANCE DAS CRIANÇAS".
— Pacientes que estejam recebendo simultaneamente hidantoínas, devem ser rigorosamente observados, com vistas a ajuste de doses, se necessário. Não se tem observado interações com Naproxeno e anticoagulantes ou sulfoniluréias, contudo, recomenda-se cautela.
— NAPROSYN está contra-indicado em pacientes apresentando hipersensibilidade ao naproxeno ou ao naproxeno sódico.
Como existe possibilidade de reação cruzada entre NAPROSYN e o ácido acetilsalicílico, o medicamento é contra-indicado em pacientes que tenham apresentado asma, rinite ou urticária devidas ao ácido acetilsalicílico.
— NAPROSYN deve ser usado com cautela em pessoas com insuficiência cardíaca, hepática ou renal, e em idosos.
— "NÃO TOME REMÉDIO SEM O CONHECIMENTO DO SEU MÉDICO. PODE SER PERIGOSO PARA A SAÚDE".

PARTE III

INFORMAÇÃO TÉCNICA

DESCRIÇÃO

NAPROSYN (naproxeno) é um agente não esteróide desenvolvido pela Pesquisa Syntex, que demonstrou possuir notáveis propriedades antiinflamatórias quando testado nos sistemas clássicos em animais. Ademais, possui acentuadas ações analgésica e antipirética. Exibe seu efeito antiinflamatório até em animais adrenalectomizados, o que indica que sua ação não é mediada pelo eixo hipófise-suprarrenal. Inibe a prostaglandina-sintetase,como o fazem os outros agentes antiinflamatórios não-esteróides. Esta ação pode também contribuir para o efeito antienxaqueca do naproxeno. Do mesmo modo que ocorre com os outros agentes, contudo, não se conhece o mecanismo exato de sua ação antiinflamatória.
No homem, o naproxeno parece ser completamente absorvido no tubo gastrintestinal após a administração oral. Picos plasmáticos após cada dose são atingidos em 2 - 4 horas, com condições de estado de equilíbrio normalmente alcançadas após 4 - 5 doses. O naproxeno possui uma meia-vida plasmática média de aproximadamente 13 horas. Em níveis terapêuticos, o naproxeno está em mais de 90% ligado à proteína sérica.
Aproximadamente 95% de uma dose de naproxeno são excretados pela urina como naproxeno inalterado, 6-0-demetilnaproxeno e seus conjugados. Verificou-se que a taxa de excreção coincide de perto com a taxa de desaparecimento do medicamento no plasma.

INDICAÇÕES TERAPÊUTICAS

Doenças reumáticas — ações antiinflamatória e analgésica em artrite reumatóide, artrite reumatóide juvenil, osteoartrose (artrite degenerativa), espondilite anquilosante, gota.
Indicações periarticulares e musculoesqueléticas — analgesia em bursite, tendinite, sinovite, tenossinovite, lumbago.
Profilaxia e tratamento da dor de cabeça da enxaqueca
Usos cirúrgicos e traumáticos — ação analgésica após entorses, manipulações ortopédicas, extrações dentárias, cirurgias.
Doenças infecciosas — com finalidades analgésica, antiinflamatória e antipirética como auxiliar da terapêutica específica.
Usos ginecológicos — relaxamento e analgesia uterinos no pós-parto de não lactantes, após inserção do DIU, e para redução da perda sangüínea menstrual.

CONTRA-INDICAÇÕES

Hipersensibilidade às formulações de naproxeno ou naproxeno sódico. Devido à possibilidade de reações de sensibilidade cruzada, não se deve administrar o naproxeno a pacientes nos quais o ácido acetilsalicílico, ou outros medicamentos antiinflamatórios não-esteróides, induzam síndrome de asma, rinite ou urticária.

PRECAUÇÕES E ADVERTÊNCIAS

Visto que os respectivos estudos de segurança e eficácia não estão ainda completados, não se recomenda o uso de naproxeno em crianças de menos de 1 ano de idade.
NAPROSYN não deve ser dado a pacientes com úlcera péptica ativa.
Em pacientes com história de doença gastrintestinal o naproxeno só deverá ser administrado sob rigorosa supervisão.
NAPROSYN diminui a agregação plaquetária e prolonga o tempo de sangramento. Este efeito deve ser considerado ao se determinarem tempos de sangramento.
Elevações nos resultados de uma ou mais provas de função hepática têm sido relatadas com antiinflamatórios não-esteróides.
Uso em pacientes com insuficiência renal
Como o naproxeno e seus metabólitos são eliminados em grande parte (95%) por excreção urinária via filtração glomerular, o naproxeno deve ser usado com grande cautela em pacientes com insuficiência significativa da função renal, aconselhando-se nesses pacientes a monitoração da creatinina sérica e/ou a depuração da creatinina.
NAPROSYN não deve ser usado prolongadamente em pacientes com depuração da creatinina inferior a 20 ml/minuto.
Certos pacientes, especificamente aqueles cujo fluxo sangüíneo renal está comprometido, como na depleção do volume extracelular, cirrose hepática, restrição de sódio, insuficiência cardíaca congestiva e doença renal pré-existente, devem ter sua função renal avaliada antes e durante o tratamento com o naproxeno. Certas pessoas idosas, nas quais possa-se esperar insuficiência da função renal, podem incluir-se nesta categoria. Nesses pacientes, deve-se considerar uma redução da dose diária, para evitar a possibilidade de acúmulo excessivo de metabólitos de naproxeno.
Uso em pacientes com insuficiência hepática
Doença alcoólica crônica do fígado e, provavelmente, também outras formas de cirrose, reduzem a concentração plasmática total do naproxeno, mas a concentração plasmática de naproxeno não conjugado se eleva. Desconhece-se a implicação deste fato para a dosificação de naproxeno, mas aconselha-se cautela quando há necessidade de doses elevadas.
Uso em idosos
Um estudo indica que, embora a concentração plasmática total de naproxeno não se modifique nos idosos, a fração plasmática não conjugada aumenta. Desconhece-se a implicação deste achado para a dosificação do naproxeno, mas, aconselha-se cautela quando haja necessidade de doses altas. Para o efeito da eliminação reduzida nos idosos vide o capítulo: **Uso em pacientes com insuficiência renal.**

INTERAÇÃO COM OUTROS MEDICAMENTOS

Devido ao alto grau de fixação de naproxeno às proteínas plasmáticas, os pacientes que recebam simultaneamente hidantoínas devem ser rigorosamente monitorados com vistas a ajuste da dose, se necessário.
Em estudos clínicos, não se tem observado interações com naproxeno e anticoagulantes ou sulfoniluréias; não obstante, aconselha-se cautela, já que se tem observado interação com outros agentes não-esteróides desta classe.
Relatou-se que o efeito natriurético da furosemida é inibido por algumas drogas desta classe. Também se tem relatado inibição da depuração renal do lítio, levando a um aumento da concentração deste no plasma.
O naproxeno e outros medicamentos antiinflamatórios não-esteróides podem reduzir o efeito anti-hipertensivo do propranolol e outros beta-bloqueadores.
O probenecid, administrado concomitantemente, eleva os níveis plasmáticos e prolonga a meia-vida plasmática do naproxeno, significativamente.
A administração concomitante de naproxeno e metotrexato deve ser feita com cautela, porque se tem relatado que o naproxeno, entre outros medicamentos antiinflamatórios não-esteróides, reduz a secreção tubular de metotrexato em um modelo animal, e assim possivelmente aumenta sua toxicidade. Sugere-se que a terapêutica com naproxeno seja temporariamente descontinuada 48 horas antes da realização de provas de função suprarrenal, porque o naproxeno pode artificiosamente interferir com algumas provas relativas aos esteróides 17-cetogênicos. Do mesmo modo, o naproxeno pode interferir em algumas análises urinárias para o ácido 5-hidroxiindolacético.

EFEITOS SECUNDÁRIOS

As seguintes ocorrências são as mais comumente relatadas:
Cefaléia, desconforto abdominal e/ou epigástrico, edema periférico (leve), náusea, "tinnitus", vertigens.
As seguintes ocorrências são raras mas foram também relatadas:
Alopecia, anemia aplástica e hemolítica, angioedema, dermatite fotossensitiva, diminuição da audição, disfunção cognitiva, eritema multiforme, estomatite ulcerativa, granulocitopenia, hematúria, hepatite fatal, icterícia, incapacidade de concentração, insônia, necrólise epidérmica, nefropatia, pneumonite eosinofílica, "rash cutâneo" reações anafiláticas às formulações de naproxeno e naproxeno sódico, sangramento gastrintestinal (ocasionalmente grave), síndrome de Steven-Johnson, trombocitopenia, ulceração péptica, vasculite.
Embora não se tenha relatado retenção sódica em estudos de metabolismo, é possível que pacientes com função cardíaca questionável ou comprometida possam incorrer em maior risco ao tomarem naproxeno.

USO NA GRAVIDEZ

Como outros medicamentos deste tipo, naproxeno causa atraso no parto em animais e também afeta o sistema cardiovascular fetal humano (fechamento do "ductus arteriosus"). Portanto, o medicamento não deve ser usado na gravidez, a menos que claramente necessário. O uso do naproxeno requer um cauteloso balanceamento dos possíveis benefícios contra os riscos potenciais para a mãe e o feto, especialmente no primeiro e no terceiro trimestre.
O naproxeno tem sido encontrado no leite de lactantes. Seu emprego, deve ser, pois, evitado em pacientes lactantes.

DOSES E ADMINISTRAÇÃO DE NAPROSYN COMPRIMIDOS

Artrite reumatóide de adultos, osteoartrose e espondilite anquilosante
Terapêutica inicial: a dose usual é de 500-1000 mg ao dia, em duas tomadas a intervalos de 12 horas (250 mg duas vezes ao dia ou 500 mg duas vezes ao dia).
Nos seguintes casos recomenda-se iniciar a terapêutica com doses de 750-1000 mg ao dia durante várias semanas:

a) Em pacientes com dor noturna e/ou rigidez matinal severas.
b) Em pacientes que passaram a receber naproxeno após doses altas de outro composto anti-reumático.
c) Na osteoartrose, em que a dor é o sintoma predominante.

Tratamento de manutenção: Podem ser feitos ajustes de dose dentro dos limites de 500 a 1000 mg ao dia, sempre com intervalos de 12 horas na administração. O tamanho das doses matinal e noturna deve ser ajustado à base dos sintomas predominantes, isto é, dor noturna ou rigidez matinal.
Alternativamente, NAPROSYN mostrou-se também eficaz quando administrado como dose diária única de 500-1000 mg administrada pela manhã ou à noite.
Artrite reumatóide juvenil
A dose usual é de 10 mg/kg/dia, em duas tomadas com intervalo de 12 horas.
Gota aguda: Deve-se administrar inicialmente 750 mg, seguidos em 8 horas por 500 mg e, após, 250 mg a intervalos de 8 horas até cessar a crise.
Profilaxia da dor de cabeça da enxaqueca
A dose recomendada é de 500 mg duas vezes ao dia. Não se observando melhora em 4 - 6 semanas, o medicamento deve ser descontinuado.
Tratamento da dor de cabeça da enxaqueca
750 mg quando do aparecimento dos primeiros sintomas de uma crise iminente, 250-500 mg adicionais podem ser administrados no decorrer do dia, se necessário, mas não antes de 1/2 hora da dose inicial.
A dose total diária de 1250 mg não deve ser excedida.
Relaxamento e analgesia uterinos no pós-parto de não lactante, na dismenorréia e após inserção do DIU
500 mg inicialmente, seguidos de 250 mg a intervalos de 6 a 8 horas. A dose total diária não deve exceder 1250 mg.
Redução da perda sangüínea menstrual
750 a 1250 mg/dia tomados no primeiro dia do sangramento menstrual. Em seguida, 500 a 1000 mg ao dia, em 2 dosagens, se necessário, por não mais que 5 dias.
Uso em adultos em outras indicações
500 mg administrados inicialmente, seguidos de 250 mg a intervalos de 6 a 8 horas.
Uso analgésico e antipirético em crianças
10 mg/kg como dose inicial seguidos por 2,5 - 5 mg/kg a intervalos de 8 horas. A dose não deve exceder 15 mg/kg/dia após o primeiro dia.

SUPERDOSAGEM DE NAPROSYN

Superdoses significativas do medicamento podem ser caracterizadas por sonolência, azia, indigestão, náusea ou vômitos. Não se evidenciaram toxicidade ou seqüelas tardias 5-15 meses após ingestão, durante três a sete dias, de doses de até 3 g/dia. Um paciente ingeriu uma dose de 25 g de naproxeno, tendo experimentado leve náusea e indigestão.
Não se sabe qual a dose de medicamento que exporia a risco de vida.
Se um paciente ingerir uma grande quantidade de naproxeno, acidental ou propositalmente, deve-se proceder ao esvaziamento gástrico e tomar as medidas usuais de apoio.
Os estudos em animais indicam que a pronta administração de carvão ativado em quantidades suficientes tenderia a reduzir acentuadamente a absorção do medicamento.

PARTE IV

DIZERES LEGAIS

VENDA SOB PRESCRIÇÃO MÉDICA
Registro MS-0083.0062
Farm. Resp.: Dr. Emílio A. G. B. Santos CRF-8 nº 10.063
Nº de lote, data de fabricação e prazo de validade: vide cartucho

SYNTEX DO BRASIL INDÚSTRIA E COMÉRCIO LTDA.
Rua Maria Cândida, 1789/1813 — São Paulo, Brasil
C.G.C. 54.093.836/0001-07 — INDÚSTRIA BRASILEIRA

"Maiores informações estão à disposição da Classe Médica, devendo ser solicitadas à Diretoria Médica da Syntex, diretamente, ou através do seu Representante".

Naprosyn 500

NAPROXENO SYNTEX

Potência extra antiinflamatória e analgésica.

- Alívio prolongado da dor
- Excelente tolerabilidade

Alta eficácia em:

Osteoartrite
Artrite reumatóide
Espondilite
Artrite inespecífica
Lombalgia

Maior comodidade posológica

2 tomadas ao dia



SYNTEX

PRÓTESE TOTAL DE QUADRIL MODÊLO MÜLLER AUTOBLOCANTE



IMPOL Instrumental e Implantes Ltda.

Al. Itupiranga, 86 - Fone: (011) 274-2022 -

CEP 04294 Saúde São Paulo

Importância da biópsia muscular em Ortopedia *

BENY SCHMIDT[1], MANUEL BOMFIM BRAGA JÚNIOR[2], ACARY SOUZA BULLE DE OLIVEIRA[3], ALBERTO ALAIN GABBAI[4], ADAUTO CASTELO FILHO[5], ANTONIO CARLOS DA SILVA[6], JOSÉ LAREDO FILHO[7]

RESUMO

O valor da biópsia muscular no diagnóstico diferencial das doenças neuromusculares aumentou sobremaneira nas duas últimas décadas, principalmente após a adoção de novas metodologias e técnicas histoquímicas de coloração. Ressaltamos a importância desse exame no diagnóstico de certas patologias. Descrevendo suas principais características histológicas, são apresentados os substratos anatomopatológicos das seguintes entidades: artrogripose múltipla congênita, pé torto equinovaro, miosite ossificante progressiva de Münchmeyer, miopatias congênitas associadas a deformidades esqueléticas e/ou retrações musculotendíneas, torcicolo muscular congênito, fibromialgia, plaurodinia epidêmica, fibrose do quadríceps, glútea e deltóidea.

SUMMARY

The importance of muscular biopsy in orthopaedics

During the last two decades the value of muscle biopsy in the differential diagnosis of neuromuscular diseases increased greatly after the new methodology adopted and histochemistry. We stress the importance of this procedure, describing the principal histologic patterns of arthrogryposis multiplex congenita, congenital club foot, Münchmeyer's disease, congenital myopathies, congenital muscular torticollis, Bornholm's disease, contracture of quadriceps, fibrosis of deltoid and gluteal.

INTRODUÇÃO

A partir das metodologias atualmente empregadas na prática da biópsia muscular (Dubowitz & Pearse, 1961; Dubowitz, 1985)[9,29] ficou claro que esse exame, apesar de cruento, é pouco agressivo e valioso na prática médica atual, tanto para o diagnóstico das doenças neuromusculares, como para as entidades nosológicas que evoluem comprometendo a musculatura esquelética secundariamente. O objetivo do nosso trabalho é apresentar os substratos anatomopatológicos de certas doenças que fazem parte da rotina do ortopedista, valorizando aqueles que são patognomônicos para suas respectivas patologias, assim como as alterações histológicas principais das quais dependem a conduta frente aos pacientes portadores de deformidades esqueléticas e/ou retrações musculotendinosas com patologia muscular de base.

Os pacientes deste estudo são oriundos da Disciplina de Ortopedia e Traumatologia (Serviço do Prof. José Laredo Filho) e do Setor de Patologia Neuromuscular da Disciplina de Neurologia, ambos da Escola Paulista de Medicina.

A metodologia empregada para a prática das biópsias musculares é a praticada de rotina na EPM: "A dança dos *farabeufs*"[29]. As colorações de rotina e a histoquímica seguem as indicações difundidas desde 1973 por Dubowitz & Brooke[11] e utilizadas por todos os autores que se preocupam com a patologia neuromuscular.

---

* Trab. realiz. na Disc. de Neurol. Setor de Patol. Neuromusc. e na Disc. de Ortop. e Traumatol. da Esc. Paul. de Med.

1. Chefe do Setor de Patol. Neuromusc. da Disc. de Neurol. da Esc. Paul. de Med. e Prof. Orientador do Curso de Pós-Grad. em Ortop. e Cir. Plást. Repar. da Esc. Paul. de Med.
2. Pós-Graduando do Curso de Pós-Grad. em Ortop. e Cir. Plást. Repar. da Esc. Paul. de Med.
3. Pós-Graduando do Curso de Pós-Grad. em Neurol. Clín. da Esc. Paul. de Med.
4. Prof. Adjunto da Disc. de Neurol. da Esc. Paul. de Med.
5. Prof. Assist. da Disc. de Doen. Infec. e Parasit. da Esc. Paul. de Med.
6. Prof. Assist. do Dep. de Fisiol. da Esc. Paul. de Med.
7. Prof. Titular e Chefe da Disc. de Ortop. e Traumatol. da Esc. Paul. de Med. e Coord. do Curso de Pós-Grad. em Ortop. e Cir. Plást. Repar. da Esc. Paul. de Med.

1) Deformidades esqueléticas e retrações musculotendíneas (DR)

De modo geral estas síndromes freqüentemente apresentam patologia muscular de base que pode se manifestar de forma exuberante como, por exemplo, na artrogripose múltipla congênita ou passar totalmente despercebida, como acontece nas miopatias congênitas.

Artrogripose múltipla congênita — Constitui uma das formas clínicas mais ricas de DR. Ela evolui paralelamente a diferentes doenças neuromusculares em que, conceitualmente, pelo menos um dos elementos das unidades motoras está comprometido (corpo celular do corno anterior da medula, raízes, nervos periféricos, placas motoras ou músculo). Baseando-se apenas em critérios clínicos e/ou laboratoriais, muitas vezes se torna impossível estabelecer um diagnóstico de certeza da patologia de base e, nesses casos, a biópsia muscular constitui exame fundamental. A artrogripose pode se apresentar nas formas neurogênica e miopática. Os casos neurogênicos são os mais freqüentes (maior que 90%)[1], em que as alterações histológicas são diferentes e variam de acordo com o nível de comprometimento da unidade motora. O padrão histológico observado com maior freqüência é o da ausência de grandes grupos de fascículos musculares, ao lado de fascículos compostos por pequenas fibras musculares que assumem forma oval (figura 1). No espaço que virtualmente deveria estar preenchido por fascículos musculares visualizam-se apenas grupos de células adiposas circundadas por tecido conjuntivo do perimísio (fascículos fantasmas) (figura 2). Deve-se ressaltar nesses casos que, apesar de o processo ser neurogênico, não encontramos formação de *type grouping* (agrupamentos de fibras de um mesmo tipo histoquímico). O *type grouping* é o substrato anatomopatológico patognomônico de uma reinervação, que é utilizado de rotina no diagnóstico de um processo neurogênico em patologia muscular[17]. Entretanto, nesses casos não há reinervação, pois não houve desinervação prévia e estamos diante de uma agenesia de parte da musculatura esquelética secundária à agenesia ou malformação das células do corno anterior da medula. As alterações medulares estão freqüentemente associadas a outras agenesias parciais ou malformações do sistema nervoso central (SNC). (As mais freqüentes são: disgenesia dos núcleos motores do tronco, trissomia do cromossomo 18, anencefalia, mielomeningocele)[1].

Se a biópsia muscular for praticada após certo período de evolução da doença (por exemplo, um mês), observa-se que existe variação mais acentuada no diâmetro das fibras musculares. Esta constatação é a prova morfológica de que os neurônios do corno anterior da medula não são afetados de forma homogênea. Nesta síndrome o *type grouping* continua não existindo, permanecendo preservado o padrão em mosaico oferecido pelos diferentes tipos de fibras musculares.

As disgenesias isoladas do SNC apresentam alterações histológicas semelhantes àquelas acompanhadas de lesões medulares. Por outro lado, as lesões medulares isoladas que se manifestam no nascimento com artrogripose apresentam padrão morfológico misto (amiotrofia espinhal + artrogripose). Nesses casos, pode-se observar *type grouping* em certos fascículos (figura 3).

Qualquer que seja o tipo do processo neurogênico de base na artrogripose não está indicada sua correção cirúrgica, o mesmo não acontecendo com os processos miopáticos, relevando a importância de um diagnóstico diferencial.

As alterações histológicas observadas nos processos miopáticos são características a cada tipo de miopatia. A miopatia mais freqüentemente associada às DR é a *distrofia muscular congênita* (DMC). Os critérios histológicos para o diagnóstico de DMC são representados pela importante desigualdade de diâmetro, tendência das fibras em assumir uma forma oval, proliferação conjuntiva intensa endo e perimisial tendendo a isolar cada fibra muscular, presença de necrose com reação inflamatória representada por macrófagos, de importantes alterações na arquitetura interna (condensações, *moth-eaten,* enrodilhamentos) (figura 4) e predominância importante de fibras do tipo I (> 80%)[26]. O prognóstico desses pacientes é variável, mas muitos casos são estacionários ou evoluem de maneira lenta. Assim sendo, sempre que possível, as artrogriposes de origem miopática são passíveis de correção cirúrgica.

As demais formas de miopatia que se apresentam com artrogripose são muito raras. Na série de 89 pacientes descritos por Banker[1], apenas dois deles eram portadores de miopatias congênitas (*central-core* e nemalínica). A importância do reconhecimento dessas duas formas de miopatia congênita reside no fato de que são processos benignos, portanto passíveis de correção cirúrgica.

"Central-core"

O substrato anatomopatológico desta miopatia é melhor evidenciado pela coloração do NADH (nicotina-

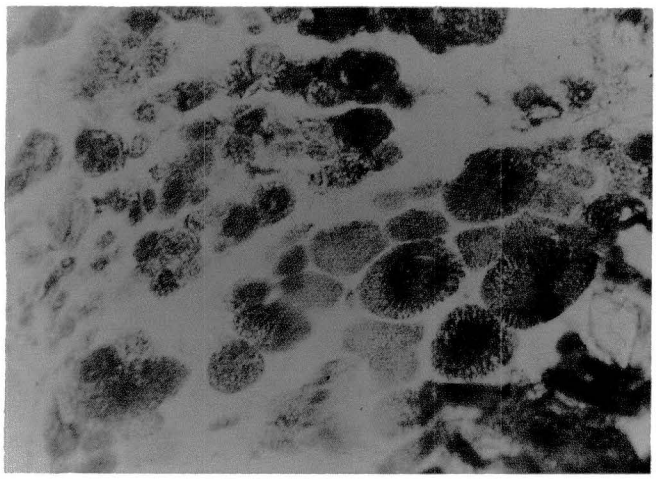

Fig. 1 — As fibras musculares tendem a assumir a forma oval e apresentam alterações importantes na arquitetura interna. NADH, x125.

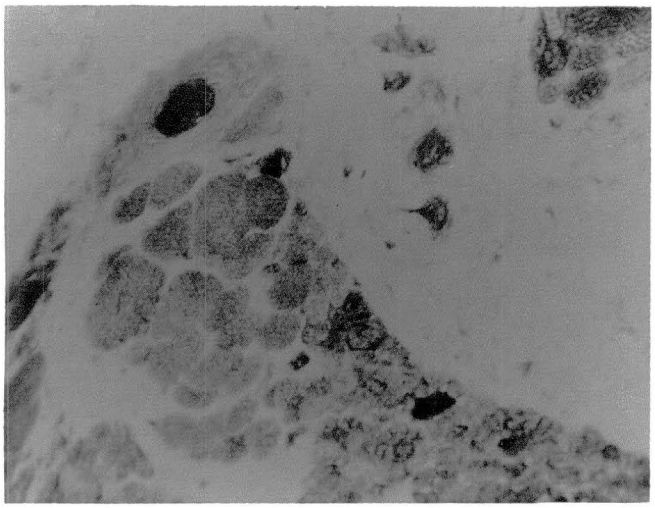

Fig. 2 — Presença de "fascículos fantasmas". NADH, x 125.

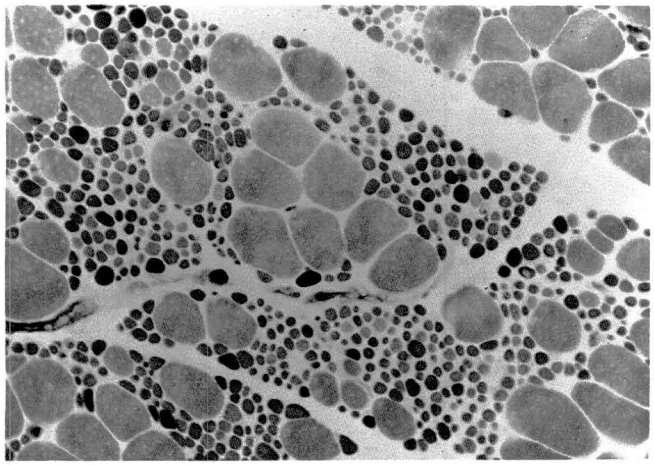

*Fig. 3 — As fibras atróficas mantêm o padrão de mosaico. As fibras de diâmetro normal ou discretamente aumentado tendem a se agrupar (*type grouping *de fibras do tipo I). ATPase pH 9,4, x40.*

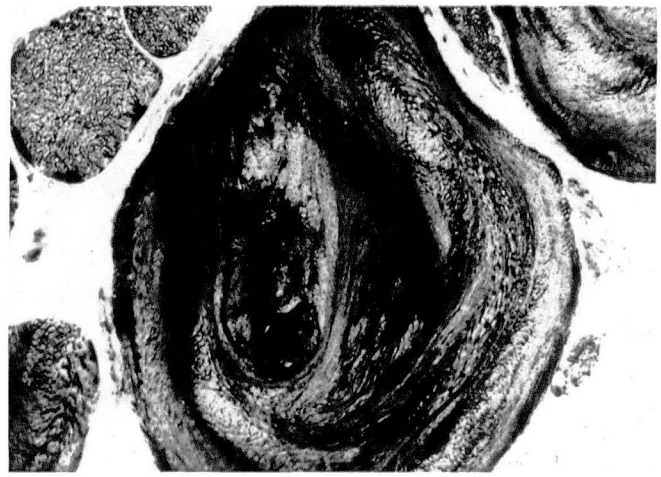

Fig. 4 — Detalhe de uma fibra muscular hipertrófica apresentando alteração importante em sua arquitetura interna. NADH, x500.

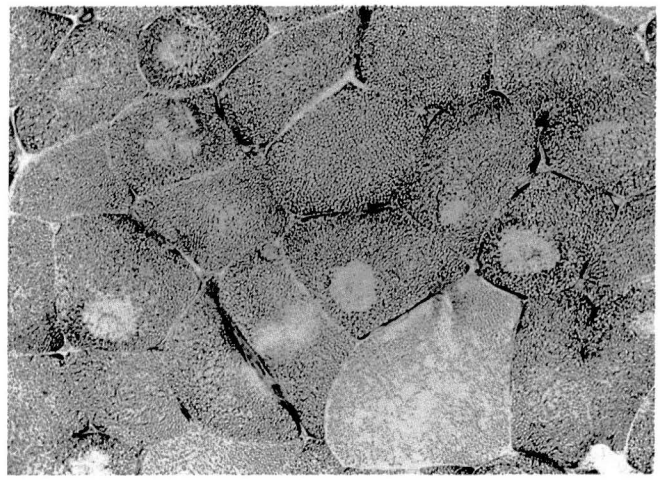

Fig. 5 — Falhas circulares de atividade oxidativa presentes no sarcoplasma das fibras musculares do tipo I. NADH, x500.

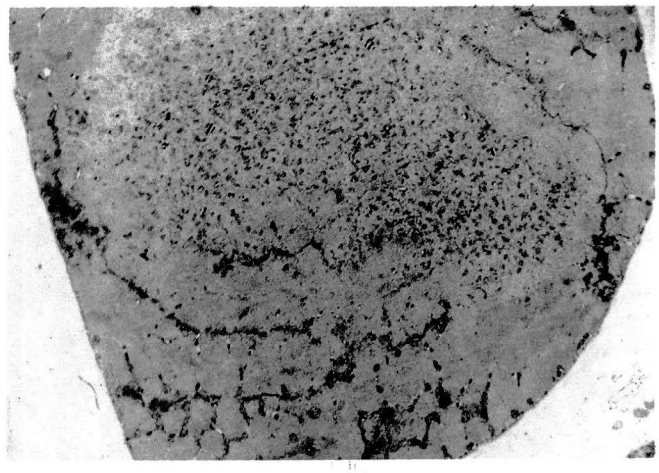

Fig. 6 — Essas falhas de poder oxidativo correspondem em microscopia eletrônica a áreas de desorganização miofibrilar com ausência completa de mitocôndrias. x3.600.

mida tetrazolium desidrogenase), consistindo numa falha circular do poder oxidativo do sarcoplasma presente nas fibras do tipo I, as quais predominam em absoluto (figura 5)[33]. Em microscopia eletrônica essas falhas consistem em zonas de desorganização miofibrilar com ausência completa de mitocôndrias (figura 6).

Nemalínica

O diagnóstico de certeza desta miopatia congênita só é possível através da biópsia muscular. A melhor coloração para se evidenciar as inclusões nemalínicas é pelo tricrômico de Gomori modificado. As inclusões são fortemente fucsinofílicas e localizam-se preferencialmente no espaço subsarcolemal (figura 7). Em microscopia eletrônica as inclusões são osmiofílicas e têm densidade semelhante às das linhas "Z" (figura 8)[20].

Pé torto congênito equinovaro

É a mais comum das deformidades esqueléticas congênitas[7]. O pé torto congênito (PTC) assemelha-se a artrogripose, pois se trata de uma síndrome. Betty Banker acredita que o PTC seja uma forma localizada de artrogripose e de que a lesão principal estaria localizada ao nível do corno anterior da medula. A interpretação da biópsia muscular é difícil no sentido de se distinguir *type grouping* de predominância de fibras do tipo I. Em todo caso, o substrato anatomopatológico do tecido muscular, assim como dos neurônios do corno anterior da medula, *ainda não está definido na literatura.* Em nosso Serviço temos uma tese de doutorado em andamento.

Miosite ossificante (doença de Münchmeyer)

A ossificação progressiva e universal da musculatura esquelética foi descrita pela primeira vez por Münchmeyer[25] em 1869. Os pacientes são portadores de defeitos congênitos múltiplos (microdactilia, exostoses, hipogenitalismo, ausência dos lobos das orelhas, surdez, etc.) e a primeira manifestação clínica consiste no aparecimento de massas subcutâneas firmes localizadas na nuca e/ou nos ombros. Esses nódulos tendem à ossificação e contribuem, progressivamente, para a desfiguração completa do sistema osteoarticular. Em geral, aos 30 anos de idade os pacientes tornam-se dependentes e confinam-se em cadeiras de rodas[5]. A biópsia muscular no início evidencia apenas discreto processo inflamatório linfoplasmocitário com proliferação de tecido colágeno na derme e fáscias musculares. Esta reação inflamatória só é visível ao nível dos músculos que estiverem na fase aguda de evolução da doença (inchaço com calor). Nos músculos acometidos cronicamente, o tecido ósseo tende a substituir o muscular totalmente, não havendo diferenças histológicas entre o tecido ósseo neoformado e o osso maturo normal[28]. Em microscopia eletrônica observa-se que as células que proliferam em meio ao tecido conjuntivo contêm retículo endoplasmático rugoso bem desenvolvido[23]. Na fase crônica o tecido muscular das áreas comprometidas está quase que completamente substituído por tecido conjuntivo e ósseo. Nas áreas não comprometidas não se observam alterações das fibras musculares. Trata-se de patologia progressiva e a validade das correções cirúrgicas precoces de deformidades é muito discutível. Parece que o tratamento com dissódio-etano-1-hidroxi-1,1 difosfato (EHDP) faz regredir as lesões recentes e estabiliza de certa forma a evolução da doença[2,36].

Miopatias congênitas com deformidades esqueléticas e retrações musculotendíneas leves (DRL)

Nos casos de DRL nem sempre a patologia muscular de base é identificada mesmo após minucioso exame clínico incluindo o *manual muscle test* (MMT). Tal fato se deve pelas próprias características clínicas das miopatias congênitas. Essas formas de miopatia apresentam muitas características em comum. Elas se manifestam na infância com hipotonia neonatal não progressiva. O curso é benigno; a marcha, o hábito da vestimenta e a atividade profissional podem não estar comprometidos e permitem aos pacientes boa qualidade de vida, muito próxima do normal. Uma simples retração do tendão de Aquiles pode constituir a única manifestação clínica de uma miopatia congênita. O diagnóstico de certeza só pode ser estabelecido através do estudo histoquímico do músculo esquelético e às vezes o estudo ultra-estrutural é imprescindível. As alterações das duas principais formas de miopatia congênita que cursam com DRL já foram descritas anteriormente (*central-core,* nemalínica). Outras formas são: desproporção congênita de fibras, centronuclear, miopatia a corpos redutores, miopatia e imprinte digital, miopatia a corpos citoplasmáticos, predominância de fibras do tipo I e outras muito mais raras (corpos zebrados, etc.).

Desproporção congênita de fibras (DCF)

Essa forma de miopatia congênita freqüentemente se associa a contraturas de múltiplas articulações. O substrato anatomopatológico consiste na importante desigualdade entre as fibras do tipo I (menores) e as do tipo II (figura 9). A melhor coloração para o diagnóstico é ATPase pré-incubada no pH 9,4, em que a diferença de

MAIS UM LANÇAMENTO DA PCE

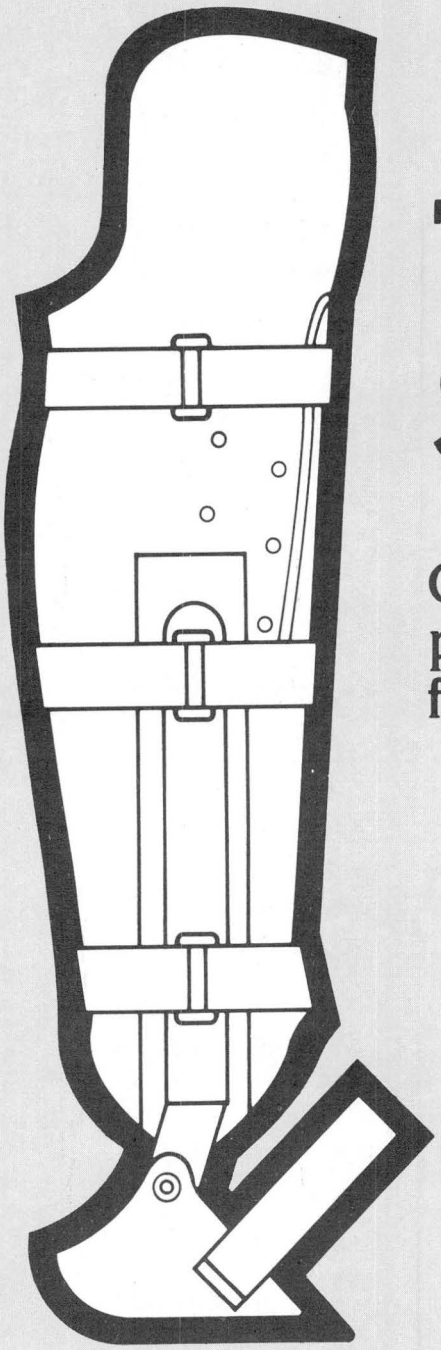

TUTOR DE SARMIENTO

O mais novo e eficaz conceito para tratamento conservador das fraturas de úmero e tibia.

TUTOR DE SARMIENTO

- Tibia e úmero
- Pré-moldado
- Direito e esquerdo
- Maior conforto para o paciente
- Menor custo por aplicação

- Solicite literatura

INFORMAÇÕES E VENDAS

PCE ■ PRÓ - CIRURGIA ESPECIALIZADA LTDA.

Rua Mauro, 184 — Saúde □ CEP 04055 — São Paulo — SP — Brasil
Telefones: Tronco Chave (011) 577-6411 □ DDG (011) 800-1795 □ Telex (011) 31 874

DICLOFENACO SÓDICO

Voltaren® retard

Simplicidade no tratamento de manutenção.

Dose única sem efeitos cumulativos

Completa metabolização e eliminação da substância ativa, evitando o risco de acumulação no organismo[1].

Dose única diária com eficácia e comodidade

Alívio da dor por 24 horas, sem o inconveniente das múltiplas tomadas diárias.

(1) — BRUNE, K, Non-steroidal Anti-inflammatory Drugs. Basis for Variability in Response, Birkhaeuser Verlag, Basel,1985, pp 59.63.

Composição - Diclofenaco sódico: comprimidos laqueados entéricos com 50 mg; supositórios com 50 mg; ampolas de 75 mg/3 ml; comprimidos laqueados de liberação gradativa com 100 mg. **Indicações** - Afecções reumáticas inflamatórias e degenerativas: artrite reumatóide, inclusive nas formas juvenis, espondilite ancilosante; osteoartrose, espondilartrites e crises agudas da gota. **Posologia** - Dependendo da indicação de 75 a 150 mg/dia, ver informação completa para prescrição. Ampolas: uma ou excepcionalmente duas por dia, em casos agudos ou como início de terapia não por mais de dois dias. **Contra-indicações** - Úlcera péptica, conhecida hipersensibilidade a substância ativa, ácido acetilsalicílico, ou outros inibidores da prostaglandina-sintetase. Proctite no caso dos supositórios. **Precauções** - História de doença gastrintestinal, insuficiência hepática cardíaca ou renal graves. Gravidez, pacientes em uso de diuréticos ou após grandes cirurgias. **Reações adversas** - Os efeitos gastrintestinais são, em geral, leves. Raramente relatados: úlcera péptica, sangramento do trato gastrintestinal, discrasias sangüíneas, anormalidades nas funções hepática e renal, bem como eritema multiforme e reações de hipersensibilidade como broncospasmo ou reações sistêmicas anafiláticas/anafilactóides. **Apresentação** - Comprimidos laqueados entéricos com 50 mg: caixas com 20 comprimidos. Supositórios com 50 mg: caixas com 05 supositórios. Comprimidos de liberação controlada com 100 mg: caixas com 10 comprimidos. Ampolas com 75mg/3ml: caixas com 05 ou 50 ampolas.

BIOGALÊNICA
PRODUTOS
CIBA-GEIGY

INFORMAÇÕES ADICIONAIS PARA PRESCRIÇÃO AO DISPOR DA CLASSE MÉDICA MEDIANTE SOLICITAÇÃO.

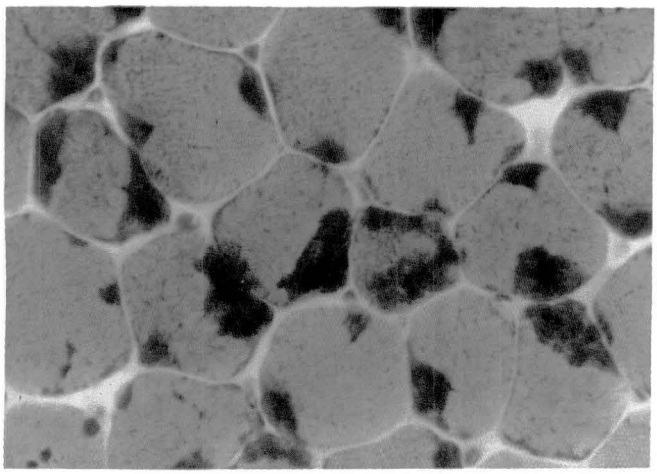

Fig. 7 — Detalhe das inclusões que possuem a forma de pequenos bastonetes, fortemente fucsinofílicas, localizadas preferencialmente logo abaixo do sarcolema. Gomori, x500.

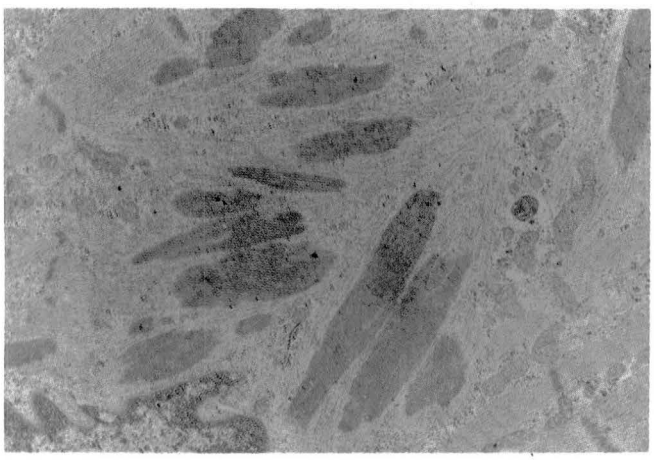

Fig. 8 — Em microscopia eletrônica as inclusões possuem densidade semelhante às das linhas "Z". x12.500.

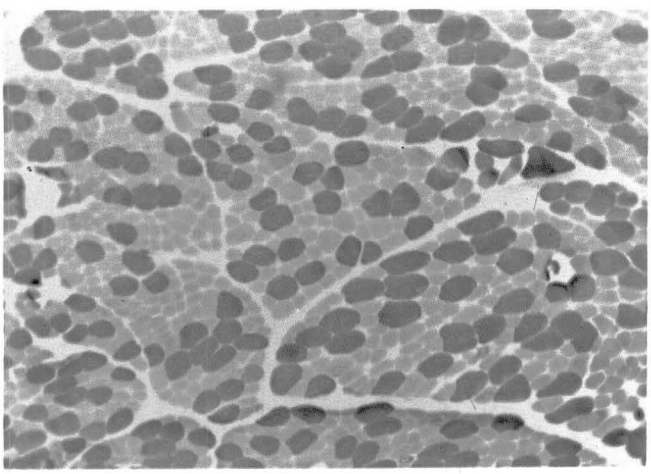

Fig. 9 — A imagem de mosaico está preservada. A atrofia é absolutamente seletiva para as fibras do tipo I. Algumas fibras do tipo II apresentam discreto grau de hipertrofia. ATPase pH 9,4, x40.

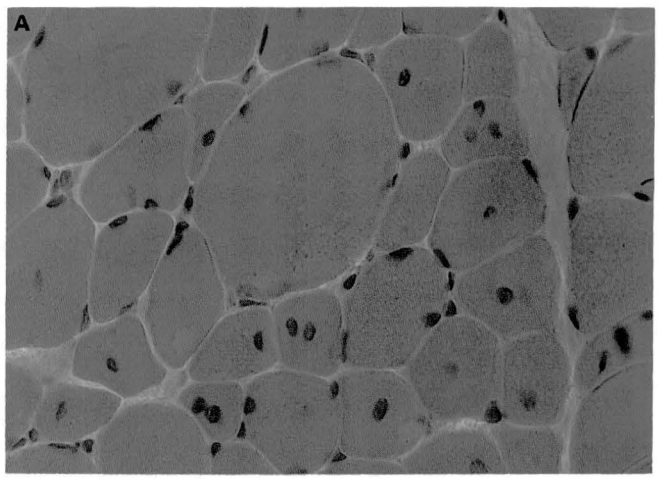

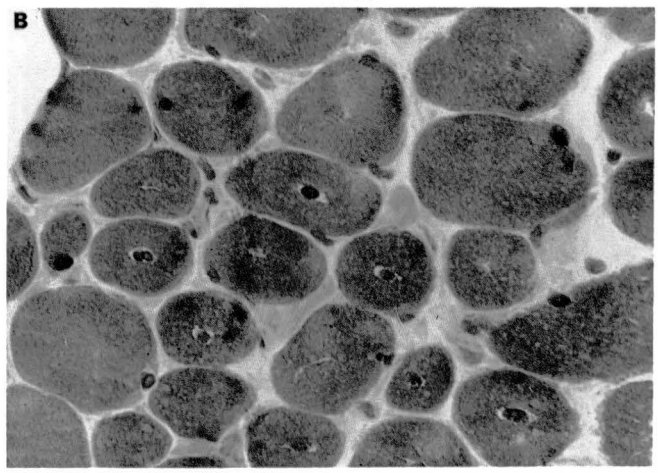

Fig. 10 — A, B) As fibras musculares apresentam centralizações nucleares. Em B, observa-se que ao redor dos núcleos existe pequeno halo claro sem atividade oxidativa. Fig. 10A: HE, x125; fig. 10B: Gomori, x125.

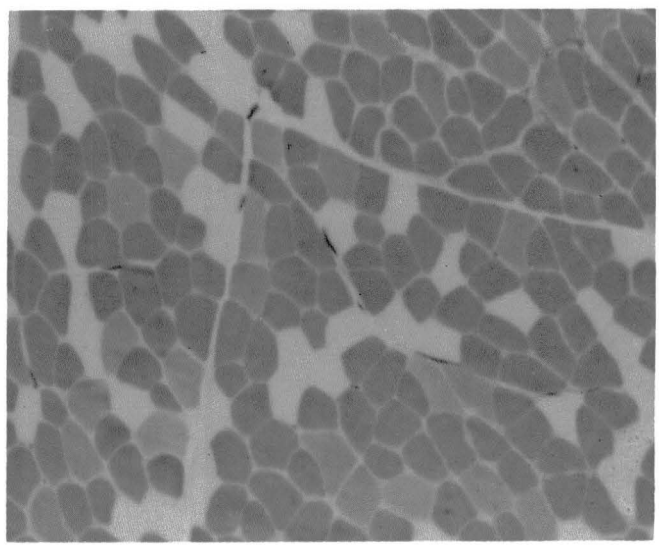

Fig. 11 — Apesar de a imagem em mosaico estar preservada, há nítida predominância de fibras do tipo I. ATPase pH 4,63, x125.

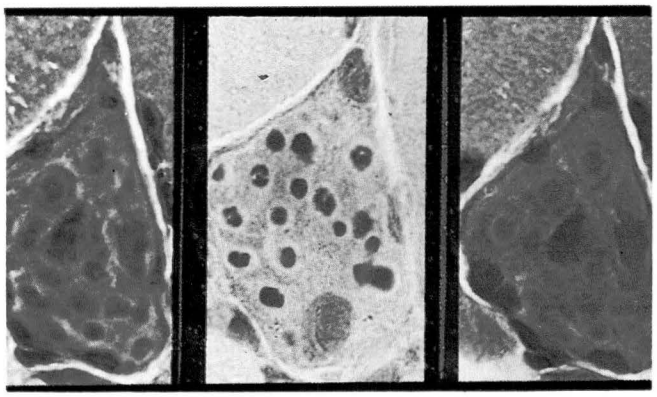

Fig. 12 — Detalhe dos corpos citoplasmáticos a colorações HE, Gomori modificado e PAS, x500.

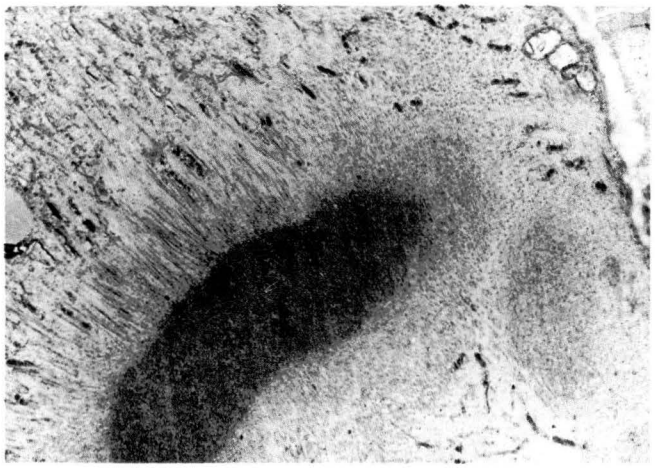

Fig. 13 — Detalhe do aspecto filamentar de um corpo citoplasmático. x36.800.

diâmetros entre as fibras dos tipos I e II torna-se nítida. Em nosso Serviço contamos com 11 pacientes portadores de DCF [12], oito deles apresentam DRL, sendo a mais freqüente a retração do tendão de Aquiles, que em um dos pacientes foi o motivo da consulta. Este paciente tem força muscular conservada globalmente e a retração constitui o único sinal clínico da miopatia.

Centronuclear

O substrato anatomopatológico consiste na presença de importante predominância de fibras do tipo I, que apresentam área diminuída ou hipoplásica contendo núcleos centralizados (100%). Os núcleos estão habitualmente circunscritos por um pequeno halo claro que não possui atividade oxidativa (figuras 10, A e B).

Predominância I

A única alteração histológica do tecido muscular é a predominância quase que absoluta de fibras do tipo I.

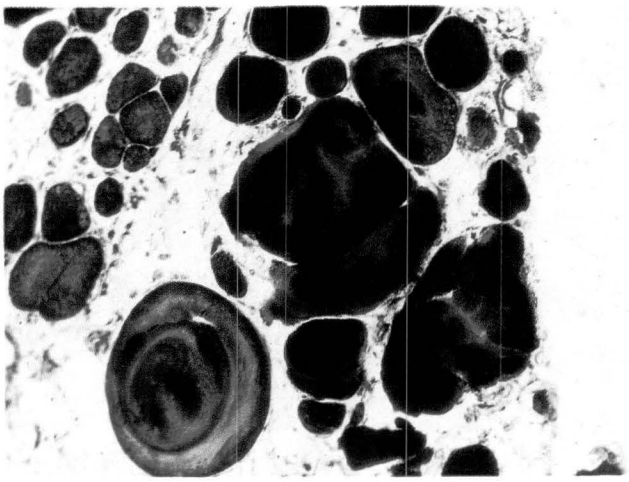

Fig. 14 — Presença de fibras musculares bizarras com múltiplas alterações na arquitetura interna. NADH, x125.

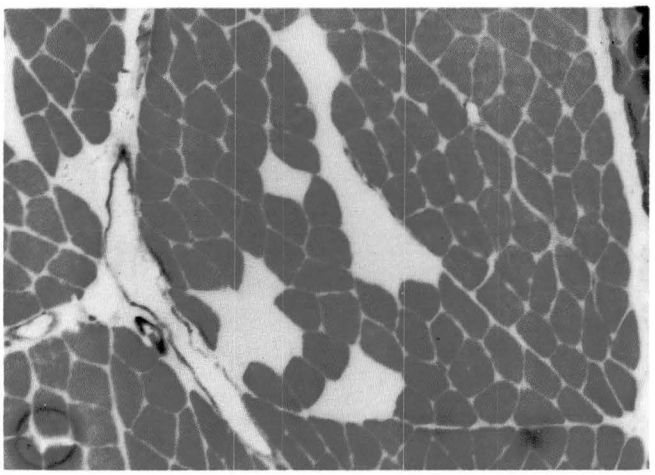

Fig. 15 — Presença de type grouping *num caso de FQ. ATPase pH 4,63, x125.*

Não há imagens de inclusão e/ou alterações na arquitetura interna (figura 11).

Corpos citoplasmáticos

Os corpos citoplasmáticos não são específicos para nenhuma miopatia, pois podem ser observados em atrofias neurogênicas [22], miopatias inflamatórias [21], distrofias musculares [32], etc.; entretanto, quando presente em grande quantidade caracterizam uma forma distinta de miopatia congênita (Goebel e col., 1978). Os corpos citoplasmáticos são melhor evidenciados pela coloração do tricrômico de Gomori modificado, aparecendo como massas arredondadas fortemente fucsinofílicas (figura 12). Em microscopia eletrônica trata-se de um conglomerado de filamentos entrelaçados em meio a material amorfo (figura 13). Em torno dos corpos citoplasmáticos não se observam organelas citoplasmáticas.

As demais formas de miopatia congênita citadas são bem mais raras e não é objetivo deste trabalho fazer considerações especiais. Entretanto, voltamos a salientar que deformidades esqueléticas graves e simples constituem um dos seus apanágios.

Com relação ao estudo eletromiográfico em DR e DRL, está bem estabelecido na literatura que este exame em patologia muscular *não tem significado para diagnóstico diferencial entre processo neurogênico e miopático*[37]. Ele também não oferece critérios para o diagnóstico diferencial das diferentes miopatias congênitas. Nestas patologias a biópsia muscular representa exame fundamental para sua diferenciação.

2) Torcicolo muscular congênito (TMC)

Recentemente, Braga Junior e col.[3], estudando o músculo esternocleidomastóideo em 11 pacientes portadores de TMC através de técnicas histoquímicas de coloração, estabeleceram critérios histológicos precisos para o TMC, sugerindo que esta patologia representa uma forma localizada da distrofia muscular congênita (DMC). O substrato anatomopatológico do TMC é muito semelhante àquele observado na DMC, sendo que dois dos pacientes com TMC eram miopatas e portadores de DMC. As principais alterações histológicas observadas no TMC são: proliferação conjuntiva abundante, tanto endo como perimisial, que tende a isolar as fibras musculares entre si; importante atrofia muscular com tendência ao arredondamento; predominância de fibras do tipo I (sem alteração do padrão em mosaico); e importantes alterações na arquitetura das fibras musculares (figura 14).

3) Fibromialgia

São sinônimos os termos (fibrosite e síndrome miofascial). Estas denominações referem-se a doença crônica, geralmente multifocal, caracterizada por dor migratória com tendência a localizar-se na região cervical posterior. Os músculos trapézio, paravertebrais, glúteos e tensor da fáscia lata são os mais comprometidos[4,38]. Os pacientes queixam-se habitualmente de edema local matutino, fatigabilidade e piora com o frio, exercícios ou carga emocional. Os exames laboratoriais são absolutamente normais. A grande maioria dos autores considera a fibromialgia como sendo uma patologia psicossomática, tendo em vista a associação freqüente com sintomas de depressão, ansiedade, astenia, insônia, etc.[24]. Corroborando com as idéias deste autor, analisamos recentemente um paciente no qual a biópsia muscular do músculo trapézio foi absolutamente normal.

4) Pleurodinia epidêmica (doença de Bornholm)

Trata-se de uma miosite viral aguda (coxsachie B_5) que incide em crianças de cinco a 15 anos, caracterizada por início agudo com dor intensa e inchaço ao nível dos músculos do tórax, ombro e abdômen[6]. O comprometimento da musculatura do abdômen pode ser o principal sintoma clínico e indicação de laparotomia exploradora absolutamente desnecessária[34]. O comprometimento da musculatura do quadril pode mimetizar patologias desta região[31].

Os pacientes apresentam uma fase prodrômica de um a dez dias, caracterizada por febre, inchaço muscular e sintomas em vias aéreas superiores. A biópsia muscular tem sido pouco estudada nestes casos e o substrato anatomopatológico revelou infiltrado inflamatório agudo[19] ou crônico[31]. O infiltrado em ambos os casos é intersticial e as imagens de necrose não são freqüentes. O quadro regride em um período de oito a dez dias, porém a fadiga e a dor muscular podem persistir por muitas semanas[1].

5) Fibrose do quadríceps (FQ)

As alterações histológicas do músculo quadríceps observadas em portadores de FQ foram descritas por Hessels e col.[15], Theodorou[35], Peiro e col.[27], Hnevkovsky[16], através de técnicas habituais em anatomia patológica (fixação em formol, infusão em parafina). Estas técnicas produzem inúmeros artefatos em se tratando de tecido muscular esquelético (Schmidt e col.[30]). De acordo com a literatura, existe mais de uma etiologia para FQ, em que a teoria das injeções repetidas prévias intramusculares tem recebido grandes adeptos. Recentemente, através da utilização de técnicas histoquímicas, tivemos a oportunidade de estudar dez pacientes com FQ[30], nos quais observamos que a principal alteração histológica (sete pacientes) foi a perda do padrão de mosaico à custa de agrupamentos de fibras do mesmo tipo histoquímico *(type grouping)* (figura 15). Em dois pacientes, observamos apenas uma atrofia de fibras do tipo II e outro apresentou padrão miopático do tipo miopatia congênita forma desproporção congênita entre fibras dos tipos I e II. Concluímos que a FQ decorre de múltiplas causas, em que a maioria dos casos apresenta lesão neurogênica de base, provavelmente localizada ao nível dos neurônios do corno anterior da medula.

6) Fibroses glútea e deltóidea (FGD)

O único relato da literatura sobre FGD em que o tecido muscular foi estudado através de técnicas histoquímicas foi realizado por Shun-Sheng-Chen (1983), em 27 pacientes. A principal alteração histológica encontrada foi a presença de extensa fibrose epi, peri e endomisial. De acordo com esse autor, esta proliferação fibrótica é secundária a um processo inflamatório repetitivo que se instala sucessivamente em decorrência de injeções intramusculares. As outras alterações histológicas relatadas foram centralização nuclear (82%), segmentação (75%), necrose (53,6%), fagocitose (39,3%), *type grouping* (42,9%), predominância do tipo I (28,6%), predominância de fibras do tipo II (14,3%), *moth-eaten* e/ou targetóide (17,9%). São dignas de nota as altas percentagens de *type grouping* e predominância de fibras dos tipos I e II que, somadas, representam 85,8%. Entretanto, para o autor, o comprometimento neurogênico é secundário a fibrose progressiva. No estudo de um paciente biopsiado em nosso Serviço verificamos que a fibrose era realmente difusa e substituía o tecido muscular, além da formação de *type grouping*. Admitimos que a FGD e a FQ são patologias semelhantes.

REFERÊNCIAS

1. Banker, Q.B.: Congenital deformities. Em: *Myology. Basic and clinical,* Engel, A.G., Banker, Q.B. (eds.), McGraw-Hill. Vol. 2, cap. 73, 1986, p. 2.109-2.159.
2. Basset, C.A.L., Donath, A., Macagno, F., Preisig, R., Fleich, H. & Francis, M.D.: Diphosphonates in the treatment of myositis ossificants, *Lancet* 2: 845, 1969.
3. Braga Junior, M.B.: *Contribuição ao estudo da etiopatogenia do torcicolo congênito,* tese de mestrado apres. à Esc. Paul. de Med., 1986.
4. Brown Junior, B.R.: Diagnosis and therapy of common myofascial syndromes, *JAMA* 239: 646, 1978.
5. Connor, J.M. & Evans, D.A.P.: Fibrodysplasia ossificans progressiva. The clinical features and natural history of 34 patients, *J. Bone Joint Surg. (Br)* 64: 76, 1982.
6. Curnen, E.D.: The coxsachie viruses, *Pediatr. Clin. North Am.* 7: 803, 1960.
7. Drachman, D.B.: Normal development and congenital malformation of joints. *Bull. Rheum. Dis.* 19: 536, 1969.
8. Drachman, D.B. & Banker, Q.B.: Arthrogryposis multiplex congenita. Case due to disease of the anterior horn cells, *Arch. Neurol.* 5: 77, 1961.
9. Dubowitz, V. & Pearse, A.G.E.: A comparative histochemical study of oxidative enzyme and phosphorylase activity in skeletal muscle, *Histochimie* 2: 105-117, 1960.
10. Dubowitz, V.: *Muscle biopsy: a practical approach,* 2nd ed., London, Baillière-Tindall, 1986, p. 720.
11. Dubowitz, V. & Brooke, M.H.: *Muscle biopsy: a modern approach,* London, W.B. Saunders, 1973, p. 475.
12. Gabbai, A.A., Oliveira, A.S.B., Kiyomoto, B.H., Massaro, A., Malheiros, A.F.M. & Schmidt, B.: Desproporção congênita de tipos de fibra. Estudo histoquímico de 11 casos. *Congresso Brasileiro de Neurologia — XI Reunião da Liga Brasileira de Epilepsia,* 1986 (resumo 33).
13. Gardner-Medwin, D.: Clinical features and classification of the muscular dystrophies, *Br. Med. Bull.* 36: 1.095-1.115, 1980.
14. Goebel, H.H., Schloon, H. & Lenard, H.G.: Congenital myopathy with cytoplasmic bodies, *Neuropediatrics* 12: 166, 1981.
15. Hessels, G., Martens, M., Thibaut, H., Fabry, G. & Mulier, J.C.: Progressive contracture of the quadriceps in children. *Acta Orthop. Belg.* 41: 274-284, 1975.
16. Hnevkovsky, O.: Progressive fibrosis of the vastus intermedius muscle in children. A cause of limited knee flexion and elevation of the patella, *J. Bone Joint Surg. (Br)* 43: 318-325, 1961.
17. Jennekens, F.G.I., Tomlinson, B.E. & Walton, J.N.: Data on the distribution of fibre types in five human limb muscles. An autopsy study, *J. Neurol. Sci.* 14: 245, 1971.
18. Kakulas, B.A.: Muscle trauma. Em: *Skeletal muscle pathology.* Mastaglia, F.L. & Walton, J. (eds.). London, Churchill Livingstone. Cap. 21, 1982, p. 592-604.
19. Lepine, P., Desse, G. & Sautter, V.: Biopsies musculaires avec examen histologique et isolement du virus coxsackie chez l'homme atteint de myalgie epidemique (maladie de Bornholm), *Bull. Acad. Natl. Med. (Paris)* 136: 66, 1952.
20. Lindsey, J.R., Hopkins, I.J. & Clark, D.B.: Pathology of nemaline myopathy studies of two adult cases including an autopsy, *Bull. Johns Hopkins Hosp.* 119: 378, 1966.
21. MacDonald, R.D. & Engel, A.G.: The citoplasmic body: another structural anomaly of the Z disk, *Acta Neuropathol.* 14: 99, 1969.
22. Mair, W.G.P. & Tomé, F.M.S.: *Atlas of the ultrastructure of disease human muscle.* London, Churchill Livingstone, 1972, p. 48-49.
23. Maxwell, W.A., Spicer, S.S., Miller, R.L., Halushka, P.V., Westthal, M.C. & Setser, M.E.: Histochemical and ultrastructural studies in fibrodysplasia ossificans progressiva (myositis ossificans progressiva), *Am. J. Pathol.* 87: 483, 1977.
24. Moldofsky, H.: Psychogenic rheumatism or the fibrositis syndrome. Em Hill, O. (ed.): *Modern trends in psychosomatic medicine,* Vol. 3. London, Butterworth, 1976, p. 187-195.
25. Münchmeyer: Ueber myositis ossificans progressiva. Zeitschrift fur rationelle. *Medizin* 34: 9, 1869. Quoted by Deowitt, L.M.: Myositis ossificans. *Am. J. Med. Sci.* 120: 295, 1900.
26. Oliveira, A.S.B.: *Distrofia muscular congênita,* tese de mestrado apres. à Esc. Paul. de Med., São Paulo, 1987.
27. Peiro, A., Fernandez, D.I. & Gomar, F.: Gluteal fibrosis, *J. Bone Joint Surg. (Am)* 57: 987-990, 1975.
28. Satoyoshi, E. & Nonaka, I.: Myositis ossificans, myosclerosis and muscle contracture. Em: Mastaglia, F.L. & Walton, J.N. (eds.):

Skeletal muscle pathology. Edinburgh, Churchill Livingstone, 1982. p. 621-630.

29. Schmidt, B., Gabbai, A.A., Oliveira, A.S.B., Braga Junior, M.B., Castelo Filho, A. & Laredo Filho, J.: A biópsia muscular: nova metodologia; a dança dos "farabeufs", *Rev. Bras. Ortop.* 23: 21--26, 1988.
30. Schmidt, B., Braga Junior, M.F. & Laredo Filho, J.: Estudo histoquímico do músculo esquelético na fibrose do quadríceps, *Rev. Bras. Ortop.* (Em publicação).
31. Schmidt, B., Silvestrini, W.S., Martins, A.M., Scotoni, A.F., Moreno, A.B., Robertini, M.I. & Kakron, C.M.: *Relato de um caso: miosite viral (síndrome de fadiga pós-viral)*. XXIV Congresso Brasileiro de Pediatria, 1985. p. 732.
32. Schroder, J.M. & Adams, R.D.: The ultrastructural morphology of the muscle fiber in myotonic dystrophy, *Acta Neuropathol.* 10: 218, 1968.
33. Shy, G.M. & Magee, K.R.: A new congenital non-progressive myopathy. *Brain* 79: 610, 1956.
34. Sneierson, H.: Pleurodinia (coxsachie virus infection group B) and acute abdominal condition in children, *Am. J. Surg.* 88: 353, 1954.
35. Theodorou, S.D.: Fibrosis and contracture of the quadriceps muscle in children, *Acta Orthop. Belg.* 41: 285-298, 1975.
36. Weiss, I.W., Fischer, L. & Phang, J.M.: Diphosphonate therapy in a patient with myositis ossificans progressiva, *Ann. Intern. Med.* 74: 933, 1971.
37. Werneck, L.C.: *Estudo comparativo entre biópsias musculares e eletromiografias,* tese de doutorado apres. à Esc. Paul. de Med., São Paulo, 1985.
38. Yunus, M., Masi, A.T., Calabro, J.J., Miller, K.A. & Feigenbaum, S.L.: Primary fibromialgia (fibrositis): clinical study of 50 patients with matched normal controls, *Semin. Arthritis Rheum.* 11: 151, 1981.

Fraturas da clavícula: redução cirúrgica e fixação interna *

NELSON ELIAS[1], GUILHERME D. GASPAR[2], IÊDA V.C. CARDOSO[2], KARLOS M. MESQUITA[3]

RESUMO

De 1978 a 1986, 17 pacientes com fratura de clavícula foram tratados no Serviço de Ortopedia e Traumatologia do Hospital Universitário Pedro Ernesto por redução cirúrgica e fixação interna com pino intramedular (11 pacientes) e placa e parafusos (seis pacientes). A idade dos pacientes variou de 15 a 65 anos. Todas as fraturas consolidaram.

Baseados nesta experiência e na revisão da literatura, concluímos que as indicações para redução cirúrgica e fixação interna deveriam ser: a) comprometimento neurovascular devido ao desvio posterior e compressão pelos fragmentos ósseos do plexo braquial, dos vasos subclávios e da artéria carótida comum[3]; b) fratura do 1/3 distal da clavícula com ruptura do ligamento coracoclavicular[2]; c) angulação grave ou cominução da fratura no 1/3 médio da clavícula[1]; d) incapacidade do paciente em tolerar imobilização prolongada (necessário no tratamento conservador) por causa de doença de Parkinson, doenças neuromusculares, politraumatizados, etc.; e) pseudartrose sintomática após o tratamento por métodos conservadores.

SUMMARY

Fractures of the clavicula. Surgical reduction and internal fixation

From 1978 to 1986, 17 patients with fracture of the clavicle were treated by open reduction and internal fixation with an intramedullary (11 cases) or plate and screws (6 cases). The patients age ranged from 15 to 65 years. All fractures healed.

Based on this experience and on a review of the literature we concluded that the indications for open reduction and internal fixation should be: a) neurovascular compromise due to posterior displacement, and impingement of the bone fragments on the brachial plexus, subclavian vessels and even the common carotid artery; b) fracture of the distal third of the clavicle with disrupture of the coracoclavicular ligament; c) severe angulation or comminution of a fracture in the middle third of the clavicle; d) the patients' inability to tolerate prolonged immobilization (required by closed treatment) due to Parkinson's disease, neuromuscular disease, etc.; e) symptomatic non-union following treatment by closed methods.

INTRODUÇÃO

A clavícula é o osso que mais freqüentemente fratura, perfazendo um total de 5 a 10% de todas as fraturas do esqueleto[4,5]. Diversos estudos clínicos relatados na literatura indicam que o tratamento de escolha para as fraturas de clavícula é o conservador[4,5,10]. Tem sido também evidenciado por alguns autores[5,8,10] que a redução cirúrgica pode contribuir para o desenvolvimento de pseudartrose. Fraturas de clavícula são mais comuns em crianças, porém causam maior incapacidade nos adultos. Elas podem ser tratadas por vários métodos, como aparelhos gessados (*velpeau,* oito), dispositivos ortopédicos (tipóias, etc.) e até mesmo negligenciadas ocasionalmente. Essas fraturas podem, na grande maioria das vezes, ser tratadas por métodos conservadores, com elevada taxa de consolidação. Entretanto acreditamos que, em casos selecionados, a redução cirúrgica e fixação interna sejam necessárias. Este trabalho apresenta nossa experiência no tratamento cirúrgico de fraturas de clavícula de 17 pacientes de nossa instituição. As indicações do tratamento cirúrgico foram estabelecidas a partir dos dados disponíveis na literatura e de nossos próprios resultados.

MATERIAL E MÉTODOS

Durante o período de 1978 a 1986, 17 pacientes com idades variando de 15 a 65 anos (média de 37,5 anos) fo-

---

* Trab. realiz. no Hosp. Univ. Pedro Ernesto, Univ. do Est. do Rio de Janeiro (Serv. do Prof. Karlos C. Mesquita).

1. Prof. Auxiliar; Preceptor de Resid. Méd.
2. Méd. Resid.
3. Prof. Titular.

ram tratados por redução cirúrgica no Serviço de Ortopedia e Traumatologia do Hospital Universitário Pedro Ernesto. As indicações para o tratamento cirúrgico foram: a) fratura do 1/3 distal da clavícula com lesão do ligamento coracoclavicular (seis pacientes); b) angulação acentuada ou cominução da fratura no terço médio, com os fragmentos ósseos fazendo protrusão e compressão na pele (11 pacientes).

Onze fraturas foram fixadas com pino intramedular de Kirschner ou Steinmann e os seis restantes com placa e parafusos. Foram utilizadas duas placas DCP e quatro placas de reconstrução. O *follow-up* dos pacientes operados variou de 1,3 a 10,2 anos (média de 4,5 anos).

Os pacientes foram avaliados com relação à data da lesão, período de recuperação, dor, mobilidade articular e um critério subjetivo dos resultados em termos de função e aspecto da cicatriz operatória.

Técnica cirúrgica

A cirurgia foi efetuada sob anestesia geral, com o paciente em posição semi-sentada, com ângulo de inclinação de 45 graus, apoiado num coxim por detrás do ombro. Após incisão linear de aproximadamente oito centímetros sobre a clavícula, uma mínima dissecção subperióstica é feita e os fragmentos são curetados, após o que a redução é obtida e fixada. Nas fraturas do terço lateral, os ligamentos coracoclaviculares não necessitam de reparo, já que, após a redução da fratura, suas bordas ficam aproximadas. Nos pacientes com fratura cominutiva do terço médio da clavícula, após os fragmentos serem recolocados em suas posições, eles irão consolidar em uma posição satisfatória e o contorno normal da clavícula será restabelecido.

No pós-operatório o membro é mantido em *velpeau* de crepom, por 7 a 10 dias. A partir do 15º dia, têm início os exercícios de Codman para reabilitação do ombro. Os pacientes são orientados para evitar atividades físicas excessivas, bem como evitar elevação do braço. Quando o foco de fratura não mais apresentava dor nem mobilidade e o exame radiográfico evidenciava consolidação, o pino intramedular era removido (em média após quatro meses), enquanto a placa era removida após um ano.

RESULTADOS

No período imediato pós-operatório todos os pacientes foram aliviados da dor. Subseqüentemente todas as fraturas consolidaram, não sendo registrado nenhum caso de pseudartrose. Os critérios clínicos de consolidação foram ausência de mobilidade e dor no foco de fratura, associados a recuperação da mobilidade do ombro. Os critérios radiográficos de consolidação foram obliteração do foco de fratura por calo ósseo, com trabéculas cruzando o local da fratura.

Baseados nestes critérios, o tempo médio de consolidação foi de quatro meses, tendo variado de 2,8 meses a 6,2 meses. Todos os pacientes recuperaram a mobilidade do ombro, sendo que três pacientes apresentavam dor no foco de fratura durante as mudanças de tempo. Todos os pacientes ficaram satisfeitos com os resultados funcionais e com o aspecto estético da cicatriz.

Em dois pacientes, com fratura do 1/3 médio, o pino de Steinmann migrou entre a 4ª e 7ª semana de pós-operatório; em um destes pacientes, a fratura permaneceu na posição de redução após remoção do pino e consolidou normalmente.

O segundo paciente, após a retirada do pino intramedular, teve que ser submetido a osteossíntese com placa de reconstrução, consolidando a fratura após três meses. Dois pacientes apresentaram infecção superficial na saída dos pinos, cuja cura só foi obtida com a retirada definitiva dos mesmos. Um dos pacientes submetidos à osteossíntese com placa e parafusos apresentou, no pós-operatório, hematoma na ferida cirúrgica; após a drenagem evoluiu satisfatoriamente. Todos os outros pacientes evoluíram sem complicações.

CONCLUSÕES

Nicoll[7], em 1954, observou que mais de 200 métodos de tratamento para fraturas de clavícula foram descritos e que, de maneira geral, todos deram bons resultados funcionais. Rowe[10], em 1968, notou que as fraturas do 1/3 médio são muito incapacitantes com respeito a dor e impotência que produzem, especialmente durante as três primeiras semanas de tratamento. Ele conclui que é muito difícil imobilizar e manter a redução da fratura do 1/3 médio da clavícula em adultos através de métodos externos. Na grande maioria dos casos, imobilizações externas produzem excelentes resultados e muitos trabalhos publicados confirmam esta observação[5,8,10]. Certamente, como também é nossa conduta, a maioria das fraturas claviculares pode e deve ser tratada por métodos conservadores. Rowe[10] e outros[2,9] observaram que fratura de clavícula em adulto é uma condição muito dolorosa que pode apresentar algumas complicações como comprome-

timento neurovascular[3], consolidação viciosa e deformidades cosmeticamente inaceitáveis.

Redução cirúrgica e fixação interna da clavícula é, geralmente, procedimento considerado muito radical, embora muitos autores concordem que o tratamento por suportes externos em adultos é associado com várias semanas de dor e incapacidade funcional.

Embora a dor e a incapacidade funcional possam ser acentuadamente minimizadas pelo tratamento cirúrgico, esta vantagem não é suficiente para justificá-lo. O mais freqüente argumento contra o tratamento cirúrgico é a incidência aumentada de pseudartrose após redução cruenta[5,8]. Neer[5], em uma série de 2.235 fraturas de clavícula, encontrou apenas três casos de pseudartrose (0,1%) entre as fraturas tratadas por métodos conservadores, enquanto, entre 45 fraturas tratadas por redução cirúrgica, dois (3,6%) evoluíram para pseudartrose. Paffen e Jansen[8], em revisão de 1.400 fraturas de clavícula tratadas entre 1968 e 1976, obtiveram bons e excelentes resultados após tratamento conservador. Entretanto, em 73 pacientes o tratamento cirúrgico foi efetuado e evidenciou-se índice de pseudartrose de 3%.

Neviaser[6] relatou excelentes resultados após fixação intramedular com pinos de Knowles. Neer[5] analisou 18 pseudartroses de clavícula em adultos e concluiu que em dez a causa deveu-se a redução cirúrgica primária. Nessas dez pseudartroses analisadas, verificou que na maioria deles tinha havido extensa liberação de partes moles e que em alguns destes houve associação com infecção. Zenni[11] e Neer[5] acreditam que a fixação intramedular seja o método de preferência, causando menor trauma cirúrgico.

Acreditamos que fratura de clavícula precisa ser avaliada cuidadosamente e a decisão a ser tomada deve ser baseada em cada caso. Após revisão da literatura e de nossos casos, concluímos que a alta taxa de pseudartrose relatada após redução cirúrgica pode ser devida ao excessivo descolamento de partes moles, principalmente o periósteo, para colocação de placas e parafusos; nossa opinião é a de que o pino intramedular, apesar de não conferir imobilização rígida, diminui consideravelmente o índice de pseudartrose e infecção, indo ao encontro dos resultados obtidos por Zenni[11].

REFERÊNCIAS

1. Ali Kahn, N.A. & Lucas, H.M.: Plating of fractures of the middle third of the clavicle, *Injury* 9: 263-267, 1978.
2. Bonnet, J.: Fracture of the clavicle, *Arch. Chir. Neerl.* 27: 143-151, 1975.
3. Howard, F.M. & Shaffer, S.J.: Injuries to the clavicle with neurovascular complications. A study of 14 cases, *J. Bone Joint Surg. (Am)* 47: 1.335-1.346, 1965.
4. Johnson, E.W. & Collins, H.R.: Nonunion of the clavicle. *Arch. Surg.* 87: 963-966, 1963.
5. Neer, C.S., II: Nonunion of the clavicle, *JAMA* 172: 1.006-1.011, 1960.
6. Neviaser, R.J.: A simple technique for internal fixation of the clavicle. A long term evaluation, *Clin. Orthop.* 109: 103-107, 1975.
7. Nicoll, E.A.: Annotation. Miners and manequins, *J. Bone Joint Surg. (Br)* 36: 171-172, 1954.
8. Paffen, P.J. & Jansen, E.W.L.: Surgical treatment of clavicular fracture with Kirschner wires: a comparative study, *Arch. Chir. Neerl.* 30: 43-53, 1978.
9. Quigley, T.B., Banks, H.H., Leach, R.E., Zimbler, S., Carriere, S.P., Ferrone Jr., J.D., Mital, M.A., Oh, W.H. & Paul, R.: Advances in the management of fractures and dislocations in past decade, *Orthop. Clin. North Am.* 3: 793-825, 1972.
10. Rowe, C.R.: An atlas of anatomy and treatment of mid clavicular fractures, *Clin. Orthop.* 58: 29-42, 1968.
11. Zenni, E.J., Krieg, J.K. & Rosen, J.M.: Open reduction and internal fixation of clavicular fractures, *J. Bone Joint Surg. (Am)* 63: 147-151, 1981.

A RESPOSTA TERAPÊUTICA PODE VARIAR DE PACIENTE PARA PACIENTE...

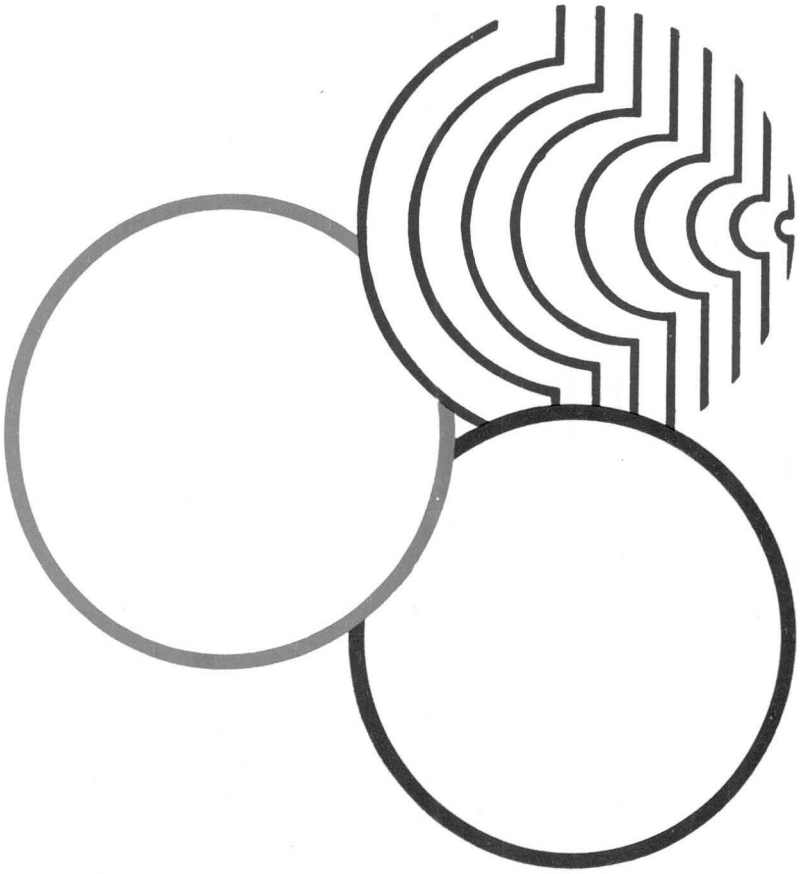

... DE DERIVADO PARA DERIVADO...

Um derivado adequado

flurbiprofeno

Evril®

NOVO E ORIGINAL DERIVADO DO ÁCIDO PROPIÔNICO

1 drágea
2 x ao dia

acemetacina

Mostanol®

ÚLTIMA GERAÇÃO DOS DERIVADOS INDÓLICOS

1 cápsula
2 a 3 x ao dia

dexametasona
vitamina B_{12}
dipirona

Dexalgen®

DERIVADO HORMONAL COM AÇÃO ANTIINFLAMATÓRIA 30 VEZES MAIOR QUE A DA HIDROCORTISONA

1 ampola
ao dia

feprazona

Metrazone®

ANTIINFLAMATÓRIO DERIVADO PIRAZOLÔNICO PARA A CLÍNICA DIÁRIA

2 cápsulas,
em dose única diária

para cada necessidade

Bursite

Tendinite

Contusão

Artrose

Artrite reumatóide

Espondilite anquilosante

Gota

Neurite

Hérnia de disco

Lombociatalgia

Lombalgia

Ciática

Vias aéreas

Trato geniturinário

A mais completa Linha Antiinflamatória

VISUAL ANLA388

TECNOLOGIA DE PONTA EM PRÓTESE ORTOPÉDICA.

Moderna tecnologia, equipamentos de última geração e processos automatizados fazem a garantia de alta confiabilidade das próteses e implantes ortopédicos Trautec.
Utilizando métodos e processos adquiridos sob licença na Europa e Estados Unidos, aplicados sob um rigoroso controle de qualidade, a Trautec fabrica no Brasil mais de 700 tipos de próteses e implantes das principais técnicas da ortopedia ocidental.
A Trautec produz também implantes sob medida, para casos especiais, onde as próteses nas medidas convencionais, não representariam solução.
Através de um rápido e eficiente sistema de distribuição a Trautec coloca seus produtos ao alcance do seu centro cirúrgico em qualquer parte do Brasil.

TRAUTEC
EQUIPAMENTOS CIRÚRGICOS

Indústria e Comércio de Implantes e Instrumentos para Ortopedia

Rua Guará, 1816
Jardim Santos Dumont - CEP 14075
Ribeirão Preto - São Paulo
Telefone (016) 626-8050

Veias do dorso dos dedos da mão*

ALFREDO DUARTE[1], AUGUSTO CÉSAR TEIXEIRA[2]

RESUMO

A revascularização microcirúrgica dos segmentos distais dos dedos da mão é dificultada pela inexistência de um modelo topográfico regular da rede venosa e pelo pequeno diâmetro das veias. Estabelecemos esta topografia através de venogramas retrógrados, dissecção sob microscopia e confecção de moldes plásticos do sistema venoso dorsal. Descrevemos as variações anatômicas mais comuns, bem como a distribuição e importância das valvas venosas. Determinamos o diâmetro médio das veias distais à articulação interfalângica distal e a melhor via de acesso cirúrgico a estas veias para microanastomoses vasculares.

SUMMARY

The veins of the back of fingers

The fingertip revascularization is a very difficult procedure. The reasons are the pretty thin veins and the lack of a regular topography of the distal veins. We studied the digital veins topography through retrograde venous angiography, anatomical dissection under microscopy and molding plastic casts of the dorsal venous system. The venous valves and their importance were described. The diameters of the veins distal to the proximal interphalangeal joint were measured as well as the best surgical approach to them.

INTRODUÇÃO

O reimplante com revascularização a nível da articulação interfalângica distal tem sido feito em larga escala[1,3]. Maior dificuldade é encontrada no restabelecimento da circulação venosa devido à difícil identificação de veias adequadas e às exigências técnicas das anastomoses de veias em torno de 1mm de diâmetro[5].

As veias do dorso dos dedos são sabidamente mais volumosas que as do plexo venoso palmar, sendo por isso utilizadas microcirurgicamente na revascularização de segmentos amputados. Os livros textos de anatomia apresentam apenas descrições sucintas sobre as veias do dorso dos dedos: "As veias digitais dorsais passam ao longo dos bordos dos dedos, unidas por ramos comunicantes oblíquos"[6]. Citam os arcos dorsais a nível da falange proximal e do dorso da mão, mas não fazem referência aos segmentos mais distais[7].

Moss e col.[4] fizeram minucioso estudo da drenagem venosa dos dedos da mão mas não oferecem subsídios para a revascularização venosa dos segmentos distais à articulação interfalângica.

Este estudo foi realizado com o objetivo de determinar: 1) a topografia regular das veias dorsais dos dedos da mão; 2) o diâmetro das veias distais à articulação interfalângica distal, passíveis de serem anastomosadas microcirurgicamente; 3) o acesso cirúrgico às veias distais à articulação interfalângica distal.

MATERIAL E MÉTODO

O estudo da drenagem venosa foi feito através de angiografias tomadas após a injeção de Hypaque 75%. Utilizamos cinco mãos de diferentes indivíduos, previamente formolizadas, que foram submetidas a lavagem contínua de seu sistema vascular por três dias. Cateterizamos as veias basílica e cefálica a nível de suas origens na região do punho e injetamos o contraste iodado por ambas as veias, simultaneamente, sob a pressão de seringas de 10ml. Com essas mesmas peças anatômicas fizemos modelos plásticos da rede vascular venosa através da injeção de cola plástica colorida para posterior dissecção.

Outras cinco mãos foram dissecadas sob microscopia (microscópio *Nikon-SMZ.1*) com aumentos entre sete e 15 vezes. Ainda sob microscopia, fizemos a medida do diâmetro aproximado das veias longitudinais curtas utilizando régua milimetrada.

---

* Trab. realiz. na Esc. de Reabilit. do Rio de Janeiro (SUAM), com patrocínio do Grupo de Estudos da Mão-GEM.

1. Cirurgião de Mão do Hosp. São Vicente de Paulo.
2. Cirurgião de Mão do Hosp. São Vicente de Paulo e do Hosp. do Andaraí (INAMPS-Rio).

Fig. 1 — Visão panorâmica da rede venosa dorsal da mão. As setas vazias mostram no 4.º dedo os AVP, AVIP, AVID e AVD. As setas pretas pequenas mostram no 2.º dedo a veia longitudinal curta, as veias longitudinais longas e a veia capitular (de cima para baixo). No polegar, a seta mostra a veia longitudinal curta vista de perfil. Na região metacarpiana, as setas apontam para os arcos do 1.º dedo, do 5.º dedo e para o arco comum aos demais dedos.

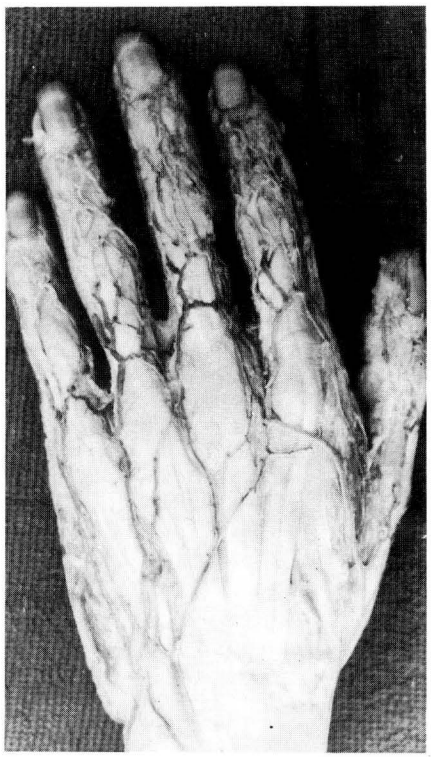

Fig. 2 — Vista panorâmica de peça anatômica dissecada sob microscopia

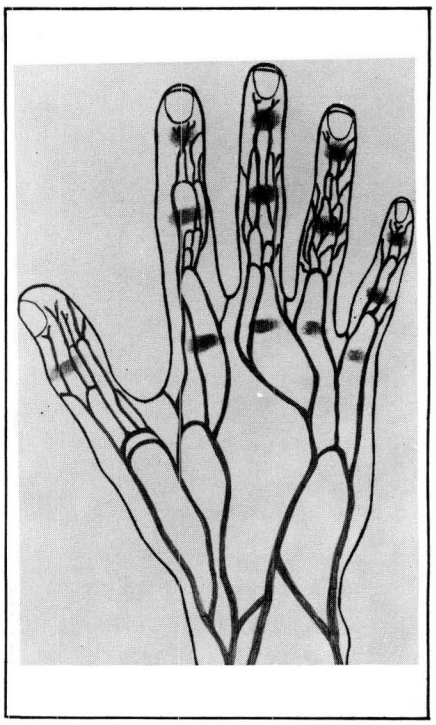

Fig. 3 — Diferentes padrões topográficos das veias dorsais dos dedos. 1.º dedo: topografia regular do polegar; 2.º dedo: presença de arco avulso entre o AVP e o AVIP; 3.º dedo: topografia regular dos dedos trifalângicos; 4.º dedo: arcos avulsos entre o AVIP e o AVID e entre o AVID e o AVD; 5.º dedo: falta o AIP.

Os achados destes três métodos foram comparados e usados para esboçar o modelo regular da rede venosa e suas variações mais freqüentes.

RESULTADOS

A rede venosa dos dedos é formada por um conjunto de arcos venosos, veias longitudinais (longas e curtas) e veias oblíquas comunicantes (figs. 1 e 2).

Os arcos venosos são numerosos, de convexidade distal e localização variável. Podem ser únicos (simples) ou se disporem em série quando duplos ou múltiplos (três ou mais arcos). Alguns arcos, em vez de terem convexidade distal, apresentam convexidade proximal; outros são difíceis de ser caracterizados por não possuírem superfície esférica e sim angular.

Identificamos nos dedos trifalângicos quatro séries de arcos venosos, podendo ainda existir arcos avulsos entre as séries consideradas (fig. 3): 1) arco venoso distal (AVD); 2) arco venoso intermediário distal (AVID); 3) arco venoso intermediário proximal (AVIP); 4) arco venoso proximal (AVP).

Arco venoso distal — Situa-se imediatamente distal (às vezes proximal) à articulação interfalângica distal. É único em 80% dos dedos e nele desembocam as veias longitudinais curtas (figs. 4 e 5).

Arco venoso intermediário distal — Situa-se no 1/3 médio da falange intermédia. Geralmente são duplos (70%), mas podem ser simples ou múltiplos. Comunica-se com o AVD e o AVIP através das veias longitudinais longas (figs. 4 e 5).

Arco venoso intermediário proximal — Situa-se imediatamente proximal à articulação interfalângica proximal. Está ausente em 30% dos dedos. Quando presentes são duplos (60%) ou simples (40%). Comunica-se com o AVID e o AVP através de veias longitudinais longas (figs. 4 e 5).

Arco venoso proximal — Está presente a nível do 1/3 médio da falange proximal. É único em 70% dos dedos, duplo em 20% e múltiplo em 10%. Ao contrário dos demais arcos que podem estar ausentes, o arco proximal está presente em todos os dedos. Antes de desembocarem

A LIBERDADE NÃO PODE TER RESTRIÇÕES

teoremin® 140

glucametacina

O Anti-reumático sem restrições

Osteoartrose-Artrite reumatóide-Espondilite-Lombalgia

- Tolerância superior sem restringir a eficácia.
- Alivia rapidamente os sintomas.
- Segurança terapêutica a longo prazo.

Composição: Cada cápsula contém: Glucametacina - 140 mg - Excipiente q.s.p. - 1 cápsula - **PROPRIEDADES TERAPÊUTICAS:** Teoremin, antiinflamatório, anti-reumático, analgésico e antipirético, é um derivado indolacético, no qual o radical ácido característico deste grupo químico e de outros antiinflamatórios, é estavelmente bloqueado por uma ligação amídica com a glucosamina, com conseqüente diminuição do efeito gastrolesivo. Além de sua boa tolerância gástrica, é rara a ocorrência de outras manifestações secundárias, freqüentemente observadas durante o uso de outros medicamentos antiinflamatórios e anti-reumáticos. **INDICAÇÕES:** Teoremin é indicado no tratamento de afecções inflamatórias, agudas ou crônicas, de etiologia variada. *Reumatologia:* Artrite reumatóide, bursite, sinovite, tendinite, tenossinovite, miosite, espondilite, osteoartrite, espondiloartrose, artrite gotosa. *Tráumato-Ortopedia:* Contusão, entorse, luxação, distensão, fratura. - Lombalgia ciática, torcicolo. - Reação inflamatória após cirurgias tráumato-ortopédicas. *Ginecologia:* Anexite, cervicite, parametrite, mastite. - Reação inflamatória após cirurgias ginecológicas. Dismenorréia. *Angiologia:* Úlcera varicosa, flebite, tromboflebite, arterite, linfangite. *Otorrinolaringologia:* Faringite, laringite, amigdalite, otite, sinusite. - Reação inflamatória após cirurgias do ouvido, nariz e garganta. **CONTRA-INDICAÇÕES:** a segurança de Teoremin 140 não foi estabelecida durante a gestação, lactação e em crianças. **POSOLOGIA:** *Teoremin 140* - 1 cápsula, 3 vezes ao dia, a intervalos regulares. Às pessoas com excessiva sensibilidade gástrica recomenda-se ingerir as cápsulas após as refeições ou com um pouco de leite. **APRESENTAÇÃO:** TEOREMIN 140 - Caixa com 18 cápsulas.

Labofarma
Uma divisão da Degussa s.a.

Piroxicam

PIROXENE

O Antiinflamatório não hormonal em dose única diária.

RÁPIDA AÇÃO

- Analgésica
- Antiinflamatória
- Antipirética

INDICAÇÕES

Piroxene é indicado numa variedade de doenças que requeiram atividade antiinflamatória, analgésica e antipirética, tais como: amidalites, otites, entorses, luxações, etc.

POSOLOGIA

CÁPSULAS
1 ou 2 cápsulas
em dose única diária

GOTAS
1 gota de Kg de peso
ao dia (limite de 50 gotas)

APRESENTAÇÕES

- Caixa com 8 cápsulas de 20 mg
- Caixa com 15 cápsulas de 20 mg
- Frasco conta-gotas de 10 ml (sabor neutro)

Maiores informações quanto a (Contra indicações-Advertências-Precauções Efeitos colaterais-Interações Medicamentosas) à disposição da Classe Médica, na Divisão Médica do Sintofarma S/A.

Sintofarma

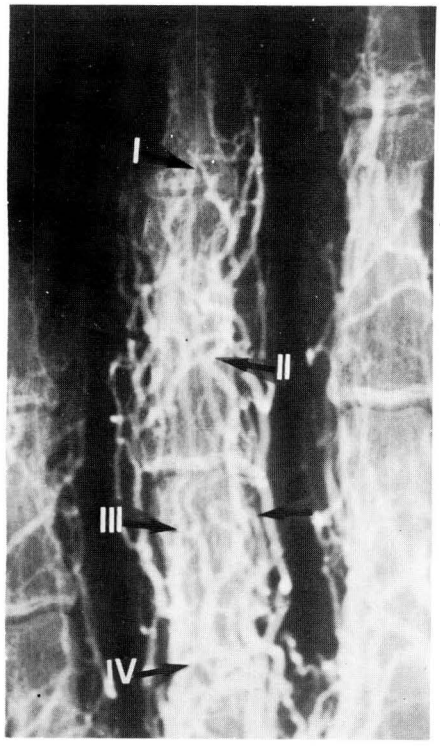

Fig. 4 — Arcos venosos digitais em venografia retrógrada. AVD (seta I), AVID (seta II), AVIP (seta III) e AVP (seta IV).

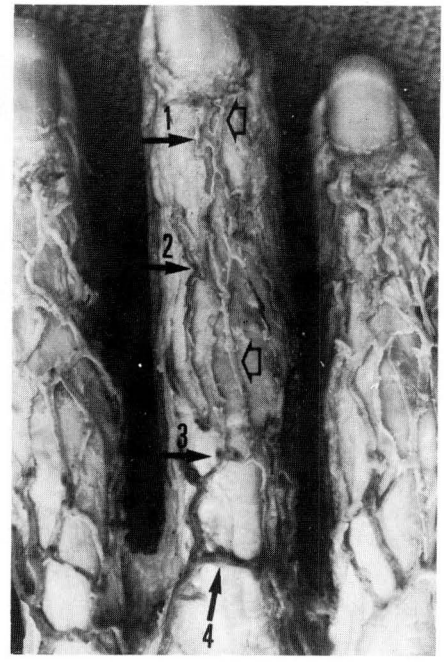

Fig. 5 — Arcos venosos digitais e veias longitudinais em peça anatômica dissecada sob microscopia. Seta 1, AVD; seta 2, AVID; seta 3, AVIP; e seta 4, AVP. As setas vazias mostram as veias longitudinais curtas (superiormente) e as veias longitudinais longas (inferiormente).

Fig. 6 — Detalhe de venografia retrógrada mostrando veia longitudinal curta (seta superior), veias longitudinais longas (seta intermediária) e veia capitular (seta inferior)

nas veias do dorso da mão os arcos venosos proximais unem-se entre si nos espaços interdigitais (figs. 4 e 5).

Veias longitudinais longas — Localizam-se entre os arcos venosos e têm comprimento igual à distância entre eles, sendo portanto mais longos quando alguma das séries de arco está ausente ou é saltada (fig. 6).

Veias longitudinais curtas — Resultam de pequenos vasos do plexo ungueal que se unem na linha média do dorso da falange distal e estendem-se até o AVD. Metade dos dedos estudados tinha uma única veia longitudinal curta e a outra metade duas veias longitudinais curtas que correm lado a lado, às vezes comunicando-se entre si, até alcançarem o AVD. Estas veias apresentam diâmetro variável, sendo mais calibrosas quando únicas e em se tratando do 3.º ou 4.º dedos (fig. 6).

Veias oblíquas comunicantes — Situam-se nas margens lateral e medial de cada dedo. Originam-se do sistema venoso palmar superficial e dirigem-se obliquamente da face palmar para a dorsal, no sentido distal para o proximal, a fim de se unirem ao sistema venoso do dorso dos dedos. São mais numerosas e calibrosas à medida que caminhamos proximalmente (fig. 6).

O polegar diferencia-se dos dedos trifalângicos por possuir apenas uma série intermediária de arcos em vez de dois e raramente apresenta arcos simples (único), sendo geralmente duplos ou múltiplos.

As veias capitulares que trazem sangue do sistema venoso palmar superficial desembocam nos arcos venosos proximais, que por sua vez vão aos arcos venosos do dorso da mão (metacárpicos). Há um arco metacárpico para cada um dos arcos venosos proximais do 1.º e 5.º dedos. Os demais arcos venosos proximais (2.º, 3.º e 4.º dedos) desembocam num terceiro arco venoso metacárpico).

O arco metacárpico do 5.º dedo desemboca no sistema venoso da basílica e os outros dois arcos metacárpicos relativos aos demais dedos desembocam no sistema venoso da cefálica. Freqüentemente há ramos comunicantes que unem os sistemas da basílica e da cefálica desde suas origens.

Identificamos a veia longitudinal curta de maior calibre em cada dedo de todas as mãos e calculamos o diâmetro médio das veias através da média aritmética: dedo mínimo, 1,0mm (±0,2); dedo anular, 1,3mm (±0,3);

dedo médio, 1,3mm (±0,3); dedo indicador, 1,2mm (±0,2); polegar, 1,2mm (±0,2).

A presença de valvas que determinam fluxo sanguíneo unidirecional foi observada nos venogramas e durante as dissecções microscópicas. Estão localizadas na desembocadura das tributárias que vão aos arcos ou às veias longitudinais. Não visualizamos valvas nos arcos. As veias oblíquas e capitulares que trazem sangue do sistema venoso palmar para o sistema venoso dorsal possuem valvas que direcionam o sangue apenas nesse sentido (fig. 7).

DISCUSSÃO

Apesar da variedade de arranjos que as veias do dorso dos dedos apresentam, determinamos a topografia deste sistema venoso que nos pareceu a mais regular (fig. 3).

A presença de numerosas valvas nas veias dorsais digitais alerta para a possibilidade de inclusão de uma valva na linha de microanastomose, o que implicaria em obstrução do fluxo sanguíneo. Moss e col. chamam a atenção para a prática de alongamento das veias por secção distal seletiva de tributárias com posterior inversão do extremo distal para proximal, o que iria contra o direcionamento das valvas.

As valvas venosas não impediram que conseguíssemos fazer o venograma retrógrado. Talvez porque a preparação da peça anatômica com circulação contínua de água por três dias tornasse algumas valvas insuficientes, permitindo que alguns canais se abrissem. Naquelas mãos que tentamos fazer o venograma retrógrado antes de lavar o sistema venoso houve interrupção do contraste a nível das tributárias dos arcos proximais (fig. 7).

A incisão longitudinal mediana da pele do dorso da falange distal com prolongamento lateral dos retalhos cutâneos permite acesso fácil com ampla exposição das veias longitudinais curtas, que se situam no tecido celular subcutâneo.

Fig. 7 — Detalhe dos arcos venosos proximais. Observe-se a intercomunicação entre eles. As valvas venosas das veias longitudinais longas impedem a progressão distal do contraste (setas).

O diâmetro das veias longitudinais curtas é tecnicamente compatível com microanastomoses vasculares mesmo no dedo mínimo que tem diâmetro médio próximo aos demais dedos [2].

REFERÊNCIAS

1. Buncke, H.J.: Experimental digital amputation and reimplatation, *Plast. Reconstr. Surg.* 36: 62, 1970.
2. Lendvay, P.G.: Anastomosis of digital vessels, *Med. J. Aust.* 2: 723, 1968.
3. May, J.W., Toth, B.A. & Gardner, M.: Digital replantation to the proximal interphalangeal joint, *J. Hand Surg.* 7: 161, 1982.
4. Moss, S.H., Schwartz, K.S., Grace von Drasek-Ascher, A.M.I., Ogden, L.L., Wheeler, C.S. & Lister, G.D.: Digital venous anatomy, *J. Hand Surg.* 10: 473, 1985.
5. O'Brien, N., Henderson, P.N. & Bennett, R.C.: Microvascular surgical technique, *Med. J. Aust.* 1: 722, 1970.
6. Warwick, R. & Williams, P.L.: *Gray's anatomy,* ed. 35 (British), Philadelphia, W.B. Saunders, 1973. p. 698.
7. Wolf-Heidegger, G.: *Atlas de Anatomia Humana,* 2ª ed. (Brasileira) Trad. O. Machado de Souza, Rio de Janeiro, Guanabara-Koogan. 1974. vol. 3, p. 126.

O prato do dia vai ser lombalgia.

Mio-Citalgan

Elimina a lombalgia no mesmo dia

O miorrelaxante decisivo

- Relaxa a musculatura contraturada.
- Elimina rapidamente a dor
- Não causa sonolência

Composição: Carisoprodol...150mg • Dipirona...250mg • Cafeína...30mg • Vitamina B1...50mg • Vitamina B6...100mg • Vitamina B12...1000mcg **Indicações:** Lombalgia, torcicolo, ombro doloroso, miosite, fibrosite, distensões musculares, câimbra • **Contra-indicações:** Miastenia gravis; pacientes hipersensíveis à pirazolona; discrasias sangüíneas e porfiria aguda intermitente. • **Efeitos Colaterais:** Pelo uso prolongado, a dipirona pode provocar, em pessoas sensíveis, agranulocitose e neutropenia. • **Precauções:** Como em pacientes sensíveis ao carisoprodol o produto pode provocar sonolência, recomenda-se cuidado ao dirigir automóveis. • **Posologia:** 1 a 2 comprimidos até 4 vezes ao dia. • **Apresentação:** Embalagem com 20 comprimidos.

MERCK
MERCK S.A. - Indústrias Químicas
Estrada dos Bandeirantes, 1099
CEP 22710 - Rio de Janeiro - RJ

PARTE I

BULA ORIGINAL DO PRODUTO

FLANAX

(Naproxeno Sódico)

SYNTEX

FORMAS FARMACÊUTICAS E APRESENTAÇÕES

FLANAX COMPRIMIDOS 100 mg (USO PEDIÁTRICO)
Caixas com 15 comprimidos

FLANAX COMPRIMIDOS 275 mg (USO ADULTO)
Caixas com 15 comprimidos

FLANAX COMPRIMIDOS 550 mg (USO ADULTO)
Caixas com 20 comprimidos

FLANAX SUSPENSÃO
Frasco contendo 50 ml, acompanhado de medida com capacidade para 5 ml

COMPOSIÇÃO

FLANAX COMPRIMIDOS 100 mg

Cada comprimido contém:
Naproxeno sódico [sal sódico do ácido d-2(6'-metoxi-2'-naftil) propiônico] ..... 100 mg
Excipientes q.s.p. ..... 1 comprimido
(Excipientes: celulose microcristalina, lactose, estearato de magnésio, opadry-ys-1-4215 azul).

FLANAX COMPRIMIDOS 275 mg

Cada comprimido contém:
Naproxeno sódico [sal sódico do ácido d-2(6'-metoxi-2'-naftil) propiônico] ..... 275 mg
Excipientes q.s.p. ..... 1 comprimido
(Excipientes: celulose microcristalina, lactose, estearato de magnésio, opadry-ys-1-4215 azul).

FLANAX COMPRIMIDOS 550 mg

Cada comprimido contém:
Naproxeno sódico [sal sódico do ácido d-2(6'-metoxi-2'-naftil) propiônico] ..... 550 mg
Excipientes q.s.p. ..... 1 comprimido
(Excipientes: celulose microcristalina, estearato de magnésio, polivinilpirrolidona, talco, opadry clear-ys-1-7006 incolor).

FLANAX SUSPENSÃO

Cada ml (após preparo da suspensão) contém:
Naproxeno sódico [sal sódico do ácido d-2(6'-metoxi-2'-naftil) propiônico] ..... 25 mg
Excipientes q.s.p. ..... 1 ml
(Excipientes: celulose microcristalina sódica, açúcar em pó, ácido fumárico, cloreto de sódio, benzoato de sódio, polivinilpirrolidona, sacarina sódica, ácido cítrico anidro, aromatizante laranja, corante FD&C amarelo nº 6 [amarelo crepúsculo]).

PARTE II

INFORMAÇÃO AO PACIENTE

— Naproxeno sódico, ingrediente ativo do FLANAX, é um antiinflamatório e antiexsudativo de ação analgésica e antipirética.
— Os medicamentos devem ser sempre mantidos em local fresco e seco, em condições de higiene, mantendo sempre seus rótulos de maneira visível para fácil identificação no momento de usar.
FLANAX em forma de comprimidos (100 mg, 275 mg e 550 mg) é acondicionado em "blisters", que devem ser rompidos individualmente no momento da tomada.
FLANAX em forma de suspensão consta de um frasco contendo o pó. Ao início do tratamento, colocar água fervida ou filtrada, à temperatura ambiente, no frasco, até à marca nele existente. É importante que essa mistura seja agitada fortemente até se obter uma suspensão uniforme.
FLANAX em forma de suspensão vem acompanhado de uma medida com capacidade para 5 ml.
— Os prazos de validade dos produtos constam da embalagem externa. FLANAX, em forma de suspensão, após sua preparação, é estável por 2 semanas.
FLANAX, em qualquer de suas apresentações, deve ser mantido protegido da luz.
— Evitar o uso de medicamentos com prazo de validade esgotado.
— O efeito analgésico de FLANAX tem início dentro de 20 minutos após sua administração.
— Se ocorrer gravidez durante o tempo de tratamento com FLANAX, o medicamento deverá ser suspenso e seu médico assistente deverá ser informado.
— O medicamento deve ser tomado segundo a prescrição médica e de acordo com a posologia descrita nesta bula, observando-se os cuidados normais na tomada de medicamentos, bem como higiene e assepsia.
— A interrupção do tratamento não acarreta, neste caso, outros fenômenos, apenas, é claro, interrompe a ação terapêutica.
— O seu médico assistente deverá ser informado da ocorrência de reações desagradáveis de maior importância, como por exemplo caso eventual de sangramento intestinal.
— "TODO MEDICAMENTO DEVE SER MANTIDO FORA DO ALCANCE DAS CRIANÇAS".
— Pacientes que estejam recebendo simultaneamente hidantoínas, devem ser rigorosamente observados, com vistas a ajuste de doses, se necessário.
Não se tem observado interações com naproxeno e anticoagulantes ou sulfoniluréias; contudo, aconselha-se cautela.
— FLANAX está contra-indicado em pacientes apresentando hipersensibilidade ao naproxeno ou ao naproxeno sódico. Como existe possibilidade de reação cruzada entre FLANAX e o ácido acetilsalicílico, o medicamento é contra-indicado em pacientes que tenham apresentado asma, rinite ou urticária devido ao ácido acetilsalicílico.
FLANAX deve ser usado com precaução em pessoas com insuficiências cardíaca, hepática ou renal, e em idosos.
— "NÃO TOME REMÉDIO SEM CONHECIMENTO DO SEU MÉDICO. PODE SER PERIGOSO PARA A SAÚDE".

PARTE III

INFORMAÇÃO TÉCNICA

DESCRIÇÃO

FLANAX (naproxeno sódico) é um agente não esteróide desenvolvido pela Pesquisa Syntex. Trata-se de um agente analgésico não-narcótico com marcadas ações antiinflamatória e antipirética. O fármaco tem demonstrado essas propriedades em estudos clínicos humanos e nos sistemas clássicos de prova em animais. Exibe seu efeito antiinflamatório até em animais adrenalectomizados, o que indica que sua ação não é mediada pelo eixo hipófise-suprarrenal. Inibe a prostaglandina-sintetase, como o fazem os outros agentes analgésicos/antiinflamatórios não esteróides. Esta ação também pode contribuir para o efeito antienxaqueca do naproxeno sódico. Do mesmo modo que ocorre com outros agentes, contudo, não se conhece exatamente o mecanismo de sua ação antiinflamatória.
FLANAX não é um depressor do Sistema Nervoso Central e não induz enzimas metabolizantes.
FLANAX é muito solúvel em água e é rápida e completamente absorvido no tubo gastrintestinal após administração oral. Devido a esta rápida e completa absorção, obtêm-se significativos níveis plasmáticos e início do alívio da dor dentro de 20 minutos de sua administração. O medicamento tem uma meia-vida biológica média de aproximadamente 13 horas. Em níveis terapêuticos FLANAX fixa-se em mais de 99% à albumina sérica.
Aproximadamente 95% de uma dose de naproxeno sódico são excretados na urina como naproxeno inalterado, 6-0-demetilnaproxeno e seus conjugados. Verificou-se que a taxa de excreção quase coincide com a taxa de desaparecimento do fármaco no plasma.
FLANAX é apresentado em comprimidos de 100 mg, 275 mg, 550 mg e também, em suspensão. Esta última é especialmente indicada para uso infantil, apresentando agradável sabor laranja.

INDICAÇÕES TERAPÊUTICAS

FLANAX é indicado no tratamento das condições agudas, atuando como agente antiinflamatório, antiexsudativo, analgésico e antipirético. FLANAX poderá ser usado como medicação única, ou como medicamento complementar, junto com a terapia específica, sempre que necessária, como por exemplo, nas enfermidades de etiologia bacteriana, associado a antibióticos

São indicações terapêuticas:

Traumatismos — Para ação analgésica após contusões, distensões musculares, luxações, fraturas, lesões dos tendões e ligamentos, traumatismos esportivos e manipulações ortopédicas em geral.
Afecções musculoesqueléticas — Para analgesia em lumbalgias, mialgias, bursites, tenossinovites, epicondilites, periartrite escápulo-umeral, síndrome radicular, síndrome dorso-lombar, fibromiosite, torcicolos, etc.
Cirurgia — No pré e pós-operatório, como analgésico, de cirurgias otorrinolaringológicas, ortopédicas, ginecológicas, urológicas, plásticas, pulmonares, oftalmológicas, neurológicas, proctológicas, cardiovasculares.
Urologia — Como medicação auxiliar analgésica e antiinflamatória em cistites, uretrites, prostatites, epidermites, orquites.
Odontologia — Como analgésico e antiinflamatório em abscessos dentários, após extrações dentárias, cirurgia maxilo-facial e gengivectomias em periodontites, inflamações pós-traumáticas, periostites, gengivites.
Afecções oftalmológicas — Como coadjuvante antiinflamatório da medicação específica em irites, iridociclites agudas e crônicas, coroidites, coriorretinites exsudativas, conjuntivites, queratites, episclerites, edema de córnea.
Ginecologia — Como coadjuvante analgésico e antiinflamatório da medicação específica em anexites, parametrites, cervicites, salpingites, ooforites e após episiotomia. Como analgésico e relaxante uterino em dismenorréia e após inserção de DIU. Na redução do fluxo sangüíneo menstrual, no relaxamento e analgesia uterinos no pós-parto de não lactantes.
Otorrinolaringologia — Como coadjuvante analgésico e antiinflamatório da medicação específica em amigdalites, rinofaringites, laringites, traqueites, otites, parotidites.
Pneumologia — Como coadjuvante da terapêutica específica de ação analgésica e antiinflamatória em bronquites agudas e crônicas e, em laringotraqueobronquites.
Doenças infecciosas em geral — FLANAX tem indicação como analgésico, antipirético e antiinflamatório em processos infecciosos bacterianos, constituindo-se num eficiente coadjuvante da terapêutica específica (por exemplo, da antibioticoterapia).
Profilaxia e Tratamento da Enxaqueca — FLANAX, graças a um efeito específico no mecanismo fisiopatológico da enxaqueca, é indicado tanto na profilaxia como na terapêutica dos ataques agudos dessa moléstia. Sabe-se hoje que as prostaglandinas endógenas participam do quadro etiológico da enxaqueca, por determinarem uma vasodilatação arterial com reflexos prejudiciais na auto-regulação vascular do cérebro.
Também, os pacientes portadores de enxaqueca apresentam um aumento na agregação plaquetária antes do início dos ataques e uma liberação de serotonina pelas plaquetas durante a fase da cefaléia. Acresce que as plaquetas elaboram uma potente prostaglandina vasoconstritiva, chamada tromboxane A-2, que participa, também, do aparecimento da enxaqueca.
FLANAX atua:
1. inibindo a síntese das prostaglandinas,
2. inibindo a agregação plaquetária e
3. determinando um efeito analgésico periférico generalizado.

CONTRA-INDICAÇÕES

Hipersensibilidade a formulações de naproxeno ou naproxeno sódico. Devido à possibilidade de reações de sensibilidade cruzadas, FLANAX não deverá ser administrado a pacientes nos quais o ácido acetilsalicílico ou outros medicamentos antiinflamatórios/analgésicos não esteróides induzam síndrome de asma, rinite ou urticária.
Face à dosagem elevada da substância ativa, FLANAX 550 mg comprimidos, está contra-indicado em crianças de qualquer idade.

PRECAUÇÕES E ADVERTÊNCIAS

Como os respectivos estudos de segurança e eficácia não estão ainda completados, não se recomenda o uso de FLANAX em crianças com menos de 1 ano de idade.
FLANAX não deve ser administrado a pacientes com úlcera péptica ativa. Em outros pacientes com história de doença gastrintestinal, FLANAX somente deverá ser administrado sob rigorosa supervisão.
FLANAX diminui a agregação plaquetária e prolonga o tempo de sangramento. Este efeito deve ser levado em consideração ao se determinarem os tempos de sangramento.
Elevações nos resultados de uma ou mais provas de função hepática têm sido relatadas com medicamentos desta classe.
Um comprimido de 275 mg contém aproximadamente 25 mg (cerca de 1 mEq) de sódio. Isto deve ser considerado no caso de pacientes cuja ingestão total de sódio deve ser fortemente restringida.
Uso em pacientes com disfunção renal
Como o naproxeno e seus metabólitos são eliminados em grande parte (95%), por excreção urinária via filtração glomerular, FLANAX deve ser usado com grande cautela em pacientes com disfunção renal significativa, aconselhando-se nestes pacientes a monitoração da creatinina sérica e/ou da depuração da creatinina.
FLANAX não deve ser usado prolongadamente por pacientes com depuração da creatinina inferior a 20 ml/minuto.
Certos pacientes, especialmente aqueles cujo fluxo sangüíneo renal esteja comprometido, como na depleção do volume extracelular, cirrose hepática, restrição de sódio, insuficiência cardíaca congestiva e doença renal pré-existente, devem ter sua função renal avaliada antes e durante a terapêutica com FLANAX. Certas pessoas idosas, nas quais possa-se antever disfunção renal, podem ser incluídas nesta categoria. Nesses pacientes, deve-se considerar a redução da dose diária para evitar a possibilidade de acúmulo excessivo de metabólitos de FLANAX.
Uso em pacientes com disfunção hepática
Doença alcoólica crônica do fígado e provavelmente também outras formas de cirrose reduzem a concentração plasmática total do naproxeno, porém a concentração plasmática de naproxeno não conjugado aumenta. Desconhece-se a implicação deste achado para a dosificação de FLANAX, porém, aconselha-se cautela quando haja necessidade de doses elevadas.
Uso em idosos
Embora a concentração plasmática total de naproxeno não se modifique nos idosos, a fração plasmática não conjugada aumenta. Desconhece-se a implicação deste achado para a dosificação do FLANAX, mas aconselha-se cautela quando haja necessidade de doses altas. Para efeito da eliminação reduzida nos idosos vide sob o título — Uso em pacientes com disfunção renal.
Uso na gravidez
Do mesmo modo que outros medicamentos deste tipo, FLANAX causa atraso no parto em animais e também afeta o sistema cardiovascular fetal humano (fechamento do "ductus arteriosus"). FLANAX, portanto, não deve ser usado durante a gravidez, a menos que claramente necessário. O uso de FLANAX na gravidez requer um cauteloso critério pesando os possíveis benefícios contra os riscos potenciais para a mãe e o feto, especialmente no primeiro e terceiro trimestres.
O naproxeno tem sido encontrado no leite de lactantes. Seu emprego, deve, pois, ser evitado durante o período de lactação.

INTERAÇÕES COM OUTROS FÁRMACOS

Devido ao alto grau de fixação do naproxeno às proteínas plasmáticas, os pacientes que recebam simultaneamente hidantoínas devem ser rigorosamente monitorados com vistas a ajuste de dose, se necessário. Em estudos clínicos, não se tem observado interações com naproxeno e anticoagulantes ou sulfoniluréias; não obstante, aconselha-se cautela, já que se tem observado interações com outros agentes não esteróides desta classe.
Relatou-se que o efeito natriurético da furosemida é inibido por algumas drogas desta classe. Também se tem relatado inibição da depuração renal do lítio levando a um aumento da concentração deste no plasma.
FLANAX e outros medicamentos antiinflamatórios não esteróides podem reduzir o efeito anti-hipertensivo do propranolol e outros beta-bloqueadores.
O probenecid, administrado concomitantemente, eleva os níveis plasmáticos do naproxeno e prolonga sua meia-vida plasmática significativamente.
A administração concomitante de FLANAX e metotrexato deve ser feita com cautela, porque tem-se relatado que o naproxeno, entre outros medicamentos antiinflamatórios não-esteróides, reduz a secreção tubular do metotrexato em modelo animal, e assim possivelmente aumenta sua toxicidade.
Sugere-se que a terapêutica com FLANAX seja temporariamente descontinuada 48 horas antes da realização de provas de função supra-renal, porque FLANAX pode incidentalmente interferir em algumas provas relativas aos esteróides 17-cetogênicos. Do mesmo modo, FLANAX pode interferir em algumas análises urinárias para o ácido 5-hidroxiindolacético.

EFEITOS SECUNDÁRIOS

Tem havido ocorrência de rashes cutâneos e angioedema ocasionais. As seguintes ocorrências têm sido também relatadas: desconforto abdominal, reações anafiláticas a formulações de naproxeno ou naproxeno sódico, anemia aplástica e hemolítica, disfunção cognitiva, pneumonite eosinofílica, desconforto epigástrico, hepatite fatal, sangramento gastrintestinal (ocasionalmente grave), granulocitopenia, cefaléia, problemas na audição, incapacidade de concentração, insônia, icterícia, náusea, nefropatia, ulceração péptica, trombocitopenia, tinnitus, estomatite ulcerativa, vertigem, vômitos. Observou-se leve edema periférico em alguns pacientes recebendo FLANAX. Embora não se tenha relatado retenção sódica em estudos de metabolismo, é possível que pacientes com função cardíaca questionável ou comprometida possam incorrer em maior risco ao tomarem FLANAX.

DOSE E ADMINISTRAÇÃO

Uso em adultos em indicações analgésicas, antipiréticas e antiinflamatórias
550 mg inicialmente, seguidos de 275 mg a intervalos de 6-8 horas.
Alternativamente FLANAX também tem se mostrado eficaz quando administrado como dose única diária de 550-1100 mg, administrada pela manhã ou à noite.
Para redução da perda de sangue menstrual
825 - 1375 mg diários, em duas tomadas no primeiro dia de sangramento.
550 - 1100 mg diários, nos dias subseqüentes, em duas tomadas, se necessário, por período não superior a 5 dias.
Uso analgésico e antipirético em crianças
11 mg/kg como dose inicial seguidos de 2,75 - 5,5 mg/kg a intervalos de 8 horas. A dose não deve exceder 16,5 mg/kg/dia após o primeiro dia.
Preparo da Suspensão
A embalagem de FLANAX SUSPENSÃO consta de um frasco com pó e uma medida com capacidade para 5 ml.
Ao início do tratamento, água fervida ou filtrada, à temperatura ambiente, deverá ser despejada no frasco com pó, até à marca nele existente. É importante que essa mistura seja agitada fortemente, até que se consiga uma suspensão uniforme. Obter-se-á, assim, um total de 50 ml de FLANAX SUSPENSÃO. 1 ml dessa suspensão contém o equivalente a 25 mg de naproxeno sódico. Cada medida cheia conterá 125 mg da substância ativa. A suspensão apresenta agradável sabor laranja e seu tempo de estabilidade é de 2 semanas após sua preparação.
Posologia da Suspensão
Para orientação prática, as doses diárias podem ser estipuladas em:
Crianças de 1 a 3 anos: 1/2 medida da suspensão a cada 8 horas.
Crianças de 4 a 7 anos: 1 medida da suspensão a cada 8 horas.
Crianças de 8 a 12 anos: 1 a 2 medidas da suspensão a cada 8 horas.
A suspensão deve ser fortemente agitada antes de sua administração e conservada ao abrigo da luz e do calor.
Profilaxia da enxaqueca
A dose recomendada é de 550 mg duas vezes ao dia, sob orientação médica, a intervalos de 12 horas. Não se observando melhoras em 4 - 6 semanas, o medicamento deve ser descontinuado.
Para o tratamento da enxaqueca
825 mg ao primeiro sintoma de crise iminente.
Doses adicionais de 275 - 550 mg podem ser tomadas durante o dia, se necessário, mas não antes de meia hora depois da dose inicial. Não deve ser excedida a dose total diária de 1375 mg.

CONDUTA NA SUPERDOSAGEM

Superdoses significativas do medicamento podem ser caracterizadas por sonolência, azia, indigestão, náuseas ou vômitos. Não se evidenciou toxicidade ou seqüelas tardias 5 - 15 meses após ingestão, durante 3 a 7 dias, de doses de até 3,3 g/dia. Um paciente ingeriu uma dose única equivalente a 27,5 g de FLANAX e experimentou leve náusea e indigestão. Não se conhece qual a dose de medicamento que exporia a risco de vida. Se um paciente ingerir uma grande quantidade de FLANAX, acidental ou propositadamente, deve-se proceder ao esvaziamento gástrico e empregar as medidas usuais de apoio. Estudos animais indicam que a pronta administração de carvão ativado em quantidades suficientes tenderia a reduzir acentuadamente a absorção do medicamento.

PARTE IV

DIZERES LEGAIS

VENDA SOB PRESCRIÇÃO MÉDICA
Registro MS-0083.0041
Farm. Resp.: Dr. Emílio A. G. B. Santos CRF-8 nº 10.063
Nº de lote, data de fabricação e prazo de validade: vide cartucho

SYNTEX DO BRASIL INDÚSTRIA E COMÉRCIO LTDA.
Rua Maria Cândida, 1789/1813 — São Paulo, Brasil
C.G.C. 54.093.836/0001-07 — INDÚSTRIA BRASILEIRA

"Maiores informações estão à disposição da Classe Médica, devendo ser solicitadas à Diretoria Médica da Syntex, diretamente, ou através do seu Representante".

Seus pacientes disputam em campos diferentes mas, o adversário é o mesmo:

Contusão

FLANAX 550

Naproxeno Sódico

Maior eficácia e segurança contra a dor e a inflamação.

Comodidade Posológica

2 tomadas ao dia

Manhã Noite

SYNTEX

SISTEMA ORIGINAL DE FIXAÇÃO EXTERNA ÁLVAREZ CAMBRAS



Como método de tratamento, estes fixadores realizam diferentes funções tais como: compressão, distração, neutralização, transportação, redução e correções ósseas, o que o torna mais versátil que os outros fixadores conhecidos.
Sua montagem permite uma fácil aplicação no paciente durante o ato cirúrgico; e mais: possibilita uma rápida recuperação pós-operatória e uma marcha precoce.

no. PI 8.503.448

BAUMER
ORTOPEDIA

Desenvolvimento neuromuscular no descenso do ângulo de inclinação do colo femoral: sua influência na coxa valga da paralisia cerebral

ENÉAS BRASILIENSE FUSCO [1]

RESUMO

O A. analisa a dificuldade em se determinar a causa do descenso do ângulo de inclinação do colo femoral, tendo sido sugerida por ele uma teoria baseada na evolução neuromuscular.

Pesquisou-se a freqüência da coxa valga em 65 pacientes com paralisia cerebral, correlacionando-a aos seus tipos clínicos, à sua distribuição topográfica, à idade cronológica, à deambulação e ao tempo decorrido desde o início da deambulação.

Observou-se, nesses pacientes, que a freqüência da coxa valga é alta, sendo mais vista na infância até a puberdade, e que ela não se correlaciona a nenhuma das variáveis pesquisadas.

Como o único fato comum, observado em todos os pacientes, foi o atraso do desenvolvimento neuromuscular, o A. conclui que não se pode excluir a imaturidade neuromuscular como causa da coxa valga na paralisia cerebral.

SUMMARY

Neuromuscular development in the descent of the inclination angle of the femoral neck: its influence in coxa valga of cerebral palsy

The A. comments the difficulties to explain the cause of the descent of the human femoral neck inclination angle. He suggests a theory based on the neuromuscular development.

The frequence of coxa valga has been researched in 65 cerebral palsied patients. A correlation between this frequency and the clinical types, the topographic distribution, the chronological age, the walking and the time since the beginning of walking has been searched for.

It was noted in these patients that coxa valga frequency is high, and more so in the first ages to initial adolescence period, and that it was not correlated to any of the aspects researched.

The only common finding in all patients was the delay of neuromuscular development. The A. concludes that the neuromuscular immatury may eventually be the cause of coxa valga in cerebral palsy.

INTRODUÇÃO

As causas exatas da variação do ângulo de inclinação do colo femoral ainda são desconhecidas e diversas teorias foram aventadas.

Contudo, sabe-se que, a partir de um modelo cartilagíneo impresso geneticamente, o osso vai se formando e se modificando à custa de alterações de sua estrutura, as quais decorrem de modificações do metabolismo ósseo. A alteração estrutural evidencia-se pela perda progressiva da elasticidade e ganho progressivo da dureza, com seus pontos máximos na idade adulta. Na vigência da elasticidade, o osso sofre modelamentos por mecanismos conhecidos e subordinados a leis (lei de Hueter & Wolkmann, lei de Wolff, leis de Roux, etc.)[7]. Os mecanismos que determinam as alterações do ângulo de inclinação do colo femoral não são bem conhecidos, porém. Imputa-se, quase sempre, à ação da descarga do peso do corpo a causa do decréscimo do ângulo de inclinação e à falta de carga sobre a cabeça femoral a causa da coxa valga.

A hipótese de a carga ser a causa das variações do ângulo de inclinação origina-se da observação das mensurações nas diferentes idades, nas quais obtêm-se valores diferentes e progressivamente menores quanto maior for a idade (tabelas 1 e 2).

1. Prof. Adjunto de Ortop. e Traumatol. da Fac. de Med. da Univ. de São Paulo; Ex-Chefe do Grupo de Paralisia Cerebral do Inst. de Ortop. e Traumatol. (Serv. do Prof. Manlio Mario Marco Napoli) do Hosp. das Clín. da Fac. de Med. da Univ. de São Paulo.

TABELA 1
Parâmetro radiológico do ângulo de inclinação do colo femoral[8]

Idade (em anos)	Inclinação (em graus)
0	127
1	138
4	137
6	135
8	136
10	135
12	136
14	133
16	133

TABELA 2
Parâmetro radiológico do ângulo de inclinação do colo femoral[3]

Idade (em anos)	Inclinação (em graus)
0	138
2	143
4	137
5-12	135
15	130
⩾ 20	125

Por essa hipótese, o ângulo aumentaria desde o nascimento até um ano de idade[1,8] pela ausência de deambulação e, conseqüentemente, por falta de carga. Outros autores[3] observaram que o aumento vai até os dois anos de idade, o que abalaria essa idéia. Entretanto, esta hipótese não explicaria o período praticamente estacionário dos cinco aos doze anos, no qual a criança, embora em ritmo mais lento, cresce e ganha peso. E, nessa linha de pensamento, as crianças de maior estatura e as obesas desde os primeiros anos deveriam apresentar ângulos de inclinação de valor menor, fato que não ocorre.

Com essa hipótese, pela ausência ou diminuição da carga, poder-se-ia explicar o aparecimento da coxa valga no quadril do lado do membro amputado, bem como o da coxa valga congênita. Não explicaria, no entanto, a coxa valga no quadril do lado do membro encurtado, nas discrepâncias reais de comprimento dos membros inferiores, ou nas relativas, como no joelho valgo, pois há descarga de peso corporal. Não explicaria, também, certas situações, como na luxação congênita do quadril, na paralisia poliomielítica, nas miopatias e na paralisia cerebral, nas quais a coxa valga, embora freqüente, pode aparecer no membro inferior com ausência ou presença de carga.

Outra hipótese é de que o ângulo de inclinação do colo femoral depende do equilíbrio entre as musculaturas adutora e abdutora do quadril, sendo a coxa valga conseqüente à falta de ação da musculatura abdutora, como ocorre na poliomielite, ou à preponderância da musculatura adutora, pela qual resultaria ação abdutora deficitária, como ocorre nos tipos hipertônicos da paralisia cerebral.

Parece, no entanto, que a maior responsabilidade no aparecimento da coxa valga (e luxação posteriormente conseqüente) recai sobre a rotação lateral do quadril, tanto assim que há quem[3] se refira à rotação lateral como "a ação valgizante do colo femoral". Ora, na paralisia cerebral, o que sói acontecer é a rotação medial e não a rotação lateral. Ademais, em determinadas posições, pode a musculatura adutora vir a exercer ação abdutora. Mas o que é inconteste é que não há rotação lateral do quadril na paralisia cerebral.

Uma hipótese viável, segundo nosso ponto de vista, é que o mecanismo não é único. A presença de dois períodos estacionários (gráfico), um dos cinco aos doze anos e outro dos vinte anos em diante, na curva de variação do ângulo de inclinação, sugere que se está à frente de dois fenômenos, e não de um apenas. Assim, à medida que a evolução neuromuscular se processa, o equilíbrio muscular vai se processando também. As solicitações musculares sobre a estrutura óssea passariam de não organizadas a organizadas, conforme o equilíbrio se processasse, as quais iriam modelando a forma. Desse modo, a morfologia interna do quadril e, portanto, o ângulo de inclinação, iria se alterando desde o nascimento até a época da maturação neuromuscular, isto é, ao redor dos cinco ou sete anos de idade, ocasião esta que o descenso angular estaciona. Este estacionamento perdura até cerca dos doze anos, quando, ao se iniciar a puberdade, talvez por ação hormonal o metabolismo ósseo seria novamente alterado, com conseqüente alteração da estrutura óssea, o que propiciaria novo modelamento angular, desta vez por ação da carga. Terminada a puberdade, chegando o organismo ao período adulto, o osso readquiriria a sua dureza, o modelamento cessaria e a angulação daí para adiante permanece estacionária.

Por essa teoria, explicar-se-ia o aumento e o decréscimo do ângulo de inclinação até os cinco anos, o decréscimo na puberdade e os períodos estacionários. Por ela a

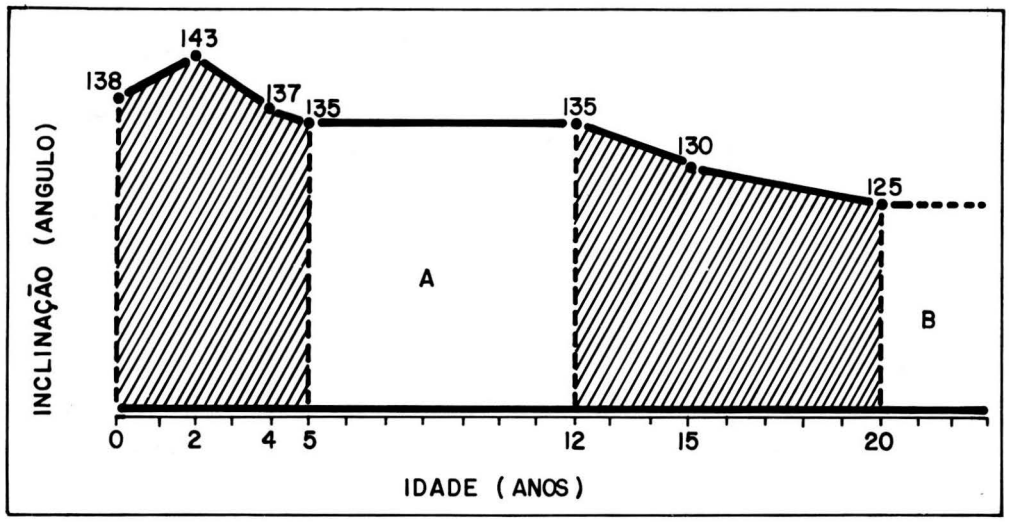

Gráfico — Períodos estacionários (A e B) no descenso do ângulo de inclinação do colo femoral

coxa valga seria explicada não como conseqüente à ausência de carga, mas pela ausência de equilíbrio muscular do quadril.

Assim sendo, na paralisia cerebral, a coxa valga originar-se-ia por desequilíbrio muscular do quadril, cuja causa primeira seria a imaturidade neuromuscular. Colocando o problema dentro dessa conceituação, foi realizado estudo com o propósito de saber-se que outras causas influiriam no agravamento da coxa valga na paralisia cerebral.

MATERIAL E MÉTODO

Foram selecionados, ao acaso, 65 pacientes com paralisia cerebral, cujo total representa todos aqueles pacientes que foram atendidos em primeira consulta, num período previamente determinado, os quais foram submetidos a exame radiológico dos quadris. Os quadris foram radiografados pela técnica de Müller [4] e as mensurações do ângulo de inclinação do colo femoral foram corrigidas pela tabela de Müller [5]. Este grupo apresentou a seguinte distribuição, quanto à idade, tipo clínico e distribuição topográfica (tabelas 3, 4 e 5).

TABELA 3
Distribuição da freqüência por idade (anos) em 65 pacientes com paralisia cerebral

Grupos etários	f	%
< 5	18	27
5- 9	24	37
10-14	13	20
15-19	5	8
≥ 20	5	8
Total	65	100

PESQUISA E RESULTADOS

Os achados na pesquisa e os resultados dela decorrentes são relatados nas tabelas 6 a 10.

TABELA 4
Distribuição de freqüência dos tipos clínicos em 65 pacientes com paralisia cerebral

Tipo clínico	f	%
Espástico	40	62
Misto	12	18
Atetóide	8	12
Outros tipos	5	8
Total	65	100

TABELA 5
Distribuição de freqüência da distribuição topográfica em 65 pacientes com paralisia cerebral

Distribuição topográfica	f	%
Tetraplegia	45	70
Paraplegia	8	12
Hemiplegia	8	12
Outras plegias	4	6
Total	65	100

TABELA 6
Distribuição de freqüência da coxa valga em 65 pacientes com paralisia cerebral

Coxa valga	f	%
Presente	36	55
Ausente	29	45
Total	65	100

TABELA 7
Distribuição correlativa de freqüência da coxa valga nos tipos clínicos em 65 pacientes com paralisia cerebral

Tipos clínicos	Tipos clínicos f	Coxa valga f	Coxa valga %
Espástico	40	22	56
Misto	12	7	57
Atetóide	8	5	60
Outros tipos	8	2	50
Total	65	36	100

TABELA 8
Distribuição de freqüência da coxa valga nas idades (anos) em 36 pacientes com paralisia cerebral e coxa valga

Grupos etários	Coxa valga f	Coxa valga %	
0- 1	2	6	75
2- 5	9	25	
6-12	16	44	
>12	9	25	
Total	36	100	

TABELA 9
Distribuição corretiva de freqüência de coxa valga e a deambulação em 36 pacientes com paralisia cerebral e coxa valga

Deambulação	Coxa valga f	Coxa valga %
Presente	16	44
Ausente	20	56
Total	36	100

TABELA 10
Distribuição corretiva de freqüência da coxa valga e o tempo decorrido desde o início da deambulação, em 20 pacientes com paralisia cerebral que deambulavam

Deambulação: Idade (em anos) Inicial	Atual	Tempo decorrido (em anos)	Coxa valga f	Coxa valga %
1	12	12	3	15
2	14	12	2	10
4	16	12	5	25
6	18	12	2	10
8	12	4	1	5
12	16	4	2	10
16	18	4	3	15
18	20	2	2	10
Total			20	100

COMENTÁRIOS

A presente pesquisa revela ser alta a freqüência (55%) de coxa valga na paralisia cerebral.

Das variáveis estudadas, notou-se que a coxa valga não foi agravada pelo desequilíbrio muscular peculiar a cada tipo clínico, nem pela distribuição topográfica.

Quanto à idade, houve prevalência nas faixas etárias até o início da puberdade (75%), embora existindo a coxa valga com menor freqüência mesmo após esse período (25%). Isso, aliado à alta freqüência de aparecimento, faz com que se infira que a coxa valga estaria correlacionada à freqüência também alta de imaturidade neuromuscular, pois, nos pacientes com paralisia cerebral, a falta ou o atraso de amoldamento ósseo — ângulo de inclinação — revelada, por aquela prevalência, parece coincidir com o equilíbrio não organizado das solicitações musculares, ocasionado pelo atraso do desenvolvimento neuromuscular.

A respeito da deambulação, embora haja autores[6] que afirmem ser a coxa valga mais freqüente (25%) nos pacientes que não andam, do que nos que andam (3 a 4%), nossa pesquisa revela neles freqüências semelhantes. Isso excluiria o papel da ausência de carga na gênese da coxa valga.

A pesquisa revela ainda alta freqüência (55%) de coxa valga, a qual estaria correlacionada à freqüência também alta de imaturidade neuromuscular, nos pacientes com paralisia cerebral, o que viria corrobar nossa hipótese, de que a coxa valga originar-se-ia pela ausência de equilíbrio muscular oriunda daquela imaturidade.

Apesar de ser alta a freqüência da coxa valga, verifica-se, pela observação clínica, extrema variabilidade da sua gravidade, fato explicável pela variabilidade grande

do desequilíbrio muscular nestes pacientes. Na variabilidade da gravidade não se pode excluir a variabilidade do tempo de imaturidade, no qual as solicitações modelantes anômalas atuam sobre a estrutura óssea.

CONCLUSÕES

A freqüência da coxa valga é alta nos pacientes com paralisia cerebral, sendo mais vista na infância até a puberdade. A coxa valga não é agravada pelo desequilíbrio peculiar a cada tipo clínico, nem pela distribuição topográfica desta enfermidade. Não há, também, diferença nas freqüências pelo fato de o paciente ter ou não andado, nem quanto ao tempo decorrido desde o início da deambulação.

O único fato comum a todos os pacientes foi a imaturidade neuromuscular, sugerindo ser esta a causa do distúrbio do descenso do ângulo de inclinação do colo femoral.

REFERÊNCIAS

1. Chapchal, G.: *Cirurgia ortopédica y traumatológica de la cadera,* Barcelona, Ed. Científico-Médica, 1968.
2. Debrunner, H.U.: *Diagnóstico ortopédico,* Barcelona, Toray, 1968.
3. Lanz, T. & Waschmuth, W.: *Praktische Anatomie,* Berlin, Springer, 1959. vol. I.
4. Müller, M.E.: *Die Hüftnahen Femurosteotomien unter Berücksichtigung der Form, Function und Beanspruchung des Hüftgelenkes,* Stuttgart, Thiene, 1957.
5. Müller, M.E.: *Die Hüftnahen Femurosteotomien,* Stuttgart, Thiene, 1964.
6. Phelps, W.M.: Prevention of acquired dislocation of the hip in cerebral palsy, *J. Bone Joint Surg. (Am)* 41: 440-448, 1959.
7. Piulachs, P.: *Lecciones de patologia quirúrgica,* Barcelona, Janés, 1952. vol. II.
8. Shands Jr., A.R. & Steele, M.K.: Torsion of femur, *J. Bone Joint Surg. (Am)* 40: 803-816, 1958.

Reconstrução anatômica do pé no feto humano de 3.º mês pós-concepção

Anatomia do desenvolvimento do arco transverso anterior *

HENRIQUE AYRES DE VASCONCELLOS[1], AFONSO HENRIQUES B. MONIZ DE ARAGÃO[2]

RESUMO

O pé esquerdo de um feto humano na 10ª semana pós-concepção foi reconstruído pelo método de Born modificado. A reconstrução mostrou a formação do arco transverso anterior e possibilitou a tomada de medidas, tais como altura do arco e largura do pé, que foram, respectivamente, 0,36mm e 2,68mm. Nessa fase do desenvolvimento, quando os músculos intrínsecos do pé estão apenas se formando, a existência de uma elevação acentuada na extremidade distal dos metatarsianos indica que esta deve ser conseqüência da formação do esqueleto do pé, detectável mesmo antes do apoio ou da marcha.

SUMMARY

Anatomical reconstruction of the foot of a human fetus in the tenth postconception week

The left foot of a human fetus in the tenth w.p.c. was reconstructed by the method fo Born modified. This reconstruction showed the formation of the anterior transversum arch and enabled the measurement of some foot parameters: height of the arch (H = 0.36mm) and width of the foot (W = 2.68mm). During this period of the development, when the muscles of the foot are just being formed, the existence of a proeminent elevation of the distal extremities of the metatarsal bones shows that is must be a consequence of the foot skeleton formation, which can be detected even before standing or walking.

* Trab. realiz. na Disc. de Anat. Humana da UERJ (Prof. Carlos Alberto Mandarim-de-Lacerda).

1. Prof. Auxiliar da Disc.; Méd. Fisiatra do Hosp. dos Serv. do Est., INAMPS-RJ.

2. Monitor da Disc.

INTRODUÇÃO

O apoio do pé humano é um tema que interessa a morfologistas e cinesiologistas. Estudos da evolução do homem e das alterações biomecânicas causadas pela marcha bípede têm motivado os anatomistas a reavaliar os elementos de sustentação do pé, principalmente os arcos plantares.

A literatura especializada é muito controversa em relação à existência, constituição, localização e instrumentos de manutenção do arco transverso anterior. Em trabalho precedente, realizado em adultos, concluímos que a cabeça transversa *(caput transversum)* do músculo adutor do hálux *(M. adductor hallucis)* seria incapaz de produzir força e trabalho necessários para a manutenção desse arco[6,9].

O objetivo do presente trabalho é o de analisar as estruturas que formarão o "antepé", no período fetal humano.

MATERIAL E MÉTODOS

O material deste estudo constou de um pé esquerdo, com 6,80mm de comprimento, de um feto humano pesando 5,2g com 45mm *vertex coccyx* (VC) (10ª semana pós-concepção, Streeter 1920).

O pé foi fixado em solução em Bouin, incluído em parafina e cortado em série com 10 μm de espessura. Foram estudados apenas 94 cortes seriados, do total obtido, corados pelo método tricrômico de Van Gieson. Os cortes, projetados com aumento de 50 vezes, foram desenhados para a reconstrução delineando-se o arcabouço cartilagionoso do pé, desde a extremidade inferior da tíbia até a extremidade distal dos metatarsianos (método de Born, 1883, modificado por Mandarim-de-Lacerda *et al.*[4], Mandarim-de-Lacerda[5]) (figura 1).

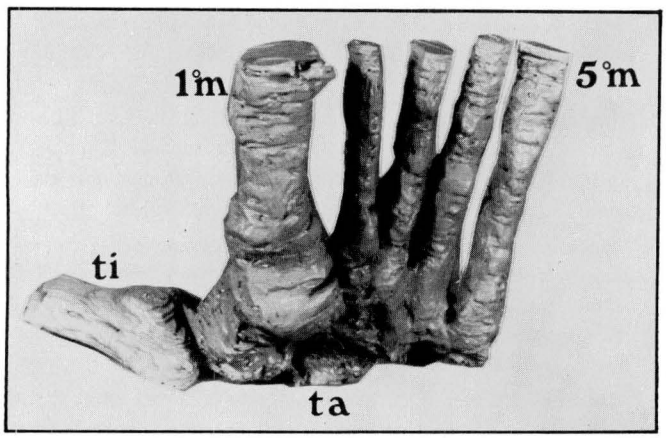

Fig. 1 — A reconstrução anatômica (vista ínfero-lateral). Ti = tíbia; Ta = ossos do tarso; 1.º M = primeiro metatarsiano; 5.º M = quinto metatarsiano (aumento: x50).

Sobre a reconstrução (figura 2), tomamos as seguintes medidas: L = largura do pé correspondendo à medida, em linha reta, da distância compreendida entre as metatarsálias lateral e medial[2]; A = altura do arco transverso, correspondendo à medida ortogonal compreendida entre uma linha horizontal unindo as metatarsálias lateral e medial e a face plantar do 2.º metatarsiano.

Calculamos os seguintes índices — ILP = índice da largura do pé[3]: ILP = L/C.100%; i_L = índice da altura do arco transverso anterior em relação à largura do pé: i_L = A/L.100%; i_C = índice da altura do arco transverso anterior em relação ao comprimento do pé: i_C = A/C.100%, sendo L = largura do pé; A = altura do arco transverso anterior; C = comprimento do pé, obtido diretamente do pé fetal, correspondendo à medida em linha reta que une o pternion ao akropodion[2].

RESULTADOS E DISCUSSÃO

Os resultados estão indicados na tabela.

A reconstrução anatômica é um recurso que o anatomista utiliza para o estudo tridimensional de estruturas microscópicas como as fetais. No pé estudado observamos: a constituição do esqueleto; o estágio do desenvolvimento muscular; e o indício de formação do "arco transverso anterior".

Os cortes histológicos mostraram que o esboço esquelético do pé ainda era cartilaginoso (figura 3), o que coincide com a opinião geral dos autores ao afirmarem que "durante a 7.ª semana começam a se distinguir os esboços dos pequenos ossos do pé"[8]; e que, "com 12 semanas, centros primários de ossificação aparecem em quase todos os ossos longos de extremidades"[1,7].

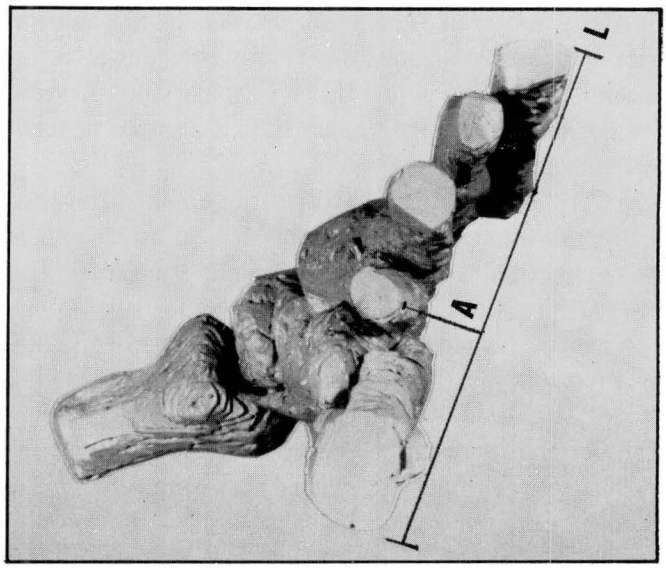

Fig. 2 — Reconstrução anatômica, vista pela extremidade distal dos metatarsianos. Esboço da formação do arco transverso anterior, com a indicação das medidas do arco: A = altura, L = largura (aumento: x50).

TABELA
Resultados da morfometria do pé no feto com 10 semanas pós-concepção

	Medidas diretas (mm)		Índices (%)
A	0,36	i_L	13,43
C	6,80	i_C	5,29
L	2,68	ILP	39,41

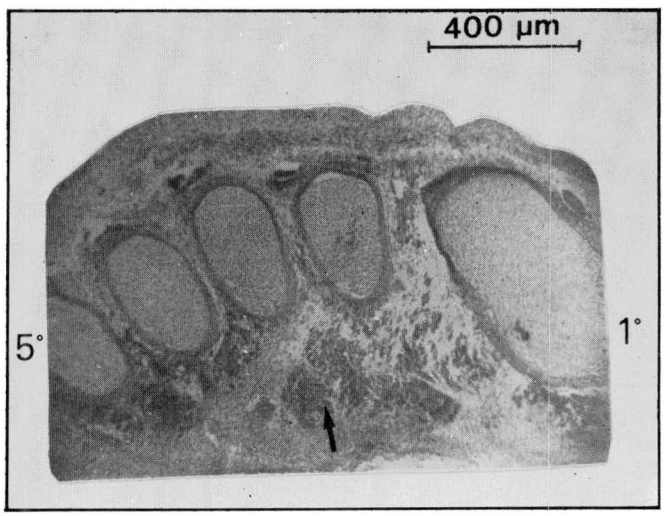

Fig. 3 — Fotomicrografia de um corte histológico mostrando o esboço cartilaginoso dos metatarsianos, de 1.º a 5.º, e o primórdio dos músculos intrínsecos do pé (seta). Observa-se a formação do arco transverso anterior (aumento: x72).

Não encontramos na literatura referências a valores para compararmos com os que obtivemos nos cálculos dos índices. Apenas para o ILP utilizamos dados fornecidos por Hegg e Luongo[3], para classificarmos o pé fetal como "médio".

Constatamos indício de formação do arco transverso anterior, num pé que não fez marcha ou suportou carga, em que os músculos intrínsecos ainda estão em desenvolvimento.

Sabemos que, no adulto, a cabeça transversa do músculo adutor do hálux é incapaz de manter elevado tal arco[9]. Esses dados corroboram a idéia de que o "arco transverso anterior do pé" depende da conformação esquelética do pé, muito mais que dos elementos musculoligamentares para essa manutenção.

REFERÊNCIAS

1. Arey, L.B.: The skeletal system, em *Developmental anatomy,* Philadelphia, Saunders, 1974. Cap. 21, p. 396-425.
2. Avila, J.B.: Pontos antropométricos e medidas antropométricas, em *Antropologia física,* Rio de Janeiro, Agir, 1958. Cap. 2, 3 e 4, p. 34-51 e 73-83.
3. Hegg, R. & Luongo, J.: Medidas biométricas somáticas, em *Elementos de biometria humana,* São Paulo, Nobel, 1975. Cap. 3, p. 23-74.
4. Mandarim-de-Lacerda, C.A., Dallalana, E.M. & Hureau, J.: La région du noeud sinu-atrial chez l'embryon humain de 12mm V-C. Reconstruction anatomique, identification topographique et cellulaire, *Bull. Soc. Anat. Paris,* séance du 22 juin 1984 (no prelo).
5. Mandarim-de-Lacerda, C.A.: *Etude morphologique de la crista terminalis: developpment chez l'embryon humain de la periode post-somotique; morphometrie stereologique cellulaire et étude macro et microscopique sur le coer de Papio Erxleben, 1777,* tese de doutorado em Anatomia Humana, Université Réné Descartes (Paris), 1985.
6. Mandarim-de-Lacerda, C.A., Vasconcellos, H.A., Sampaio, F.J.B. & Aragão, A.H.M.: Une étude morphométrique sur le faisceau transverse (caput transversum) du muscle adducteur du gros orteil (adductor hallucis) chez l'homme, *Cahiers d' Anthrop. Biométrie Hum. IV:* 149-156, 1986.
7. Moore, K.L.: The articular and skeletal systems, em *The developing human,* Philadelphia, Saunders, 1977. Cap. 15, p. 301-314.
8. Patten, B.M.: Tejidos conjuntivos y sistema esquelético, em *Embriologia humana,* Buenos Aires, El Ateneo, 1962. Cap. 10, p. 260-302.
9. Vasconcellos, H.A.: *O arco transverso anterior do pé humano: anatomofisiologia e contribuição da cabeça transversa do músculo adutor do hálux (M. adductor hallucis),* tese de mestrado em Fisiatria, UFRJ, 1987.

Preocupação com a cirurgia da mão

PARAFUSO AUTO-COMPRESSIVO
(Solução nas Fraturas do Escafoide)

Formato sem cabeça, permitindo a inserção através da cartilagem articular e completa implantação no osso sem criar protuberância.
Instrumental especificamente desenvolvido para facilitar o procedimento cirúrgico.

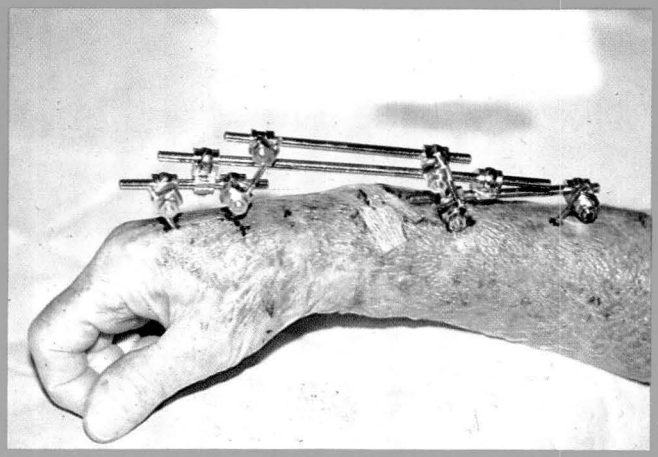

FIXADOR EXTERNO PEQUENO

Desenvolvido para o tratamento de fraturas distais do antebraço e da mão.
O aparelho permite várias configurações de fixação através da combinação de seus componentes.

Consulte nosso Depto. de Engenharia para implantes e fixadores especiais.



PRÓTESE TRAPÉZIO METACARPIANO

Componente metálico para o primeiro metacarpiano.
Cúpula em polietileno (UHMW), com identificação radiológica, cimentada no trapézio.
Sistema anti-luxação antre os dois componentes.

aluspuma

ALUSPUMA INDÚSTRIA E COMÉRCIO LTDA

Escritório: Av. Barão de Itapura, 1983 - Fone (0192) 32-0666 - Telex (19) 7141 OPUM - CEP 13020 - Campinas - SP

Quando a recuperação da mobilidade se faz necessária

Bayro® Gel

Etofenamato

• Rápida regressão da dor • Potente ação anti-inflamatória • Alta concentração de substância ativa na área inflamada.

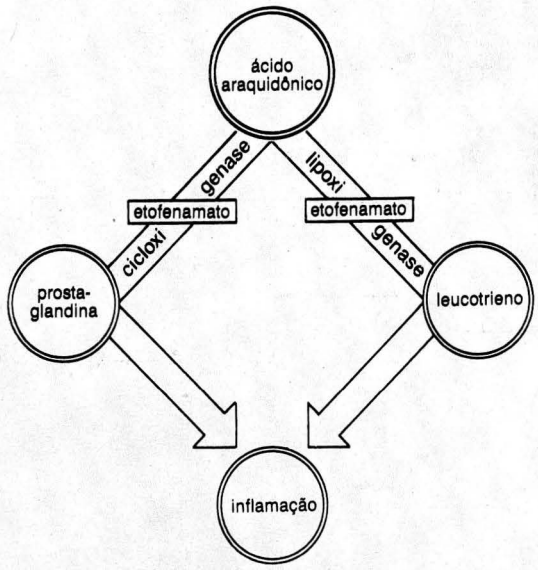

O etofenamato interfere no metabolismo do ácido araquidônico impedindo a formação de prostaglandina e do leucotrieno, causadores da inflamação.

Composição: 1 g de Bayro Gel contém 50 mg de Etofenamato. **Propriedades:** Bayro Gel é um medicamento para aplicação tópica com propriedade antiinflamatória. A sua substância ativa, o Etofenamato, penetra rapidamente através da pele, atingindo os tecidos afetados. Imediatamente após a aplicação na pele, o Bayro Gel produz um ligeiro efeito refrescante. Bayro Gel não provoca ardor ou vermelhidão na pele, não é gorduroso, não mancha a roupa, tem aroma agradável, é rapidamente absorvido e bem tolerado pela pele. **Indicações:** Bayro Gel é eficaz no tratamento de traumatismos, tais como: • Contusões • Distensões • Entorses • Luxações. Bayro Gel está indicado como antiinflamatório, nas enfermidades agudas e crônicas das partes moles e articulações do sistema locomotor: • Bursite • Ciática • Sinovite • Artrose • Mialgias • Artrite • Lombalgia • Reumatismo Muscular. **Contra-indicações:** Hipersensibilidade aos componentes nas feridas e queimaduras. **Efeitos colaterais:** Em casos raros, podem ocorrer irritações cutâneas que regridem rapidamente após a suspensão do medicamento. **Precauções:** Em caso de suspeita de fratura ou lesões graves, o paciente deve ser manipulado com cuidado e a medicação deve ficar sob estrita orientação médica. Bayro Gel não deve ser aplicado sobre mucosas, lesões cutâneas abertas e áreas eczematosas.

Bayer

EP-BG-001/87-BR