SOCIEDADE BRASILEIRA DE
ORTOPEDIA E TRAUMATOLOGIA

ISSN 0102-3616

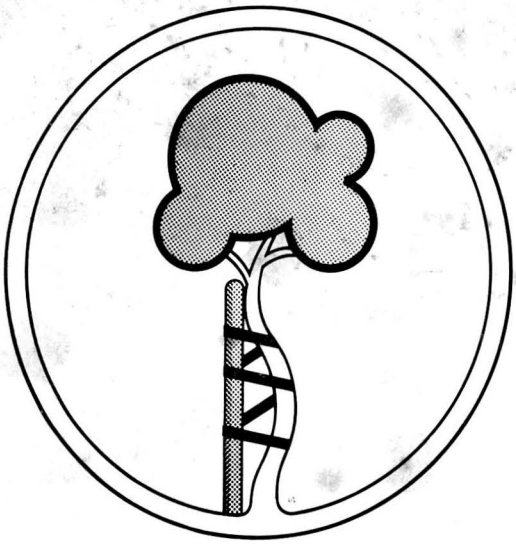

REVISTA BRASILEIRA DE ORTOPEDIA

JAN/FEV 1992 VOL. 27/1-2

PROGRAMA DE APOIO A PUBLICAÇÕES CIENTÍFICAS
MCT CNPq finep

RÁPIDO E FORTE

CRONASSIAL 100mg

Gangliosídeos

ACELERA A CONDUÇÃO NERVOSA NAS NEUROPATIAS AGUDAS

MECÂNICAS - *Neuropatia Traumática, Radiculopatia Compressiva*

INFECCIOSAS - *Parasitária, Bacteriana e Virótica*

OUTRAS - *Bell's Palsy, Idiopática, Doença Oftálmica, Herpes Zoster*

***CRONASSIAL - Marca internacional de gangliosídeos sob licença FIDIA SPA.**

Cronassial 100 mg - uma ampola durante 10 a 15 dias.

Cronassial 20/40mg
NORMALIZA A CONDUÇÃO NERVOSA NAS NEUROPATIAS CRÔNICAS.

TÓXICAS - *Neuropatia Alcoólica, Neuropatia Ocupacional (solventes orgânicos, dissulfito, cola, chumbo, agrotóxicos)*

METABÓLICAS - *Neuropatia Diabética, Neuropatia Urêmica*

OUTRAS - *Bell's Palsy, Doença de Chagas, Idiopática, Doença Oftálmica, Herpes Zoster*

CRONASSIAL 20/40mg - *Uma ampola durante 30 a 60 dias.*

Cronassial *100 mg*
Apresentação: *Caixa com 1 ampola mais seringa descartável*

ART-CLINIC

CRO 100 FL15/91

REVISTA BRASILEIRA DE ORTOPEDIA

Órgão Oficial de circulação mensal da Sociedade Brasileira de Ortopedia e Traumatologia — SBOT
Indexada desde 1978 no IMLA (Index Medicus Latino-Americano)

Registrada, nos termos dos artigos 8º e 9º da Lei Federal nº 5.250/67, combinados com os artigos 122 e 126 da Lei Federal nº 6.015/73, na Lei de Imprensa, sob o nº 3.015 do Livro A do 5º Registro de Títulos e Documentos de São Paulo.

Diretor e Editor Responsável
Dr. Donato D'Angelo

Secretaria Geral da Revista: Rua Leopoldo Miguez, 10 — CEP 22060, Rio de Janeiro, RJ, Brasil. Tels. 255-9636 e 256-3379.

Secretário de Redação: Dr. Jayr Vieira Gomes.
Corpo Editorial: Drs. Arcelino Bitar, Carlos Giesta, Dagmar Aderaldo Chaves, Décio Souza Aguiar, Edison José Antunes, Elias José Kanan, Flávio Pires de Camargo, Francisco Sylvestre Godinho, Geraldo Pedra, Ivan Ferraretto, Jorge Faria Filho, José Henrique Matta Machado, José Márcio Gonçalves de Souza, Karlos Mesquita, Luiz Carlos Sobania, Luiz Garcia Pedrosa, Manlio Napoli, Márcio Ibrahim de Carvalho, Marco Martins Amatuzzi, Nicolau Mega, Paulo César Schott, Raul Chiconelli, Sênio Silveira, Zanine Figueiredo Coura.
Representante da Redprint no Corpo Editorial: Dr. João D.M.B. Alvarenga Rossi.

SOCIEDADE BRASILEIRA DE ORTOPEDIA E TRAUMATOLOGIA

Diretoria 1991-1992
Presidente: Dr. Edison José Antunes (DF); *Vice-Presidente Norte:* Dr. Humberto Maradei Pereira (PA); *Vice-Presidente Nordeste:* Dr. Heráclito de Castro e Silva Neto (CE); *Vice-Presidente Sudeste:* Dr. Carlos A. Vasconcelos Giesta (RJ); *Vice-Presidente Sul:* Dr. Renato Barbosa Xavier (RS); *Vice-Presidente Centro-Oeste:* Dr. Luiz Carlos Milazzo (GO); *Secretário-Geral:* Dr. Roberto Attílio de Lima Santin (SP); *1.º Secretário:* Dr. George Bitar (SP); *2.º Secretário:* Dr. Gabriel Paulo Skroch (PR); *1.º Tesoureiro:* Dr. José Márcio Gonçalves de Souza (MG); *2.º Tesoureiro:* Dr. Luiz Álvaro de Menezes Fº (SP).
Presidente Eleito: Dr. Osny Salomão (SP)
Presidente do XXVIII Congresso: Dr. Rudelli Sérgio A. Aristide (SP)
Comissão de Controle de Material — Drs. Cleber Paccola, Ivan Ferraretto, Pedro Tucci.
Comissão de Ética, Defesa Profissional e Honorários Médicos
Subcomissão de Ética — Drs. Francisco S. Godinho, José Batista Volpon, Sérgio N. Drumond; *Subcomissão de Defesa Profissional* — Drs. Marcos Luiz Santarosa, Ricardo Esperidião, Ronaldo Caiado; *Subcomissão de Honorários Médicos* — Drs. Gabriel Paulo Skroch, George Bitar, Sérgio Molteni.
Comissão de Educação Continuada e Pesquisa — Drs. Cláudio Santili, Donato D'Angelo, Jaguaracy da Silva, José Sérgio Franco, Luiz Roberto Marczyk, Maurício Gonzaga, Odílio Luiz da Silva, Rudelli Sérgio A. Aristide.
Comissão de Ensino e Treinamento — Drs. Arlindo Gomes Pardini, Cláudio Barbieri, Edilberto Ramalho, José Carlos Affonso Ferreira, Márcio Malta, Sérgio Santos, Sizinio Kanan Hebert.
Sede e Secretaria Geral — Al. Lorena, 1.304, 17º, salas 1.712/13, CEP 01424, Tel. 883-0575, São Paulo, SP.

Publicação editada e distribuída por

REDPRINT EDITORA LTDA.
Redação, Publicidade e Administração — Rua Domingos de Morais, 254 — 4º — cj. 401-B, CEP 04010, São Paulo, SP. Tel. 572-4813, Fax 573-9433. *Diretor e Editor* — Tadaharu Katayama (Reg. Prof. nº 6.456-MTPS).
Publicidade/Rio — Ric Propaganda & Marketing — Rua do Senado, 338 — Sala 101 — CEP 20231 — Tels. 224-9701 e 242-7824.

Calcitonina Sintética de Salmão

MIACALCIC® 50 U.I.

SPRAY NASAL

- Proporciona ganho comprovado de massa óssea[1, 3]
- Absorção intranasal efetiva[4]
- Efeito analgésico comprovado[2, 5]
- Reduz o risco de fraturas[6]

BIBLIOGRAFIA

1. Reginster, J.Y. and Franchimont, P. New findings with low-dose Miacalcic nasal spray in prevention of postmenopausal osteoporosis. In: Prevention of Postmenopausal Osteoporosis: Dream or Reality? Proceed ASBMR/ICCRH Meeting. Ed. W.A. Peck, The Parthenon Publishing Group, USA, pp. 43-53, 1990.
2. Gennari, C. et al., La calcitonina di salmone spray nasale nel dolore oseo. In: Advances in Osteoporosis. Diagnosis and Treatment Today. Intern. Symp. Basilea 24-25 ottobre 1989, Ed. C. Christiansen, Masson, Milano, pp. 85-89, 1989.
3. Jacchia, G. E.; Pavolini, B.; Ciampalini, L.; Civinini, R. Clinical and densitometric evaluation of the treatment of osteoporosis with calcitonin nasal spray. In: New Therapeutic Perspectives: the Nasal Spray. Proceed. Intern. Symp. Calcitonin'88. Rome, G.F. Mazzuoli Ed., Sandoz Ltd., pp. 134-138, 1989.
4. Gennari, C. et al. Pharmacodynamic tests for evaluation of the biological efficacy of synthetic salmon calcitonin nasal spray. In: New Therapeutic Perspectives: the Nasal Spray. Proceed. Intern. Symp. Calcitonin'88. Rome, G.F. Mazzuolli Ed., Sandoz Ltd., pp. 48-65, 1989.
5. Sakata, R.K.; Gozzani, J.L.; Kraychete, D.C. Analgesia pós-operatória com calcitonina de salmão epidural. Estudo preliminar. Rev. Bras. Med. 48(5): 277-280, 1991.
6. Gennari C., et al. Comparative effects on bone mineral content of calcium and calcium plus salmon calcitonin given in two different regimens in postmenopausal osteoporosis. Curr. Ther. Res.; 38:455-464, 1985.

Composição: Calcitonina sintética de salmão,cada dose de Miacalcic spray nasal contém 50 U.I. **Indicações:** Osteoporose, dor óssea associada com osteólise e/ou osteopenia, Doença de Paget, Hipercalcemia, desordens neurodistróficas (Doença de Sudeck). (Ver informações completas acerca do produto). **Posologia:** Depende da indicação, até 400 U.I. por dia, divididas em doses que não excedam 200 U.I. (Ver informações completas acerca do produto). **Contra-indicações:** Hipersensibilidade à calcitonina de salmão. **Precauções:** Gravidez e Lactação. Em crianças, a calcitonina de salmão deve ser administrada por períodos curtos. Pacientes portadores de rinite crônica que recebem Miacalcic por via intranasal devem ser mantidos em observação médica regular. **Efeitos colaterais:** Náuseas, vômitos, ruborização acompanhada por sensação de calor, poliúria, calafrios. Reações de hipersensibilidade ou reações generalizadas da pele. (Ver informações completas acerca do produto) **Apresentação:** Embalagens com 1 frasco de spray nasal que libera, no mínimo, 14 doses de 50 U.I.

MAIORES INFORMAÇÕES À DISPOSIÇÃO DA CLASSE MÉDICA

SANDOZ

SANDOZ S.A. - DIV. FARMACÊUTICA
R. Henri Dunant, 500 - São Paulo S.P.
CEP 04709 - TELEFONE (011) 525-9322

REVISTA BRASILEIRA DE ORTOPEDIA

ISSN 0102-3616

VOL. 27 — Nºs 1-2 — JANEIRO/FEVEREIRO, 1992

(Impresso em março de 1992)

ÍNDICE

1 **Editoriais: Novos rumos**
Edison José Antunes, Donato D'Angelo, Jorge P. Faria

PRIMEIRA SEÇÃO

ORTOPEDIA PEDIÁTRICA

Organizado pelo Comitê de Ortopedia Pediátrica da SBOT
Presidente: *Jorge P. Faria*

3 **Doença de Legg-Calvé-Perthes. I — Técnica da artrografia**
José Laredo Filho, Henrique Manoel Lederman, Akira Ishida

7 **Doença de Legg-Calvé-Perthes. II — Classificação artrográfica**
José Laredo Filho

11 **Doença de Legg-Calvé-Perthes. III — Estudo radiográfico de 105 quadris**
José Laredo Filho, Akira Ishida, Sérgio Satoshi Kuwajima, Marco Aurélio Telöken

16 **Avaliação do estado nutricional em 23 casos consecutivos de crianças com pioartrite e osteomielite**
André Pedrinelli, Mário Vieira Guarnieri, Roberto Guarniero

21 **Tratamento das amputações da extremidade distal dos dedos na criança**
Arnaldo V. Zumiotti, Paulo E. Ohno

27 **Síndrome da medula tensionada na mielomeningocele: tratamento cirúrgico e resultados**
Ana Paula Tedesco Gabrieli, Anne Rosenthal, Luciano Souza Dias, John Francis Sarwark, David G. McClone

33 **Idade do aparecimento radiológico do núcleo epifisário proximal do fêmur**
Sizínio Kanan Hebert, Alfeu Cláudio Monteiro Piffero, Jesus Hernan Moncada Vasques, Luís Fernando Gluchuk Pires, Ralpho Alonso Santamaria Ramirez, Natalie Anna Michalski

37 **Artrite séptica do quadril**
Stélio Galvão, Jorge Pederneiras de Faria

41 **Mão torta radial: avaliação de 12 mãos operadas, com "follow-up" de quatro anos**
José Raul Chiconelli, Anderson Vieira Monteiro

48 **Estudo populacional da amplitude de flexão do joelho em crianças normais**
Fernando Milton da Cunha, Elder S. Araújo Costa

utilizando o ORTOCON, de acordo com as normas preconizadas por Bassett[2], constitui um método terapêutico eficaz no tratamento de casos selecionados de retarde de consolidação e pseudartrose"[13]

TRATAMENTO CONSERVATIVO: • Não-invasivo • Atraumático • Indolor • Não proporciona nenhum risco ou qualquer complicação associada à cirurgia. • Não se conhece nenhum efeito contra-lateral.

COMPATÍVEL: • Com fixadores internos e externos ou qualquer outro material de síntese. • Com ortoses plásticas, gesso ou sobre a própria pele se a fratura não apresentar mobilidade. • Com enxerto ósseo • Com fraturas infectadas. • Para pacientes de alto risco, quando a cirurgia é contra-indicada.

ECONÔMICO: • Não há gastos relacionados com hospitalização e intervenção cirúrgica. • Não desabilita o paciente do trabalho.

TEMPO DE TRATAMENTO: • De 8 a 10 horas diárias ininterruptas, normalmente durante o sono por um período de 45 a 120 dias.

TAXA DE SUCESSO: • 80%, concluído tanto em trabalho publicado no Brasil[3], como em diversos periódicos internacionais[2,4].

ESTUDO DUPLO CEGO: • Estudo duplo cego publicado recentemente no J. Bone Joint Surgery confirmou: "Ondas eletromagnéticas pulsáteis influenciam significativamente na consolidação de fraturas com retarde de consolidação óssea e pseudoartrose" [4].

OBSERVAÇÕES CLÍNICAS: • A taxa de sucesso do método eletromagnético pulsátil independente[2]:
Idade • Sexo • Tempo de fratura • Número de cirurgias • Estado de infecção.

CONTRA-INDICAÇÕES: • Pacientes portadores de marca-passo • Gestantes • Pseudartrose sinovial

TESTADO E APROVADO: •O ORTOCON foi desenvolvido com colaboração da UNICAMP, testado e aprovado pelo H.C. de Campinas.[1,3]

ORTOCON
Estimulador Eletromagnético p/ Tratamento de Fraturas

Referências:
1-REIS, G. M. JR. & WANG, (1987), An electromagnetic stimulator for bone fracture treatment, III Simp. Int. Ing. Biomed. Madrid 7-9, Octubre - 1987.
2-BASSETT, C. A. L. et. al. (1982), Pulsing electromagnetic fields treatment in ununited fracture and failed arthroses, J.A.M.A., 247:623-628.
3-CAMARGO, J. N. JR. (1991), Estimulação eletromagnética de fraturas não consolidadas no prazo normal, Rev. Bras. Ortop. 26:10-373-380.
4-SHARRARD, W. J. C. (1990), A double-blind trial of pulsed electromagnetic fields for delayed union of tibial fractures, J. Bone Joint Surgery, 72-B: 347-355.

G.M. Reis
IND. COM. E ASS. EQUIP. MÉDICOS
Matriz: R. Emílio Ribas, 765 - Sl.
CEP 13025 - Campinas - SP - Bra
Fones: (0192) 53.6617 • 54.157
Filial São Paulo - Capital • Fones: (011) 814.5

J.F.S. - 50a, masc.

INÍCIO FIM

Fratura fechada de tíbia apresentando dor e mobilidade do foco distal até 13 meses após a osteossíntese. Tratando-se de uma pseudoartrose, o médico receitou o uso do ORTOCON e permitiu que o paciente continuasse andando com muletas sem imobilização externa como vinha fazendo a mais de um ano. Após 10 semanas de estimulação eletromagnética foi constatada consolidação clínica e radiográfica. Como se observa, a única variável após 13 meses de fratura foi a aplicação do ORTOCON, tornando-se assim indiscutível a sua eficácia.

J.A.A.M. - 23a, masc.

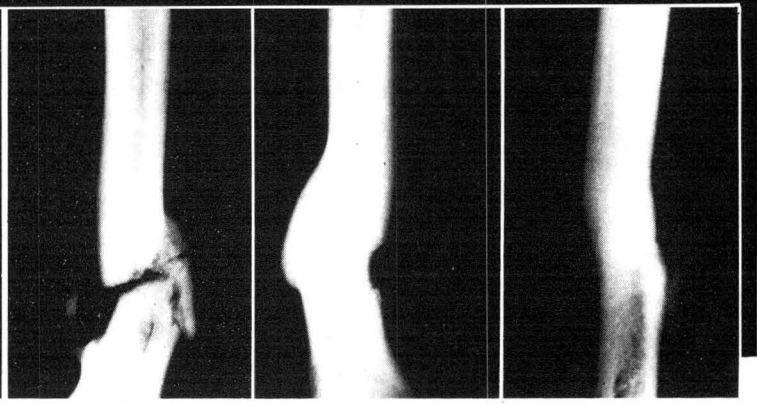

INÍCIO FIM

Fratura fechada de umero direito apresentando grande limitação de movimento em relação ao punho e ombro, rigidez no cotovelo e foco francamente móvel após 4 meses de tratamento conservativo (gesso). O médico responsável imobilizou a fratura com "brace" e receitou o uso do ORTOCON. Após 11 semanas de estimulação eletromagnética foi constatada consolidação clínica e radiográfica.

ESTOU INTERESSADO EM RECEBER:
Bibliografia do Método Eletromagnético Pulsátil.
☐ ret. consol. óssea ☐ pseudoartrose ☐ necrose avascular
Catálogos dos produtos importados de exclusividade da G.M.REIS JR.
( ) AIRCAST(E.U.A.) - Imobilizadores pneumáticos com células de ar
( ) INSTRUMENT MAKAR(E.U.A.) - produtos p/ artroscopia
( ) OMNI(E.U.A.) - "braces" de joelho p/ reab. e prática esportiva
( ) MITEK(E.U.A.) - "Anchor-system" - sistema de sutura de tecido mole em osso esponjoso(técnica de Bankart)
( ) NIKO(U.K.) - descartáveis p/ cirurgia do quadril/coluna espinhal
( ) ANKLE & KNNE CRYO/CUFF - sistema de compressão e crioterapia p/joelho e tornozelo
( ) INTERFIX - parafusos de interferência p/ L.C.A.
☐ Eu gostaria de receitar o ORTOCON. Entre em contato comigo.

Nome: _____
Especialidade: _____
Endereço: _____
_____
Cidade: _____ Estado: ___ CEP: _____
Tel.: (____) _____ Horário: _____

G.M. Reis Jr
IND. COM. E ASS. EQUIP. MÉDICOS
Matriz: R. Emílio Ribas, 765 - Sl. 73
CEP 13025 - Campinas - SP - Brasil
Fones: (0192) 53.6617 • 54.1570
Filial São Paulo - Capital: Av. Brigadeiro Faria Lima, 1132 - Sl
CEP 01452 - São Paulo - SP - Brasil • Fones: (011) 814.5359

REVISTA BRASILEIRA DE ORTOPEDIA

VOL. 27 — Nºs 1-2 — JANEIRO/FEVEREIRO, 1992

ÍNDICE

SEGUNDA SEÇÃO

ORTOPEDIA GERAL

51 **Subluxação após artroplastia total do quadril: apresentação de três casos**
Roberto Cavalieri Costa, Carlos Roberto Schwartsmann, Antonio Carlos Bernabé, Fernando Gaspar Miranda, Rita Dias Zaduchliver

55 **Ocorrência de padrões radiológicos da epifisite do calcâneo em crianças assintomáticas**
Idylio do Prado Júnior, Caio Augusto de Souza Nery, Sérgio Bruschini

61 **Artrodese tríplice do pé: revisão de 117 casos**
Celso Svartman, Patrícia M. Moraes Barros Fucs, Paulo F. Kertzman

65 **Síndrome do impacto: tratamento cirúrgico**
Sérgio Luiz Checchia, Pedro Doneux Santos

71 **Fixação percutânea de efeito dinâmico-elástico nas fraturas supracondilianas do úmero em criança: estudo de 18 casos**
Alberto Tesconi Croci, Milton Iacovone, Cláudio Gervino Silveira, Edvaldo J. de Oliveira Júnior

75 **Avaliação dos resultados do tratamento do pé torto congênito idiopático pelas técnicas de Codivilla e McKay**
José B. Volpon, Milton S. Tanaka

81 **Ruído em serras ortopédicas**
Carlos Luiz Campana, Haraldo A. Ponfick

85 **Pseudartrose de olécrano em antecedente agudo de fratura. Relato de caso**
Cláudio H. Barbieri, Nilton Mazer

88 **Alongamento do úmero usando a técnica de Wagner. Relato de caso**
Luiz Alberto Dourado Nogueira

91 **Síndrome do túnel do carpo conseqüente a um cisto sinovial intracanal. Relato de um caso**
Gilberto H. Ohara, Saulo Barbar, Edison N. Fujiki

AGUARDE
UMA MANEIRA REFRESCANTE DE CONQUISTAR BEM-ESTAR

© Copyright Laboratórios Pfizer Ltda. 1992 - Todos os direitos reservados. Cód. 215.380006010001.192

Novos rumos

Ao folhear este número da *Revista Brasileira de Ortopedia*, o leitor verificará que a mesma está substancialmente aumentada no seu conteúdo científico e na sua forma de apresentação. Era uma determinação da atual Diretoria da SBOT implementar a *RBO*, tornando-a apta a vir a ser indexada em futuro próximo.

As sociedades médicas em geral e as ortopédicas em particular tornam-se fortes e conhecidas quando têm um órgão próprio de divulgação científica, que permita o permeio do conhecimento acumulado por determinado número de especialistas. Este deve ter sido o pensamento de um grupo de abnegados mineiros, quando se prontificaram a iniciar a edição da *RBO*, em Belo Horizonte, nos idos de 1966. Desde então, nossa *Revista* não tem parado de crescer, tendo ao final de cinco lustros atingido sua maioridade.

Para alcançarmos o atual objetivo de termos uma parte da *Revista* com assuntos gerais e uma outra parte com assuntos específicos, a Diretoria contou com a prestimosa colaboração de todos os comitês científicos da SBOT, os quais estarão encarregados de fornecer ao Editor, o laborioso Prof. Donato D'Angelo, a seleção dos artigos que serão publicados na parte específica.

Cremos que com a edição do *Índice Remissivo* da *Revista Brasileira de Ortopedia* referente aos seus 25 primeiros anos, fechar-se-á mais uma página de nosso órgão de divulgação.

Novos rumos e novos desafios a aguardam.

EDISON ANTUNES
Presidente

Merece aplausos a oportuna criação, por parte do Presidente da SBOT — Dr. Edison Antunes —, de uma Seção Especial a ser inserida na *RBO*, dedicada às especialidades no campo da Cirurgia Ortopédica.

Tal iniciativa reconhece e prestigia em nosso meio a importância dos setores especializados a partir da Ortopedia Geral, hoje consagrados em todos os países adiantados como uma necessidade indiscutível, e, ao mesmo tempo, apresenta uma solução financeira para atender a uma necessidade premente que nos preocupava há algum tempo, que é a de permitir o aumento de espaço para publicação de maior número de artigos, cuja produção vem aumentando a cada ano.

As dificuldades econômicas têm sido a causa da limitação obrigatória a cerca de 44 páginas dedicadas à parte científica de cada um dos dez números anuais da *RBO*.

Para que se possa avaliar essa situação, o número de trabalhos recebidos diretamente dos autores, em 1990, foi de 78, e, em 1991, atingiu 90, o que equivale a oito por mês. A estes se somam aqueles recomendados pela CET, provenientes dos exames dos residentes e que foram de 39 em 1990, 51 em 1991 e neste ano de 1992, 45.

Festejemos, portanto, esta nova fase da *RBO*, fazendo um apelo aos presidentes dos comitês de especialidades para que fiquem atentos, a fim de manterem a continuidade e a pontualidade da programação da Seção Especial sob suas responsabilidades nos respectivos números da *RBO*, a fim de garantir o êxito desta importante iniciativa.

DONATO D'ANGELO
Diretor Responsável e Editor
da *Revista Brasileira de Ortopedia*

Como Presidente do Comitê de Ortopedia Pediátrica em sua primeira Diretoria Provisória responsável por sua instalação, assumimos o compromisso junto à Direção da Sociedade Brasileira de Ortopedia e Traumatologia e aos comitês de especialidades de nos responsabilizarmos pela duplicação da nossa *Revista de Ortopedia*.

→

Foi com orgulho e satisfação que nos propusemos a organizar o primeiro número desta nova fase da *RBO* e fazemos questão de registrar nossos agradecimentos a todos os colegas colaboradores pela qualidade das publicações, ao Corpo Editorial da *Revista*, na pessoa do Dr. Donato D'Angelo, e à Direção da SBOT, nas pessoas de seu Presidente, Dr. Edison Antunes, e seu Tesoureiro, Dr. José Márcio Gonçalves de Souza.

Consideramos os esforços de toda nossa Diretoria plenamente recompensados neste início de atividade do Comitê de Ortopedia Pediátrica, em especial após a realização do IV Seminário de Ortopedia Pediátrica, em Gramado, no último mês de outubro, reunindo quase 400 participantes. Nossa aliança com a SAOTI (Sociedade Argentina de Ortopedia e Traumatologia Infantil) já foi firmada em Buenos Aires, durante o III Congresso Latino-Americano de Ortopedia Infantil, no mês passado, o que certamente resultará num maior intercâmbio com nossos colegas de língua espanhola, e nossa aliança com a Sociedade Norte-Americana de Ortopedia Pediátrica (POSNA) encontra-se em fase final de aprovação.

Esta publicação do primeiro número da *Revista Brasileira de Ortopedia*, em sua nova fase, com nossa participação, completa nossos objetivos de implantação do Comitê de Ortopedia Pediátrica.

Estamos certos que esta iniciativa da SBOT, com o apoio dos comitês de especialidades, irá colocar a nossa *Revista* mais perto dos padrões de publicação científica moderna que todos sonhamos.

JORGE P. FARIA
Presidente do Comitê de Ortopedia Pediátrica

CÁPSULAS DE AÇÃO PROLONGADA
Doretrim®
ibuprofeno 400 mg
O antiinflamatório não-hormonal, com atividades analgésica e antipirética
COMODIDADE POSOLÓGICA:
1 a 2 cápsulas de ação prolongada de 12/12 horas
• Rápida recuperação da capacidade funcional
• Perfil de boa tolerabilidade
• Pode ser associado com vantagens a miorrelaxantes
Bibliografia
1. Morrison, J.C. et al. Southern Med. J. 73(8):999-1002, 1980.
2. Muckle, D.S. Rheumatol. and Rehab. 13:141-147, 1974.
3. Lequesne, M. Curr. Med. Res. Opin. 3(8):570-572, 1975.
4. Walson, P.D. et al. Clin Pharmacol. Ther. 46:9-17, 1989.
5. Berry, H.; Hutchinson, D.R. J. Int. Med. Res. 16:83-91, 1988.
6. Amdekar, Y.K.; Desai, R.Z. Brit. J. Clin. Pract. 39(4):140-143, 1985.
7. Similä, S. et al. Scan. J. Rheumatology 5:81-83, 1976.
8. Sheth, U.K. et al. J. Clin. Pharmacol. 20:672-675, 1980.
Composição: cada cápsula contém 400 mg de ibuprofeno. Indicações: Nas inflamações agudas e crônicas, nas áreas de reumatologia, ortopedia/traumatologia, otorrinolaringologia, angiologia e nos pós-operatórios. Para o alívio das dores leves e moderadas, em dismenorréia primária e na redução da febre. Posologia: a dose diária pode variar de 1.200 a 2.400 mg/dia, conforme a gravidade da doença e a resposta do paciente, não devendo exceder 3.200 mg diários (ver informações completas acerca do produto). Contra-indicações: este medicamento não deve ser administrado em pacientes com conhecida hipersensibilidade ao ibuprofeno, em indivíduos com angioedema ou com reações de broncoespasmo induzidas pela aspirina ou outros agentes antiinflamatórios não-esteróides, em pacientes portadores de úlcera gastroduodenal, insuficiência hepática e renal e nem durante o primeiro trimestre de gravidez. Precauções: Doretrim deve ser administrado sob estrita vigilância em pacientes com história de distúrbios do trato gastrintestinal superior e após avaliação das prováveis reações adversas. Retenção de líquidos e edema foram reportados em associação ao ibuprofeno; assim, o produto deve ser usado com cautela em pacientes com história de descompensação cardíaca ou hipertensão. Doretrim, como outros agentes antiinflamatórios não esteróides pode inibir a agregação plaquetária, porém o efeito é quantitativamente menos intenso e de menor duração que o observado com a aspirina. Sendo o ibuprofeno eliminado primariamente pelos rins, pacientes com disfunção renal devem ser cuidadosamente monitorizadas. (Ver informações completas acerca do produto). Interações: salicilatos, medicamentos à base de cortisona, furosemida, probenecida, hormônios tireoideanos, bebidas alcoólicas e anticoagulantes orais (ver informações completas acerca do produto). Reações adversas: as reações mais comuns são de origem gastrintestinal, entretanto estudos mostram que estas têm incidência inferior a 50% daquelas observadas com aspirina ou indometacina em doses equivalentes (ver informações completas acerca do produto). Apresentação: embalagem com 30 cápsulas com microgrânulos de ação prolongada.
MAIORES INFORMAÇÕES À DISPOSIÇÃO DA CLASSE MÉDICA
SANDOZ
SANDOZ S.A. - DIV. FARMACÊUTICA
R. Henri Dunant, 500 - São Paulo S.P.
CEP 04709 - TELEFONE (011) 525-9322

BREXIN

Analgésico-Não Narcótico e Antiinflamatório.

A engenharia molecular a serviço do combate à dor:

A BETA-CICLODEXTRINA é uma substância de estrutura cíclica derivada da hidrólise do amido que demonstrou a propriedade de se associar com fármacos, atuando como transportador.
Desta forma a engenharia molecular proporciona:

- Aumento da solubilidade.
- Maior e mais rápida absorção.
- Níveis plasmáticos mais elevados.
- Diminuição do tempo de contato com a mucosa digestiva.

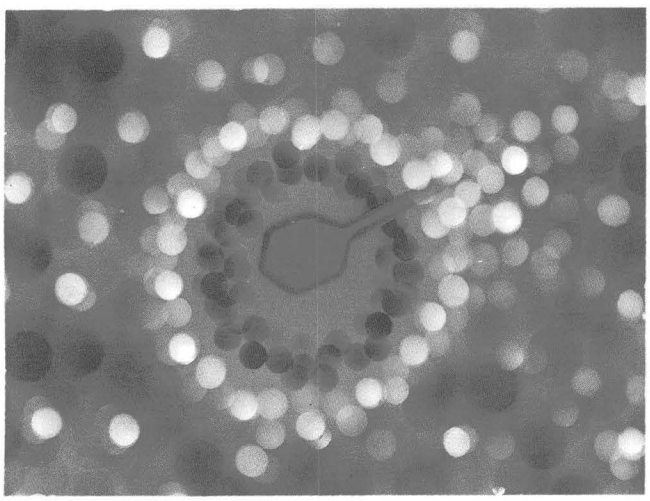

O PIROXICAM, por apresentar uma porção "não polar", molécula "hóspede", é atraído pela BETA-CICLODEXTRINA. O resultado desta *inclusão – "Complexação química"* – é a obtenção do *primeiro medicamento originado pela engenharia molecular* para utilização prática: as propriedades farmacológicas são melhores que as do fármaco original, mantendo-se inalteradas as características próprias do produto tais como, mecanismo de ação, toxicidade, vias de eliminação, etc.

SUPERIORIDADE COMPROVADA

versus DICLOFENACO injetável

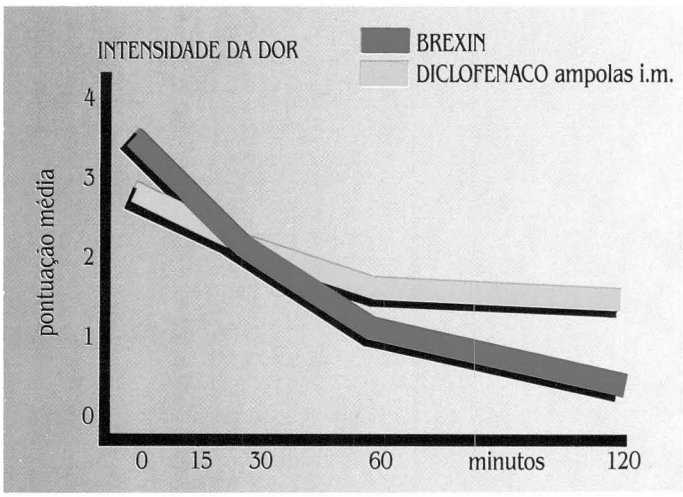

Brexin apresentou um efeito mais rápido e mais intenso, demonstrando substituir com vantagens consideráveis para os pacientes a administração parenteral do diclofenaco (IM).

Tamburro P. Galasso G.:
"Studio clinico controllato sull'effetto antalgico acuto del complesso β-ciclodextrina piroxicam nel dolore acuto muscolo-schelettico e/o articolare".
Il Reumatologo, anno X, n. 6, novembre-dicembre 1986.

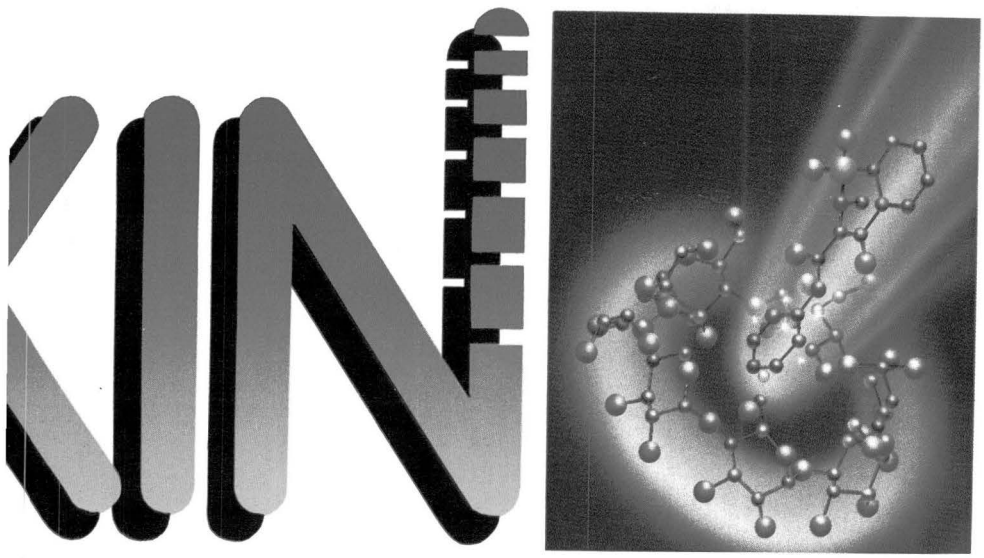

Farmalab

β-CICLODEXTRINA-PIROXICAM

INDICAÇÕES

- **Dores Pós-Traumáticas**
  Entorses • Luxações • Contusões • Fraturas
  Bursites • Tendinites • Sinovites
- **Dores Músculo-Esqueléticas**
  Distensões • Mialgias • Cérvico-braquialgias
  Lombo-ciatalgias • Lombalgias
- **Dores Pós-Operatórias**

O primeiro produto disponível para uso clínico obtido pela engenharia molecular: uma ciclodextrina associada ao antiinflamatório não hormonal Piroxicam.

O mais rápido efeito analgésico: 15 a 30 minutos por via oral.

Sensivelmente equivalente às formas injetáveis dos produtos convencionais porém com ação prolongada nas 24 horas: apenas uma administração diária.

Excelente tolerabilidade gástrica (mais de 90% dos casos), e tolerabilidade biológica.

Maior comodidade posológica:
DOSE ÚNICA DIÁRIA

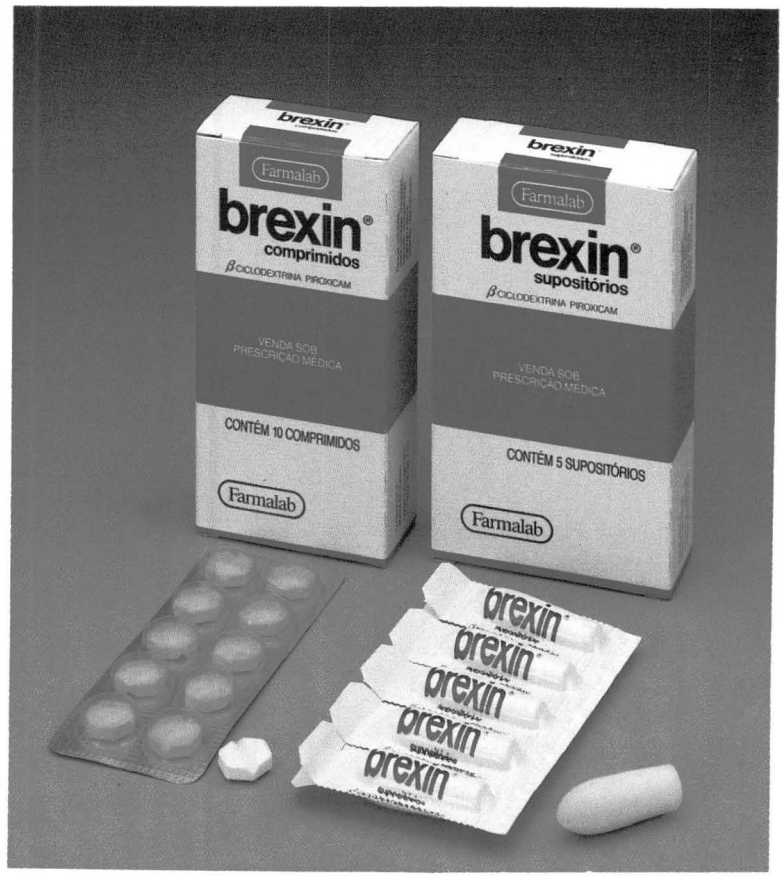

INFORMAÇÕES PARA PRESCRIÇÃO: Formas farmacêuticas e apresentações: Comprimidos - Embalagem com 10 apresentações: Supositórios - Caixa com 5 unidades. COMPOSIÇÃO: β-Ciclodextrina Piroxicam (equivalente a 20 mg) Comprimidos - 191,2 mg; Supositórios - 191,2 mg. Excipiente q.s.p. MECANISMO DE AÇÃO: Brexin é uma nova formulação do Piroxicam, na qual a substância ativa forma um complexo com a β-Ciclodextrina . β-ciclodextrina é um oligossacarídio cíclico obtido através de hidróliise e conversão enzimática do amido e, graças a estrutura química especial que apresenta, pode formar complexos de inclusão com vários fármacos, melhorando as características de solubilidade, estabilidade e biodisponibilidade. O complexo β-Ciclodextrina Piroxicam é altamente hidrossolúvel e proporciona rápida absorção do Piroxicam após administração oral e retal. A melhor solubilidade permite uma rápida elevação dos níveis plasmáticos e a obtenção de valores de pico mais precoces e, com isso, maior intensidade do efeito analgésico e antiinflamatório. Brexin possui uma meia vida plasmática prolongada, possibilitando uma única administração diária. Graças às suas propriedades farmacodinâmicas e farmacocinéticas, Brexin é adequado para tratamento de estados dolorosos moderados e intensos. INDICAÇÕES: Tratamento dos estados dolorosos agudos, como reagudização de dores reumáticas, dor músculo-esquelética, dismenorréia, cefaléia, dor pós-traumatismo e pós-operatória, odontalgia, afecções reumáticas articulares e extra-articulares. CONTRA-INDICAÇÕES: Hipersensibilidade ao fármaco, úlcera gastroduodenal, gastrite, dispepsias, distúrbios hepáticos e renais graves, insuficiência cardíaca grave, hipertensão arterial grave, alterações hematológicas graves, presença de diátese hemorrágica, gravidez confirmada ou presumível, período de aleitamento. PRECAUÇÕES: Em pacientes com anamnese de afecções do trato gastrointestinal o produto somente deve ser administrado sob rigoroso controle médico. Deve-se adotar especial cautela também no tratamento de pacientes portadores de insuficiência cardiocirculatória, hipertensão arterial, comprometimento da função hepática ou renal, alterações hematológicas atuais ou pregressas, asma brônquica e pacientes idosos. A exemplo do que ocorre com outros fármacos de atividade análoga, foram observados em raros casos elevação do nitrogênio uréico: estas elevações não se acentuam e no decorrer do tratamento com o produto atingem um platô, retornando aos níveis iniciais assim que o tratamento for interrompido. A elevação do nitrogênio uréico não está associada a um aumento dos níveis plasmáticos da creatinina. ADMINISTRAÇÃO DURANTE A GRAVIDEZ E PERÍODO DE ALEITAMENTO: O medicamento é contra-indicado no caso de gravidez confirmada ou presumível e durante o período de aleitamento. USO EM PEDIATRIA: Não existe ainda experiência suficiente estabelecendo as indicações e posologia do medicamento para crianças. INTERAÇÕES MEDICAMENTOSAS: Existe a possibilidade de sensibilidade cruzada com o Ácido acetilsalicílico ou outros antiinflamatórios não hormonais. O complexo β-Ciclodextrina Piroxicam não deve ser administrado a pacientes nos quais o Ácido acetilsalicílico ou outros fármacos antiinflamatórios não hormonais provocam sintomas de asma, rinite e urticária. A exemplo do que ocorre com outros antiinflamatórios não hormonais, o fármaco reduz a agregação plaquetária e prolonga o tempo de coagulação; esta eventualidade deve ser lembrada ao se efetuar os testes hematológicos e exige vigilância se o paciente estiver sob tratamento simultâneo com fármacos que inibem a agregação plaquetária. O complexo β-Ciclodextrina Piroxicam não interfere, do ponto de vista farmacocinético, com a Digoxina e Cimetidina e a taxa de sua absorção gástrica não parece ser influenciada pela administração de hidróxido de alumínio. Por outro lado, não foram constatadas incompatibilidade ou interações com os seguintes fármacos administrados concomitantemente: Sais de ouro, Cloroquina, Calcitonina, broncodilatadores, hipotensores, antidiabéticos, miorrelaxantes, antibióticos, vitamina B_{12}, vitamina D, antianginosos, antivertiginosos, Aminofilina, ansiolíticos, diuréticos, antiparkinsonianos, antagonistas do cálcio, Tiroxina, etc. REAÇÕES ADVERSAS: Os efeitos colaterais verificados e provavelmente atribuídos à ação do fármaco, restringem-se em geral, ao trato gastrointestinal. São, em síntese, náusea, pirose, dor epigástrica, dispepsia, diarréia. A incidência de tais efeitos indesejáveis, normalmente, é inferior à que se observa com Piroxicam não incluído no complexo; a permanência mais prolongada do princípio ativo e sua maior dispersão na luz gastrointestinal parecem, de fato, reduzir a intolerância local do contato direto com a mucosa. Outros possíveis, mais raros efeitos são: úlcera gástrica com ou sem hemorragia, vômito, edema da face e mãos de natureza alérgica, aumento da fotossensibilidade cutânea, alterações visuais, anemia aplástica, pancitopenia, trombocitopenia, elevação dos índices das provas de função hepática, icterícia, insuficiência renal aguda, retenção hídrica que pode se manifestar sob forma de edema (especialmente nos tornozelos) ou distúrbios cardiocirculatórios (hipertensão, insuficiência cardíaca congestiva). De forma análoga ao Piroxicam, em casos isolados foram descritos úlcera gástrica com perfuração, síndrome de Stevens Johnson, síndrome de Lyell, agranulocitose, disfunção da vesícula biliar, choque e sintomas premunitórios, insuficiência cardíaca aguda, estomatite, alopécia e alterações do crescimento das unhas. POSOLOGIA: Comprimidos: 1 comprimido ao dia. Supositórios: 1 supositório ao dia. Em indivíduos idosos é possível reduzir a dose para a metade e limitar a duração do tratamento. SUPERDOSAGEM: Em caso de superdosagem de Brexin recomenda-se uma terapêutica sintomática de apoio.

EM ORTOPEDIA E TRAUMATOLOGIA.

Flanax 550

NAPROXENO SÓDICO

O antiinflamatório que faz a diferença.



Flanax 550 Rápida ação, poderoso alívio da dor e do processo inflamatório.

manhã

noite

SARSA

Maiores informações a pedido: Laboratórios Silva Araújo-Roussel S.A. - Rua do Rocha, 155 Fone 261-5252 - 20960 - Rio de Janeiro RJ

Informações Gerais - Composição - Comprimidos de 100, 275 e 550mg e suspensão com 25mg por ml de naproxeno sódico. **Indicações** - Ações antiinflamatória, analgésica e antipirética no tratamento das afecções agudas: **Ortopedia/Traumatologia** - contusões, distensões, luxações, fraturas, lombalgias, mialgias, bursites, tendinites, sinovites. **Otorrinolaringologia** - amigdalites, faringites, otites. **Ginecologia** - anexites, parametrites, cervicites, salpingites, dismenorréia. **Cirurgia** - pré e pós operatório, profilaxia e tratamento de enxaqueca. **Doenças infecciosas em geral** - (coadjuvante da terapia específica, por exemplo, antibioticoterapia). **Contra-Indicações** - Hipersensibilidade ao naproxeno sódico ou naproxeno e ao ácido acetilsalicílico ou outros antiinflamatórios não hormonais, devido a possibilidade de reações de sensibilidade cruzada. **Precauções e Advertência** - Não se recomenda o uso de naproxeno sódico em crianças com menos de 1 ano de idade, em pacientes com úlcera péptica ativa e na gravidez e lactação. Deve ser usado com grande cautela quando houver necessidade de doses altas. **Interações com outros Fármacos** - Pacientes que recebam simultaneamente hidantoína devem ser rigorosamente monitorizados com vista a ajuste da dose. Aconselha-se cautela quando do uso de anticoagulantes, sulfoniluréias, furosemida, propranolol e outros betabloqueadores, probenecid e metotrexato. **Efeitos Secundários** - Os mais comumente relatados: cefaléia, desconforto abdominal e/ou epigástrico, edema periférico (leve), náuseas, "tinnitus", vertigem. **Posologia** - Comprimidos de 100mg - 11mg/kg como dose inicial seguidos de 2,75 a 5,5mg/kg a intervalos de 8 horas. Não exceder 16,5kg/dia após o primeiro dia: de 275mg, 2 comprimidos iniciais seguidos de 1 comprimido a intervalos de 6 a 8 horas; de 550mg, 1 comprimido a intervalos de 12 horas. Na profilaxia da enxaqueca, 1 comprimido de 550mg a cada 12 horas. No tratamento da enxaqueca a dose recomendada é de 825mg ao primeiro sintoma da crise iminente. Doses adicionais de 275-550mg podem ser tomadas durante o dia, se necessário, mas não antes de meia hora depois da dose inicial. Não deve ser excedida a dose total diária de 1.375mg. Suspensão: crianças de 1 a 3 anos, 1/2 colher medida de suspensão a cada 8 horas. De 4 a 7 anos, 1 colher medida de suspensão a cada 8 horas. De 8 a 12 anos, 1 a 2 colheres medidas de suspensão a cada 8 horas. **Apresentações:** Caixas com 15 comprimidos de 100 e 275mg e caixa com 10 comprimidos de 550mg. Suspensão: frasco com 50ml (após reconstituição), contendo cada ml 25mg de substância ativa.

Doença de Legg-Calvé-Perthes

I — Técnica da artrografia*

JOSÉ LAREDO FILHO[1], HENRIQUE MANOEL LEDERMAN[2], AKIRA ISHIDA[3]

RESUMO

Os autores descrevem a técnica de artrografia do quadril pela via medial ou dos adutores, para crianças portadoras da doença de Legg-Calvé-Perthes. O procedimento é realizado com o paciente sob anestesia geral e com técnica asséptica. É necessária a utilização do intensificador de imagem para o correto posicionamento da agulha de punção. Embora a via medial seja tecnicamente mais difícil, ela permite a abordagem do quadril através do recesso ínfero-medial, o que facilita a injeção do contraste.

SUMMARY

Legg-Calvé-Perthes disease. 1st part — Arthrography technique

The authors describe a technique for hip arthrography through the medial or adductor approach for children with Legg-Calvé-Perthes disease. The procedure is done with the patient under general anesthesia and with an aseptic technique. Image intensifying control is required for correct insertion of the needle. Although the medial approach is technically demanding, it allows to access the inferomedial recess of the hip joint and makes for an easier injection of the contrast medium.

INTRODUÇÃO

A doença de Legg-Calvé-Perthes (DLCP), foi definida como uma entidade clínica por esses autores em 1910; a partir daí, foi melhor estudada e conhecida quanto à sua etiologia, patologia, diagnóstico precoce, quadro clínico e radiográfico e condutas de tratamento. Apesar das oito décadas decorridas e após coletarmos mais de mil trabalhos, ainda permanece, em cada um desses campos de pesquisa, muita controvérsia entre os autores.

Em relação à etiologia, mesmo considerando-se os excelentes trabalhos experimentais desenvolvidos, restam ainda muitas dúvidas para o perfeito conhecimento do assunto.

Recentemente, as pesquisas realizadas com a utilização de técnicas de medicina nuclear, empregando isótopos radioativos, trouxeram preciosas contribuições à sua etiologia, ao diagnóstico precoce e ao estudo da revascularização da cabeça femoral. A cintilografia óssea constitui, nos dias atuais, o método propedêutico mais eficiente no diagnóstico precoce desta patologia[5].

O estudo radiográfico simples sempre foi o exame de rotina, porém passou por grande evolução a partir da classificação proposta por Catterall[3]. Os pacientes são classificados em quatro grupos clássicos e os trabalhos passaram a apresentar uma característica uniforme do quadro radiográfico. Entretanto, foram os conceitos de Catterall[3], de cabeça com sinais de risco, que fundamentaram radiograficamente as condutas conservadoras ou cirúrgicas para esses pacientes. Determinou-se, dessa maneira, o procedimento específico para cada paciente, isto é, quando observar, aparelhar ou operar.

Como complementação dos conceitos radiográficos de Catterall[3] e utilizando-se também de padrões radiográficos, Salter & Thompson[10] propuseram sua classificação baseada fundamentalmente na presença da fratura subcondral, em que dois grupos foram distinguidos.

Cumpre-nos destacar que, até então, as condutas de tratamento para os pacientes portadores de DLCP foram baseadas quase que exclusivamente nos achados radiográficos simples encontrados nas incidências clássicas — a ântero-posterior e a de Lauenstein. Esses exames radiográficos simples somente nos dão informações a respeito das partes ossificadas do acetábulo e da cabeça femoral, uma vez que nada nos informam a respeito das estruturas cartilagíneas, apresentando, portanto, as limitações inerentes ao método.

* Trab. realiz. no Dep. de Ortop. e Traumatol. da Esc. Paul. de Med. (Serv. do Prof. José Laredo Filho).

1. Titular e Chefe do Departamento; Coord. do Curso de Pós-Grad. em Ortop. e Traumatol.
2. Titular e Chefe do Dep. de Diagn. por Imagem da Esc. Paul. de Med.
3. Prof. Adjunto e Chefe da Disc. de Ortop. e Traumatol. da Esc. Paul. de Med.

Por tratar-se de patologia de criança, o desconhecimento daquilo que se passa com os moldes cartilagíneos confere ao exame radiográfico simples conclusões limitadas e, por vezes, interpretações errôneas ao estabelecer o diagnóstico de quadril centrado ou quadril extruso, ponto fundamental para a indicação de tratamento conservador ou cirúrgico.

As limitações do exame radiográfico simples são hoje reconhecidas e admitidas no diagnóstico precoce e tratamento de pacientes portadores de luxação congênita do quadril. Desse modo, a artrografia do quadril e, mais recentemente, a ultra-sonografia, vieram fornecer subsídios fundamentais e imprescindíveis ao diagnóstico precoce da displasia, bem como na orientação segura do tratamento.

Com relação à DLCP, a artrografia ainda não recebeu por parte dos autores a devida importância que ela merece, visto que condutas de tratamento são estabelecidas sem o menor conhecimento das alterações que ocorrem nos moldes cartilagíneos.

Os poucos autores que estudaram a artrografia do quadril na DLCP não o fizeram de maneira sistematizada, além de apresentarem número pouco representativo de pacientes. Enquanto que alguns ressaltam sua importância[1,2,6], outros afirmam que ela não traria maiores informações do que aquelas fornecidas pelas radiografias simples[4]. Há discordância ainda com relação à fase de evolução da doença em que ela deve ser realizada.

Em nosso serviço, pudemos constatar a importância da artrografia do quadril em pacientes portadores de luxação congênita do quadril e esse estudo foi estendido aos pacientes com DLCP a partir de 1985. Essas pesquisas resultaram na apresentação da tese de mestrado[7] e de uma publicação posterior[8].

O objetivo do presente trabalho é o de apresentar a técnica artrográfica do quadril para portadores de DLCP.

TÉCNICA DO EXAME

Os exames foram realizados nas instalações do Departamento de Diagnóstico por Imagem da Escola Paulista de Medicina (Serviço do Prof. Henrique M. Lederman), sob anestesia geral inalatória, sem entubação endotraqueal e com assistência do anestesista, do radiologista e do ortopedista.

O exame foi realizado com aparelho de fluoroscopia com intensificador de imagem e monitor de TV em circuito fechado *Medcor EDR 750 B*. O material utilizado na anestesia geral constitui-se de máscara facial, duplo "T" de Baraka, cânula de Guedel, laringoscópio infantil, sonda traqueal infantil, monitor cardíaco, oxímetro, carrinho de anestesia *Takaoka modelo 670*, vaporizador universal *Takaoka*, fluotane a 0,8%, tionembutal a 2,5% e succinilcolina a 1%.

O material utilizado na artrografia é constituído de seringas de 5ml e 10ml (a de 5ml usamos para o contraste e a de 10ml, para a aspiração de injeção de ar); agulhas com mandril de tamanho 80 x 10; intermediário de plástico com torneira de três vias, para facilitar o manuseio e reduzir a possibilidade de irradiação nas mãos do radiologista; contraste iodado aquoso não iônico; aventais de chumbo para os integrantes da equipe; protetor de chumbo para as gônadas do paciente; campos, aventais e luvas estéreis e solução iodada *(Povidine)* para a anti-sepsia da região.

Inicia-se o exame com a realização de duas radiografias simples dos quadris em projeção ântero-posterior, sendo uma com os quadris em posição neutra e outra em abdução de 30 graus e discreta rotação interna. Em seguida, o paciente é colocado em decúbito dorsal horizontal, com os membros inferiores em posição de "rã". É feita a anti-sepsia do períneo com solução iodada, protegendo-se as gônadas com protetor de chumbo. Colocam-se os campos estéreis, deixando-se exposta a região do sulco gênito-crural, que constitui a linha básica para a orientação da punção.

Palpa-se o tendão do músculo adutor longo em sua origem, introduz-se agulha posteriormente a ele, ao nível do sulco. Sob controle fluoroscópico, coloca-se a agulha em posição paralela à mesa, com sua extremidade apontada para a cartilagem em "Y". Após a punção do espaço articular, retira-se o mandril e aspira-se, para verificação da presença de líquido sinovial. Em seguida, injeta-se de 1 a 2ml de ar para confirmar a localização da agulha. Se ela estiver em perfeita posição intra-articular, o ar irá localizar-se ao redor da cabeça femoral. Injeta-se de 1 a 2ml de contraste e um pouco mais de ar, para se conseguir boa distensão da cápsula articular (figs. 1, 2, 3, 4 e 5).

Retira-se a agulha e comprime-se o local de entrada da mesma para evitar o extravasamento de contraste para fora da articulação. São realizadas as radiografias com os membros inferiores em posição neutra e em abdução de 30 graus, com discreta rotação interna (figs. 6 e 7).

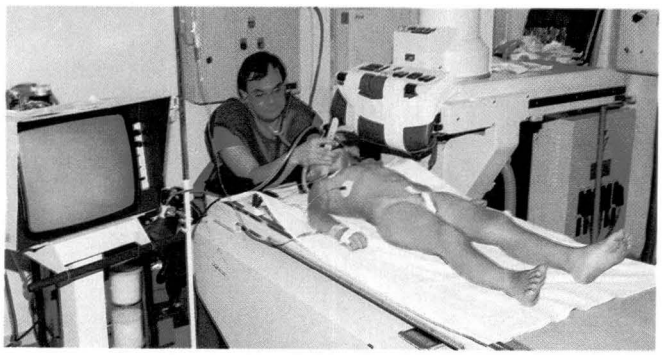

Fig. 1 — Paciente sob anestesia geral para o início do exame no Departamento de Diagnóstico por Imagem

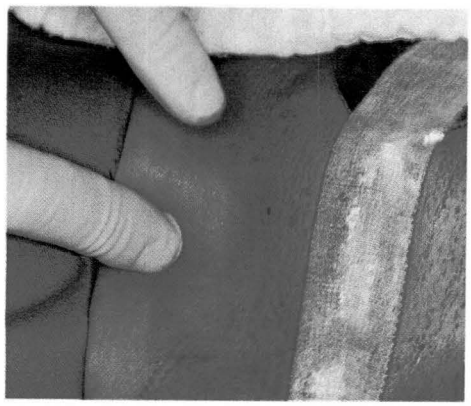

Fig. 2 — Palpação do tendão do adutor longo em sua origem

O fluoroscópio é acionado apenas em dois momentos: no primeiro, para avaliar a posição da agulha em direção à cartilagem em "Y" e, posteriormente, no momento em que se injeta ar na articulação, o que significa um mínimo de exposição radioativa.

Como já havia sido padronizado por Ozzonoff[9], para facilitar a punção da articulação coxofemoral, evitar o extravasamento do contraste e controlar sua quantidade, deve-se utilizar um aparelho de radioscopia com intensificador de imagem. A artrografia foi e deve ser realizada nas dependências do Departamento de Diagnóstico por Imagem, onde se encontram aparelhos mais potentes e que fornecem um exame de melhor qualidade (fig. 8). A artrografia não deve ser realizada no centro cirúrgico pelo ortopedista, como tem sido feito até então. Vários são os inconvenientes que podemos destacar; a saber: o ortopedista não está habituado ao exame, os aparelhos do centro cirúrgico não são os melhores e o padrão de exame obtido é quase sempre ruim. Por acreditarmos que a artrografia é um exame fundamental, ela deve ser considerada como exame obrigatório e realizada em local apropriado e por pessoas habilitadas.

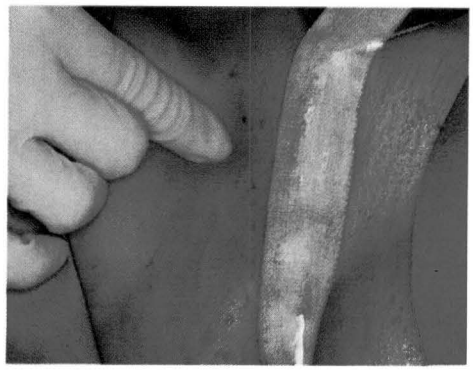

Fig. 3 — Local de punção, ao nível do sulco gênito-crural, posteriormente ao tendão do adutor longo

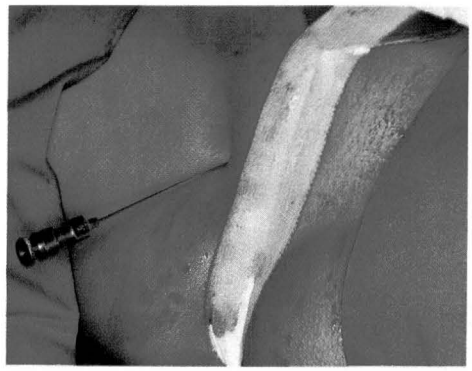

Fig. 4 — Agulha introduzida no local indicado, paralelamente à mesa

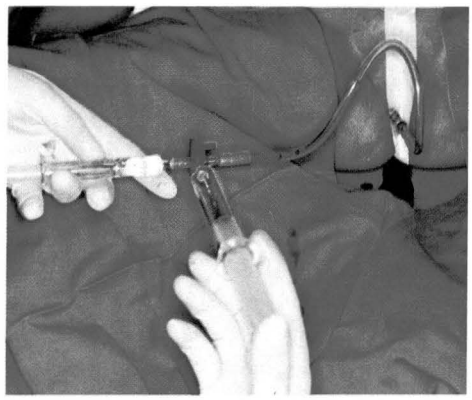

Fig. 5 — Injeção do contraste e do ar na articulação

Assim como a pneumoartrografia do joelho e a mielografia, este exame também deve ser realizado pelo radiologista, pois é quem conhece os detalhes desses procedimentos. Por outro lado, a presença do ortopedista também se torna necessária no acompanhamento e interpretação do exame, conhecedor que é da patologia em questão.

O contraste utilizado (aquoso não iônico) é hidrossolúvel, de metabolização rápida e de eliminação renal. Tem ainda a vantagem de não impregnar as estruturas capsulares.

A via de punção clássica para o exame artrográfico é a anterior. Todavia, utilizamos a via medial, que, ape-

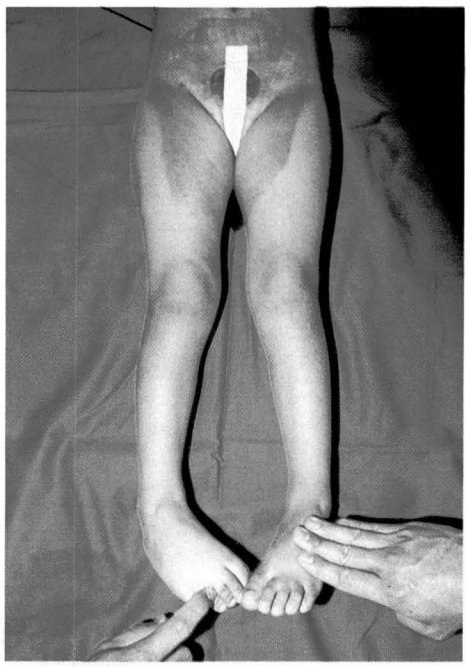

Fig. 6 — Paciente em posição neutra

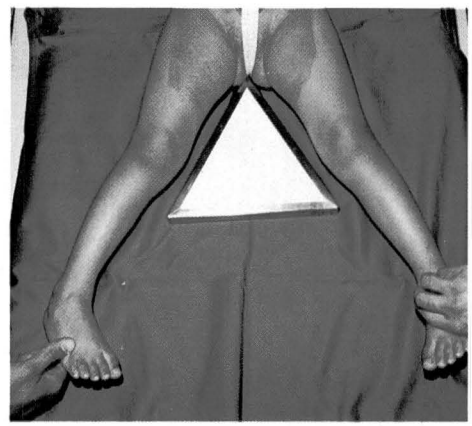

Fig. 7 — Posicionamento do paciente em abdução de 30° e discreta rotação interna

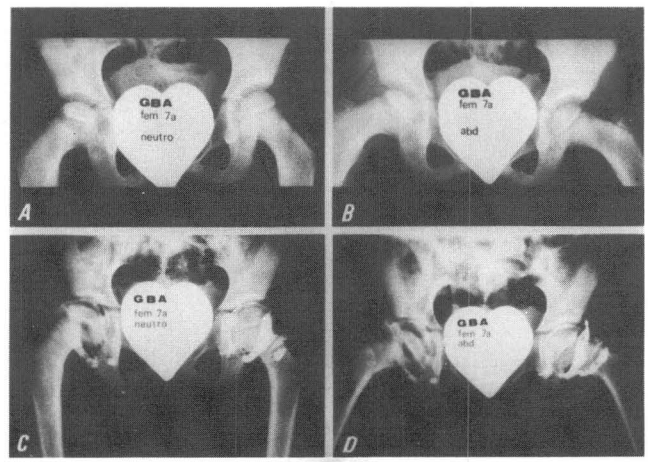

*Fig. 8 — Paciente do sexo feminino, 7 anos, com DLCP à direita. **A)** radiografia simples ântero-posterior na posição neutra. **B)** Radiografia simples ântero-posterior em abdução de 30° e discreta rotação interna. **C)** Artrografia em posição neutra, mostrando cabeça femoral direita aumentada e deformada, com elevação do lábio cotilóideo e perda do paralelismo entre a cabeça e o acetábulo devido ao achatamento da mesma. **D)** Artrografia em abdução de 30° e discreta rotação interna mostrando a não concentração da cabeça.*

sar de apresentar certas dificuldades técnicas e necessitar de um intensificador de imagem para a correta orientação da agulha, tem como vantagem facilitar sua penetração no espaço articular ínfero-medial, que constitui o ponto ideal de punção. As vias anterior e lateral não permitem tal acesso, além da presença dos ossos femorais no trajeto de punção.

A análise da posição correta é feita pela injeção de uma pequena quantidade de ar, que provoca insuflação da cápsula ao redor da cabeça femoral, evitando dessa maneira extravasamento de contraste. Durante a punção medial quando do extravasamento de ar ou contraste para as partes moles, estes se localizam na região medial, fora do campo da projeção ântero-posterior obtido nas radiografias, não dando, portanto, imagens de superposição, não prejudicando a qualidade diagnóstica do exame.

REFERÊNCIAS

1. Axer, A., Gershuni, D.H., Hendel, D. & Mirovsky, Y.: Indications for femoral osteotomy in Legg-Calvé-Perthes disease. *Clin Orthop* 150: 78-87, 1980.
2. Axer, A. & Schiller, M.G.: The pathogenesis of the capital femoral epiphysis in Legg-Calvé-Perthes' syndrome (LCPS). An arthrographic study. *Clin Orthop* 84: 106-115, 1972.
3. Catterall, A.: The natural history of Perthes' disease. *J Bone Joint Surg [Br]* 53: 37-53,1971.
4. Gallagher, J.M., Weiner, D.S. & Cook, A.J.: When is arthrography indicated in Legg-Calvé-Perthes disease? *J Bone Joint Surg [Am]* 65: 900-905, 1983.
5. Garcia Filho, R.J., Laredo Filho, J. & Barbieri, A.: Estudo comparativo entre os exames radiográfico e cintilográfico na síndrome de Legg-Calvé-Perthes. Importância para o diagnóstico precoce e diferencial. *Rev Bras Ortop* 21: 165-173, 1986.
6. Gershuni, D.H.: Preliminary evaluation and prognosis in Legg-Calvé-Perthes disease. *Clin Orthop* 150: 16-22, 1980.
7. Lobo, J.G. — *Artrografia do quadril na criança.* Tese de mestrado, Escola Paulista de Medicina, São Paulo, 1985.
8. Lobo, J.G. & Laredo Filho, J.: Artrografia na osteocondrite do quadril. *F Med* 94: 385-390, 1987.
9. Ozzonoff, M.B.: Controlled arthrography of the hip. A technique of fluoroscopy monitoring and recording. *Clin Orthop* 92: 260-264, 1973.
10. Salter, R.B. & Thompson, G.H.: Legg-Calvé-Perthes disease. The prognostic significance of the subchondral fracture and a two-group classification of the femoral involvement. *J Bone Joint Surg [Am]* 66: 479-489, 1984.

Doença de Legg-Calvé-Perthes

II — Classificação artrográfica*

JOSÉ LAREDO FILHO[1]

RESUMO

O autor apresenta uma classificação artrográfica do quadril na doença de Legg-Calvé-Perthes, baseada na forma e tamanho da cabeça femoral e na posição do lábio cotilóideo nas posições neutra e de abdução de 30 graus e discreta rotação interna. A classificação é composta de cinco grupos, em que os grupos I e II apresentam aqueles quadris passíveis de tratamento conservador; os grupos III e IV, aqueles considerados de risco artrográfico e que necessitam procedimentos cirúrgicos para conter a cabeça femoral dentro do acetábulo; e grupo V, que, devido às deformidades, requer algum procedimento de salvação.

SUMMARY

Legg-Calvé-Perthes disease. 2nd part — Arthrographic classification

The author presents an arthrographic classification of Legg-Calvé-Perthes disease considering the shape and size of the femoral head and the position of the labrum in neutral and 30° abduction, with slight internal rotation of the hips. This classification includes 5 groups. Groups I and II are those hips for which conservative treatment is possible. Groups III and IV are those considered at risk arthrographically and require a surgical procedure to improve the containment of the femoral head by the acetabulum. Group V requires a salvage procedure due to the extension of the deformity.

INTRODUÇÃO

A artrografia do quadril surgiu da necessidade de se obter uma avaliação adequada e real das estruturas cartilagíneas e cápsulo-ligamentares não visíveis ao exame radiográfico simples.

Em uma artrografia normal, a cartilagem articular aparece como uma faixa radiotransparente, delimitada pela estrutura óssea e pela linha de contraste que identifica o espaço articular. Na porção lateral do quadril, podemos identificar o lábio cotilóideo, que se apresenta como uma estrutura triangular com vértice lateral, estendendo-se além da cabeça femoral e contornando-a parcialmente.

Acredita-se que o primeiro autor a utilizar a artrografia do quadril foi Gought[6], que injetou ar em quadris de cadáveres de crianças portadoras de luxação congênita do quadril, antes e após a redução. A partir de Leveuf & Bertrand[10], Severin[13] e Salvati[12], o emprego da artrografia passou a ter importância fundamental no diagnóstico e tratamento das doenças do quadril da criança, no início, com especial atenção à luxação congênita do quadril.

Com relação à doença de Legg-Calvé-Perthes (DLCP), cumpre-nos destacar o trabalho pioneiro de Jonsäter[7], que relacionou os aspectos anatomopatológicos com os achados artrográficos.

Embora se tenha admitido o inquestionável valor da artrografia nesta patologia, poucos foram os autores que se preocuparam com este assunto e, quando o fizeram, discutiram o problema de uma forma não sistematizada.

Katz[9], Axer & Schiller[1] e Gershuni, Axer & Hendel [5] admitiram que a artrografia teria um papel fundamental na fase inicial da doença, quando ela poderia detectar precocemente a extrusão da cabeça femoral. Katz[9] referiu que a perda do paralelismo entre a cabeça femoral e o acetábulo constitui sinal de mau prognóstico. Catterall[2] a indicou nas fases intermediária e tardia da doença, com a finalidade de estabelecer com precisão a forma da cabeça femoral. Gershuni[4] salientou sua im-

* Trab. realiz. no Dep. de Ortop. e Traumatol. da Esc. Paul. de Med. (Serv. do Prof. José Laredo Filho).

1. Titular e Chefe do Departamento; Coord. do Curso de Pós-Grad. em Ortop. e Traumatol.

portância no delineamento do tratamento cruento ou incruento.

Porém, Gallagher, Weiner & Cook[3] não valorizaram a artrografia, por considerá-la um exame desnecessário, uma vez que os dados fornecidos por ela não seriam melhores do que aqueles revelados pela radiografia simples na avaliação da extrusão da cabeça femoral. Kamegaya & col.[8], através de estudo artrográfico, referiram que a subluxação decorria da hipertrofia do ligamento redondo e não a correlacionaram com o grau de deformidade da cabeça.

Lobo[11], em trabalho realizado em nosso serviço, destacou a importância da artrografia na fase inicial da doença, quando melhor se evidencia o grau de extrusão da cabeça femoral. Tal fato decorria da hipertrofia da cabeça cartilagínea, o que também explicaria o aumento do espaço articular medial na radiografia simples. Nas fases mais avançadas, pode-se detectar o paralelismo entre a cabeça femoral e o acetábulo, além de dados preciosos sobre a congruência articular. A partir desse trabalho, passamos a indicar a artrografia como um exame de rotina em pacientes portadores de DLCP.

Com o propósito de ordenar os achados artrográficos e sistematizar a indicação de tratamento, estabelecemos uma classificação artrográfica que temos utilizado em nosso Departamento desde 1986. Essa classificação é baseada no tamanho e forma da cabeça femoral e na posição do lábio cotilóideo.

A artrografia é feita em incidência ântero-posterior, na posição neutra e abdução de 30 graus, com discreta rotação interna, segundo técnica anteriormente descrita.

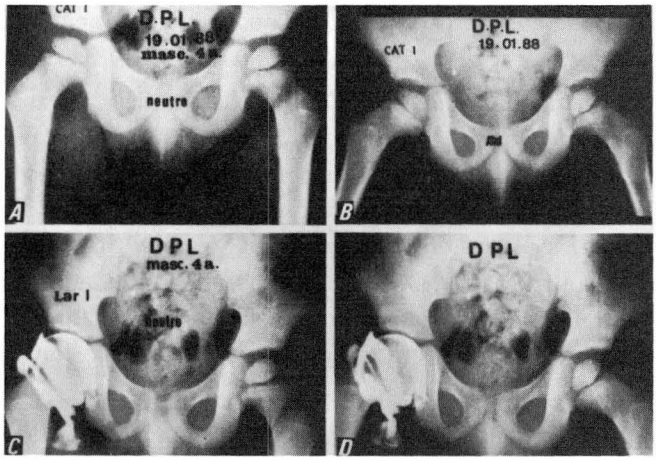

Fig. 1A — Paciente com DLCP à direita. Grupo I. A) Radiografia simples ântero-posterior na posição neutra; B) Radiografia simples ântero-posterior na posição de abdução de 30 graus e discreta rotação interna; ausência de alterações radiográficas; C) Artrografia na posição neutra mostrando a cabeça femoral direita esférica e sem aumento do tamanho, ausência de elevação do lábio cotilóideo; D) Artrografia na posição de abdução de 30 graus e discreta rotação interna, em que podemos observar a centração da cabeça femoral.

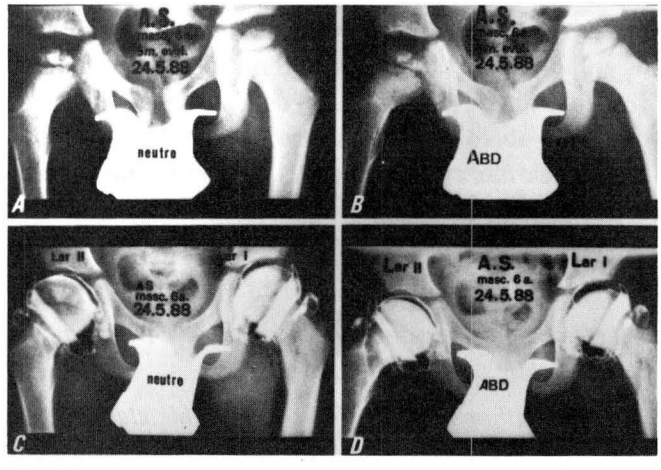

Fig. 2A — Paciente com DLCP bilateral. Grupo II. A) Radiografia simples ântero-posterior na posição neutra; B) Radiografia simples ântero-posterior na posição de abdução de 30 graus e discreta rotação interna; C) Artrografia na posição neutra mostrando o quadril direito com discreta elevação do lábio cotilóideo e cabeça aumentada e esférica (grupo II); quadril esquerdo com cabeça esférica e sem aumento de tamanho, ausência de elevação do lábio cotilóideo (grupo I); D) Artrografia na posição de abdução de 30 graus e discreta rotação interna, em que podemos observar a centração de ambas as cabeças femorais.

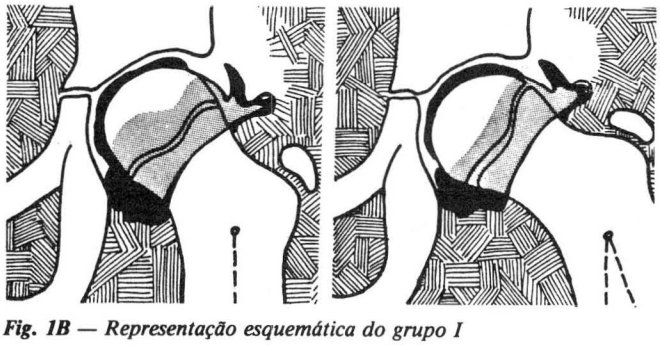

Fig. 1B — Representação esquemática do grupo I

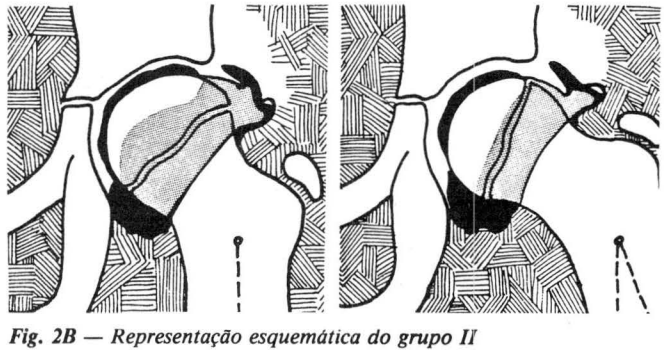

Fig. 2B — Representação esquemática do grupo II

Em nossa classificação, foram estabelecidos cinco grupos de padrões artrográficos.

Grupo I — No grupo I, a artrografia é a de um quadril normal, sem alterações na radiografia simples, em que o diagnóstico é feito pela cintilografia. A artrografia mostra uma cabeça femoral de forma esférica e tamanho normal, sem extrusão (figs. 1A e 1B).

Grupo II — No grupo II, observamos em posição neutra um aumento da cabeça femoral, conservando, porém, sua forma esférica. O lábio cotilóideo se apresenta elevado, em decorrência do aumento da cabeça, que não é coberta completamente. Entretanto, quando se analisa a artrografia na posição de 30 graus de abdução e discreta rotação interna, pode-se verificar a total cobertura da cabeça, que se encontra centrada. A radiografia simples mostra pequenas alterações (figs. 2A e 2B).

Esses dois grupos artrográficos não se apresentam em risco e são passíveis de tratamento conservador com órteses.

Grupo III — No grupo III, constatamos aumento acentuado na cabeça femoral, a qual toma a forma ovóide. Conseqüentemente, o lábio cotilóideo se encontra elevado e, por vezes, retificado, podendo-se constatar, na posição neutra, a presença de uma cabeça extrusa. Dado o aumento do seu diâmetro, não há possibilidade de centração da cabeça na posição de abdução de 30 graus e discreta rotação interna, em que podemos observar que o lábio cotilóideo não a cobre completamente (figs. 3A e 3B).

Este grupo foi denominado de "quadril em risco artrográfico precoce" e constitui o melhor momento para se indicar o tratamento cirúrgico, uma vez que proje-

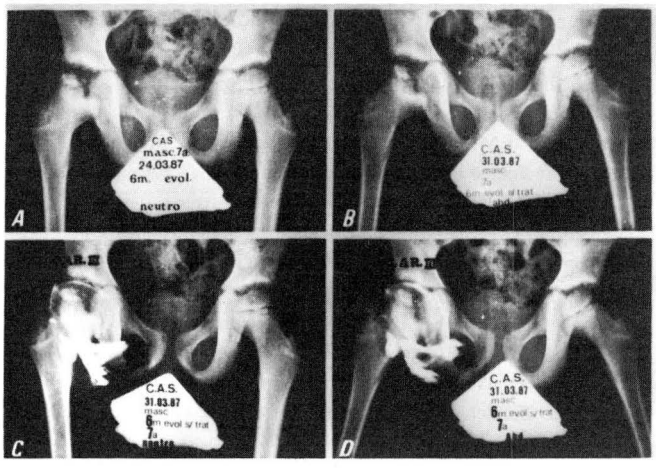

Fig. 3A — Paciente com DLCP à direita. Grupo III. A) Radiografia simples ântero-posterior na posição neutra; B) Radiografia simples ântero-posterior na posição de abdução de 30 graus e discreta rotação interna; C) Artrografia na posição neutra, em que se observa o formato ovóide da cabeça femoral, com aumento desta e elevação do lábio cotilóideo; D) Artrografia na posição de abdução de 30 graus e discreta rotação interna, em que permanece a extrusão da cabeça femoral.

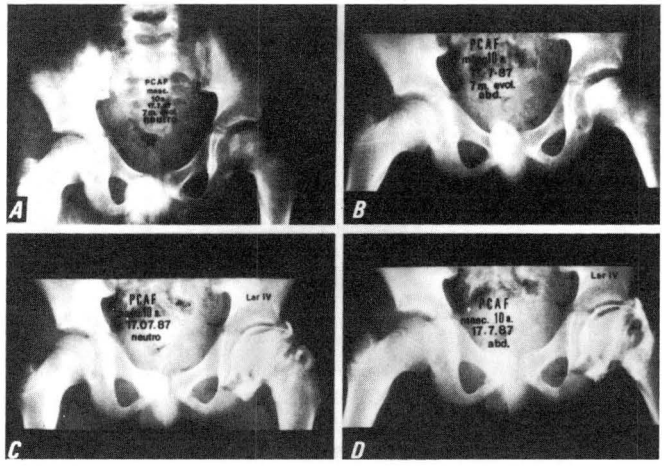

Fig. 4A — Paciente com DLCP à esquerda. Grupo IV. A) Radiografia simples ântero-posterior na posição neutra; B) Radiografia simples ântero-posterior na posição de abdução de 30 graus e discreta rotação interna; C) Artrografia na posição neutra mostrando retificação do lábio cotilóideo e da porção lateral da cabeça e acetábulo; D) Artrografia na posição de abdução de 30 graus e discreta rotação interna, em que a cabeça femoral permanece extrusa.

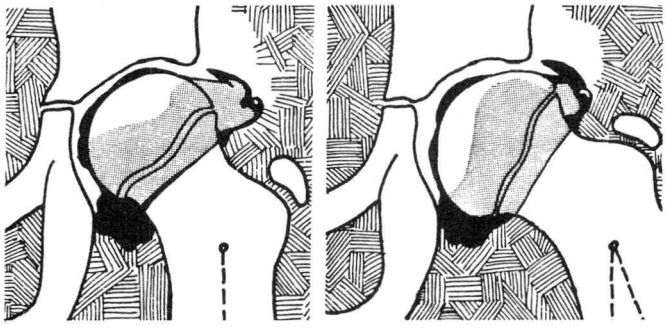

Fig. 3B — Representação esquemática do grupo III

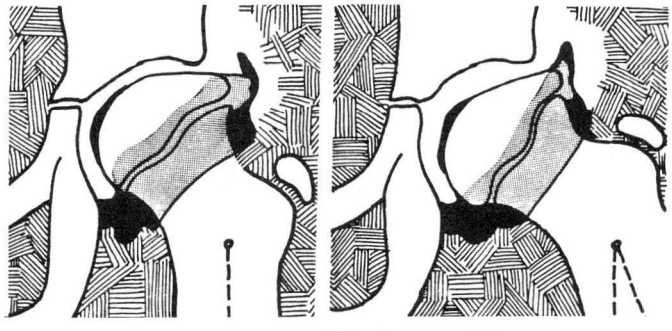

Fig. 4B — Representação esquemática do grupo IV

tamos melhores resultados pelo fato de a forma da cabeça estar relativamente conservada.

Grupo IV — Aqui, a cabeça femoral está aumentada e assume a forma equatorial, com o lábio cotilóideo retificado e elevado. Aparece a perda do paralelismo entre a cabeça femoral e o acetábulo, devido ao achatamento do molde cartilagíneo, o que constitui sinal de prognóstico reservado. A cabeça permanece extrusa, tanto na posição neutra como na abdução de 30 graus e discreta rotação interna. A esse tempo, já perdemos a oportunidade de evitar a alteração da esfericidade, pelo fato da cartilagem da cabeça já se encontrar deformada. Esse tipo é denominado "quadril em risco artrográfico tardio" (figs. 4A e 4B).

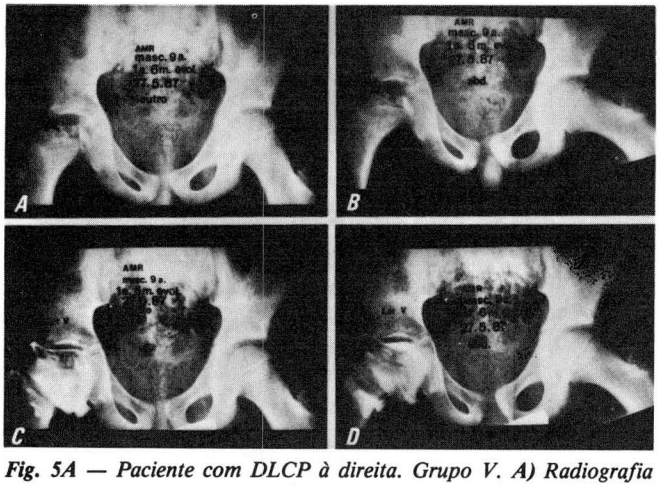

Fig. 5A — Paciente com DLCP à direita. Grupo V. A) Radiografia simples ântero-posterior na posição neutra; B) Radiografia simples ântero-posterior na posição de abdução de 30 graus e discreta rotação interna; C) Artrografia na posição neutra mostrando o aumento da cabeça femoral e a eversão do lábio cotilóideo, com presença de uma deformidade em "sela"; D) Artrografia na posição de abdução de 30 graus e discreta rotação interna, em que se observa a formação de depósitos de contraste (setas).

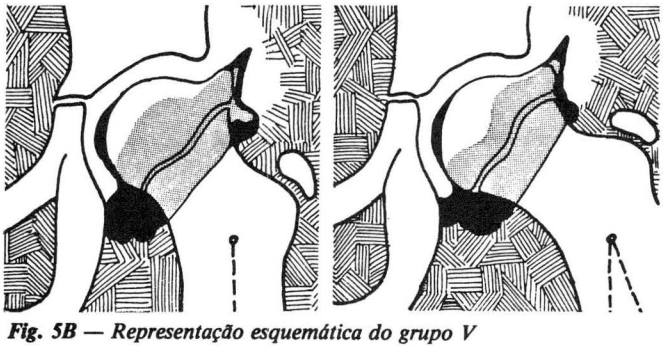

Fig. 5B — Representação esquemática do grupo V

Grupo V — Neste grupo, encontramos alterações marcantes na forma e tamanho da cabeça, em que detectamos uma cabeça femoral aumentada e com deformidade em sela. O lábio cotilóideo encontra-se retificado ou evertido e observamos depósitos anormais de contraste, principalmente na região da deformidade da cabeça e na porção medial da articulação. Não ocorre a centração na posição de abdução de 30 graus e discreta rotação interna. Este grupo foi denominado de "quadril em risco artrográfico tardio grave" (figs. 5A e 5B).

As deformações da cartilagem são profundas e nem mesmo o tratamento cirúrgico pode oferecer um resultado satisfatório.

REFERÊNCIAS

1. Axer, A. & Schiller, M.G.: The pathogenesis of the capital femoral epiphysis in Legg-Calvé-Perthes' syndrome (LCPS); and arthrographic study. *Clin Orthop* 84: 106-115, 1972.
2. Catterall, A.: The natural history of Perthes' disease. *J Bone Joint Surg [Br]* 53: 37-53, 1971.
3. Gallagher, J.M., Weiner, D.S. & Cook, A.J.: When is arthrography indicated in Legg-Calvé-Perthes disease? *J Bone Joint Surg [Am]* 65: 900-905, 1983.
4. Gershuni, D.H.: Preliminary evaluation and prognosis in Legg-Calvé-Perthes disease. *Clin Orthop* 150: 16-22, 1980.
5. Gershuni, D.H., Axer, A. & Hendel, D.: Arthrographic findings in Legg-Calvé-Perthes disease and transient synovitis of the hip. *J Bone Joint Surg [Am]* 60: 457-464, 1978.
6. Gought, H.: Weitere pathologische-anatomische Untersuchungen aus dem Bereiche des Kongenital verrenkten Hüftgelenks. *Z Orthop Chir* 22: 252, 1908. Apud Laurent, L.E.: Congenital dislocation of the hip. *Acta Chir Scand [Suppl]* 179: 1-133, 1953.
7. Jonsäter, S.: Coxa plana. A histopathologic and arthrographic study. *Acta Orthop Scand [Suppl]*: 12, 1953. Apud Lobo J.G.: *Artografia do quadril na criança*. Tese de mestrado, Escola Paulista de Medicina, São Paulo, 1985.
8. Kamegaya, M., Moriya, H., Tsuchiya, K., Akita, T., Ogata, S. & Someya, M.: Arthrography of early Perthes's disease. *J Bone Joint Surg [Br]* 71: 413-417, 1989.
9. Katz, J.F.: Arthrography in Legg-Calvé-Perthes disease. *J Bone Joint Surg [Am]* 50: 467-472, 1968.
10. Leveuf, J. & Bertrand, P.: L'arthrographie dans la luxation congenitale de la hanche. *Presse Med* 45: 437-444, 1937.
11. Lobo, J.G. — *Artrografia do quadril na criança*. Tese de mestrado, Escola Paulista de Medicina, São Paulo, 1985.
12. Salvati, A.A.: *Luxacion congenita de la cadera — Tratamiento incruento*. Buenos Aires, El Ateneo, 1948.
13. Severin, E.: Arthrograms of hip joints of children. *Surg Gynecol Obstet* 72: 601-604, 1941.

Doença de Legg-Calvé-Perthes

III — Estudo radiográfico de 105 quadris*

JOSÉ LAREDO FILHO[1], AKIRA ISHIDA[2],
SÉRGIO SATOSHI KUWAJIMA[3], MARCO AURÉLIO TELÖKEN[3]

RESUMO

Os autores realizaram estudo radiográfico de 87 pacientes (105 quadris) portadores da doença de Legg-Calvé-Perthes. Houve maior freqüência de quadris na fase de fragmentação do que nas de necrose e ossificação. Em relação à classificação de Catterall[2], a maior parte se enquadrou nos grupos 3 e 4. Dos quadris classificados segundo Salter & Thompson[16], a grande maioria se encontrava no grupo B. A percentagem de quadris com sinais de risco foi crescente da fase de necrose até a de reossificação. Foram considerados quadris em risco radiográfico aqueles que na abdução de 30° e discreta rotação interna permaneceram extrusos, segundo o método descrito por Dickens & Menelaus[6].

SUMMARY

Legg-Calvé-Perthes disease. 3rd part — Radiographic study of 105 hips

The authors present a radiographic study of 87 patients (105 hips) with Legg-Calvé-Perthes disease. Most of the hips were classified as Catterall's groups 3 and 4, or as Salter and Thompson's group B. The percentage of "at risk" signs was higher at the fragmentation and reossification stages. The hip was considered radiographically at risk if extrusion of the femoral head was observed in 30° of abduction and slight internal rotation (Dickens & Menelaus)[6].

* Trab. realiz. no Dep. de Ortop. e Traumatol. da Esc. Paul. de Med. (Serv. do Prof. José Laredo Filho).

1. Titular-Chefe do Departamento; Coord. do Curso de Pós-Grad. em Ortop. e Traumatol. da Esc. Paul. de Med.
2. Doutor-Prof. Adjunto e Chefe da Disc. de Ortop. e Traumatol. da Esc. Paul. de Med.
3. Pós-Graduando do Curso de Pós-Grad. em Ortop. e Traumatol. da Esc. Paul. de Med.

INTRODUÇÃO

O estadiamento das fases evolutivas da doença é feito com base na classificação de Waldenström[20], modificada por Jonsäter[9], ou seja, *estágio inicial de fragmentação, de reparação e definitivo.*

Neste trabalho, classificamos os estágios cujas denominações seguiram a principal característica de cada um, ou seja, *necrose, fragmentação, reossificação* e *remodelação.*

No sentido de avaliar a extensão da lesão, utilizamo-nos dos critérios propostos por Catterall[2] e por Salter & Thompson[16].

Com relação aos grupos de Catterall[2], utilizamos radiografias em incidência ântero-posterior e Lauenstein. Todas as radiografias foram analisadas por três observadores, que selecionaram somente os quadris em que houve concordância nos aspectos propostos pelo autor.

Para classificarmos nossos pacientes de acordo com os grupos de Salter & Thompson[16], utilizamos as mesmas incidências radiográficas em ântero-posterior e Lauenstein. Selecionamos apenas os quadris que se encontravam nos estágios iniciais da doença e que apresentavam fratura subcondral. Dessa maneira, incluem-se no grupo A os quadris em que a extensão da fratura não excede a metade da cabeça femoral (figs. 1A e 1B) e, no grupo B, aqueles em que a fratura acomete mais da metade dessa porção (figs. 2A e 2B).

Para avaliarmos os sinais de cabeça de risco radiográfico, valemo-nos dos trabalhos de Catterall[2]. As incidências radiográficas utilizadas foram a ântero-posterior e a de Lauenstein. Desse modo, os sinais de cabeça em risco são os de Gage: calcificação lateral da epífise, subluxação lateral e reações metafisárias difusas. Não consideramos, neste estudo, a horizontalização da placa epifisária, uma vez que sua posição varia de acordo com a rotação do quadril[5]. O sinal de Gage está representado por um pequeno segmento osteoporótico que forma

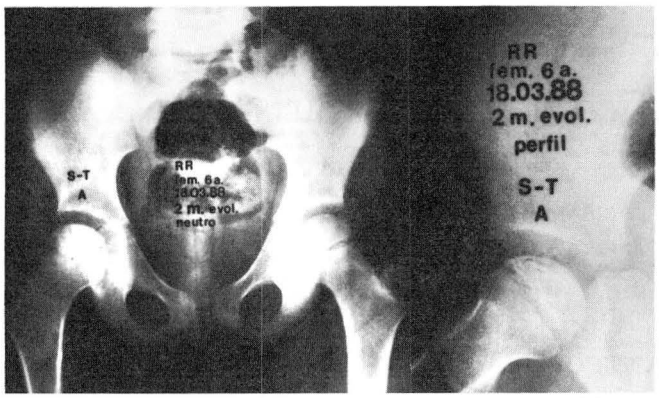

Fig. 1A — DLCP à direita. Grupo A de Salter & Thompson[16]. Acima, incidência ântero-posterior, mostrando as colunas lateral e medial da cabeça femoral preservadas. Abaixo, incidência de perfil mostrando a fratura subcondral envolvendo menos da metade da cabeça.

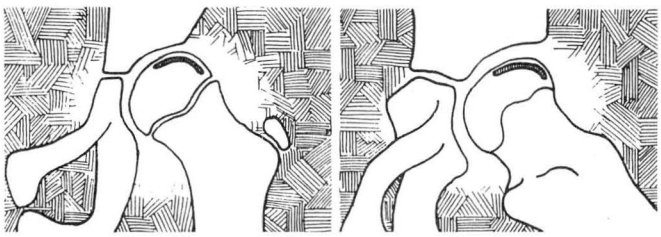

Fig. 1B — Representação esquemática do grupo A

um "V" radiolúcido no lado lateral da epífise. Esse sinal é visto em radiografia ântero-posterior e foi descrito por Gage[7], em 1933.

A calcificação lateral da epífise é representada por um fragmento grande ou pequeno, que corresponde à parte anterior da porção lateral viável. Esse fragmento será visível quando a cabeça femoral iniciar seu processo de remodelação. Neste estágio, a área calculada localiza-se ao nível acetabular e nem sempre é incluída no processo de remodelação. Sua presença pode determinar um resultado final regular ou, mais freqüentemente, insatisfatório.

A subluxação lateral é determinada pela mensuração do espaço articular ínfero-medial.

As reações metafisárias difusas foram melhor compreendidas após estudo histológico[3]. Na radiografia, são representadas como lesões osteolíticas, podendo expandir-se até a placa de crescimento.

MATERIAL E MÉTODO

Nosso material de estudo é constituído de 87 pacientes (105 quadris) portadores da doença de Legg-Calvé-Perthes tratados no Departamento de Ortopedia e Trau-

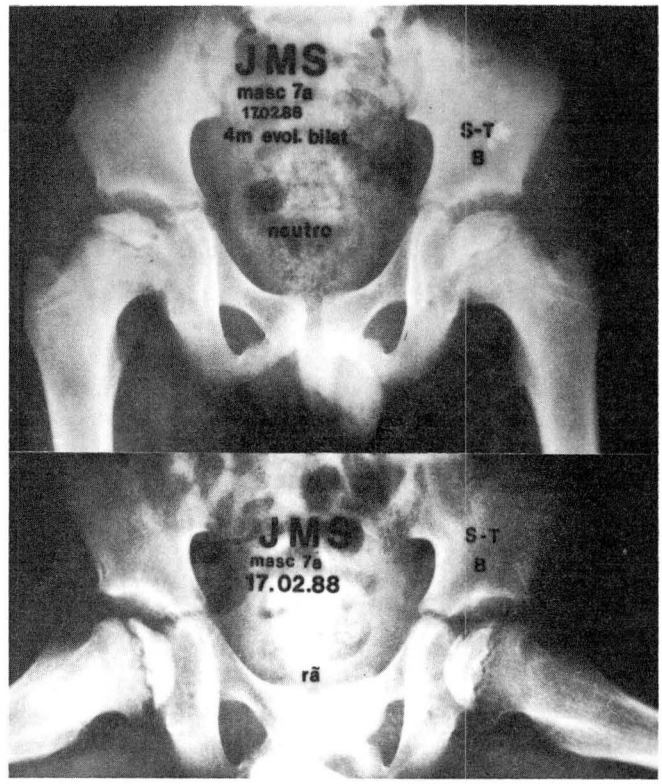

Fig. 2A — DLCP à direita. Grupo B de Salter & Thompson[16]. Acima, incidência ântero-posterior mostrando a cabeça femoral com a coluna lateral acometida. Abaixo, incidência de perfil, em que se observa a fratura subcondral estendendo-se além da metade da epífise.

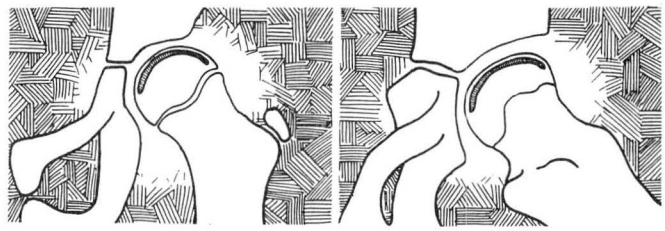

Fig. 2B — Representação esquemática do grupo B

matologia da Escola Paulista de Medicina (Serviço do Prof. José Laredo Filho), no período de março de 1986 a janeiro de 1991.

Com relação ao sexo, 66 (75,86%) eram masculinos e 21 (24,14%), femininos. A idade variou de 2 a 11 anos, com idade média de 5,89; a maioria dos pacientes tinha idade entre quatro e sete anos. Quanto à cor, classificamos nossos pacientes em brancos e não brancos; dessa maneira, 74 (85,10%) eram brancos e 13 (14,90%), não brancos.

Com relação ao lado comprometido, observamos 21 (29,88%) unilaterais direitos e 43 (49,43%) esquerdos. Dezoito (20,69%) eram bilaterais, totalizando 105 quadris.

RESULTADOS

Para o estudo radiográfico da fase evolutiva da doença, utilizamos a classificação proposta por Waldenström[20], modificada por Jonsäter[9]. Dessa maneira, dos 105 quadris estudados, 41 (39,05%) se encontravam na fase de necrose, 59 (56,19%), na fase de fragmentação e cinco (4,76%), na fase de reossificação.

Considerando a classificação de Catterall[2], não foi possível enquadrar 11 quadris. Dessa maneira, entre os 94 quadris classificados, três (3,19%) enquadravam-se no grupo 1, 12 (12,77%) no grupo 2, 53 (56,38%) no grupo 3 e 26 (27,66%) no grupo 4. A maioria dos quadris (84,04%) era dos grupos 3 e 4.

Ao utilizarmos a classificação de Salter & Thompson[16], podemos observar que, dos 24 quadris avaliados, 32 pertenciam ao grupo B e apenas dois ao grupo A. Não puderam ser classificados 71 quadris.

Para o estudo da extrusão lateral da cabeça femoral na radiografia simples, utilizamo-nos do método descrito por Dickens & Menelaus[6], ao qual acrescentamos algumas modificações. Foram utilizadas duas incidências radiográficas ântero-posteriores, uma em posição neutra e outra em abdução de 30 graus. Traçamos uma linha vertical pela margem lateral do acetábulo e uma segunda linha paralela que tangencia a margem lateral da epífise femoral, na qual obtivemos uma distância horizontal entre as mesmas. Essa distância é considerada positiva quando a tangente à epífise coloca-se lateralmente à tangente ao acetábulo, indicando uma extrusão. A distância é considerada negativa quando a tangente à epífise se coloca medialmente à tangente do acetábulo, indicando centração e continência da cabeça femoral (figs. 3A e 3B).

Consideramos quadril com sinais de risco aquele que apresentou dois ou mais dos sinais de cabeça em risco, descritos por Catterall[2].

O quadril em risco radiográfico é aquele que apresentou a cabeça femoral extrusa na radiografia ântero-posterior, na posição de abdução de 30 graus e discreta rotação interna (fig. 4).

Com relação ao estudo da extrusão da cabeça femoral dos 105 quadris, encontramos na radiografia simples em incidência ântero-posterior, na posição neutra, 73 (69,52%) quadris extrusos e, na posição de abdução de 30 graus e discreta rotação interna, 23 (21,90%) quadris extrusos.

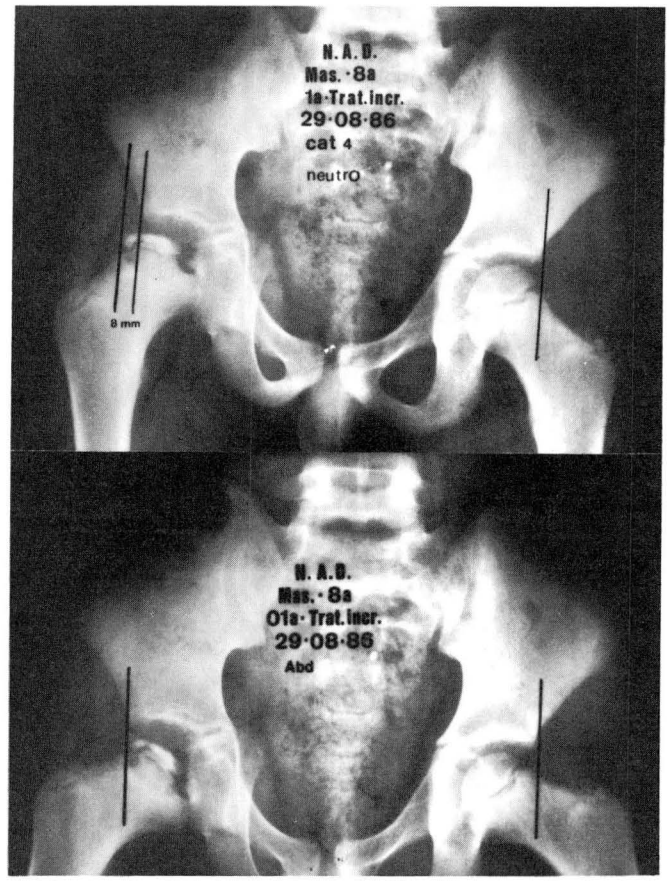

Fig. 3A — DLCP à direita. Acima, radiografia na posição neutra mostrando cabeça femoral direita com extrusão de 8mm, segundo Dickens & Menelaus[6]. Abaixo, radiografia na posição de abdução de 30° e discreta rotação interna, em que se observa a centração da cabeça femoral.

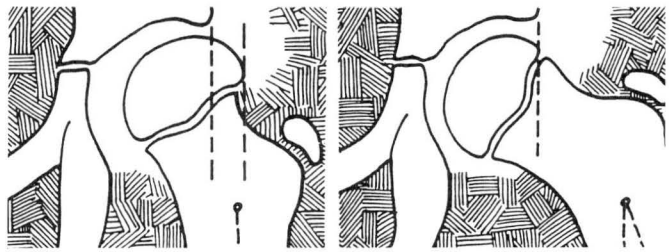

Fig. 3B — Representação esquemática da extrusão radiográfica segundo Dickens & Menelaus[6]

Na tabela 1 mostramos a presença e ausência de quadril em risco artrográfico, distribuído segundo as fases de evolução da doença (necrose, fragmentação e reossificação). Pudemos observar que entre os 41 quadris na fase de necrose, um (2,44%) quadril em risco radiográfico encontrava-se presente, nos 59 quadris na fase de reossificação, 4 (80,00%).

O teste do qui quadrado mostrou que as fases evolutivas da doença diferiram significantemente em relação

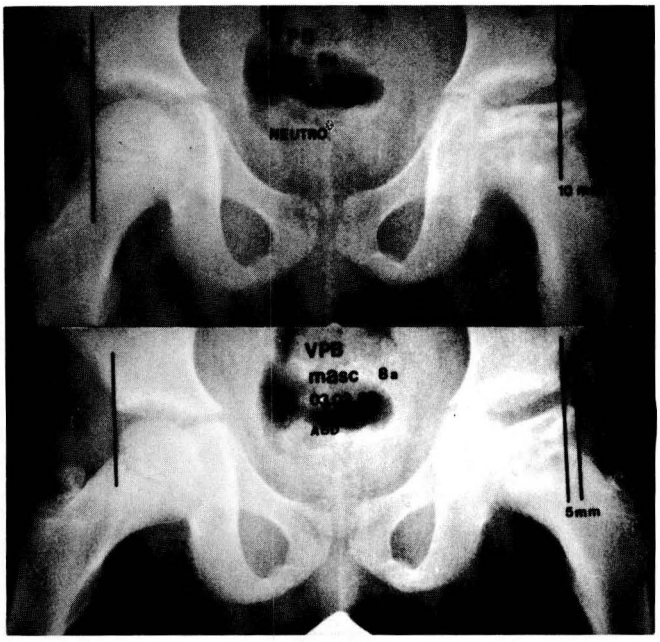

Fig. 4 — DLCP à esquerda. Quadril em risco radiográfico. Acima, radiografia ântero-posterior em posição neutra, mostrando extrusão de 10mm, segundo Dickens e Menelaus[6]. Abaixo, radiografia em posição de abdução de 30° e discreta rotação interna, em que permanece uma extrusão de 5mm.

à presença de quadris em risco radiográfico, sendo que a percentagem de necrose é menor do que a de fragmento e esta menor do que a de reossificação.

Com a finalidade de estudar as fases evolutivas da doença (necrose, fragmentação e reossificação) em relação ao quadril com sinais de risco, elaboramos a tabela 2. Quadris com sinais de risco encontravam-se presentes em 16 (38,02%) dos 41 na fase de necrose, 38 (64,4%) dos 59 na fase de fragmentação e 5 (100,00%) na fase de reossificação.

O teste do qui quadrado mostrou diferenças significantes em relação às fases evolutivas da doença, segundo a presença ou ausência do quadril com sinais de risco. Na fase de necrose há menos quadris com sinais de risco do que na fase de fragmentação; e na fase de fragmentação, menos do que na fase de reossificação.

TABELA 1
Distribuição das freqüências absoluta e relativa de 87 pacientes (105 quadris) portadores da DLCP, segundo a presença ou ausência de quadril em risco radiográfico e as fases evolutivas da doença

Fase	QR radiográfico		Total	% presente
	Presente	Ausente		
Necrose	1	40	41	2,44
Fragmentação	18	41	59	30,51
Reossificação	4	1	5	80,00
Total	23	82	105	

Teste do qui quadrado
X^2 calc = 21,49* X^2 crit = 5,99
Partição do X^2 crit = 3,84
AB vs. C X^2 = 10,36* reossif. > necr. e fragm.
A vs. B X^2 = 11,14* fragm. > necr.

TABELA 2
Distribuição das freqüências absoluta e relativa dos 87 pacientes (105 quadris) portadores de DLCP, segundo as fases evolutivas da doença e o quadril com sinais de risco

Fase	QSR		Total	% presente
	Presente	Ausente		
Necrose	16	25	41	39,02
Fragmentação	38	21	59	64,40
Reossificação	5	0	5	100,00
Total	59	46	105	

Teste do qui quadrado
X^2 calc = 10,42* X^2 crit = 5,99
Partição do X^2 crit = 3,84
AB vs. C A vs. B
X^2 = 4,09* X^2 = 6,33*
Reossif. > fragm. e necr. > fragm. necr.

DISCUSSÃO

Na análise de nossos pacientes segundo a fase evolutiva da doença, verificamos maior freqüência na fase de fragmentação (56,19%). Tal incidência poderia ser explicada pelo fato de que a maioria de nossos pacientes são previdenciários que nos procuram em estágios avançados da doença, ou que já haviam sido atendidos primeiramente em outros serviços. Da mesma maneira, 94 quadris classificados segundo os grupos de Catterall[2] foram enquadrados nos grupos 3 e 4 (84,04%), incidência esta bem maior do que aquela apresentada na literatura.

Com relação à classificação dos grupos de Catterall, devemos ressaltar que a melhor fase para realizá-la é a fase de fragmentação. Na fase de necrose, ainda não existem alterações radiográficas suficientes, além da classificação ser difícil e, às vezes, até impossível[17]. No estudo de nosso material, foram utilizadas radiografias feitas concomitantemente ao exame artrográfico. Para podermos classificar os pacientes pertencentes à fase de necrose, utilizamos, quando possível, radiografias posteriores a essa época. Na fase de reossificação, utilizamos radiografias anteriores. Além disso, pode ocorrer mudança de grupo durante a evolução da doença[1,13,19].

Avaliando a extensão da lesão segundo os critérios de Salter & Thompson[16], pudemos verificar que a maioria de nossos pacientes pertencia ao grupo B, que corresponde aos grupos 3 e 4 de Catterall. Como levamos em conta a presença e a extensão da fratura subcondral, apenas 34 pacientes puderam ser classificados. A presença da fratura subcondral ocorreu em 32,38% dos quadris estudados, o que está um pouco acima dos 25% encontrados por Klisic, Blazevic & Seferovic[12]. A fratura subcondral é uma ocorrência que tem como característica a curta duração na evolução da doença e, na maioria dos pacientes, pode passar despercebida. Tais fatos explicam o pequeno número de pacientes classificados neste trabalho[16,18].

A extrusão da cabeça femoral foi analisada na radiografia simples em posição neutra pelo método descrito por Dickens & Menelaus[6]. Porém, com a finalidade de observarmos a continência da cabeça femoral na posição em que a maioria das órteses a mantém, realizamos uma radiografia com os quadris em 30 graus de abdução e discreta rotação interna. Nessas radiografias, traçamos também as linhas verticais paralelas preconizadas para a posição neutra. Nessa avaliação, constatamos que dos 73 (69,51%) quadris que eram extrusos na posição neutra, apenas 23 (31,50%) permaneceram nessa situação na abdução.

O objetivo do tratamento é promover uma situação favorável para conter a cabeça dentro do acetábulo durante o curso da doença, especialmente em fases iniciais, quando a epífise é mais vulnerável[10]. Desse modo, podemos evitar a subluxação, o colabamento e a extrusão lateral[4,11,14,15]. Considerando esse critério, a situação favorável para a cabeça femoral seria obtida por meio de órteses de abdução em 82 (78,1%) quadris deste estudo.

Ao analisarmos a relação entre as fases evolutivas da doença e os quadris em risco radiográfico (tabela 1), pudemos constatar, pelo teste de partição do qui quadrado, que as freqüências aumentam da fase de necrose para a de fragmentação e de reossificação. O mesmo é observado no estudo dos quadris com sinais de risco e as fases evolutivas da doença (tabela 2).

Esses dados estão de acordo com as afirmativas de Heikkinen & Puranen[8] e Danielsson & col.[5], segundo as quais a presença desses achados ocorre nas fases mais tardias e, portanto, perdem virtualmente seu valor prognóstico, contrariamente ao que propôs Catterall[2].

REFERÊNCIAS

1. Brotherton, B.J. & McKibbin, B.: Perthes' disease treated by prolonged recumbency and femoral head containment: a long term appraisal. *J Bone Joint Surg [Br]* 59: 8-14, 1977.
2. Catterall, A.: The natural history of Perthes' disease. *J Bone Joint Surg [Br]* 53: 37-53, 1971.
3. Catterall, A., Pringle, J., Byres, P.D., Fulford, G.E., Kemp, H.B.S., Dolman, C.L., Bell, H.M., McKibbin, B., Rális, Z., Jensen, O.M., Lauritzen, J., Ponseti, I.V. & Ogden, J.: A review of the morphology of Perthes' disease. *J Bone Joint Surg [Br]* 64: 269-275, 1982.
4. Cotler, J.M. & Donahue, J.: Innominate osteotomy in the treatment of Legg-Calvé-Perthes disease. *Clin Orthop* 150: 95-102, 1980.
5. Danielsson, L., Pethersson, H. & Sundén, G.: Early assessment of prognosis in Perthes' disease. *Acta Orthop Scand* 53: 605-611, 1982.
6. Dickens, D.R.V. & Menelaus, M.B.: The assessment of prognosis in Perthes' disease. *J Bone Joint Surg [Br]* 60: 189-194, 1978.
7. Gage, H.C.: A possible early sign of Perthes' disease. *Br J Radiol* 6: 295-297, 1933.
8. Heikkinen, E. & Puranen, J.: Evaluation of femoral osteotomy in the treatment of Legg-Calvé-Perthes disease. *Clin Orthop* 150: 60-68, 1980.
9. Jonsäter, S.: Coxa plana: a histopathologic and arthrographic study. *Acta Orthop Scand Suppl* 12: 1-56, 1953. Apud Lobo, J.G.: *Artrografia do quadril na criança*. Tese de Mestrado, Esc. Paul. de Med., São Paulo, 1985.
10. Kamhi, E. & McEwen, G.D.: Treatment of Legg-Calvé-Perthes disease: prognostic value of Catterall's classification. *J Bone Joint Surg [Am]* 57: 651-654, 1975.
11. Katz, J.F.: Arthrography in Legg-Calvé-Perthes disease. *J Bone Joint Surg [Am]* 50: 467-472, 1968.
12. Klisic, P., Blazevic, U. & Seferovic, O.: Approach to treatment of Legg-Calvé-Perthes disease. *Clin Orthop* 150: 54-59, 1980.
13. Murphy, R.P. & Marsh, H.O.: Incidence and natural history of "head at risk" factors in Perthes' disease. *Clin Orthop* 132: 102-107 1978.
14. Petrie, J.C. & Bitenc, I.: The abduction weight-bearing treatment in Legg-Calvé-Perthes' disease. *J Bone Joint Surg [Br]* 53: 54-62, 1971.
15. Salter, R.B.: Legg-Calvé-Perthes disease. The scientific basis for the methods of treatment and their indications. *Clin Orthop* 150: 8-11, 1980.
16. Salter, R.B. & Thompson, G.H.: Legg-Calvé-Perthes' disease. The prognostic significance of the subchondral fracture and a two-group classification of the femoral involvement. *J Bone Joint Surg [Am]* 66: 479-489, 1984.
17. Simmons, E.D., Graham, H.K. & Szalai, J.P.: Interobserver variability in granding Perthes' disease. *J Bone Joint Surg [Br]* 72: 202-204, 1990.
18. Thompson, G.H. & Salter, R.B.: Legg-Calvé-Perthes disease. Current concepts and controversies. *Orthop Clin North Am* 18-24: 617-635, 1987.
19. Van Dam, B., Crider, R.J., Noyes, J.D. & Larsen, L.J.: Determination of the Catterall classification in Legg-Calvé-Perthes disease. *J Bone Joint Surg [Am]* 53: 906-914, 1981.
20. Waldenström, H.: The definite form of the coxa plana. *Acta Radiol* 1: 384, 1922.

Avaliação do estado nutricional em 23 casos consecutivos de crianças com pioartrite e osteomielite*

ANDRÉ PEDRINELLI[1], MÁRIO VIEIRA GUARNIERI[1], ROBERTO GUARNIERO[2]

RESUMO

Os autores avaliam o estado nutricional de 23 crianças internadas com pioartrite e/ou osteomielite no Pronto-Socorro de Ortopedia do Hospital das Clínicas da Faculdade de Medicina da Universidade de São Paulo no ano de 1987.

Os pacientes foram avaliados clínica e laboratorialmente, sendo estudados: peso, altura, perímetro cefálico, perímetro torácico, prega cutânea tricipital, hemoglobinemia, hematócrito e proteínas totais e frações. Esses valores foram comparados com as tabelas preexistentes padronizadas para o sexo e a faixa etária. Foram estudados também os parâmetros para o diagnóstico e o tratamento do quadro infeccioso. Colheita de hemoculturas, culturas do material da lesão e exames bacterioscópicos.

Os resultados mostraram que neste grupo de pacientes as crianças não apresentaram alterações significativas do estado nutricional segundo as faixas etárias e o sexo. Mostraram também que o agente etiológico mais freqüentemente encontrado foi o *Staphilococcus aureus* e que a localização predominante foi na articulação do joelho, estando esses dados de acordo com a literatura.

Nesta série estudada, não foi possível determinar se a desnutrição protéico-calórica constituiu fator desencadeante, ou de piora, da poliartrite e/ou osteomielite.

SUMMARY

Nutritional status evaluation in 23 consecutive cases of children with septic arthritis and osteomyelitis

The authors present the results of the nutritional evaluation performed in 23 consecutive children admitted for treatment of both septic arthritis and osteomyelitis at the Hospital das Clínicas of the Medical School of the University of São Paulo in 1987. The patients were submitted to clinical and laboratorial evaluation including: body weight and height, cephalic and thoracic diameters, width of tricipital skin fold, hemoglobinemia and hematocrit, and total serum proteins and fractions. Such data were compared to those in the literature for age and sex standards. Results did not show a significant nutritional status change in this series. Concerning the pathogenic agent and site of infection, our data seem to be in agreement with those available in the literature as the main site was the knee joint, and the etiologic agent was Staphylococcus aureus.

INTRODUÇÃO

As infecções osteoarticulares continuam sendo um desafio terapêutico nos dias de hoje, apesar dos avanços obtidos pela moderna farmacologia.

Em relação às artrites piogênicas, há o interesse particular na determinação e estudo dos agentes etiológicos, das dificuldades para o diagnóstico precoce, da ocorrência de seqüelas graves e, muitas vezes, irreversíveis, bem como da terapêutica antimicrobiana.

São clássicas as afirmações de autores[2,4,14] de que um prognóstico favorável na pioartrite e osteomielite na infância está na dependência do diagnóstico precoce, da definição etiológica precisa e do início da terapia adequada.

Na literatura, estão bem documentados e discutidos os parâmetros: agente etiológico, diagnóstico, tratamento clínico e cirúrgico, quadro clínico e exames laboratoriais. Não encontramos, porém, referências ao estado nutricional da criança com pioartrite e/ou osteomielite, havendo apenas trabalhos em relação ao sistema imunitário[5].

---

* Trab. realiz. no Dep. de Ortop. e Traumatol. do Hosp. das Clín. da FMUSP.

1. Méd. ex-residente; pós-graduando em Ortop. e Traumatol.

2. Professor Livre-Docente.

Neste trabalho, estudamos os casos de artrite séptica e osteomielite na criança, acompanhados no Pronto-Socorro de Ortopedia e Traumatologia do Hospital das Clínicas da FMUSP, no período de fevereiro a julho de 1987, procurando avaliar, entre os demais parâmetros, o estado nutricional desses pacientes.

MATERIAL E MÉTODOS

Na tabela 1, estão relacionados os 23 casos acompanhados no período de fevereiro a julho de 1987, em ordem cronológica, segundo a data de atendimento no pronto-socorro. Constam da tabela o número de ordem, o nome, a idade, o sexo, o local da lesão e o diagnóstico.

Seis pacientes eram portadores de osteomielite hematogênica aguda (casos 2, 3, 8, 17, 19 e 21).

TABELA 1
Relação cronológica dos casos

Caso	Nome	Idade	Sexo	Local da lesão	Diagnóstico
1	VVS	10a	F	Joelho	Pioartrite
2	RP	2m	M	Úmero	Osteomielite
3	OJB	14a	M	Tíbia	Osteomielite
4	EGX	2a	M	Tornozelo	Pioartrite
5	ECJ	7m	M	Quadril	Pioartrite
6	KGS	1m	F	Ombro	Pioartrite
7	GCV	1a	F	Quadril	Pioartrite
8	MSM	5m	M	Úmero	Osteomielite
9	JRA	3a	F	Quadril	Pioartrite
10	MSA	1a	F	Joelho	Pioartrite
11	PHO	6a	M	Joelho	Pioartrite
12	DAS	11a	M	Joelho	Pioartrite
13	JPS	6a	F	Quadril	Pioartrite
14	RMP	12a	F	Joelho	Pioartrite
15	RSS	2m	M	Quadril	Pioartrite
16	FP	7a	M	Joelho	Pioartrite
17	EAS	4a	F	Tíbia	Osteomielite
18	KPS	8a	F	Joelho	Pioartrite
19	EAC	13a	M	Tíbia	Osteomielite
20	LMR	1a	F	Joelho	Pioartrite
21	RSP	12a	F	Fêmur	Osteomielite
22	AAS	1a	M	Quadril	Pioartrite
23	CRF	4a	M	Joelho	Pioartrite

a — anos
m — meses

Estudo do material

TABELA 2
Distribuição de freqüência e proporção dos pacientes segundo a idade

Idade (anos)	Freqüência	Proporção (%)
0 — 1	5	22
1 — 3	5	22
3 — 5	3	13
5 — 10	4	17
10 — 15	6	27
15 ou mais	0	0

Idade mínima: 1 mês; idade máxima: 14 anos
média: 5 anos e 2 meses

TABELA 3
Distribuição de freqüência e proporção dos pacientes segundo o sexo

Sexo	Freqüência	Proporção (%)
Masculino	12	52
Feminino	11	48

TABELA 4
Distribuição do peso e altura dos pacientes

Caso	Peso (kg)	Altura (cm)
1	20,0	128
2	3,2	56
3	32,9	152
4	12,6	92
5	7,2	68
6	3,7	49
7	10,0	75
8	7,0	69
9	12,0	98
10	9,0	78
11	21,0	128
12	25,0	138
13	20,0	118
14	32,0	150
15	6,2	61
16	33,0	128
17	14,5	110
18	17,0	121
19	29,0	145
20	9,3	82
21	31,0	132
22	10,9	86
23	17,4	112

Avaliação do estado nutricional

Para avaliação do estado nutricional das crianças, utilizamos os seguintes parâmetros:

1) Perímetro cefálico e torácico: foram obtidos com fita métrica flexível, medidas as unidades em centímetros e comparados com o gráfico evolutivo de Marcondes & col.[6,8];

2) Altura e peso: medidos no ato da internação, estão descritos na tabela 4; estes dados foram comparados com a escala evolutiva de Marcondes & col.[6,7];

3) Prega cutânea: medida feita entre o terço médio e o distal do tríceps braquial direito com adipômetro manual, escala decimal em mm, sendo feita comparação com a escala de Jellife[5,10];

4) Exames laboratoriais: a) dosagem de hemoglobina; b) hematócrito; c) eletroforese de proteínas: albuminemia e proteínas totais.

Para análise do estado nutricional, foi também utilizada a tabela de McLaren[1,12], que conta pontos segundo os achados clínicos e laboratoriais descritos no quadro.

QUADRO
Graduação de McLaren

Dados		Pontos
Edema		3
Dermatose		2
Edema + dermatose		6
Alteração de cabelo		1
Hepatomegalia		1
Albuminemia	Proteínas totais	
> 1	> 3,25	7
1,00-1,49	3,25-3,99	6
1,50-1,99	4,00-4,74	5
2,00-2,49	4,75-5,49	4
2,50-2,99	5,50-6,24	3
3,00-3,49	6,25-6,99	2
3,50-3,99	7,00-7,74	1
< 4	< 7,75	0

0 a 3 pontos = marasmo
4 a 8 pontos = *kwashiorkor*/marasmático
9 a 15 pontos = *kwashiorkor*

Classificação da desnutrição

A desnutrição pode ser classificada baseada em critérios clínicos, ou seja, em alterações somáticas: leve, moderada, média ou grave.

Também pode ser baseada em déficit de peso nos graus: I) déficit de peso de mais de 10% até 25%; II) déficit de peso de mais de 25% até 40%; III) déficit de peso de mais de 40%.

A desnutrição grau III pode ser subdividida em três grandes grupos: a) marasmo — desaparecimento de tecido gorduroso, albumina normal, ou com discreta baixa, ausência de edema, lesões de pele, alteração do cabelo e ausência de esteatose hepática; b) *Kwashiorkor* — edema, lesões de pele e cabelo, esteatose hepática e hipoalbuminemia; c) *Kwashiorkor*/marasmático — presença das características dos dois tipos de desnutrição de grau III já referidas.

Avaliação da infecção

Foi realizada punção articular ou metafisária em 21 casos antecedendo o ato cirúrgico, com finalidade diagnóstica e etiológica.

Foram colhidos dois pares de hemocultura — meio *"Tryptic Soy Bloth", Bactec* —, sendo um par para aeróbios e um par para anaeróbios. As hemoculturas foram colhidas previamente à drenagem cirúrgica em intervalos irregulares e fora dos picos febris.

RESULTADOS

Na tabela 5, apresentamos a localização da lesão articular.

TABELA 5
Distribuição de freqüência e proporção das pioartrites

Articulação	Freqüência	Proporção (%)
Joelho	9	52,94
Quadril	6	35,29
Tornozelo	1	5,88
Ombro	1	5,88

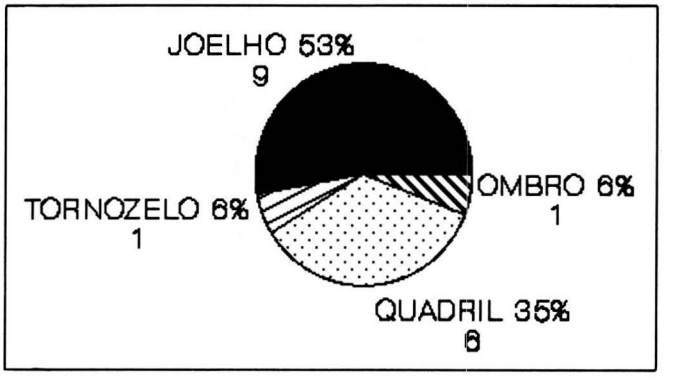

Gráfico — Pioartrite

No gráfico, mostramos a distribuição da localização da lesão articular.

Foi obtida positividade em uma hemocultura (4,34%), em oito exames bacterioscópicos diretos (34,7%) e em dez culturas (43,5%). Os resultados das culturas podem ser observados na tabela 6.

TABELA 6
Distribuição de freqüência e proporção dos microorganismos isolados nas culturas

Microorganismo isolado	Freqüência	Proporção (%)
Staphilococcus aureus	3	23,07
Staphilococcus epidermidis	4	30,76
Corynebacterium sp.	2	15,38
Serratia marcences	1	7,69
Salmonella sp.	1	7,69
Proteus mirabilis	1	7,69
Serratia sp.	1	7,69

Na tabela 7, são apresentados os resultados das medidas dos perímetros cefálico e torácico e da prega cutânea nos 23 pacientes.

TABELA 7
Resultado das medidas dos perímetros cefálico e torácico e da prega cutânea nos 23 pacientes

Caso	P. cefálico (cm)	P. torácico (cm)	P. cutânea (mm)
1	50	43,0	7,0
2	36	35,0	6,5
3	52	52,0	7,0
4	49	57,0	8,0
5	48	44,0	7,0
6	36	38,0	7,0
7	43	37,0	8,0
8	41	48,0	10,0
9	49	51,0	7,0
10	44	52,0	10,0
11	52	51,0	6,0
12	53	54,0	8,0
13	51	53,0	6,5
14	51	51,5	8,0
15	39	46,0	8,0
16	52	49,0	8,0
17	48	45,0	11,0
18	50	44,0	6,0
19	53	55,0	6,0
20	45	52,0	10,0
21	53	60,0	5,0
22	46	46,0	8,0
23	51	45,0	8,0

Os resultados dos exames laboratoriais estão agrupados na tabela 8. A determinação da albuminemia e das proteínas totais foi realizada a partir do caso 11.

TABELA 8
Resultados dos exames laboratoriais: hemoglobina, hematócrito, albumina e proteínas totais

Caso	Hemoglob. (g/100ml)	Hematócr. (%)	Albumina (g/100ml)	Prot. totais (g/100ml)
1	10,50	33,8	–	–
2	14,40	19,0	–	–
3	10,88	34,2	–	–
4	10,60	35,0	–	–
5	14,60	38,0	–	–
6	13,60	39,0	–	–
7	11,90	27,6	–	–
8	11,80	26,2	–	–
9	10,70	32,0	–	–
10	12,10	24,0	–	–
11	10,00	31,9	3,6	8,2
12	9,00	39,0	2,8	7,2
13	10,00	32,0	2,2	5,8
14	11,00	34,2	3,1	8,8
15	15,80	23,0	3,3	5,7
16	9,90	30,2	3,4	6,6
17	10,80	33,9	3,6	7,7
18	10,40	31,6	3,3	7,8
19	8,60	28,5	2,8	7,1
20	9,20	30,5	3,3	6,8
21	10,60	34,7	3,5	8,2
22	11,50	23,4	2,8	6,9
23	12,70	38,1	3,8	6,5

Na avaliação clínica dos pacientes, não foi observada a presença de edema bem como de dermatose ou alterações do cabelo. Também não foi encontrada hepatomegalia nesse grupo de doentes. Portanto, segundo esses critérios, todas as crianças receberam pontuação zero.

Na tabela 9, apresentamos os resultados pela classificação de McLaren dos casos 11 a 23.

TABELA 9
Pontuação segundo a tabela de McLaren para os casos 11 a 23

Caso	Pontuação
11	1
12	3
13	4
14	2
15	2
16	2
17	1
18	2
19	3
20	2
21	1
22	2
23	1

Observamos, portanto, que apenas um paciente apresentou pontuação acima de três pontos (caso 13 — 4 pontos), sendo, então, classificado como *kwashiorkor/* marasmático, ficando os demais no grupo marasmo.

Pela classificação de Marcondes & col.[6-8], apenas dois casos podem ser definidos como desnutridos, assim mesmo com desnutrição de leve a moderada.

DISCUSSÃO

Pelos resultados obtidos neste trabalho, verificamos que a desnutrição não foi fator de influência quer para a gênese quer para a evolução da artrite séptica e/ou osteomielite na série de pacientes estudados. Portanto, discordamos de autores como Pinheiro & Bianco[11], que enfaticamente afirmam ser a artrite séptica mais freqüente em países subdesenvolvidos, salientando ser a patologia diretamente proporcional ao grau de nutrição de um povo.

Comparando os dados dos pacientes com as tabelas de perímetro cefálico e torácico, peso e altura desenvolvidas por Marcondes & col.[6-8], observamos que todas (menos duas) as crianças estudadas podem ser consideradas eutróficas, apesar de que pela tabela de McLaren são classificadas como marasmáticas. De qualquer forma, a desnutrição é considerada de leve a moderada nessas duas crianças.

Nesse grupo de pacientes, pelos critérios clínicos, inclusive a medida da prega cutânea, os pacientes são classificados como eutróficos.

Com relação aos exames laboratoriais, os valores obtidos para a hemoglobinemia também estão de acordo com a normalidade para as diferentes faixas etárias. O valor médio do hematócrito é que está no limite inferior da normalidade.

Concordamos com autores, como Carmo & Weigert[1], de que em nosso meio a principal causa de desnutrição é a carência alimentar, ou seja, dietas deficientes em calorias, pobres em gordura, com proteínas qualitativa e quantitativamente baixas; porém, chamamos a atenção para o fato de que a maioria dos pacientes no grupo estudado não pode ser classificada como crianças desnutridas, mas sim como crianças eutróficas.

Com relação ao agente etiológico, observamos a predominância do grupo estafilocócico, o que está de acordo com a literatura[2-5,9,10,13,14].

Na nossa série de casos, apenas no paciente 4 houve associação da infecção óssea com infecção articular. Essa associação é freqüente na faixa etária do período neonatal aos dois anos de idade, devido às características peculiares da circulação óssea nessa faixa etária; o paciente, no caso, tinha dois anos de idade.

A percentagem de positividade na bacterioscopia, incluindo hemocultura, cultura do material purulento e exames bacterioscópicos diretos, obtida em nosso grupo de pacientes, coincide com a literatura, conforme o trabalho de Jackson & Nelson[4], pois em cerca de 1/3 dos casos não é obtida a identificação do agente patogênico, mesmo quando efetuada a mais completa pesquisa bacteriológica.

Quanto à localização da infecção articular, concordamos com a literatura[4,9], pois em nossa série todos os casos foram monoarticulares e com predominância na articulação do joelho.

REFERÊNCIAS

1. Carmo, A.M.S. & Weigert, A.M.: Atendimento ao desnutrido. *Prática Hospitalar* 2: 35, 1990.
2. De Guidi, G., Ingrosso, G. & Tarenti, G.: La osteoartrite acuta nel neonato e nella primissima infanzia. *Chir Organi Mov* 67: 41-53, 1982.
3. Griffin, P.J. & Green, W.T.: Suppurative joint infections in infants and children. *Orthop Clin North Am* 9: 123-134, 1978.
4. Jackson, M.A. & Nelson, J.D.: Etiology and medical management of acute suppurative bone and joint infection in pediatric patients. *J Pediatr Orthop* 2: 313-323, 1982.
5. Kuo, K.N., Lloyd-Roberts, G.C., Orwe, I.M. & Soothil, J.F.: Immunodeficience and infantile bone and joint infection. *Arch Dis Child* 50: 51, 1975.
6. Marcondes, E., Berquó, E.S., Hegg, R., Colli, A. & Zacchi, M.A.S.: *Crescimento e desenvolvimento pubertário em crianças e adolescentes brasileiros. I — Metodologia.* São Paulo, Brasil Ciências, 1982.
7. Marcondes, E., Marques, R.M., Berquó, E.S., Prandi, R. & Yunes, J.: *Crescimento e desenvolvimento pubertário em crianças e adolescentes brasileiros. II — Peso e altura.* São Paulo, Brasil Ciências, 1982.
8. Marcondes, E. & Marques, R.M.: *Crescimento e desenvolvimento pubertário em crianças e adolescentes brasileiros. III — Perímetro cefálico e torácico.* São Paulo, Brasil Ciências, 1982.
9. Morrey, B.F., Bianco Jr., A.J. & Rhodes, K.H.: Septic arthritis in children. *Orthop Clin North Am* 6: 923-934, 1975.
10. Paterson, D.: Septic arthritis of the hip joint. *Orthop Clin North Am* 9: 135-142, 1978.
11. Pinheiro, P.C.M.S. & Bianco, S.M.: Enfoque ortopédico da artrite séptica na criança. *Rev Bras Ortop* 24: 364, 1989.
12. Rocha, J.A.: Desnutrição na prática pediátrica. *JBM* 49: 50-56, 1985.
13. Salvati, E.A.: Septic arthritis of the hip in infancy. Em Tachdjian, M.O.: *The hip.* Philadelphia, J.P. Lippincott, 1979.
14. Volpon, J.B.: Osteomielite. *Rev Bras Clin Terap* 13: 258-264, 1984.

Tratamento das amputações da extremidade distal dos dedos na criança*

ARNALDO V. ZUMIOTTI[1], PAULO E. OHNO[2]

RESUMO

Foram operadas, no período entre 1980 e 1990, 47 crianças (53 dedos) que apresentavam amputação da extremidade distal dos dedos. A idade dos pacientes variou de sete meses a 12 anos, sendo a média de cinco anos e seis meses. O tempo de seguimento mínimo foi de um ano. Em 15 dedos, a amputação foi distal à falange distal e o tratamento constou de enxerto de pele retirado do segmento amputado. Nestes casos, os resultados foram uniformemente bons. Em 33 dedos, cuja amputação foi distal à base da unha, houve necessidade do emprego de retalhos locais ou à distância, complementado com enxerto composto, obtido do segmento amputado. Nas amputações distais à lúnula, os resultados foram bons, em contraste com os resultados insatisfatórios obtidos nos casos de amputação envolvendo a lúnula. Em cinco casos de amputação proximal à base da unha, foi realizado reimplante com anastomose de uma artéria e uma veia. Três dedos sobreviveram e mostraram desenvolvimento normal.

SUMMARY

Treatment of distal extremity amputation in the fingers of children

47 children (53 fingers) were submitted to surgical reconstruction for fingertip amputations. Ages ranged from 7 months to 12 years, with a mean of 5 years and 6 months. Amputation was distal to the third phalanx in 15 fingers, and in these cases results were good using only full-thickness skin graft harvested from the amputated part. Amputation was distal to the eponychium in 33 cases, and a local and distant flap was used. When the injury was distal to the lunula, good results were achieved using volar advancement flaps for transverse amputations, and thenar or cross-finger flaps for volar oblique amputations. When the injury was proximal to the lunula, nail deformity or matrix damage was observed in 5 out of 6 cases. The authors had successful results in 3 cases of finger replantation proximal to the eponychium.

INTRODUÇÃO

As amputações traumáticas da extremidade distal dos dedos na criança constituem evento relativamente comum na prática clínica; em geral, são causadas por mecanismo de esmagamento ou de avulsão. Devido à grande extensão da lesão vascular, são freqüentemente inelegíveis para o reimplante e devem, portanto, ser reparadas por meio de métodos convencionais, exceto as amputações proximais à base da unha. Esse tratamento visa, fundamentalmente, a reparação do revestimento cutâneo da polpa digital e a reconstrução do leito ungueal, com a finalidade de restaurar a função e a estética do dedo lesado.

CASUÍSTICA

Foram operadas no Instituto de Ortopedia e Traumatologia da Faculdade de Medicina da Universidade de São Paulo e no Hospital Sírio-Libanês, no período entre 1980 e 1990, 47 crianças (53 dedos) que apresentavam amputação da extremidade distal dos dedos. O dedo mais atingido foi o indicador (19 pacientes), seguido pelo dedo médio (13 pacientes) (tabela 1).

A idade dos pacientes variou de sete meses a 12 anos, sendo a média de cinco anos e seis meses. Trinta e cinco crianças eram do sexo masculino e 18 do feminino. O tempo de seguimento mínimo foi de um ano e o máximo de cinco anos, sendo a média de três anos e oito meses. Em 15 casos, a amputação ocorreu distalmente à falange distal (zona I); em 33, entre a base da unha

* Trab. realiz. no Inst. de Ortop. e Traumatol. (IOT) do Hosp. das Clín. da FMUSP.

1. Médico Assistente Doutor.
2. Médico Assistente.

TABELA 1
Distribuição da freqüência e proporção dos dedos atingidos pela lesão

Dedo	Freqüência	Proporção (%)
Indicador	19	35,85
Médio	13	24,53
Anular	9	16,98
Mínimo	12	22,64
Total	53	100

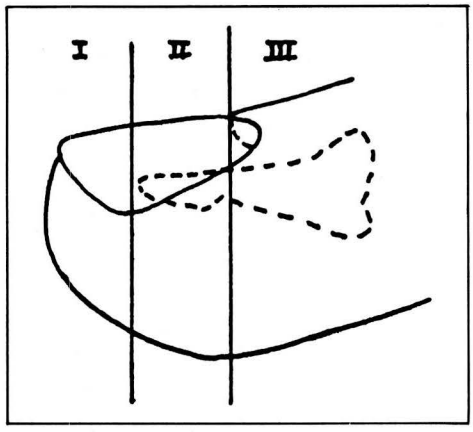

Fig. 1 — Classificação das amputações da extremidade distal dos dedos. Zonas I, II e III.

e a extremidade caudal da falange distal (zona II); e em 5, proximalmente à base da unha (zona III) (figura 1).

Em 39 crianças, a amputação foi causada por traumatismo em porta de residências ou de carros; em quatro, em corrente de bicicleta e em outras quatro, por outros agentes.

TÉCNICA CIRÚRGICA

Nas amputações distais à falange distal (zona I), a lesão foi reparada com enxerto de pele total obtido do segmento amputado (figura 2). Nas amputações transversas na zona II, foi realizado avanço de retalho ventral tipo V-Y, complementado com enxertos de leito ungueal e de pele total, obtidos da parte amputada (figura 3). Nas lesões mais proximais, incluiu-se fragmento ósseo na reconstrução da falange distal, que foi fixado com fio de Kirschner.

A unha foi recolocada no seu local de origem e fixada proximal e distalmente, com pontos separados de mononáilon seis zeros. Nas amputações oblíquas ventrais nos dedos indicador e médio, recorreu-se ao emprego de retalho da eminência tenar e, nos dedos anular e mínimo, de retalho do dorso do dedo adjacente (figura 4).

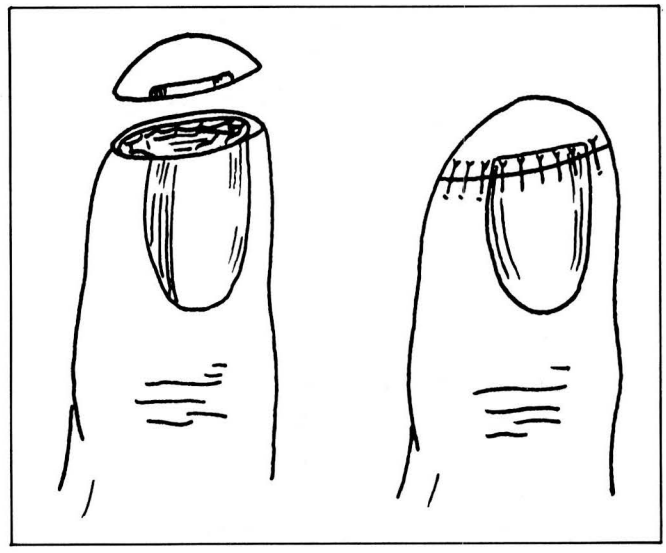

Fig. 2 — Método de reconstrução em amputação ao nível da zona I. Enxerto de pele total retirado do segmento amputado.

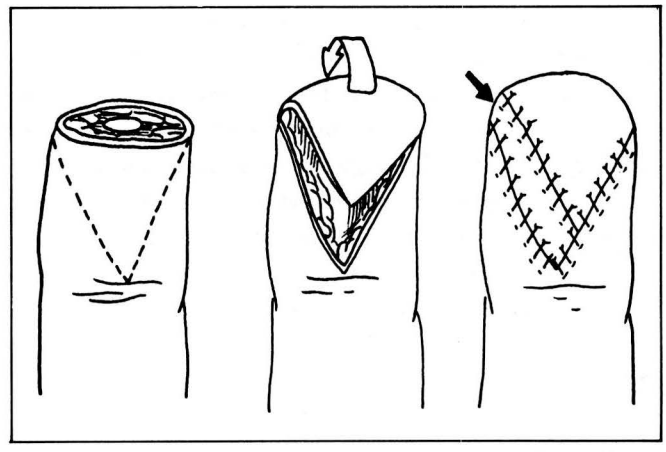

Fig. 3 — Retalho ventral tipo V-Y (Atasoy-Kleinert). Em avanços maiores, pode-se utilizar enxerto de pele retirado da região hipotenar para reparar a área doadora (seta).

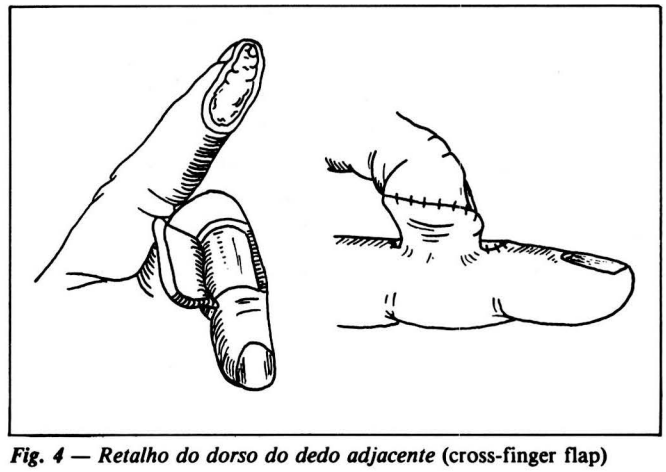

Fig. 4 — Retalho do dorso do dedo adjacente (cross-finger flap)

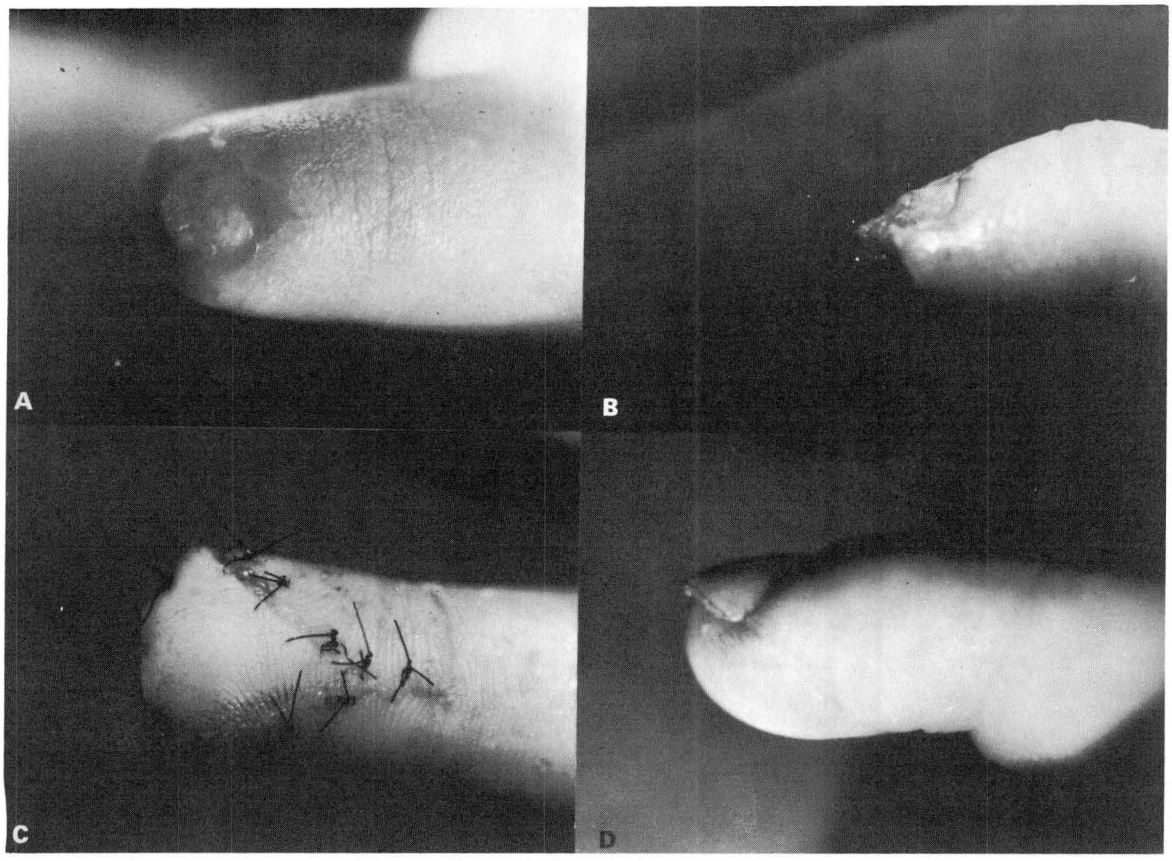

Fig. 5 — A e B) Amputação ao nível da zona II no dedo médio direito. C) Retalho ventral tipo V-Y. D) Resultado após dois anos da cirurgia.

A liberação dos retalhos foi feita, em média, após 12 dias. No pós-operatório, foram administrados antibióticos e analgésicos e os curativos foram trocados duas vezes por semana.

Nas amputações proximais à base da unha (zona III), foi realizado reimplante com anastomose de uma artéria e uma veia.

MÉTODO DE AVALIAÇÃO

A avaliação dos resultados baseou-se em critérios estéticos e funcionais. O resultado foi considerado bom quando se conseguiu a restauração do contorno da polpa digital sem deformidade da unha e houve retorno da sensibilidade táctil sem parestesia. Quando esses objetivos não foram alcançados, o caso foi considerado mau.

RESULTADOS

Nas amputações da zona I, houve integração total do enxerto de pele em 80% dos casos (12 dedos) e perda parcial em 20% (três dedos). Em todos os dedos, houve retorno da sensibilidade táctil sem parestesia e com discriminação entre dois pontos menor que 11 milímetros. O contorno da polpa digital e o aspecto estético da unha foram normais ou muito próximos do normal, conferindo para esse grupo resultados uniformemente bons.

Nas amputações da zona II, houve sobrevida do retalho em todos os casos. Ocorreu integração do enxerto composto (leito ungueal, perioníquio e enxerto de pele da polpa) em aproximadamente 75% dos casos (25 dedos), perda parcial em 15% (cinco dedos) e perda total em 10% (três dedos).

Em todos os dedos em que foi realizado retalho tipo V-Y (24 casos), houve retorno da sensibilidade táctil sem parestesia e, em aproximadamente 85% dos casos, foi constatada discriminação entre dois pontos menor que 11 milímetros.

Nos dedos em que foram realizados retalhos da eminência tenar (cinco casos) ou retalho do dorso do dedo adjacente (quatro casos), observou-se apenas retorno da sensibilidade táctil, porém sem discriminação entre dois pontos. Nas amputações distais à lúnula (27 casos), conseguiu-se restaurar satisfatoriamente o contorno da polpa digital e evitou-se a deformidade da unha, mes-

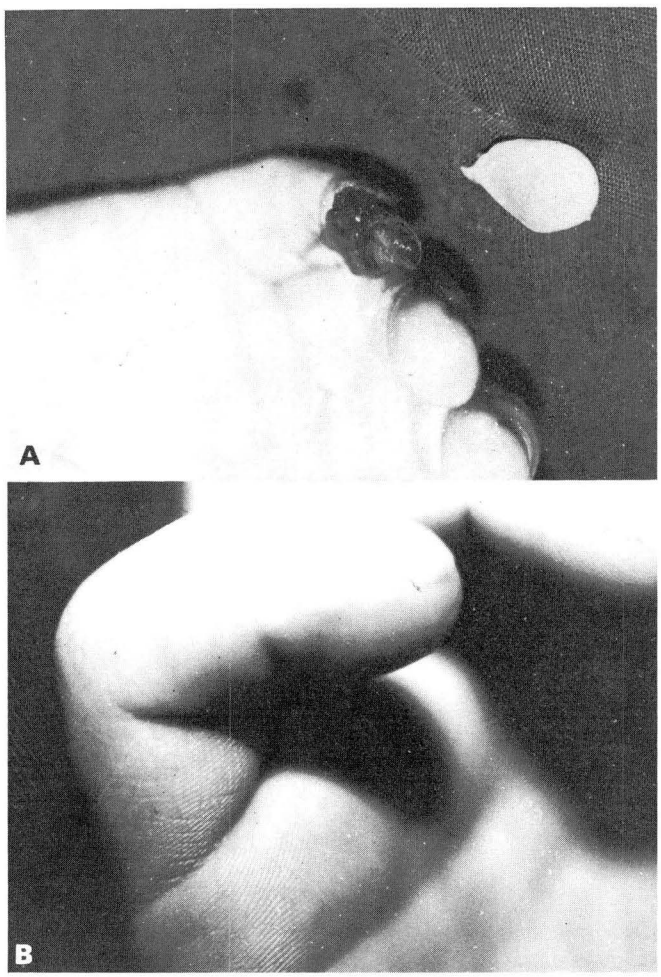

Fig. 6 — A) Amputação ao nível da zona II, do tipo oblíqua ventral, no dedo mínimo da mão direita. B) Reconstrução com retalho do dorso do dedo anular. Resultado após três anos da cirurgia.

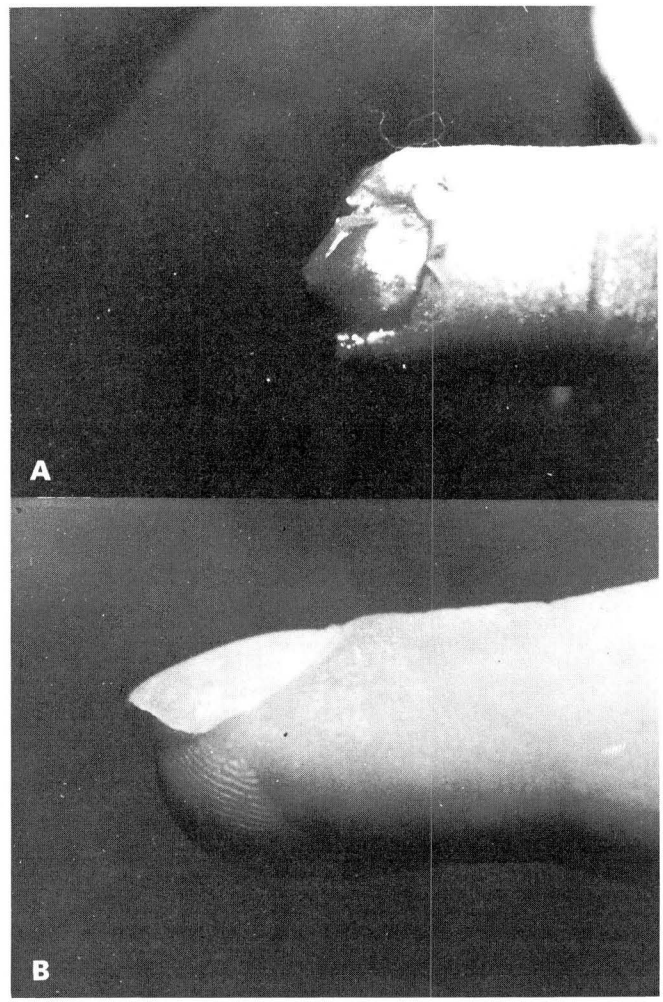

Fig. 7 — A) Amputação ao nível da zona II no dedo médio direito. B) Resultado após reconstrução com retalho da eminência tenar.

mo nos casos em que houve perda parcial do enxerto composto. Nos dedos cuja amputação envolveu a região da lúnula (seis casos), não houve crescimento da unha em dois casos e em três ela desenvolveu-se com deformidade. Nesse grupo, apenas um caso, no qual foi incluído pequeno fragmento da falange distal no enxerto composto, evoluiu sem deformidade.

Nas amputações proximais à base da unha (zona III), em que foi realizado reimplante, houve sobrevida em três casos e necrose por obstrução vascular em dois. Os casos de sobrevida evoluíram sem deformidades e com retorno da sensibilidade táctil sem parestesia e com discriminação entre dois pontos menor que 11 milímetros. Os casos de perda do reimplante necessitaram de cirurgias complementares; mesmo assim, não se conseguiu resultado satisfatório.

DISCUSSÃO

As lesões da extremidade distal dos dedos são relativamente freqüentes nas crianças, por serem as mãos, nessa faixa etária, órgãos importantes de exploração e de interação com o meio ambiente[22,26].

Os traumatismos mais comuns são causados por esmagamento do dedo no fechamento inadvertido de portas de residências ou de carros. A maioria desses traumas leva a amputações incompletas da extremidade distal dos dedos, deixando suficiente suprimento sanguíneo para a sobrevida do segmento lesado. A conduta, nesses casos, é a reparação do leito ungueal e do revestimento cutâneo com sutura simples e a manutenção da unha no seu local de origem[1,4,5]. Esse quadro é muito diferente em casos de amputação completa, quando é necessário procedimento mais complexo de reconstrução para

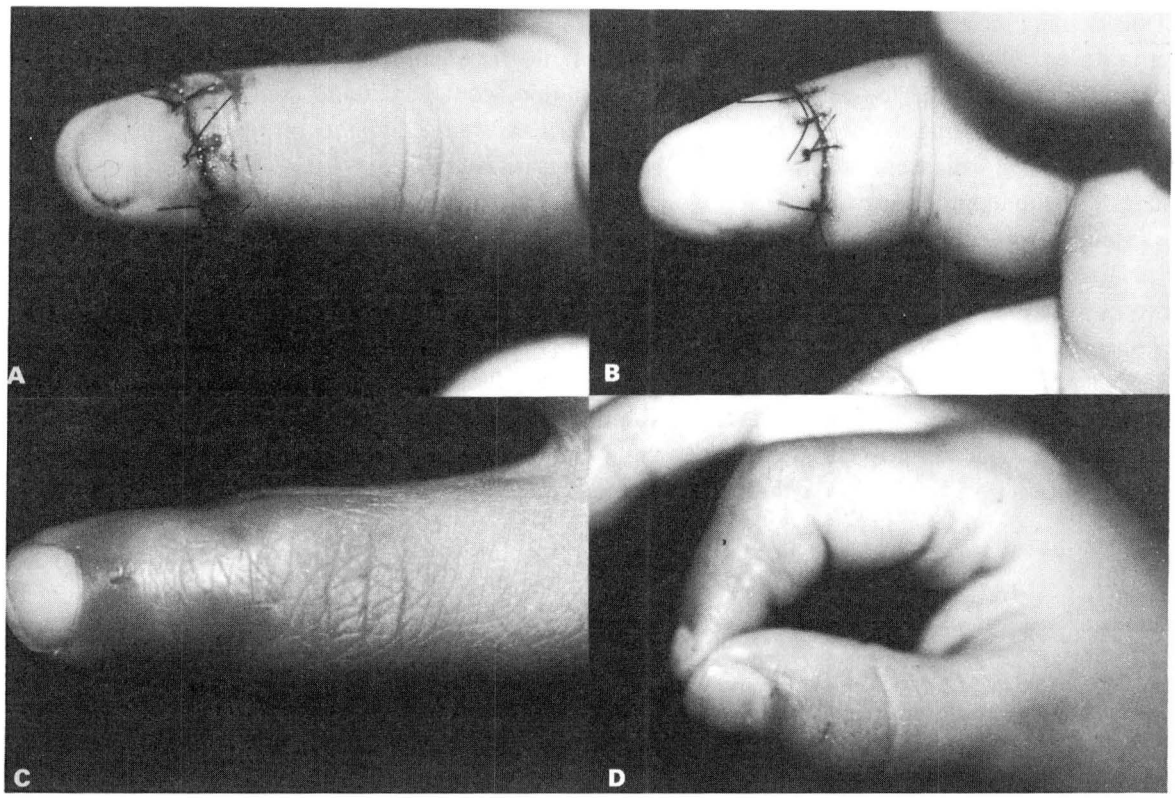

Fig. 8 — A e B) Tentativa de enxertia em amputação ao nível da zona III no dedo indicador direito. C e D) Reimplante do dedo após seis horas do acidente. Resultado estético e funcional.

restaurar o contorno da polpa digital e o comprimento adequado do leito ungueal.

O revestimento cutâneo da polpa digital deve ser estável e apresentar sensibilidade táctil sem parestesia, para permitir a pinça com o polegar e o reconhecimento de objetos[18]. Nessa função, a unha desempenha papel importante, suportando por contrapressão a força exercida sobre a polpa digital, que é transmitida em direção ao dorso do dedo. Além disso, busca-se o melhor aspecto estético não só da polpa digital como também da unha, usando-se o dedo contralateral para comparação. Para se evitar a deformidade da unha por insuficiência do leito ungueal, é necessário restaurar, pelo menos, dois terços de seu comprimento[21].

Nas amputações do tipo I, os resultados foram uniformemente bons, porque nesses casos o comprimento do leito ungueal mantém-se relativamente preservado e há pouco comprometimento do revestimento cutâneo da polpa digital. Nossa conduta, nesses casos, tem sido de reparar a lesão com enxerto de pele total obtido da parte amputada[23-25,27,29]. Para isso, é importante a retirada do tecido adiposo do segmento amputado, mantendo o hiponíquio íntegro; se houver exposição óssea ou comprometimento mais ventral da polpa digital, deve-se melhorar o leito receptor com avanço de retalho ventral tipo V-Y. Quando o segmento amputado não for encontrado ou estiver muito destruído, opta-se pelo uso de enxerto de pele retirado da região hipotenar. Não temos feito tratamento conservador dessas lesões como preconizam alguns autores[3,6,15,20], exceto em casos de perdas da polpa digital menores que três milímetros. Não incluímos esses casos neste trabalho.

Nas amputações transversas do tipo II distais à lúnula, foi possível a obtenção de bons resultados utilizando-se retalho ventral tipo V-Y[2,12,31,32], complementado com enxerto composto retirado do segmento amputado. A perda parcial desse enxerto, em alguns casos, não comprometeu o resultado final. Nas amputações oblíquas ventrais, nas quais foram utilizados retalhos à distância[7-10,14,16,17,19,28] (da eminência tenar ou do dorso do dedo adjacente), conseguiram-se resultados satisfatórios, porém sem sensibilidade discriminativa entre dois pontos. Nas amputações proximais à lúnula, os resultados foram uniformemente maus, exceto em um caso, no qual se incluiu no enxerto composto pequeno fragmento da falange distal.

Os maus resultados foram devidos à destruição da matriz ungueal em dois casos e à insuficiência do leito

ungueal em três. Dois desses casos evoluíram com infecção, levando à perda do enxerto composto. Devido aos maus resultados nesse tipo de amputação, alguns autores têm preferido o reimplante, realizando apenas anastomose arterial e simulando o retorno venoso com o emprego de sanguessugas[11] ou mantendo sangramento contínuo por meio de ferimento no leito ungueal e heparinização sistêmica[13]. Não indicamos esse tipo de reconstrução porque a anastomose arterial é extremamente difícil, não é possível reconhecer com precisão a extensão da lesão vascular, não existem veias dorsais disponíveis para a anastomose, a heparinização sistêmica pode levar a complicações graves, além de não termos sanguessugas do tipo *Hirudo medicinalis* em nosso meio. Uma alternativa para esses casos pode ser o uso de enxerto composto incluindo fragmento da falange distal, leito ungueal e hiponíquio, complementado com retalho à distância. Utilizamos esse procedimento em apenas um caso, com resultado satisfatório.

Em cinco casos de amputações proximais à base da unha, foi possível a realização do reimplante com anastomose de uma artéria e de uma veia dorsal[33]. Desses, três sobreviveram e apresentaram desenvolvimento normal da polpa digital e da unha, com retorno da sensibilidade táctil e discriminação entre dois pontos menor que 11 milímetros. Apesar da dificuldade técnica, não há dúvida alguma que nestes casos o reimplante é a solução mais adequada[30,32].

REFERÊNCIAS

1. Abu-Jamra, F.N. & Khuri, S.: The treatment of fingertip injuries. *J Trauma* 11: 749-757, 1971.
2. Atasoy, E., Ioakimidis, E., Kasdan, M.L., Kutz, J.E. & Kleinert, H.E.: Reconstruction of the amputated fingertip with a triangular volar flap. A new surgical procedure. *J Bone Joint Surg [Am]* 52: 921-926, 1970.
3. Bate, J.T.: Second and third intention healing of fingertip amputations: a salvage procedure. *Clin Orthop* 47: 151-155, 1966.
4. Beasley, R.W.: Reconstruction of amputated fingertips. *Plast Reconstr Surg* 44: 329-352, 1969.
5. Bojsen-Moller, J., Pers, M. & Schmidt, A.: Fingertip injuries: late results. *Acta Chir Scand* 122: 177-183, 1961.
6. Bossley, C.J.: Conservative treatment of digital amputations. *N Z Med J* 82: 379-386, 1975.
7. Bralliar, F. & Horner, R.L.: Sensory cross-finger pedicle graft. *J Bone Joint Surg [Am]* 51: 1264-1268, 1969.
8. Cronin, T.D.: The cross finger flap: a new method of repair. *Am Surg* 17: 419-425, 1951.
9. Curtis, R.M.: Cross finger pedicle flap and hand surgery. *Ann Surg* 145: 650-655, 1957.
10. Flatt, A.E.: The thenar flap. *J Bone Joint Surg [Br]* 39: 80-85, 1957.
11. Foucher, G.: Distal and very distal digital replantation. Em Brunelli, G.: *Textbook of microsurgery*, Milano, Masson, 1988. p. 499-503.
12. Frandsen, P.A.: A V-Y plasty as treatment of fingertip amputations. *Acta Orthop Scand* 49: 255-259, 1978.
13. Gordon, L., Leitner, D.W., Buncke, H.J. & Alpert, B.S.: Partial nail plate removal after digital replantation as an alternative method of venous drainage. *J Hand Surg [Am]* 10: 360-364, 1985.
14. Gottlieb, O. & Mathiesen, F.R.: Thenar flaps and cross finger flaps: a preliminary analysis of 28 cases. *Acta Chir Scand* 122: 166-176, 1961.
15. Holm, A. & Zachariae, L.: Fingertip lesions: an evaluation of conservative treatment versus free skin grafting. *Acta Orthop Scand* 45: 382, 1974.
16. Hoskins, H.D.: The versatile cross finger flap: a report on 26 cases. *J Bone Joint Surg [Am]* 42: 261-277, 1960.
17. Johnson, R.K. & Iverson, R.E.L.: Cross finger pedicle flaps in the hand. *J Bone Joint Surg [Am]* 53: 913-919, 1971.
18. Kleinert, H.E.: Fingertip injuries and their management. *Am Surg* 25: 41-51, 1959.
19. Kleinert, H.E., McAlister, C.G., McDonald, C.J. & Kutz, J.E.: A critical evaluation of cross finger flaps. *J Trauma* 14: 756-766, 1974.
20. Louis, D.S.: To graft or not to graft — the fingertip. *J Hand Surg [Am]* 10: 439-440, 1985.
21. Louis, D., Palmer, A. & Burney, R.: Open treatment of digital tip injuries. *JAMA* 244: 697-698, 1980.
22. MacDonald, C.J. & Tountas, C.P.: Fingertip injuries in children. Em Serafin, D. & Georgiade, N.G.: *Pediatric plastic surgery*, St. Louis, C.V. Mosby, 1984. p. 1066-1077.
23. Moynihan, F.J.: Long term results of split-skin grafting in fingertip injuries. *Br Med J* 2: 802-805, 1961.
24. Patton, H.S.: Split-skin grafts from hypothenar area for fingertip avulsions. *Plast Reconstr Surg* 43: 426-429, 1969.
25. Salaman, J.R.: Partial thickness skin grafting of fingertip injuries. *Lancet* 1: 705-710, 1967.
26. Sandzen, S.C.: Management of the acute fingertip injury in the child. *Hand* 6: 190-197, 1974.
27. Schenck, R.R. & Cheema, T.A.: Hypothenar skin grafts for fingertip reconstruction. *J Hand Surg [Am]* 9: 750-753, 1984.
28. Smith, J.R. & Bom, A.F.: An evaluation of fingertip reconstruction by cross finger and palmar pedicle flap. *Plast Reconstr Surg* 35: 409-418, 1965.
29. Sturman, M.J. & Duran, R.J.: The late results of fingertip injuries. *J Bone Joint Surg [Am]* 45: 289-298, 1963.
30. Suzuki, K. & Matsuda, M.: Digital replantations distal to the distal interphalangeal joint. *J Reconstr Microsurg* 3: 291-295, 1987.
31. Tupper, J. & Miller, G.: Sensitivity following volar V-Y plasty for fingertip amputations. *J Hand Surg [Br]* 10: 183-184, 1985.
32. Weston, P.A.M. & Wallace, W.A.: The use of locally based triangular flaps for the repair of fingertip injuries. *Hand* 8: 54-58, 1976.
33. Zumiotti, A.V.: *Reimplante de dedos*. Tese de Doutoramento, São Paulo, 1990.

Síndrome da medula tensionada na mielomeningocele: tratamento cirúrgico e resultados*

ANA PAULA TEDESCO GABRIELI[1], ANNE ROSENTHAL[2], LUCIANO SOUZA DIAS[3], JOHN FRANCIS SARWARK[4], DAVID G. MC CLONE[5]

RESUMO

Setenta e oito pacientes com mielomeningocele foram submetidos à liberação da medula espinhal que se encontrava tensionada em um período de sete anos. O nível neurológico dos pacientes antes da cirurgia de liberação era torácico ou lombar alto em 19% dos casos, lombar baixo em 41% e sacral em 30%. Todos apresentavam sinais e sintomas típicos de medula tensionada: escoliose (86%), perda de função muscular (49%), espasticidade dos membros inferiores (52%) e dor dorsal ou lombar (5%). Todos os casos tiveram o diagnóstico clínico confirmado por tomografia computadorizada ou por imagem de ressonância magnética, os quais também demonstraram a presença de hidromielia em 25% dos casos. O seguimento variou de um a oito anos.

Vinte e dois por cento dos pacientes mostraram melhora da espasticidade, em 73% não houve alteração e ela aumentou em 5%. Os pacientes que foram submetidos à rizotomia, concomitantemente, mostraram os melhores resultados. A perda da função muscular melhorou em 34%, não se alterou em 63% e se deteriorou em 3% dos casos. Todos os pacientes com dor melhoraram após a cirurgia. Na presença de escoliose, houve melhora em 10%, estabilização em 36% e aumento em 54% dos casos. Os melhores resultados foram encontrados em pacientes com baixo nível neurológico. Hidromielia e cifose estiveram associadas com os piores resultados.

A despeito da liberação da medula, 54% dos pacientes necessitaram cirurgia ortopédica. Vinte e dois por cento dos casos necessitaram nova liberação.

A presença da síndrome da medula tensionada deve ser suspeitada em qualquer paciente com mielomeningocele que apresente escoliose, diminuição da função muscular, dor dorsal ou lombar ou espasticidade nos membros inferiores. A cirurgia de liberação evita maior perda da função muscular ou aumento da espasticidade, controla a escoliose e alivia a dor.

SUMMARY

Tethered spinal cord syndrome in myelomeningocele: surgical treatment and results

78 myelomeningocele patients had tethered spinal cord released in a period of seven years. The neurological level of the patients prior to untethering was 19% thoracic or high lumbar; 41% low lumbar, and 30% sacral. All presented with typical signs and symptoms: scoliosis (86%), loss of muscle function (49%), spasticity of lower extremities (52%), and back pain (5%). Either a MRI or a CT myelogram was performed in all cases, which confirmed the initial diagnosis and showed the presence of hydromyelia in 25%. Follow-up ranged between 1 and 8 years. 22% showed improvement of spasticity, 73% did not change, and 5% increased spasticity. Patients who had adjunctive rhizotomy showed the best results. Loss of muscle function improved in 34%, did not change in 63%, and deteriorated in 3%. All patients with back pain preoperatively improved. In the scoliosis group, the overall result was improvement in 10%, stabilization in 36%, and increase in 55%. The best results were seen in low level patients. Hydromyelia and kyphosis were associated with poor results. Despite the tethered cord release, 54% of the patients required a later orthopedic surgery. 22% required

* Trab. realiz. na Northwestern University Medical School, Children's Memorial Hospital, Chicago, Illinois, EUA.

1. Ortop. e Traumatol. Infantil; Ex-Pediatric Research Fellow 1989-1990.
2. Estudante de Medicina.
3. Prof. Assoc. de Cirurg. Ortop.; Diretor da Clín. de Mielomeningocele.
4. Prof. Assoc. de Cirurg. Ortop.
5. Chefe do Dep. de Neurocirurg. Pediátr.

repeat surgery for untethering. Suspicion of tethered cord syndrome should exist for any myelomeningocele patient who presents with scoliosis, decreased muscle function, back pain, or spasticity of lower extremities. Untethering surgery should prevent further loss of muscle function or increased spasticity, control scoliosis, and relieve back pain.

INTRODUÇÃO

No desenvolvimento normal do feto, a coluna vertebral e a medula espinhal crescem, a princípio, sincronicamente, mas, mais tarde, a medula espinhal ascende, de forma que no nascimento ela está no nível de L3 e no segundo mês de vida ela alcança o nível L1-L2[2,3]. Alguns fatores podem perturbar essa ascensão, como a presença de um lipoma intramedular, um *filum terminale* espesso ou um defeito meníngeo.

A síndrome da medula tensionada na mielomeningocele pode vir a ser primária (devido a malformação local)[18] ou secundária ao fechamento cirúrgico[16,19,20,22]. Enquanto a forma primária não é tratada diretamente, técnicas de fechamento mais avançadas estão sendo usadas na tentativa de reduzir a formação de cicatriz e tensionamento na forma secundária[11]. Mesmo com a melhoria dessas técnicas, grande número de casos da síndrome da medula tensionada continua a ser visto nessas crianças.

O diagnóstico da síndrome da medula tensionada nesses pacientes é essencialmente clínico. Os sinais clínicos são variáveis, mas um ou mais dos seguintes são vistos: 1) perda de função muscular, o que enfatiza a importância de testes musculares anuais; 2) desenvolvimento de espasticidade nas extremidades inferiores, principalmente isquiotibiais mediais, e dorsiflexores e evertores do tornozelo (raramente uma paralisia espástica está presente no nascimento, com exceção dos casos com lesões cervicais e torácicas altas); 3) desenvolvimento precoce de escoliose (abaixo dos seis anos de idade, na ausência de anomalias congênitas dos corpos vertebrais); 4) dor no nível do fechamento da lesão; 5) aumento da lordose lombar em uma criança mais velha. Alterações da função urológica também são observadas nesse diagnóstico.

Revisando-se 208 casos de mielomeningocele fechados em nossa instituição, de 1975 a 1985, 20% mostraram sinais clínicos da síndrome da medula tensional. Quando esses pacientes foram avaliados por imagem de ressonância magnética ou mielografia por tomografia computadorizada, grande número deles demonstrou hidromielia. A hidromielia parece ocorrer como resultado da descompressão espontânea da hidrocefalia através do sistema ventricular anômalo (a malformação de Arnold-Chiari). A manifestação clínica da hidromielia é o desenvolvimento de curvatura vertebral. Hall & col. relataram 11 casos de escoliose progressiva e hidromielia associadas com hidrocefalia[7].

MATERIAL E MÉTODOS

Foi efetuada uma revisão retrospectiva dos prontuários, radiografias e dados computadorizados armazenados na Clínica desde 1982. Na Clínica da Espinha Bífida do Children's Memorial Hospital, de 1981 a 1988, 93 crianças revelaram achados clínicos da síndrome da medula tensionada e foram submetidas ao tratamento cirúrgico dessa condição. Quinze casos foram excluídos deste estudo, uma criança mostrou melhora clínica sem o tratamento cirúrgico e em outra o neurocirurgião foi incapaz de liberar a medula. Em 13 crianças, o seguimento era menor que um ano. O grupo final para o estudo consistiu de 78 pacientes, nos quais o defeito foi fechado nas primeiras 48 horas de vida; esses pacientes foram analisados para avaliação dos resultados do tratamento cirúrgico de liberação da medula espinhal tensionada.

Todos os 78 pacientes foram submetidos à avaliação clínica pelos autores, com poucas exceções; nesses poucos casos, o prontuário foi revisado. Dos 91 pacientes iniciais que foram submetidos com sucesso à liberação cirúrgica, 49 eram do sexo masculino e 42 do feminino. Doze crianças, após a primeira cirurgia de liberação da medula, mostraram sinais clínicos de retensionamento e foram submetidas a uma segunda cirurgia. Duas crianças necessitaram um terceiro procedimento de liberação.

Todas as crianças tiveram uma avaliação pré-operatória com imagem por ressonância magnética da medula ou, na parte inicial deste estudo, uma mielografia com tomografia computadorizada, os quais confirmaram o diagnóstico clínico inicial, sendo que todas elas foram submetidas à liberação cirúrgica da medula espinhal por um neurocirurgião experiente (D.M.), usando técnica com microcirurgia e laser.

Todos os pacientes foram seguidos por mais de um ano. Trinta e oito foram seguidos entre um e dois anos, 20 entre dois e três e 20 por mais de três anos. Nosso maior seguimento foi de oito anos.

Nível motor — Com relação ao nível motor, antes da liberação, 13% dos pacientes eram de nível torácico ou lombar alto, sem função do músculo quadríceps. Quarenta e um por cento eram de nível lombar baixo, com função motora do quadríceps e isquiotibiais mediais, mas sem função dos músculos glúteos; 37% eram de nível sacral, com função dos glúteos; em 9%, o nível motor não pôde ser adequadamente determinado pelo método utilizado de teste muscular manual.

Cirurgias associadas — Na ocasião da liberação cirúrgica da medula, em 17 pacientes foram realizadas outras cirurgias concomitantes, como segue: duas descompressões de fossa posterior, uma incisão de lipoma intraespinhal; duas remoções de cistos aracnóideos; seis remoções de tumores dermóides, sete rizotomias posteriores seletivas (realizadas com o propósito de reduzir a espasticidade), uma inserção de desvio ventrículo-peritoneal e uma excisão de diastematomielia.

Hidromielia — A hidromielia estava associada com a síndrome da medula tensionada em 20 pacientes (21,5%).

Idade na cirurgia — Nenhuma criança foi submetida ao tratamento cirúrgico da síndrome da medula tensionada em idade inferior a um ano. Sessenta por cento foram operadas entre um e seis anos, 33% entre seis e 11 e 7% entre 11 e 18.

Apresentação clínica da síndrome da medula tensionada — Em nossa clínica, desde 1981, 44 crianças apresentaram escoliose sem anormalidades dos corpos vertebrais (56%); 38 revelaram perda da função muscular detectada por testes musculares manuais seriados (49%); 41 mostraram sinais de espasticidade envolvendo as extremidades inferiores (52%) e quatro crianças queixavam-se de dor localizada na região do fechamento do defeito (5%). Em 39 crianças (50%), havia mais de um sinal clínico da síndrome da medula tensionada; as outras crianças apresentaram achados isolados dessa síndrome: escoliose em 14%; espasticidade em 16%; perda da função muscular em 14% e dor em 4% dos casos.

RESULTADOS

Escoliose, espasticidade, perda da função muscular e dor

A resposta clínica da escoliose à liberação cirúrgica foi cuidadosamente avaliada através da análise das radiografias da coluna, em incidências ântero-posterior e lateral, realizadas na posição sentada, sem órtese. Um resultado foi considerado bom quando a curvatura diminuiu em pelo menos dez graus; um resultado foi considerado regular quando a curvatura permaneceu inalterada e um resultado foi considerado mau quando a curvatura progrediu mais de dez graus.

A resposta clínica da dor após a cirurgia foi considerada boa quando ela foi completamente aliviada e má quando persistiu.

A análise da melhora clínica da espasticidade foi difícil; entretanto, graduamos os resultados como melhora quando nela ocorreram alterações óbvias, consideradas por pelo menos dois dos autores; não melhora quando a espasticidade permaneceu inalterada após a liberação da medula e deterioração quando ela progrediu.

Um sistema similar de graduação foi usado para a perda da função muscular com melhora, sendo assim considerada quando o teste muscular manual realizado pelo fisioterapeuta demonstrava nítida melhora; ausência de melhora quando a força muscular permanecia inalterada em relação ao estado pré-operatório e deterioração quando ela se tornou ainda pior após a liberação cirúrgica.

Escoliose — Resultados gerais

Dos 44 pacientes, em quatro, o resultado foi bom (9%); em 16, foi regular (36,4%), com resposta positiva global de 45,4%; em 24, a despeito da liberação da medula, a curvatura mostrou progressão (54,6%). Pode-se notar que, muito freqüentemente no primeiro ano, após a liberação cirúrgica, houve melhora da curvatura, mas, gradualmente, alguns deles iniciaram a deterioração.

Se tomarmos os 35 pacientes que tiveram somente uma cirurgia, encontramos melhora da curvatura em três (8,6%), ausência de alteração em oito (22,9%) e progressão da deformidade em 24 (68,5%), com resposta positiva global em 31,5%.

Escoliose e nível motor — Hidromielia

Treze pacientes com escoliose eram de níveis lombar baixo ou sacral. A resposta clínica da escoliose após a liberação medular desses pacientes foi surpreendente: em três, a curvatura mostrou diminuição gradual; em sete, a curvatura permaneceu estável e somente em três a curvatura progrediu, com resposta positiva global de 77%. Entre os casos de progressão da curvatura, dois apresentavam hidromielia associada e um dos pacientes teve complicação, com perda do nível neurológico para T12; um desses pacientes necessitou outro procedimento de liberação e outro teve um cisto aracnóideo excisado concomitantemente.

Trinta e um pacientes pertenciam ao nível lombar alto. Um paciente teve bom resultado, com melhora da deformidade (3,2%); em nove, a curvatura se estabilizou (29,1%); em 21, houve progressão da deformidade (67,7%). Nesse grupo, a resposta positiva global foi de 32,2%. Entre esses casos, nos quais a curvatura progrediu, nove tinham associação com hidromielia e 12 não a apresentavam.

Se considerarmos os casos sem hidromielia (32 pacientes), os resultados foram bons e regulares em 18 (56,3%) e maus em 14 (43,7%).

Dos 12 pacientes com hidromielia associada, a curvatura não progrediu em um (8,4%) e mostrou progressão em 11 (91,6%).

Escoliose e magnitude da curvatura

Trinta e oito pacientes apresentavam curvaturas inferiores ou iguais a 45° antes da liberação da medula. Cinqüenta por cento mostravam ausência de progressão ou regressão parcial das curvaturas e em 50% deterioravam. Em seis pacientes que apresentavam curvaturas acima de 45°, um mostrou melhora da deformidade (16%) e cinco deterioraram (84%).

Sete pacientes necessitaram de artrodese da coluna vertebral para controlar a deformidade. Em três, a curvatura inicial antes da liberação medular era igual ou inferior a 45°.

Espasticidade

Dos 41 casos nos quais a espasticidade estava presente antes da cirurgia, nove tiveram melhora no pós-operatório (22%), em 30 (73%) não houve alteração e em dois casos (5%), a espasticidade aumentou. Cinco dos nove pacientes que tiveram diminuição da espasticidade foram submetidos a rizotomia seletiva posterior como um procedimento associado à liberação da medula, por causa da severidade da espasticidade envolvendo as extremidades inferiores.

Perda da função muscular

Dos 38 pacientes nos quais havia perda da função muscular detectada clinicamente no período pré-operatório, em 13 (34,2%), a função muscular melhorou, em 24, não foi alterada (63,1%) e em um (2,6%), houve perda de nível neurológico (de lombar para torácico).

Dor

Em todos os casos em que havia dor dorsal ou lombar antes da cirurgia, houve melhora após a liberação da medula.

Hidromielia

A presença de hidromielia teve efeito deletério quanto à melhora da escoliose esperada no pós-operatório na criança de nível neurológico lombar ou lombossacro, quando comparada com aquela sem hidromielia. A hidromielia não pareceu comprometer os resultados quanto à melhora da espasticidade e perda da função muscular. Dos 29 pacientes com síndrome da medula tensionada sem hidromielia, 24% mostraram melhora da espasticidade e dos 26 pacientes com a síndrome e sem hidromielia, 35% tiveram melhora da função muscular.

Cirurgias ortopédicas

Quarenta e duas crianças (54%), a despeito da cirurgia de liberação da medula, ainda mostravam deformidades significativas envolvendo as extremidades inferiores, as quais necessitaram procedimentos ortopédicos múltiplos. As deformidades ortopédicas mais comuns foram: contratura em flexão do joelho, secundária à espasticidade dos isquiotibiais, e contratura da cápsula posterior e deformidade em calcâneo-valgo do pé, secundária à espasticidade dos dorsiflexores e evertores.

Os procedimentos ortopédicos mais comuns realizados foram: liberação flexora radical do joelho, artrodese da coluna, redução cirúrgica de subluxação ou luxação do quadril (realizadas em criança de nível lombossacro) e liberações tendinosas no nível do pé.

Complicações da cirurgia de liberação da medula tensionada

Três complicações maiores ocorreram nos 91 primeiros casos (3,2%). Em um, ocorreu grande perda da função muscular, de L4 para L1. Complicação similar verificou-se em outra criança, a qual, pré-operatoriamente, pertencia ao nível sacral e, após a cirurgia, passou a funcionar em nível torácico. Um caso de infecção profunda da ferida operatória necessitou de drenagem cirúrgica e antibioticoterapia.

DISCUSSÃO

As deformidades vertebrais paralíticas na mielomeningocele têm sido relatadas em 90% dos pacientes[1,10,13,15]. A escoliose é a deformidade ortopédica mais comum nesses pacientes; a incidência dessa deformidade parece estar relacionada ao nível do defeito ósseo, com 100% de incidência de escoliose no nível T12, 90% no L1, 80% no L2, 70% no L3, 60% no L4, 25% no L5 e 5% no S1[13]. As curvas paralíticas não congênitas desenvolve-

ram-se gradualmente antes dos dez anos e aumentam rapidamente na época do estirão de crescimento da adolescência. Raycroft & Curtis[15], dividindo a escoliose vista na mielomeningocele entre os tipos do desenvolvimento ou congênitos, dependendo do envolvimento ósseo da deformidade, notaram que de 130 pacientes sem anomalias vertebrais 52% desenvolviam escoliose progressiva. A maioria das curvaturas ocorreu entre cinco e dez anos de idade. Sua análise sugere o desequilíbrio muscular e a postura habitual como fatores causadores. Oitenta e três por cento desses pacientes tinham obliqüidade pélvica e 70%, luxação de quadril associada.

Nos últimos dez anos, crescente literatura tem-se acumulado, sugerindo o conceito de que a escoliose do tipo de desenvolvimento pode estar associado à hidromielia[5-7,12,14]. Hall & col.[7] documentaram a relação entre escoliose e hidromielia em 11 pacientes.

A síndrome da medula tensionada foi reconhecida recentemente como fator causal no desenvolvimento de escoliose. Riegel[16] revisou 102 pacientes, a maioria com mielomeningocele, de nível lombar ou sacral, com síndrome da medula tensionada. Embora a maioria dos problemas vistos constasse de alterações neurológicas, sete desses pacientes tinham escoliose associada. A melhora dos sintomas neurológicos e da postura foi notada após a liberação da medula, mas a escoliose, na melhor das hipóteses, foi estabilizada, mas não melhorada, na sua experiência.

Elias & Seber[4], em 1988, revisaram 17 pacientes com disfunção neurológica progressiva, incluindo deterioração da função da bexiga e deformidades ortopédicas progressivas, associadas com a síndrome da medula tensionada. Quatro pacientes com mielomeningocele foram submetidos a cirurgia e em todos foi encontrada medula tensionada; a melhora dos sintomas ocorreu após a liberação. Hughes & Dias[9] mostraram que o tratamento cirúrgico da síndrome da medula tensionada, especialmente nas crianças de nível lombar baixo e sacral, resultava em uma resposta positiva, com redução da curva escoliótica no primeiro ano de pós-operatório; eles recomendaram tratamento cirúrgico agressivo para a criança com mielomeningocele e escoliose causada por medula tensionada ou hidromielia, especialmente na de baixo nível neurológico. Em 1988, Weiner, Burke & Root[21] relataram sua experiência em dez pacientes com mielomeningocele que apresentavam escoliose progressiva e deterioração da função muscular; todos os pacientes foram submetidos a exame por ressonância magnética, o qual foi positivo em nove. Três desses nove tinham hidromielia associada e foram tratados por liberação da medula tensionada, sendo que os resultados, a curto prazo, mostraram melhora na função muscular, com gradual mas não completa resolução da deformidade da coluna vertebral. O presente estudo demonstrou melhor manejo da escoliose. A estabilização ou regressão parcial da curvatura ocorreu em 45,4% dos casos tratados pela liberação da medula. Se considerarmos somente os pacientes sem hidromielia, a resposta positiva foi um pouco melhor (56,3%).

Também em 1988, Schmidt & Yngve[17] relataram sua experiência inicial em 21 pacientes com mielomeningocele e síndrome da medula tensionada, sendo que todos foram submetidos ao tratamento cirúrgico; seis mostraram melhora da função, 12 permaneceram inalterados e três pioraram. Suas complicações incluíram um paciente com aumento da incontinência e dois com aumento da fraqueza dos tornozelos, o que não interferia com a deambulação. Eles enfatizaram que o risco potencial da liberação da medula tensionada deve ser mantido em mente quando o procedimento for considerado.

Em nosso estudo, 22% das crianças mostraram diminuição da espasticidade, com importante papel da rizotomia seletiva posterior para os casos mais severos. A melhora da função muscular foi vista em 34,2% dos pacientes que se apresentaram à cirurgia com perda de força motora. Em 63,1% não houve alteração pós-operatória. Ainda mais importante: a liberação da medula tensionada, no que tange à espasticidade e à perda da função muscular, mostrou prevenção da progressão dos achados clínicos, assim como excelente resultado para um pequeno número de crianças com dor.

Persiste ainda a necessidade de maior casuística, com maior seguimento, para determinar conclusões definitivas. O presente estudo tem seguimento entre um e dois anos para quase 50% dos pacientes.

CONCLUSÃO

Os quatro aspectos clínicos mais importantes da síndrome da medula tensionada na mielomeningocele são: 1) aparecimento precoce de escoliose abaixo dos seis anos de idade, na ausência de deformidade óssea congênita dos corpos vertebrais, especialmente na criança de nível lombar baixo ou sacral; 2) aparecimento de espasti-

cidade nas extremidades inferiores, especialmente nos músculos isquiotibiais e dorsiflexores/evertores do tornozelo; 3) perda total ou parcial da força muscular; 4) dor no local do fechamento do defeito. Em pelo menos 50% das crianças, mais do que um sinal clínico estará presente; esses aspectos clínicos da síndrome da medula tensionada são mais comuns nos primeiros seis anos de vida.

O tratamento cirúrgico dessa entidade leva a uma melhora global quanto à escoliose, espasticidade e retorno parcial da função muscular em cerca de 30% dos pacientes. A melhor resposta é vista na criança com nível neurológico lombar baixo ou sacral. Em nossas séries, 22% dos pacientes necessitaram de outra cirurgia para liberação e em 17 pacientes, além da liberação, outros procedimentos foram realizados simultaneamente. Os procedimentos neurocirúrgicos mais freqüentemente associados foram excisão de tumor dermóide e rizotomia seletiva posterior para o tratamento de espasticidade.

Pelo menos 50% dos pacientes, após a liberação da medula, necessitaram procedimentos cirúrgicos ortopédicos posteriores, a fim de alcançar a correção completa de suas deformidades. As cirurgias mais comumente realizadas foram ao nível do joelho (liberação flexora), do tornozelo (liberação ântero-lateral) e do quadril (redução aberta de subluxação ou luxação do quadril).

Os melhores resultados para correção da escoliose parecem ocorrer quando o tratamento cirúrgico é realizado precocemente e quando a curvatura é menor do que 45°.

Os seguintes sinais representam mau prognóstico quanto à correção pós-operatória da escoliose: presença de cifose, hidromielia, nível torácico e curvatura maior do que 45°. A presença de hidromielia não tem efeito adverso no resultado final da resposta clínica quanto à espasticidade e função muscular ou na escoliose nas crianças de nível neurológico alto.

Até o presente momento, não temos achados diagnósticos substanciais da entidade através da imagem por ressonância magnética ou mielografia.

Os achados diagnósticos da síndrome da medula tensionada devem ser mantidos em mente. O tratamento cirúrgico deve ser realizado por um neurocirurgião experiente e irá: 1) melhorar a dor; 2) prevenir perdas posteriores da função muscular; 3) prevenir o aumento da espasticidade em quase todos os pacientes; 4) controlar a escoliose em mais de um terço dos pacientes; entretanto, nas crianças de nível lombar baixo e sacral, a resposta de melhora da escoliose pode ser bastante expressiva.

Estudos multicêntricos e um maior seguimento ainda são necessários para alcançar conclusões definitivas.

REFERÊNCIAS

1. Banta, J.V. & col.: Fifteen years review of myelodysplasia. *J Bone Joint Surg [Am]* 58: 726, 1976.
2. Barry, A.: A quantitative study of the prenatal changes in angulation of the spinal nerves. *Anat Rec* 126: 97-110, 1956.
3. Barson, A.J.: The vertebral level of termination of the spinal cord during normal and abnormal development. *J Anat* 106: 489-497, 1970.
4. Elias, E.R. & Seber, M.W.: Tethered-cord syndrome. *Develop Med Child Neurol Suppl* 57: 26, 1988.
5. Hall, P.V., Campbell, R.L. & Kalsbeck, J.E.: Myelomeningocele and progressive hydromyelia. *J Neurosurg* 43: 457-463, 1975.
6. Hall, P.V., Lindseth, R.E. & Campbell, R.L.: Myelodysplasia and developmental scoliosis: a manifestation of syringomyelia. *Spine* 1: 50-58, 1976.
7. Hall, P. & col.: Scoliosis and hydrocephalus in myelocele patients. The effects of ventricular shunting. *J Neurosurg* 50: 174-178, 1979.
8. Heinz, R.E. & col.: Tethered spinal cord following meningomyelocele repair. *Radiology* 131: 153-163, 1979.
9. Hughes, W.A. & Dias, L.S.: Scoliosis in myelomeningocele. The role of tethered cord and hydromyelia. *Develop Med Child Neurol Suppl* 57: 26, 1988.
10. Mackkel, J.C. & Lindseth, R.E.: Scoliosis in myelodysplasia. *J Bone Joint Surg [Am]* 57: 1031, 1975.
11. McClone, D.G.: Technique for closure of myelomeningocele. *Child's Brain* 6: 65-73, 1980.
12. Menelaus, M.B.: *The orthopaedic management of spina bifida cystica*. 2nd ed., Edinburgh, Churchill, Livingstone, 1980. p. 152-187.
13. Moe, J.H. & col.: *Scoliosis and other spinal deformities*. Philadelphia, W.B. Saunders, 1978. p. 239-287.
14. Park, T.S. & col.: Progressive spasticity and scoliosis in children with myelomeningocele. Radiological investigation and surgical treatment. *J Neurosurg* 62: 367-375, 1985.
15. Raycroft, J.F. & Curtis, B.H.: Spinal curvature in myelomeningocele. *AAOS Symposium on Myelomeningocele*. St. Louis, C.V. Mosby, 1972.
16. Reigel, D.H.: Tethered spinal cord. *Concepts Pediatr Neurosurg* 4: 142-164, 1983.
17. Schmidt, F. & Yngve, D.: Tethered cord release: risks and benefits. *Develop Med Child Neurol Suppl* 57: 27, 1988.
18. Stark, G.D. & Drummond, M.: The spinal cord lesion in myelomeningocele. *Develop Med Child Neurol Suppl* 25: 1, 1971.
19. Tamaki, N. & col.: Tethered cord syndrome of delayed onset following repair of myelomeningocele. *J Neurosurg* 69: 393-398, 1988.
20. Venes, J.L. & Stevens, E.A.: Surgical pathology in tethered cord secondary to myelomeningocele repair. *Concepts Pediatr Neurosurg* 4: 165-185, 1983.
21. Weiner, L.S., Burke, S.W. & Root, L.: The use of MRI in myelodysplasia. *Develop Med Child Neurol Suppl* 57: 27, 1988.
22. Yamada, S., Zinke, D.E. & Sanders, D.: Pathophysiology of tethered cord syndrome. *J Neurosurg* 54: 494-503, 1981.

Idade do aparecimento radiológico do núcleo epifisário proximal do fêmur*

SIZÍNIO KANAN HEBERT[1], ALFEU CLÁUDIO MONTEIRO PIFFERO[2], JESUS HERNAN MONCADA VASQUES[2], LUÍS FERNANDO GLUCHUK PIRES[2], RALPHO ALONSO SANTAMARIA RAMIREZ[2], NATALIE ANNA MICHALSKI[3]

RESUMO

Os autores avaliam radiologicamente a idade de aparecimento do núcleo epifisário femoral proximal em crianças com quadris normais, instáveis e luxados. Foram revisadas 369 radiografias de crianças de zero a 12 meses, acompanhadas no serviço de Ortopedia e Traumatologia da PUCRS pelo Grupo de Ortopedia Infantil (GOI) nos últimos dez anos. Comparam os dados com a literatura mundial e propõem um padrão médio.

SUMMARY

Age in which the proximal femoral center of ossification can be seen radiologically

The authors performed a radiographic estimation of the age in which the proximal femoral center of ossification can be seen in children with normal, unstable, and dislocated hips. They reviewed 369 X-rays of children with 0-12 months of age seen at the Orthopedics Service of the São Lucas Hospital of the Pontificial Catholic University of Rio Grande do Sul, by the Child Orthopedics Group in the last 10 years. They compare their findings to world literature and propose a mean pattern.

INTRODUÇÃO

A enfermidade luxante do quadril compreende um largo espectro de anomalias que vão desde a instabilidade por lassidão capsular até a luxação completa do quadril. O termo displasia enfatiza a natureza dinâmica das alterações de crescimento dos componentes osteocondrais do quadril da criança e sua resposta às forças biomecânicas anormais[2].

Quando se classifica a luxação congênita do quadril (LCQ), deve-se diferenciar dois grupos principais: a LCQ teratológica e a LCQ típica. A teratológica caracteriza-se pela associação de outras malformações, anomalias cromossômicas ou desordens neuromusculares (artrogripose múltipla congênita, mielomeningocele, etc.). A LCQ típica ocorre nas crianças sem outras patologias associadas[2].

Normalmente, a cabeça femoral se ossifica entre o 4º e o 6º meses de vida extra-uterina. Sabe-se que no quadril luxado ou subluxado essa ossificação é retardada[2].

O objetivo deste trabalho foi o de obter um padrão etário para o aparecimento do núcleo epifisário femoral proximal nas nossas crianças e compará-lo com o padrão apresentado pela literatura mundial.

MATERIAL E MÉTODOS

Este trabalho foi realizado no Serviço de Ortopedia e Traumatologia do Hospital São Lucas da PUCRS. Foram analisadas 369 radiografias de pacientes acompanhados nos últimos dez anos pelo GOI. A idade das crianças variou de zero a 12 meses. Das radiografias, 193 eram de crianças com quadris normais, 90 com quadris instáveis ao nascimento e 86 de crianças com quadril luxado uni ou bilateralmente, interessando sempre o lado luxado nos casos unilaterais. As meninas foram maioria, com 246 radiografias. As crianças foram agrupadas pela faixa etária em que foi realizado o raio X. Foram excluídas dessa análise todas as crianças com algum tipo de patologia que pudesse alterar a ossificação do núcleo.

RESULTADOS

Os gráficos 1, 2 e 3 demonstram o aparecimento do núcleo epifisário conforme a faixa etária nos casos

* Trab. realiz. no Serv. de Ortop. e Traumatol. do Hosp. São Lucas, PUCRS, Porto Alegre, RS.

1. Responsável pelo Grupo de Ortopedia Infantil da PUCRS.
2. Residente do 3º ano do SOT-PUCRS.
3. Doutoranda do 6º ano da Fac. de Med.-PUCRS.

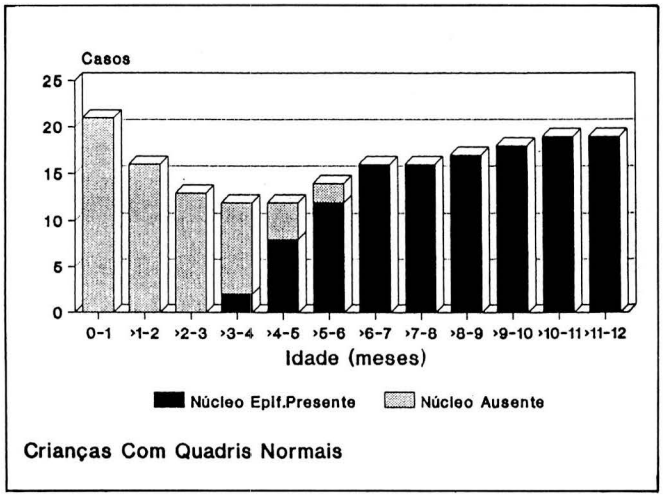

Gráfico 1 — Número de casos por faixa etária

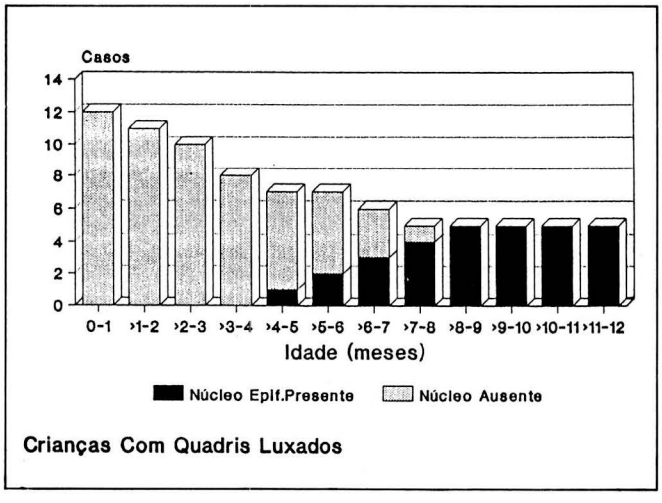

Gráfico 2 — Número de casos por faixa etária

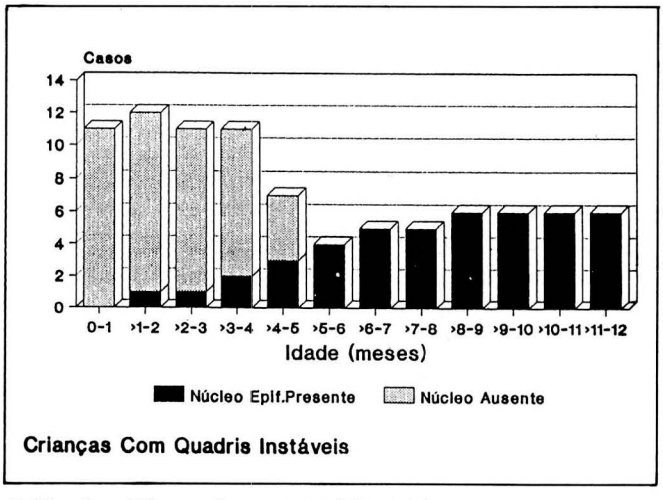

Gráfico 3 — Número de casos por faixa etária

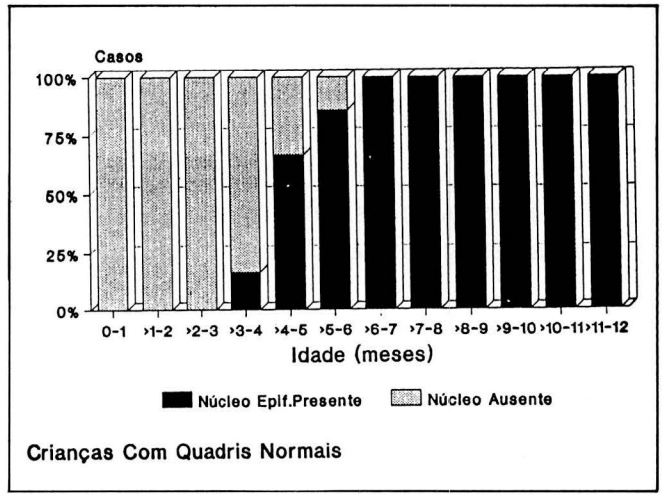

Gráfico 4 — Percentual de casos por faixa etária

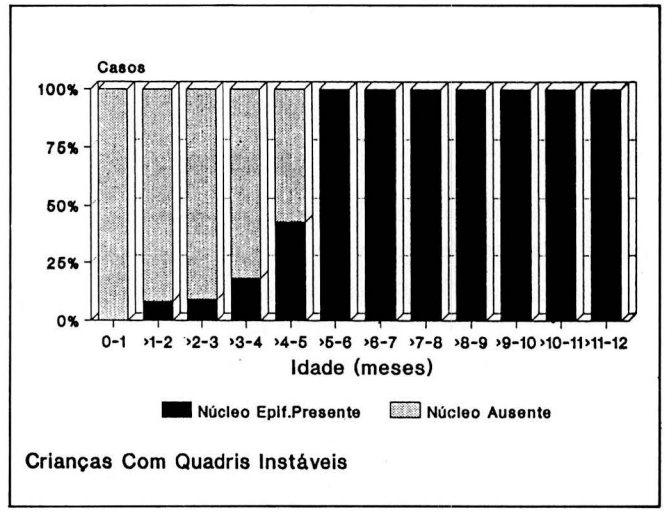

Gráfico 5 — Percentual de casos por faixa etária

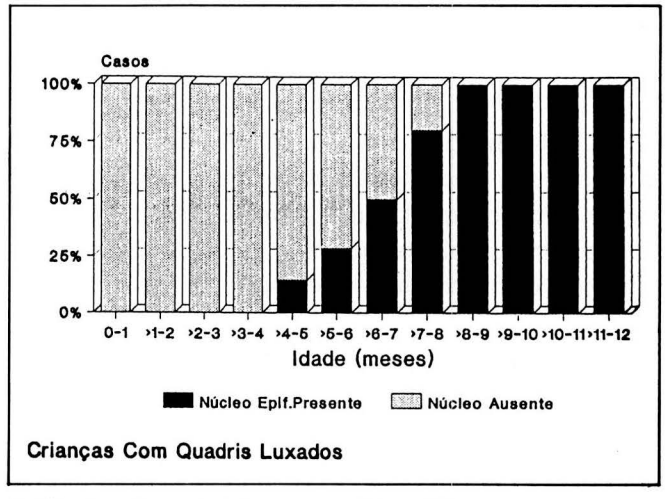

Gráfico 6 — Percentual de casos por faixa etária

estudados. O gráfico 4 demonstra que as crianças normais tiveram 16,6% de núcleos presentes no 4.º mês, 66,6% no 5.º, 85,7% no 6.º e 100% no 7.º mês. No gráfico 5, observa-se que, das crianças com quadris instáveis, 8,3% tinham imagem radiográfica do núcleo epifisário no 2.º mês, 9,1% no 3.º, 18,2% no 4.º, 42,9% no 5.º e 100% no 6.º mês. O gráfico 6 mostra que as crianças com quadris luxados tiveram 14,3% de núcleos presentes no 5.º mês, 28,6% no 6.º, 50% no 7.º, 80% no 8.º e 100% no 9.º mês.

Através do gráfico 7, podemos inferir, embora sem comprovação estatística, que o aparecimento do núcleo epifisário da cabeça femoral apresentou picos distintos nas crianças com quadris normais e instáveis quando comparadas às crianças com quadris luxados. Esse gráfico expressa a diferença percentual dos gráficos 4, 5 e 6 nas diversas faixas etárias. Observa-se ossificação mais precoce de quadris normais e instáveis, em comparação aos luxados.

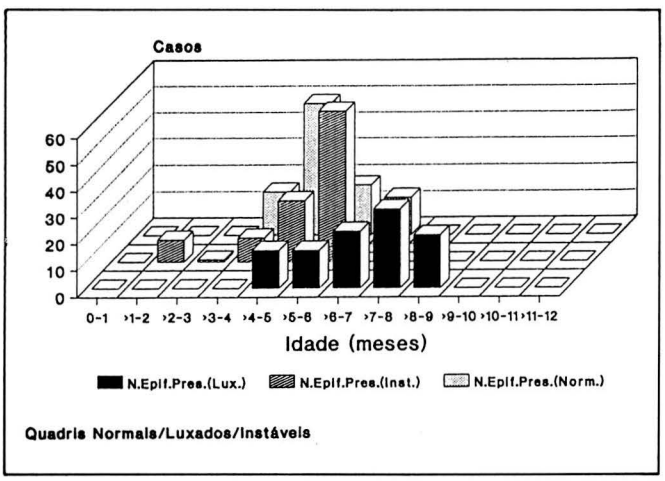

Gráfico 7 — Diferença percentual por faixa etária

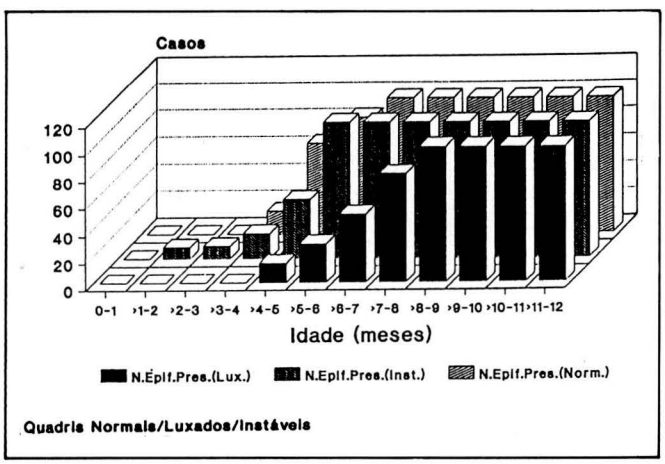

Gráfico 8 — Percentual de casos por faixa etária

O gráfico 8 expressa a comparação entre os gráficos 4, 5 e 6 e demonstra a progressão mais lenta da curva nos quadris luxados.

Os resultados dos gráficos 1, 2 e 3 foram analisados estatisticamente pelo teste exato de Fischer para $p < 0,05$, observando-se diferença estatisticamente significativa entre as crianças com quadris normais e luxados nos 5.º, 6.º e 7.º meses. A comparação entre os quadris normais e instáveis e os instáveis e luxados não apresentou diferença estatisticamente significativa.

DISCUSSÃO

A LCQ é uma patologia que, segundo Barlow, aparece numa freqüência de 1,55/1.000, apresentando ainda grandes variações geográficas de freqüência.

A idade de aparecimento radiológico do núcleo epifisário femoral proximal tem variado, caso estejamos diante de um quadril normal, luxado ou instável. Em crianças escocesas, o aparecimento deu-se aos quatro meses no lado normal de crianças com LCQ unilateral, aos cinco no lado luxado e aos seis nos casos bilaterais[1].

O aparecimento do núcleo de ossificação femoral proximal coincide com o surgimento da penetração de vasos do ligamento redondo na cabeça. Do quarto ao oitavo mês, o centro de ossificação cresce para ocupar o terço médio da cabeça cartilaginosa. As alterações vasculares que ocorrem durante o crescimento da cabeça femoral são responsáveis pelo aparecimento do núcleo de ossificação. A demora no aparecimento e o retarde do desenvolvimento do núcleo secundário de ossificação da cabeça femoral na LCQ poderiam ser explicados por alterações vasculares: os vasos epifisários laterais ficam ocluídos pela compressão capsular, permanecendo apenas os vasos metafisários abertos à circulação. Com a redução da articulação, verifica-se uma aceleração da ossificação da epífise femoral proximal[3].

Em nossa análise das 369 radiografias, constatamos que as crianças com quadris normais tiveram um pico de aparecimento do núcleo epifisário femoral proximal entre o 5.º e o 6.º meses. As crianças com quadris instáveis revelaram esse pico entre o 6.º e o 7.º meses. Já nas crianças com quadris luxados, esse pico deu-se entre o 8.º e o 9.º meses. Houve também um caso de instabilidade em que os núcleos ossificaram no segundo mês.

Nossos resultados, no que tange a quadris normais, equivalem aos descritos por Tachdjian[2]. Com relação aos quadris luxados, encontramos resultados semelhantes aos descritos por Bertol & col.[1].

Não pôde ser comprovado estatisticamente que os núcleos aparecem em determinada faixa etária, por não ter havido acompanhamento de uma amostra de casos por determinado tempo, tendo-se obtido diversas amostras de pacientes de variadas faixas etárias.

O que podemos inferir do trabalho é que existe diferença estatisticamente significativa entre o número de casos de quadris normais ossificados e luxados ossificados nos 5º, 6º e 7º meses de vida extra-uterina.

REFERÊNCIAS

1. Bertol, P., MacNicol, M.F. & Mitchell, G.P.: Radiographic features of neonatal congenital dislocation of the hip. *J Bone Joint Surg [Br]* 64: 176-179, 1982.
2. Tachdjian, M.O.: Congenital deformities. Em *Pediatric Orthopedics*, Philadelphia, W.B. Saunders, 1990. Cap. 2, p. 297-549.
3. Trueta, J.: The normal vascular anatomy of the human femoral head during growth. *J Bone Joint Surg [Br]* 39: 358-394, 1957.

Artrite séptica do quadril*

STÉLIO GALVÃO[1], JORGE PEDERNEIRAS DE FARIA[1]

RESUMO

Os autores estudaram 44 quadris com seqüela de artrite séptica. Os diversos tipos de seqüela são agrupados segundo a classificação de Choit & col. e avaliados clinicamente segundo o critério de Hunka. Houve predominância das lesões mais graves nas crianças abaixo de seis meses e na presença de septicemia neonatal. Na avaliação do *tipo II*, a obliqüidade pélvica foi o fator maior de incapacidade. Os casos de fusão espontânea da articulação ocorreram no *tipo II* e em crianças maiores de sete anos.

SUMMARY

Septic arthritis of the hip

The authors reviewed 44 cases of septic arthritis of the hip. The cases were grouped radiographically according to the classification of Choi et al, and clinically according to the classification of Hunka. They observed that the most serious problems of the joint where seen in those cases in which the initial process occurred in children before 6 months of age or in the presence of neonatal septicaemia. In Type II cases, pelvic obliquity was the major cause of handicap. All of the cases of hip fusion were found in Type II and in children older than 7 years of age.

INTRODUÇÃO

A artrite séptica do quadril na infância e adolescência, quando não tratada de forma eficaz e imediata, pode levar a seqüelas graves no quadril. Isso tem sido objeto de muitos trabalhos largamente difundidos na literatura[3,5,14,15].

Desde 1936, com a publicação feita por L'Episcopo sobre a estabilização da luxação patológica do quadril na criança, trabalhos sobre tratamento das seqüelas têm sido publicados[2,8,16]. Porém, só recentemente, séries mais extensas, com avaliações a longo prazo dos diversos tipos de seqüelas, têm sido relatadas[1,6,7,9,17], merecendo especial atenção o trabalho de Betz & col., em que o seguimento mínimo é de 20 anos em 32 quadris.

No intuito de sistematizar as diversas seqüelas e com isso esquematizar uma forma de tratamento particular a cada grupo, desde 1978 classificações têm sido propostas[4,5,9,11,17], dividindo as seqüelas em grupos, dentro dos quais estariam as possíveis formas residuais aos raios-X, como resultado da agressão à articulação do quadril.

O objetivo deste estudo é avaliar a capacidade funcional das crianças portadoras de seqüela de artrite séptica nos diversos grupos e os procedimentos necessários para dar maior capacidade funcional ao quadril afetado.

MATERIAL E MÉTODO

Foram avaliados 44 quadris de 41 pacientes portadores de seqüela de artrite séptica do quadril que chegaram ao HTO para tratamento ou que foram referidos para continuação do tratamento. Eram 19 pacientes do sexo feminino e 22 do masculino, sendo a idade média na época da avaliação de 11 anos (um ano e dois meses a 31 anos).

Foi utilizada a classificação de Choi & col.: *tipo I* — sem deformidade residual (IA) ou coxa magna (IB); *tipo II* — coxa breve com cabeça deformada (IIA) e coxa vara ou valga devido ao fechamento prematuro da placa de crescimento (IIB); *tipo III* — deslizamento da cabeça femoral com anteversão ou retroversão (IIIA) ou pseudartrose do colo femoral (IIIB); *tipo IV* — destruição do colo e cabeça femoral com pequena porção remanescente de colo (IVA) ou completa perda de colo e cabeça sem articulação com o quadril.

As seqüelas também foram divididas de acordo com a gravidade em: leves (grupo I), cinco quadris; moderadas (grupo II), 23 quadris; graves (grupo III e IV), 16 quadris.

Para a avaliação clínica do paciente, utilizamos o critério de Hunka, em que o quadril era considerado *satisfatório* quando havia estabilidade da articulação, não

* Trab. realiz. no Hosp. de Tráumato-Ortopedia (HTO) do Rio de Janeiro.

1. Médico do Setor de Ortopedia Infantil.

se registrava contratura em flexão de 20° e com arco de flexão de mais de 50° e quando não ocorria dor nas tarefas cotidianas. Eram considerados *insatisfatórios* os casos não incluídos nas características acima.

Tipo I — Foram acompanhados cinco quadris com seguimento médio de três anos e nove meses (3a e 6m a 6a e 6m).

Tipo II — Dos 23 casos, selecionamos os que tinham tempo de seguimento maior que nove anos. Foram avaliados então nove casos com seguimento médio de 14 anos e seis meses (9a e 8m a 24 anos).

Procedimentos	Efetuados	Programados
Osteotomia valgizante	5	4
Osteotomia varizante	2	1
Soutter	2	—
Tenotomia dos adutores	1	—
Transferência grande trocanter	1	2
Epifisiodese fêmur distal	3	1
Tetoplastia	—	2
Alongamento femoral	2	—

Tipo III — Havia três casos, sendo que um deles ainda não tinha tratamento. Nos dois restantes, em um havia pseudartrose com deslocamento da cabeça femoral (seguimento de 13a e 6m), enquanto que no outro a cabeça se manteve estável em relação ao colo (seguimento de 15a). Não houve casos do tipo IIIA. No caso de instabilidade foram efetuadas redução e fixação da pseudartrose no início da fase de marcha, repetida a cirurgia aos seis anos e realizada osteotomia valgizante. No caso da pseudartrose estável, foi necessária apenas a compressão local para sua cura.

Tipo IV — Havia 12 pacientes e 13 quadris, com tempo de seguimento médio de 5a e 2m (1a — 17a).

Procedimentos	Efetuados	Programados
Trocanteroplastia	3	—
Osteotomia valgizante	2	1
Artrodese	2	—
Equalização dos Mis	—	10

Casos de fusão espontânea do quadril — Havia seis pacientes do tipo II. O tempo de seguimento médio era de 12 anos e 11 meses (3a e 6m a 24a).

RESULTADOS

Em 42 quadris nos quais se pôde determinar a idade de início, havia predominância de seqüelas graves no grupo de crianças que teve o início da fase aguda antes dos seis meses de idade. Das 16 crianças com seqüelas consideradas graves (tipo III e IV), onze tiveram início antes dos seis meses de idade (gráfico 1), da mesma maneira que houve predominância de seqüelas graves em crianças que tiveram artrite séptica em vigência de septicemia neonatal. De 29 crianças em que se pôde determinar a história quanto à septicemia neonatal, 16 eram consideradas seqüelas graves; dessas, nove tinham história positiva de septicemia neonatal (gráfico 2).

As fusões espontâneas só ocorreram no tipo II e em crianças maiores de sete anos.

Tipo I — Apesar do pequeno tempo de acompanhamento, não foi observada qualquer restrição ao movimento pela coxa magna resultante. Todos os casos foram satisfatórios.

Tipo II — Dos 23 casos, havia fusão espontânea em seis. Desses 23 casos, foi feita avaliação em nove casos que tiveram no mínimo nove anos de acompanha-

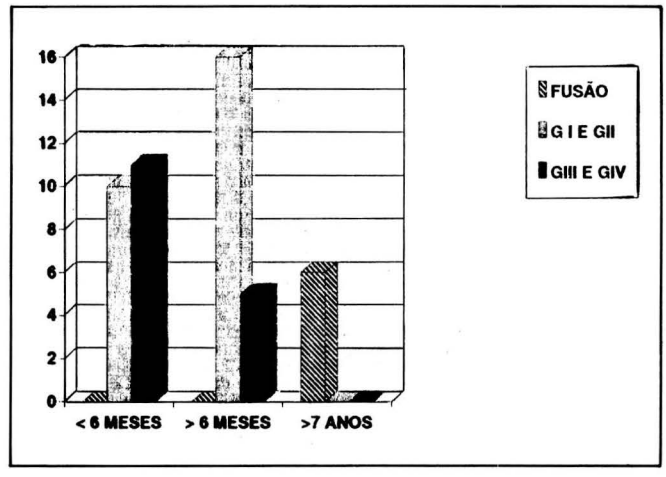

Gráfico 1 — Gravidade da seqüela em relação ao início da idade da artrite

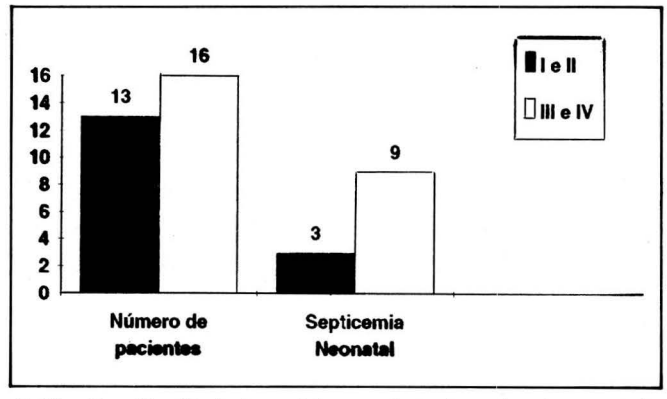

Gráfico 2 — Gravidade da seqüela em relação à septicemia neonatal

mento. Foram avaliados então dois grupos: 1) *casos com mais de nove anos de seguimento* — havia nove casos com seguimento médio de 14a e 6m (9a e 8m a 24a); foram insatisfatórios dois casos, em que se constatou fusão com obliqüidade pélvica por contratura em flexo-adução; 2) *casos com fusão espontânea* — havia seis casos de fusão, sendo que quatro apresentavam obliqüidade pélvica decorrente da contratura em flexo-adução e dois casos em que *não* havia obliqüidade pélvica; nesses dois casos, os pacientes levavam vida rotineira sem alterações, inclusive com prática de esportes, enquanto que nos outros quatro casos a incapacidade para a vida cotidiana era evidente. *Encurtamento no tipo II* — Foi possível a avaliação em seis casos com crescimento completo sem obliqüidade pélvica e a média de encurtamento era de 2cm (0,4 — 3,6cm). Em três casos de obliqüidade pélvica o encurtamento médio era de 6,3cm (4,5 — 8,5cm).

Tipo III — Os resultados nos dois casos foram considerados satisfatórios, apesar de ainda não ter sido efetuada a tetoplastia.

Tipo IV — Devido ao pequeno tempo de seguimento e à diversidade de tratamento, não foi possível afirmar, no momento, qual o melhor procedimento.

DISCUSSÃO

Muitos fatores estão relacionados ao prognóstico da artrite séptica na infância, tais como tipo de bactéria, antibioticoterapia correta, idade na época da infecção e o fator mais importante, a demora no diagnóstico e tratamento[4,5]. Neste estudo, foi possível analisar dois desses fatores. Quanto ao primeiro, a idade na época da infecção, as seqüelas mais graves ocorreram em maior número nas crianças menores de seis meses. Além do fato da ação lesiva direta do pus, outro fator relacionado à destruição local é o aumento da pressão intracapsular que leva à isquemia. Nas crianças menores, a cabeça e o colo femoral mais cartilaginosos são mais suscetíveis à alteração isquêmica[10,13]. O segundo fator, a demora no diagnóstico e, conseqüentemente, do tratamento, foi analisado indiretamente através do fato de que maior número de seqüelas graves ocorria em pacientes com septicemia neonatal. Por se tratar de crianças em mau estado geral e não respondendo aos estímulos, bem como a atenção do pediatra estar concentrada em procedimentos para manutenção da vida, justifica-se o atraso diagnóstico, aliado ao fato da localização profunda da articulação do quadril[12].

Em relação ao *tipo I*, os resultados foram satisfatórios, não se observando qualquer restrição do movimento, estando de acordo com outros estudos[4,5]. Contudo, persiste a dúvida sobre se algum dano menor à cartilagem hialina levaria a um desgaste mais precoce da cartilagem e conseqüente artrose.

No caso de amplo acompanhamento do tipo IIIB, o tratamento mostrou ser efetivo ao longo dos anos de seguimento. Apesar de ser apenas um caso, é válido lembrar que a casuística de outros autores não é muito maior nesse tipo de lesão[4,9]. Utilizamos a seguinte conduta: no início da fase de marcha, fazemos a fixação da pseudartrose com parafuso, enxerto local e acrescentamos a osteotomia valgizante, repetindo, se necessário, se ocorrer, com o passar dos anos, a varização do colo. Numa segunda fase, fazemos tetoplastia e eqüalização dos membros inferiores.

Considerável controvérsia existe na literatura sobre os procedimentos indicados para o *tipo IV*[4,5,11,15]; nossos resultados ainda não nos permitem concluir qual o melhor deles.

Utilizamos a seguinte conduta para o *tipo IV:* no caso em que o quadril permanece deslocado no bebê, fazemos a exploração cirúrgica, na faixa de um a dois anos (ainda não existe a migração superior do fêmur e as estruturas já são maiores e de mais fácil visualização), já que este é o único meio para revelar com exatidão a presença ou ausência do colo e cabeça cartilaginosos[7,13]. Nessa idade é mais fácil decidir se existe bastante colo ou cabeça femoral para redução estável. Nesse momento, faz-se a trocanteroplastia, se não existir colo ou cabeça. De outra forma, a trocanteroplastia não nos parece boa solução, tendo-se em vista o fato de trocar uma neoarticulação móvel por uma nova posição, que provavelmente irá perder a mobilidade[1,4,5,16,17]. A preservação do movimento é o fator mais importante no resultado final, nos seguimentos a longo prazo[1]. Resta o problema do encurtamento, que reconhecemos ser de difícil solução, desde que essa média situa-se em torno de 6cm e o alongamento femoral não é o procedimento indicado.

Ao analisar o *tipo II*, o presente estudo mostra ser a obliqüidade pélvica o maior fator de incapacidade, não só pela deformidade como pelo encurtamento que dela decorre. Essa incapacidade é aumentada pela perda do movimento[1]. Após o tratamento da fase aguda, que

compreende a cirurgia, o tratamento médico e o período de imobilização necessário para a cicatrização capsular, existe a necessidade de estreito acompanhamento, em que se deve estimular o movimento pela fisioterapia, impedindo o aparecimento de atitudes fixas através de órteses ou mesmo cirurgias, a fim de evitar a conseqüente obliqüidade pélvica. Quanto à eqüalização dos membros inferiores na ausência da obliqüidade pélvica, o encurtamento pode ser resolvido através da epifisiodese distal do fêmur contralateral[1], desde que os encurtamentos não sejam superiores a 3,6cm.

Em relação à necrose da cabeça ou alteração fisária proximal, os procedimentos devem ser dirigidos para a centralização da cabeça no acetábulo e adequada cobertura[4], em que a osteotomia derrotatória varizante e as tetoplastias são recomendadas. Os casos de obliqüidade pélvica têm sido tratados com osteotomias valgizantes (em abdução e extensão) e eqüalização dos membros inferiores. Na presença da lesão fisária proximal do fêmur, a epifisiodese do grande trocanter está indicada nas crianças abaixo de oito anos e a transferência do grande trocanter, nas maiores[11].

O fato das *fusões* espontâneas terem ocorrido em crianças maiores de sete anos de idade, na época do processo agudo e no *tipo II*, precisa ser esclarecido. No estudo de Betz, dos sete quadris afetados, apenas dois eram menores de cinco anos na época da fase aguda e nenhum menor que um ano de idade e ocorreram em maior proporção no *tipo IV*. Choi, em seu estudo de crianças menores de um ano de idade na fase aguda, não apresentou nenhum caso de fusão. Parece que a fusão está mais relacionada à idade de início da fase aguda do que ao tipo da seqüela.

REFERÊNCIAS

1. Betz, R.R., Cooperman, D.R., Wopperer, J.M., Sutherland, R.D., White, J.J., Schaaf, H., Aschliman, M.R., Choi, I.H., Bowen, J.R. & Gillespie, R.: Late sequelae of septic arthritis of the hip in infancy and childhood. *J Pediatr Orthop* 10: 365-372, 1990.
2. Bryson, A.F.: Treatment of pathological dislocation of the hip joint after suppurative arthritis in infants. *J Bone Joint Surg [Br]* 30: 449-453, 1948.
3. Chacha, P.B.: Suppurative arthritis of the hip joints in infancy. *J Bone Joint Surg [Br]* 42: 11, 1960.
4. Choi, I.H., Pizzutillo, P.D., Bowen, J.R., Dragann, R. & Malhis, T.: Sequelae and reconstruction after septic arthritis of the hip in infants. *J Bone Joint Surg [Am]* 72: 1150-1165, 1990.
5. Fabry, G. & Meire, E.: Septic arthritis of the hip in children: poor results after late and inadequate treatment. *J Pediatr Orthop* 3: 461-466, 1983.
6. Gillespie, R.: Septic arthritis of childhood. *Clin Orthop* 96: 152-159, 1973.
7. Hallel, T. & Salvati, E.A.: Septic arthritis of the hip in infancy: end result study. *Clin Orthop* 132: 115-128, 1978.
8. Harmon, P.H.: Surgical treatment of the residual deformity from suppurative arthritis of the hip occurring in young children. *J Bone Joint Surg [Am]* 24: 576-585, 1942.
9. Hunka, L., Said, S.E., Mackenzie, D.A., Rogala, E.J. & Cruess, R.L.: Classification and surgical management of the severe sequelae of septic hips in children. *Clin Orthop* 171: 30-36, 1982.
10. Kalamchi, A. & MacEwen, G.D.: Avascular necrosis following treatment of congenital dislocation of the hip. *J Bone Joint Surg [Am]* 62: 876-888, 1980.
11. Langenskiold, A. & Salenius, P.: Epiphyseodesis of the greater trochanter. *Acta Orthop Scand* 38: 199-219, 1967.
12. Labronici, P.J. & Bowen, R.: Sequelas de artrite séptica do quadril na criança. *Rev Bras Ortop* 20: 55-59, 1985.
13. Lloyd-Roberts, G.C.: Suppurative arthritis of infancy. *J Bone Joint Surg [Br]* 42: 706-720, 1960.
14. Obletz, B.E.: Acute suppurative arthritis of the hip in the neonatal period. *J Bone Joint Surg [Am]* 42: 23-30,1960.
15. Paterson, D.C.: Acute suppurative arthritis in infancy and childhood. *J Bone Joint Surg [Br]* 36: 578, 1954.
16. Weissman, S.L.: Transplantation of the trochanteric epiphysis into the acetabulum after septic arthritis of the hip. Report of a case. *J Bone Joint Surg [Am]* 49: 1647-1651, 1967.
17. Wopperer, J.M., White, J.J., Gillespie, R. & Obletz, B.E.: Long term follow-up of infantile hip sepsis. *J Pediatr Orthop* 8: 322-325, 1988.

Mão torta radial: avaliação de 12 mãos operadas, com "follow-up" de quatro anos*

JOSÉ RAUL CHICONELLI[1], ANDERSON VIEIRA MONTEIRO[1]

RESUMO

A deficiência radial é relatada como sendo uma falha no desenvolvimento das partes, podendo ser total ou parcial, envolvendo o eixo pré-axial do membro. De abril de 86 a setembro de 87, sete pacientes (12 mãos) foram operados e acompanhados durante quatro anos, sendo cinco mulheres e dois homens, o maior com nove anos e o menor com quatro meses. O objetivo deste trabalho visa enfatizar uma conduta de tratamento adaptada às condições socioeconômicas do nosso meio. De acordo com os autores, o alongamento das partes moles e a centralização da ulna foram realizadas em um só procedimento cirúrgico, assim como a osteotomia corretiva da ulna (se necessário) e as transposições musculares estabilizadoras. A cirurgia deve ser feita precocemente. Na avaliação e comentário dos resultados, levou-se em consideração os seguintes tópicos: A) manutenção da correção; B) amplitude articular; C) crescimento epifisário. De acordo com os autores, boa e persistente correção foi obtida em todos os casos, com limitação da mobilidade do punho, sem fechamento prematuro das epífises de crescimento da ulna.

SUMMARY

Radially crooked hand: evaluation of 12 hands operated on with four years of follow-up

Radial deficiency is described as a partial or total defect in the development of parts, involving the preaxial border of a limb. From April 1986 to September 1987, 5 female and 2 male patients (12 hands) were operated on and followed for a period of 4 years. Age of the patients ranged from 4 months to 9 years. The purpose of this paper is to draw attention to the type of treatment adopted by the authors in order to adapt to prevailing social and economic conditions. The surgical technique included stretching of soft tissue, corrective osteotomy of the ulna (if needed), centralization of the ulna, and stabilizing muscle transposition, all in a single surgical procedure. Surgery must be performed at an early age. Result evaluation and analysis considered the following: a) maintenance of correction; b) range of motion; c) epiphyseal growth. Persistently good growth was obtained in all cases, with limitation in wrist mobility, but without premature closing of the epiphyseal growth of the ulna.

INTRODUÇÃO

A mão torta radial, também chamada de displasia radial, é uma deformidade congênita caracterizada pelo desvio radial da mão, no nível do punho, em função da falta de suporte oferecido pelo rádio hipoplásico ou ausente. Clinicamente, todo o membro superior é encurtado, sendo a ulna hipertrofiada e curvada, com sua concavidade voltada para o lado radial. Essa deficiência também pode estender-se ao polegar (figura 1).

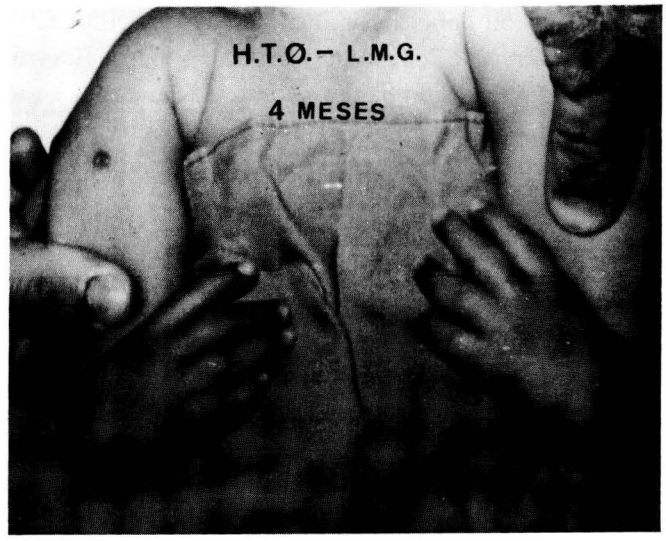

Fig. 1

* Trab. realiz. no Dep. Cirurg. de Mão do Hosp. de Tráumato-Ortop. (HTO-INAMPS-RJ).

1. Cirurgião de mão do "staff" do HTO.

É incluída na classificação das deformidades congênitas do membro superior proposta por Swanson[22] como sendo uma falha na formação das partes por deficiência longitudinal, isto é, uma parada no desenvolvimento do eixo pré-axial do membro.

Na maioria dos casos, a condição não é geneticamente determinada, ou seja, não existe tendência hereditária e sua etiologia é obscura[7-10,12]. A incidência é de 1:30.000 nascimentos, com predominância para a bilateralidade[1,2,8,9,13,18,23].

A associação da displasia radial com outras deformidades congênitas e síndromes não é rara. A importância da pesquisa dessas associações não é apenas de valor acadêmico, pois algumas delas podem interferir na indicação cirúrgica. As mais freqüentes são os defeitos septais cardíacos, os defeitos gastrintestinais e os distúrbios hematopoiéticos, dos quais a trombocitopenia e a anemia aplástica da síndrome de Fanconi são os mais importantes[7,10,24].

Dentro das anomalias anatômicas descritas, as principais alterações ósseas, além da ausência total ou parcial do rádio e da ulna curvada e hipertrofiada, são as ausências de ossos do carpo (escafóide e trapézio), inclusive de todo o 1º raio, caracterizando uma deficiência do lado pré-axial da extremidade[7].

A função das juntas da mão é sempre prejudicada, indo desde a rigidez articular grave, semelhante à artrogripose, até às alterações menos severas. Seu acometimento costuma ser maior nas articulações do lado radial da mão[12,18,21].

Ainda como variações anatômicas, podemos citar as ausências ou deficiências dos músculos extensor *carpi radialis brevis* e *longus* ou a fusão da massa flexora e extensora ao nível do punho. A observação dessas anomalias justifica a diminuição da força de preensão da mão presente nesses pacientes. Outro músculo acometido é o flexor profundo do indicador, que pode estar ausente, inviabilizando a policização desse dedo se necessário.

Dentre as principais alterações nervosas encontradas, a mais importante é a do nervo mediano, que possui um trajeto mais radial e superficial e com freqüência carrega fibras sensitivas do nervo radial, tornando-o mais grosso.

Do ponto de vista radiológico, nós adotamos a classificação proposta por Bayne & Klug[1], que a sistematiza em quatro tipos distintos (figura 2): tipo 1) visto em (A) na figura 2, em que existe deficiência da epífise distal do rádio, com pouco desvio radial da mão; é freqüente a hipoplasia do polegar; tipo 2) visto em (B); há deficiência de crescimento de ambas as epífises, caracterizando um rádio em miniatura; tipo 3) visto em (C); há ausência parcial do rádio, quase sempre sendo a porção distal do osso que pode persistir como um molde cartilaginoso; tipo 4) visto em (D); é o mais severo e comum, caracterizando-se por ausência total do rádio.

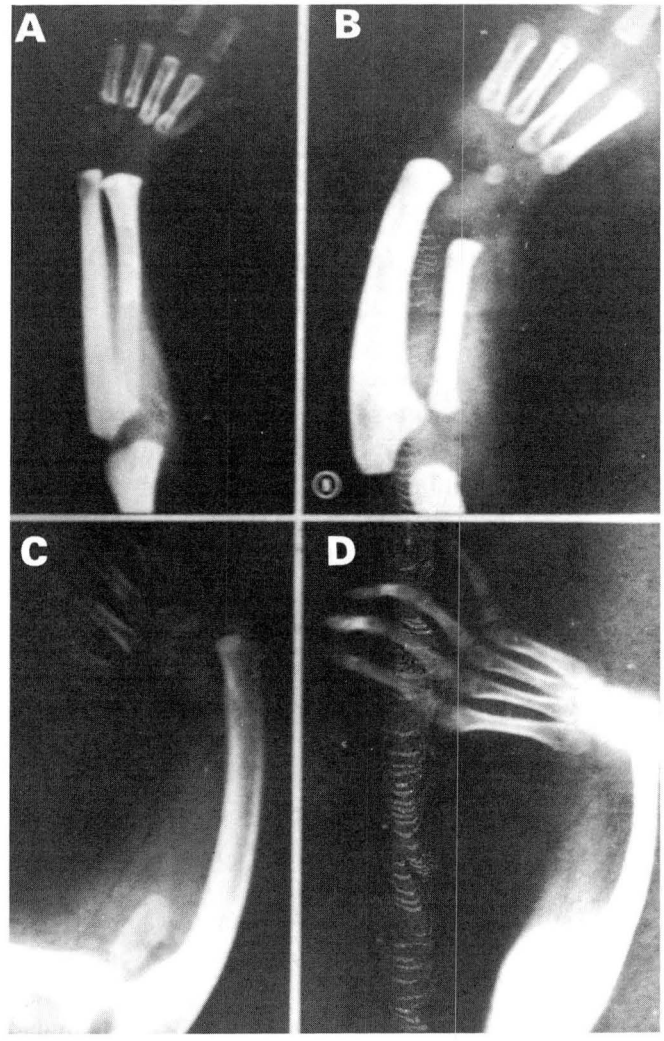

Fig. 2

O objetivo deste trabalho visa enfatizar uma conduta de tratamento adotada por nós na mão torta radial adaptada às condições socioeconômicas do nosso meio.

MATERIAL E MÉTODOS

O material deste trabalho consta de sete pacientes portadores de mão torta radial, sendo cinco bilaterais, totalizando 12 mãos operadas no período de abril de

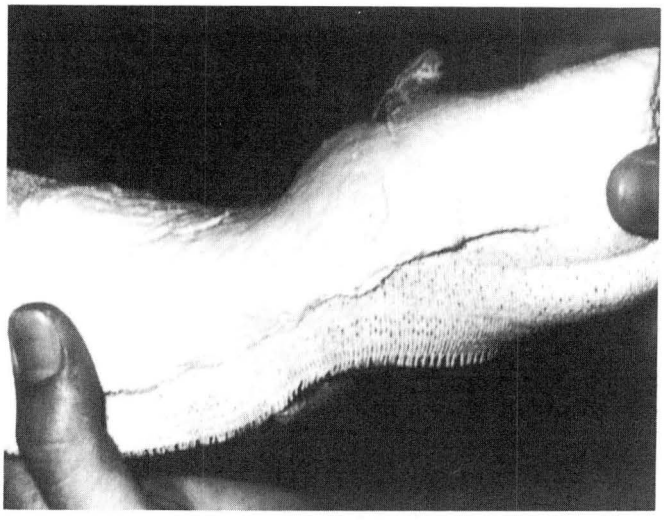

Fig. 3

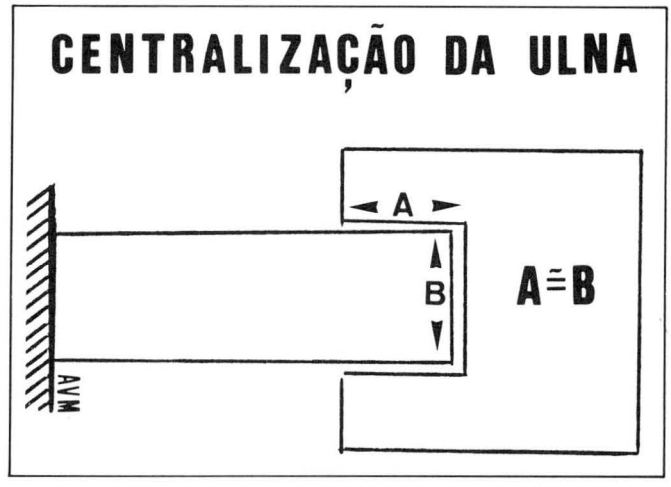

Fig. 4A

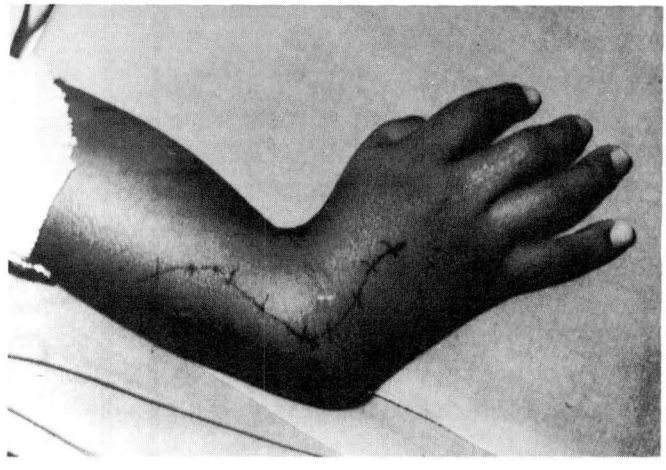

Fig. 4B

1986 a setembro de 1987, no Hospital de Tráumato-Ortopedia — INAMPS/RJ. Dois pacientes eram do sexo masculino e cinco do feminino. As idades variaram de quatro meses a nove anos.

Encontramos polegar hipoplásico em três casos e apenas um paciente apresentou deformidade congênita associada (comunicação interauricular).

Na classificação radiológica, encontramos um caso do tipo 1, um do tipo 2 e dez do tipo 4. O tratamento deve ser instituído o mais precocemente possível. Como já dissemos, a avaliação clínica pré-operatória visando detectar anomalias congênitas associadas (trombocitopenia, anemia de Fanconi e malformações cardíacas) é fundamental para viabilização do tratamento cirúrgico. A presença de flexão do cotovelo é pré-requisito de suma importância. Deve-se ressaltar que a rigidez do cotovelo presente no nascimento pode regredir com o crescimento se o paciente for submetido a manipulações sucessivas[13,24].

O desvio radial da mão em um cotovelo rígido é o elemento mantenedor da funcionalidade do membro nas atividades habituais, tais como levar a mão à boca e ao períneo. A correção do desvio radial, do mesmo modo do que no pé torto congênito, é realizada precocemente com o auxílio de manipulações sucessivas, mantidas com talas gessadas.

O objetivo desse método é permitir o alongamento das partes moles contraturadas do lado radial, que são mantidas com auxílio de uma atadura de *tensoplast* aplicada ao bordo radial da mão já corrigida. Essas talas devem ser trocadas semanalmente até que se obtenha a correção adequada e sua manutenção (figura 3). Na maioria dos casos, este método torna desnecessário o alongamento cirúrgico das partes moles como procedimento preliminar à centralização da ulna.

Sayre, em 1893[11,12,20], idealizou um procedimento cirúrgico definitivo para o tratamento dessa displasia, que constava de centralização da mão sobre a ulna, a qual era afinada em sua epífise distal. Em razão desse método agredir essa epífise de crescimento, ele terminou sendo abandonado, voltando a ser reutilizado em 1969 por Lidge[14], que centralizava a ulna no carpo, sem agredir seu núcleo distal de crescimento. Uma revisão bibliográfica mostra que, na opinião da maioria dos autores, a centralização da ulna é o procedimento de escolha[5-7,12,13,16,18,25]. De acordo com Lamb[13], os melhores resultados com essa técnica são obtidos quando o paciente é operado por volta de um ano de idade.

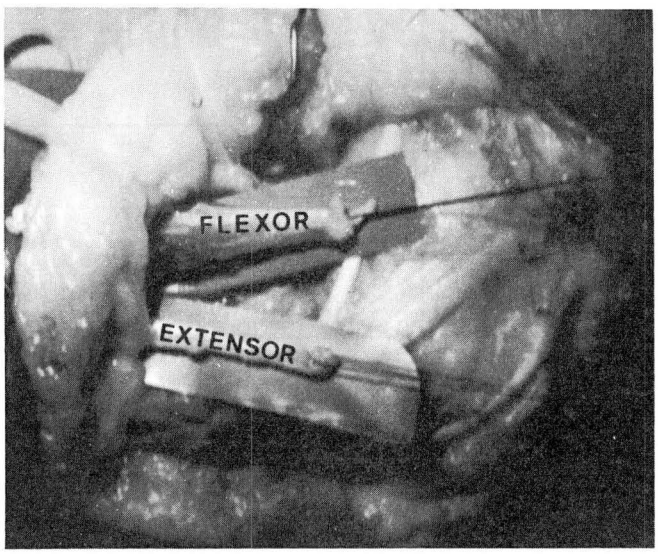

Fig. 5A

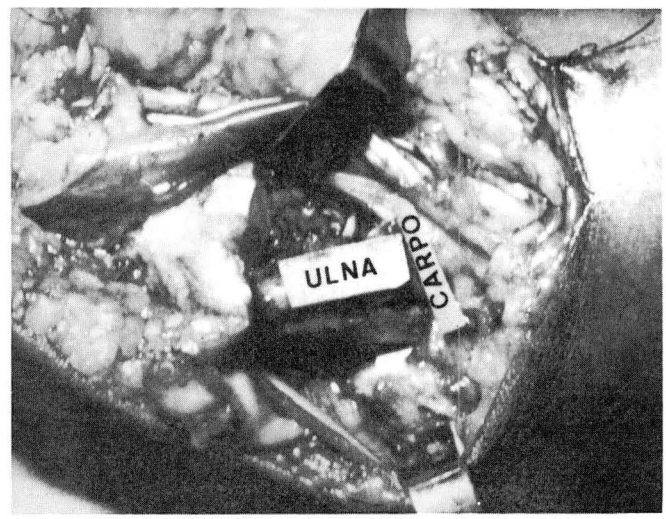

Fig. 5B

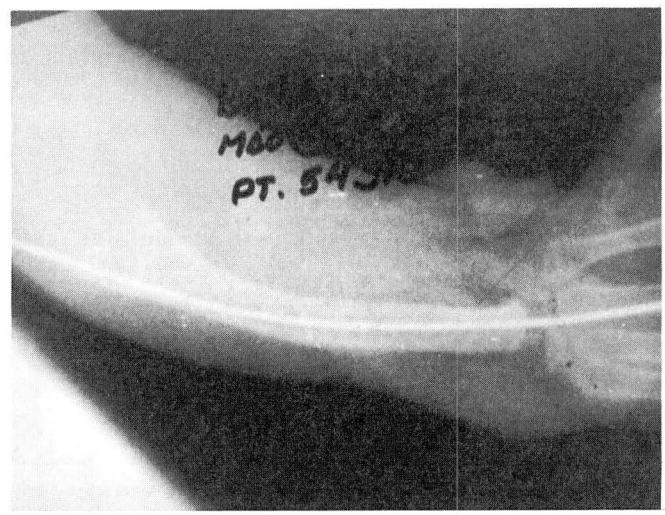

Fig. 5C

Para obtenção da estabilidade da ulna no carpo, há a necessidade de se criar uma cavidade, que será ocupada pelo extremo distal da ulna. Isso é obtido às expensas de ressecção dos moldes cartilaginosos dos ossos do carpo. A profundidade dessa cavidade deve ser igual ao diâmetro da epífise distal da ulna (figura 4A).

Cabe ressaltar que as osteotomias da ulna, com ou sem encurtamento, principalmente em crianças maiores, além de corrigirem o encurtamento, facilitam o ato operatório e evitam a hiperpressão sobre o núcleo epifisário após a correção[12,17,19].

Recentemente, Buck-Gramcko[1,2,4] vem preconizando a radialização da ulna, sem ressecção dos ossos do carpo, visando obter melhor mobilidade e comprimento do membro afetado. Associa a essa técnica a transferência do extensor *carpi radialis longus* e do flexor *radialis* para o bordo ulnal, objetivando neutralizar as forças deformantes. Temos adotado a técnica de neutralização dessas forças com auxílio das transposições musculares após a centralização da ulna.

A incisão por nós adotada é dorsal e sinuosa de tal forma que permita o acesso aos bordos radial e ulnal (figura 4B). Realizada a abertura da pele e subcutâneo, expomos todo o retináculo dorsal com seus compartimentos extensores. Mais adiante, uma fase muito importante é o isolamento do nervo mediano, que se situa mais radialmente dentro da massa flexo-extensora. Possui características engrossadas, por levar fibras sensitivas do nervo radial.

A individualização dos flexores e extensores do punho, do lado radial, é importante, pois serão transpostos para o extensor ulnal do carpo (figura 5A). Após a abertura da cápsula, individualizamos o extremo distal da ulna, preservando seu núcleo de crescimento e periósteo. Observamos, nessa fase, que quanto maior for o diâmetro da ulna maior será a ressecção óssea do nível do carpo. É por essa razão que indicamos a correção precoce.

Normalmente, encontramos um rádio hipoplásico que, nos casos com ausência parcial, apresenta-se como um molde cartilaginoso. Uma vez visualizadas e identificadas essas estruturas, procedemos à criação de um leito no carpo à custa de ressecção dos moldes cartilagino-

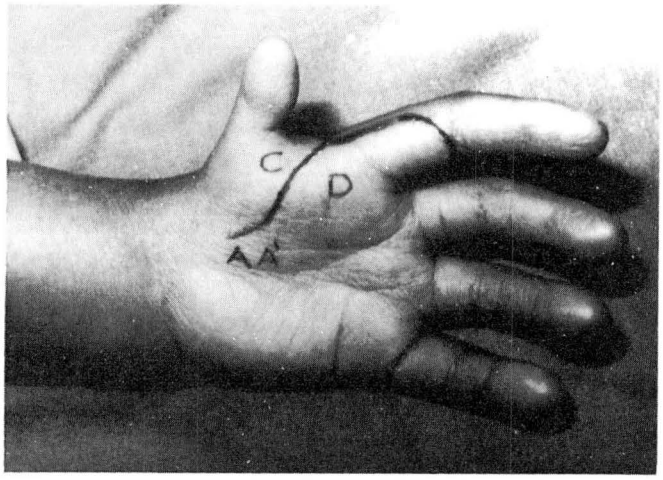

Fig. 6A

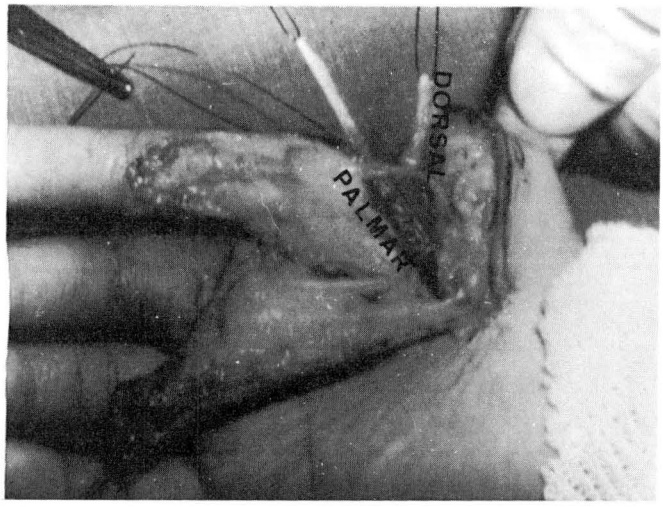

Fig. 6B

sos do semilunar e parte do capitato. Esse leito deve ter a mesma profundidade do diâmetro da ulna. É nessa fase que as osteotomias da ulna, com ou sem encurtamento, auxiliam a manobra de redução e facilitam a introdução intramedular do fio de Kirschner, que irá funcionar como elemento estabilizador (figura 5B). Cabe ressaltar que a introdução desse fio após a redução deve ser no sentido de atingir o 3º metacarpiano.

Após a centralização, a transposição dos flexores e extensores radiais do carpo é realizada visando reforçar a ação do extensor ulnal, reequilibrar as forças deformantes e evitar, em parte, as recidivas. A ressecção da pele em excesso do lado ulnal completa o ato operatório.

O controle radiográfico peroperatório nos permite avaliar a redução obtida e, ao mesmo tempo, o posicionamento adequado do fio estabilizador (figura 5C). No

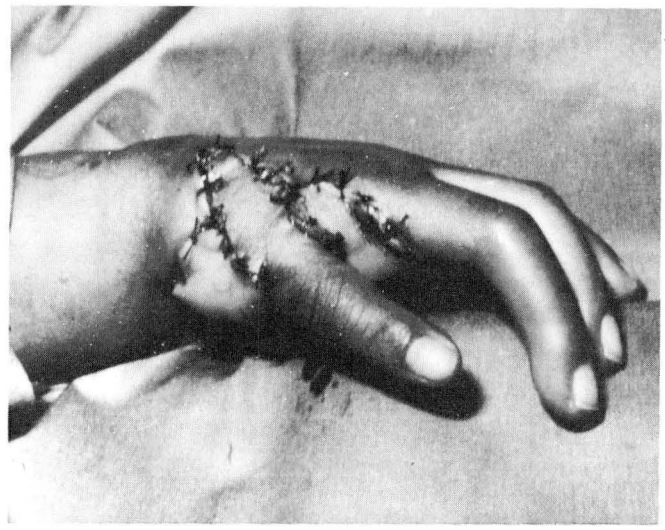

Fig. 6C

pós-operatório, o gesso axilo-palmar é mantido por 30 dias e o fio de Kirschner é retirado com seis meses.

Nos casos em que o polegar é hipoplásico ou ausente, procedemos num tempo futuro à policização do indicador segundo a técnica de Buck-Gramcko[3], modificada por Lister[15] (figura 6A). A dissecção dos retalhos dorsais e palmares, tomando-se o cuidado de preservar o *flap* venoso, assim como a individualização dos músculos, 1º interósseo palmar (futuro adutor do polegar) e 1º interósseo dorsal (futuro abdutor *pollicis brevis*) são detalhes importantes na técnica de policização (figura 6B). A ressecção do metacarpiano na sua base, preservando a epífise distal para transposição, permite-nos a obtenção de um bom tamanho e adequado posicionamento do polegar criado (figura 6C).

RESULTADOS

Apesar de atualmente termos uma estatística maior de casos de mão torta radial já operados, procuramos selecionar para material deste trabalho os casos mais antigos, com *follow-up* médio de quatro anos.

Na avaliação dos resultados, foram fixados os seguintes tópicos: 1) manutenção da correção; 2) avaliação da amplitude articular; 3) avaliação do crescimento epifisário.

Em todos os nossos casos, a manutenção da correção obtida no ato operatório foi mantida (figura 7). Atribuímos esses resultados às manipulações sucessivas pré-operatórias e precoces, ao *release* das partes moles contraturadas, quando as manipulações foram ineficientes, fato este observado nas crianças de maior idade, e à per-

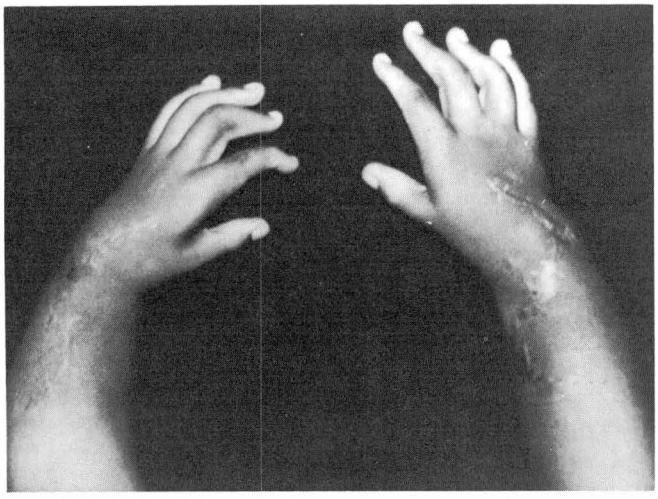

Fig. 7

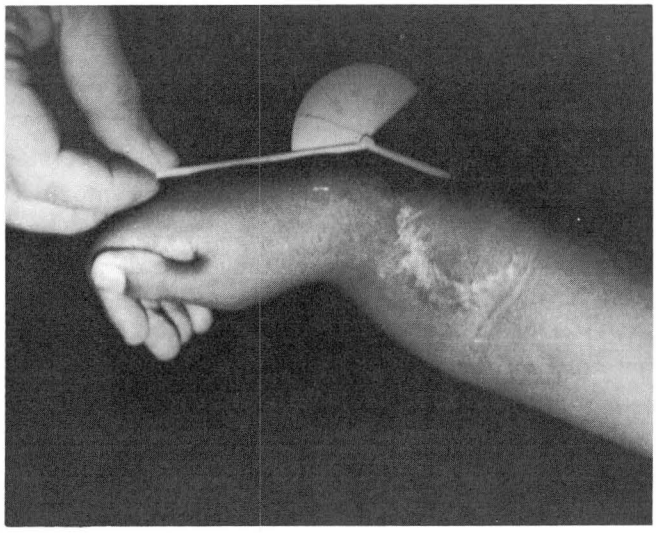

Fig. 8

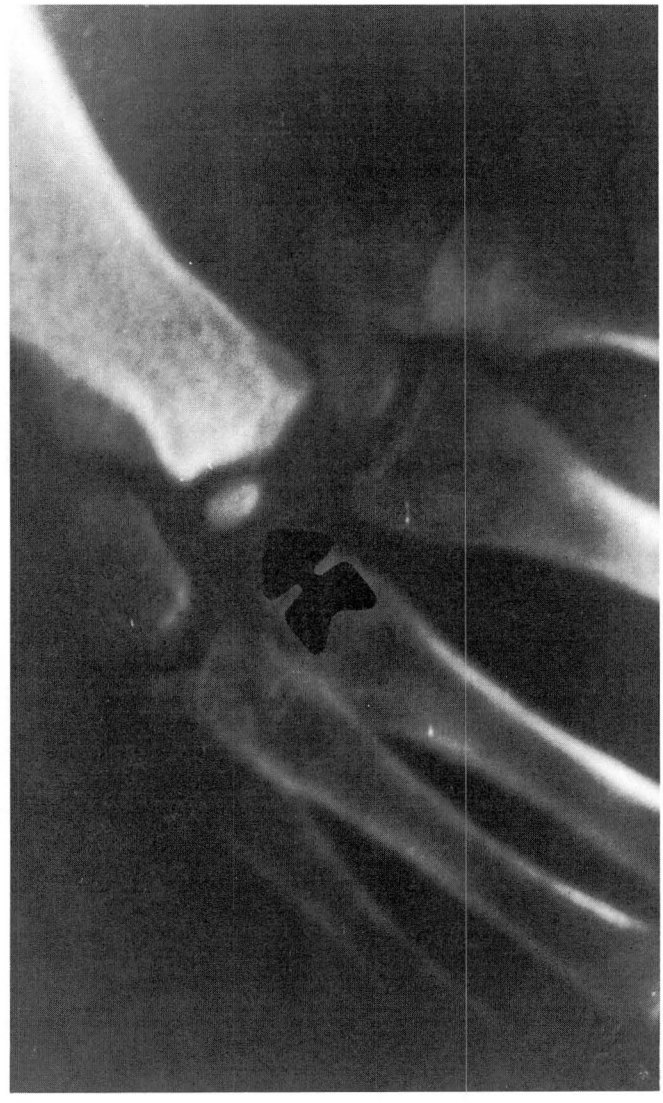

Fig. 9

manência do fio de Kirschner por aproximadamente seis meses.

A restrição de movimentos foi global em todos os casos, preservando, em média, 20° de extensão do punho, o que se mostrou compatível com a razoável funcionalidade do membro afetado (figura 8).

É muito difícil detectarmos e acompanharmos um crescimento epifisário nessa patologia, haja visto que ele é alterado desde o seu início pela própria doença.

Procuramos simplificar a avaliação desse item pela observação radiológica pós-operatória.

Nas 12 mãos operadas, houve a preservação das fises de crescimento e em nenhum caso observamos fechamento prematuro total ou parcial (figura 9).

CONCLUSÕES

1) A mão torta radial é uma enfermidade rara, exigindo tratamento precoce.

2) As osteotomias da ulna, com ou sem encurtamento, principalmente em crianças maiores, além de corrigirem o encurvamento, facilitam a centralização e evitam a hiperpressão sobre o núcleo epifisário após a correção.

3) A associação das transposições musculares ajuda no reequilíbrio das forças deformantes.

4) A associação do *release* de partes moles do lado radial, seguida de centralização da ulna, ao mesmo tempo, encurta o tratamento e o número de cirurgias, pois ou o uso de órteses de manutenção é oneroso ou os pacientes não as usam, favorecendo as recidivas.

REFERÊNCIAS

1. Bayne, L.G. & Klug, M.S.: Long term review of the surgical treatment of radial deficiencies. *J Hand Surg [Am]* 12: 169, 1987.
2. Bayne, L.G.: Radial club hand (radial deficiencies). Em Green, D.P. (ed): *Operative hand surgery*. 2ª ed., New York, Churchill Livingstone, 1988. p. 261.
3. Buck-Gramcko, D.: Pollicization of the index finger: method and results in aplasia and hypoplasia of the thumb. *J Bone Joint Surg [Am]* 53: 1605, 1971.
4. Buck-Gramcko, D.: Radialization as a new treatment for radial club hand. *J Hand Surg [Am]* 10: 964, 1985.
5. Bora Jr., F.N., Osterman, A.L., Kaneda, R.R. & col.: Radial club hand deformity: long term follow-up. *J Bone Joint Surg [Am]* 63: 741, 1981.
6. De Lorme, T.L.: Treatment of congenital absence of tise radius by transepiphyseal fixation. *J Bone Joint Surg [Am]* 51: 117, 1969.
7. Flatt, A.E.: Radial club hand. Em *The care of congenital hand anomalies*. St. Louis, C.V. Mosby, 1977. p. 286.
8. Frantz, C.H. & O'Rahilly, R.: Congenital skeletal limb deficiencies. *J Bone Joint Surg [Am]* 43: 1202, 1961.
9. Goldberg, M.D. & Meyn, M.: The radial club hand. *Orthop Clin North Am* 7: 341, 1976.
10. Goldberg, M.J. & Bartohesky, L.E.: Congenital hand anomaly. Etiology and associated malformations. *Hand Clinic* 1: 405, 1985.
11. Kato, K.: Congenital absence of the radius: with review of literature and report of three cases. *J Bone Joint Surg* 6: 589, 1924.
12. Kelikian, A.: Radial ray defect. Em *Congenital deformities of the hand and forearm*. Philadelphia, W.B. Saunders, 1974. p. 780.
13. Lamb, D.W.: Radial club hand: a continuing study of sixty-eight patients with one hundred and seventeen club hands. *J Bone Joint Surg [Am]* 59: 1, 1977.
14. Lidge, R.T.: Congenital radial deficient club hand. Em Proceedings of the AOA. *J Bone Joint Surg [Am]* 51: 1041, 1969.
15. Lister, G.: Reconstruction of the hypoplastic thumb. *Clin Orthop* 195: 52, 1985.
16. Manske, P.R., Mc Carrol Jr., H.R. & Swanson, K.: Centralization of radial club hand: an ulnar surgical approach. *J Hand Surg* 6: 423, 1981.
17. Milford, L.: Congenital absence of radius. Em Crenshaw, A.H. (ed): *Campbell's operative orthopaedics*. Ed 7, St. Louis, C.B. Mosby, 1987. p. 440.
18. Pardini, A.G.: Radial dysplasia. *Clin Orthop* 57: 153, 1968.
19. Riordan, D.C.: Congenital absence of the radius: a fifteen-year follow-up. Em Proceedings of the AOA. *J Bone Joint Surg [Am]* 45: 1783, 1963.
20. Sayre, R.H.: A contribution of the study of club hand. *Trans Am Orthop Assoc* 6: 208, 1893.
21. Skerik, S.K. & Flatt, A.E.: The anatomy of congenital radial dysplasia: it's surgical and functional implications. *Clin Orthop* 66: 125, 1969.
22. Swanson, A.B.: A classification for congenital limb malformation. *J Hand Surg* 1: 8, 1976.
23. Tachdjian, M.O.: Congenital absence of the radius. Em *Pediatric orthopaedics*. Philadelphia, W.B. Saunders, 1972. p. 108.
24. Urban, M.A. & Osterman, A.L.: Management of radial dysplasia. *Hand Clin* 6: 1990.
25. Watson, H.K., Beebe, R.D. & Cruz, N.I.: A centralization procedure for radial club hand. *J Hand Surg [Am]* 9: 541, 1984.

Estudo populacional da amplitude de flexão do joelho em crianças normais

FERNANDO MILTON DA CUNHA[1], ELDER S. ARAUJO COSTA[2]

RESUMO

Este trabalho tem como objetivo determinar a amplitude média de flexão do joelho de crianças do nosso meio, na faixa etária de sete a 13 anos, uma vez que a literatura mundial baseia-se somente no trabalho publicado pelo Comitê para Estudo dos Movimentos Articulares da Academia Americana de Cirurgiões Ortopedistas. Foram estudadas 1.008 crianças, de ambos os sexos, que não apresentavam história de problemas ortopédicos e tinham índice de massa corporal (IMC) abaixo de 25. Através de testes estatísticos, determinamos que não há diferença significativa quanto ao sexo e ao lado. Do total de 2.016 joelhos examinados, obtivemos uma média de flexão de 143,24 graus, sendo a flexão mínima 110 e a máxima 160 graus. O limite de normalidade para um nível de confiança de 95% foi 157,70 graus (superior) e 128,78 graus (inferior). Houve uma correlação negativa significativa entre o IMC e a flexão e entre a idade e a flexão.

SUMMARY

Normal flexion range of knee joint motion in children

Passive flexion range of the knee joint was measured in 1008 healthy students aged 7 to 13 years. The purpose of the investigation was to establish normal flexion range values for children's knees. Statistical studies showed no significant differences as to side or sex. In the 2016 knees examined, the mean flexion value obtained was 143.24 degrees, which is higher than that found by the American Academy. There is a significant negative correlation between age/flexion and corporal mass index/flexion.

1. Prof. Adjunto do Dep. Apar. Locom. da Fac. Med. UFMG.
2. Ex-resid. de Ortop. e Traumatol. do HC da UFMG.

INTRODUÇÃO

Os valores da amplitude de movimento das articulações do corpo humano são baseados quase que exclusivamente no trabalho publicado pela Academia Americana de Cirurgiões Ortopedistas, através de seu Comitê para Estudo dos Movimentos Articulares[2,5,7]. Tal publicação, feita em Chicago em 1965, determinou a maneira de se medir a amplitude e a média do movimento de cada articulação[1].

Nosso interesse na determinação dos valores médios da flexão do joelho de crianças normais do nosso meio vem de 1980, quando estudamos casos de contratura iatrogênica do quadríceps[3]. Posteriormente, ao fazermos nossa dissertação de mestrado com um estudo experimental sobre o mesmo tema[4], nossa atenção se voltou para o trabalho de Kutsuna & Watanabe, publicado em 1981[6], em que os autores realizaram estudo da flexão do joelho de recrutas do exército japonês e chegaram a números que discordam de maneira significante da média estabelecida pela Academia Americana.

Por pretendermos prosseguir pesquisando casos de contratura iatrogênica do quadríceps, que a nosso ver é maior que o diagnosticado; por supormos que deve haver uma variação entre os valores de nossa população com relação àquela estudada pelo Comitê de Estudo dos Movimentos Articulares; e por considerarmos como flexão real do joelho aquela realizada com o quadril em extensão, decidimos realizar este trabalho para determinar a amplitude de flexão dos joelhos de escolares do I grau de duas escolas de Belo Horizonte.

MATERIAL E MÉTODO

Foram estudados 2.016 joelhos de 1.008 crianças que cursavam o primeiro grau. A idade delas variou de sete a 13 anos, sendo a média de 9,2 anos. Eram 515 alunos do sexo feminino e 493 do sexo masculino.

Selecionamos crianças que não apresentavam história de problemas ortopédicos anteriores e que apresentavam índice de massa corporal abaixo de 25 (IMC = peso/altura/altura).

Todas as crianças foram examinadas clinicamente pelos autores, sendo observados os seguintes dados: peso; altura; marcha; alterações à inspeção, tais como hipotrofias, cicatrizes, deformidades. Foi feita a mensuração da amplitude da flexão dos joelhos com o paciente em decúbito ventral, empregando-se um goniômetro de acrílico, sendo a leitura feita através da transparência; considerou-se como amplitude máxima de flexão o valor imediatamente abaixo do necessário para produzir o fenômeno de elevação da nádega — sinal de Eli. A graduação do goniômetro foi feita em intervalos de cinco graus.

Os dados encontrados foram analisados estatisticamente quanto à média, desvio padrão, erro padrão, teste de diferença entre médias, limites de normalidade e correlação entre idade e flexão e IMC e flexão.

RESULTADOS

Como medida preliminar de análise estatística, utilizamos o teste de diferença entre médias para os valores do lado direito e lado esquerdo e sexo masculino e feminino. Não observamos diferença significativa nos valores da amplitude de flexão com relação a estas variáveis, para um índice de significância de p = 0,01 (fig. 1A e B). Isso nos possibilitou analisar os 2.016 joelhos globalmente sem distinção de sexo e de lado.

```
A - Teste de diferença de médias para a variável lado

*******************************************************
      MEDIA DA FLEXÃO DIREITA  = 143.22 graus
      MEDIA DA FLEXÃO ESQUERDA = 145.25 graus
  DESVIO PADRÃO ENTRE AS DIFERENÇAS = 5.51 graus
        ERRO PADRÃO DA DIFERENÇA = 0.17
                t OBSERVADO = 0.17
               t CRITICO = 2.576
                     p = 0.01
*******************************************************

B - Teste de diferença de médias para a variável sexo

*******************************************************
    MEDIA DA FLEXÃO NO SEXO FEMININO = 143.46 graus
    MEDIA DA FLEXÃO NO SEXO MASCULINO = 143.00 graus
          DESVIO PADRÃO FEMININO = 7.34 graus
          DESVIO PADRÃO MASCULINO = 7.11 graus
                    t OBSERVADO = 1.455
                    t CRITICO = 2.576
                      p = 0.01
*******************************************************
```

Fig. 1

Obtivemos uma média da flexão de 143,24 graus, sendo a flexão mínima de 110 e a máxima de 160 graus. O desvio padrão foi de 7,23 graus, sendo que no cálculo de limite de normalidade superior e inferior, com 95% de nível de confiança, obtivemos como limite superior 157,70 e inferior, 128,78.

Correlacionando idade e flexão, observamos correlação negativa de fraca a moderada, com coeficiente de correlação de —0,26. Ao realizarmos o teste de significância de r de Pearson para esse coeficiente, para um p = 0,01, com grau de liberdade infinito, obtivemos um *t* de 8,72, muito superior ao *t* crítico de 2,58 (fig. 3).

Correlacionando o índice de massa corporal com a flexão, também observamos correlação negativa moderada, com coeficiente de correlação de 0,54. O teste de significância de r de Pearson desse coeficiente para um p = 0,01, com grau de liberdade infinito, foi de um t de 20,34, muito superior ao *t* crítico de 2,58.

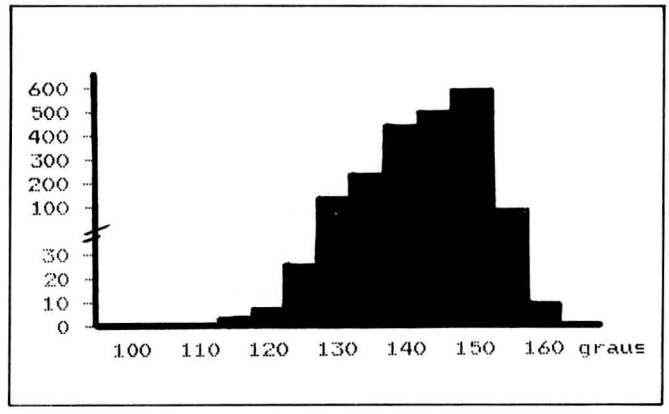

Fig. 2 — Distribuição da freqüência de flexão dos joelhos estudados

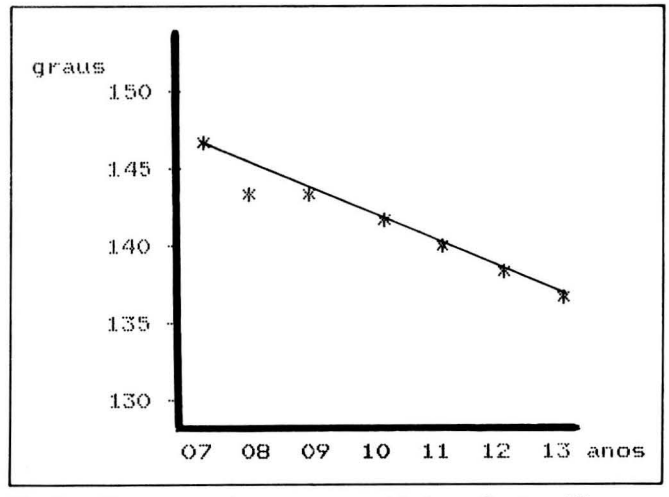

Fig. 3 — Diagrama de dispersão entre a idade e a flexão média

CONCLUSÕES

— Não há diferença significativa da amplitude de flexão do joelho com relação ao lado e ao sexo.

— A amplitude média de flexão do joelho de crianças do nosso meio na faixa etária de sete a 13 anos é de 143,24 graus, sendo superior à determinada pela Academia Americana.

— Foram determinados os limites de normalidade superior (157,70 graus) e inferior (128,78 graus), com 95% de nível de confiança.

— Há uma correlação negativa estatisticamente significativa entre a idade e a flexão do joelho.

— Há uma correlação negativa estatisticamente significativa entre o índice de massa corporal e a flexão do joelho.

REFERÊNCIAS

1. American Academy of Orthopaedics Surgeons: *Joint motion — method of measuring & recording*. Chicago, 1965.
2. Crenshaw, A.H. (ed.): *Campbell's operative orthopaedics*, 6th ed., St Louis, C.V. Mosby, 1980. p. 11-12.
3. Cunha, F.M. & Borges, J.L.T.: Contratura iatrogênica do quadríceps. *Rev Bras Ortop* 17: 221-226, 1982.
4. Cunha, F.M. & col.: Estudo experimental da contratura iatrogênica do músculo quadríceps de ratos. *Rev Bras Ortop* 20: 149-157, 1985.
5. Hoppenfeld, S.: *Physical examination of spine and extremities*. New York, Appleton-Century-Crofts, 1976.
6. Kutsuna, T. & Watanabe, H.: Contractures of the quadriceps and hamstring muscles in healthy male adult. *Nippon Seikeigeka Gakkai Zasshi* 55: 237-242, 1981.
7. Tachdjian, M.O.: *Pediatric orthopaedics*. Philadelphia, W.B. Saunders, 1972. p. 19-20.

Subluxação após artroplastia total do quadril: apresentação de três casos

ROBERTO CAVALIERI COSTA[1], CARLOS ROBERTO SCHWARTSMANN[2], ANTONIO CARLOS BERNABÉ[3], FERNANDO GASPAR MIRANDA[3], RITA DIAS ZADUCHLIVER[4]

RESUMO

Os autores apresentam três casos de subluxação após artroplastia total do quadril com próteses cimentadas. A revisão da literatura mostra que os trabalhos a esse respeito são raros e a maioria dos autores se preocupa em discutir a verdadeira complicação decorrente da instabilidade articular pós-operatória: a luxação. Na tentativa de entender a subluxação, são apresentados três casos. Os fatores etiológicos e outros aspectos de relevância associados ao tema são discutidos.

SUMMARY

Subluxation after total hip arthroplasty: report on three cases

The authors present three cases of subluxation after total cemented hip replacement. Little can be seen in the literature about this topic. Most authors only discuss about the true complication due to hip instability after surgery: dislocation. Three cases are presented in order to understand the subluxation. Etiological factors and other important aspects related to this matter are discussed.

INTRODUÇÃO

As complicações da prótese total do quadril podem ser divididas em dois grandes grupos: locais e sistêmicas. As sistêmicas não são específicas, pois podem ocorrer em todas as grandes intervenções do esqueleto. As locais são as verdadeiras complicações, pois são inerentes à técnica da substituição total do quadril.

Elas podem ser transoperatórias (fratura do fêmur, perfuração femoral, etc.) ou tardias (calcificações heterotópicas, frouxidão protésica, etc.).

Algumas delas são infecções tão graves que podem comprometer totalmente o futuro da nova articulação e outras, pelo seu caráter benigno, podem apenas causar desconforto esporádico ao paciente com a subluxação da prótese no quadril operado.

MATERIAL E MÉTODO

Passaremos a descrever de maneira suscinta os três casos de subluxação da artroplastia total do quadril.

Caso 1

A.C.S., 48 anos, masculino. Diagnóstico inicial: necrose asséptica da cabeça do fêmur E.

1.ª operação: Em 9.1.82. Artroplastia total do quadril E, cimentada. A taça acetabular ficou muito antevertida. O paciente evoluiu com sensação de insegurança,

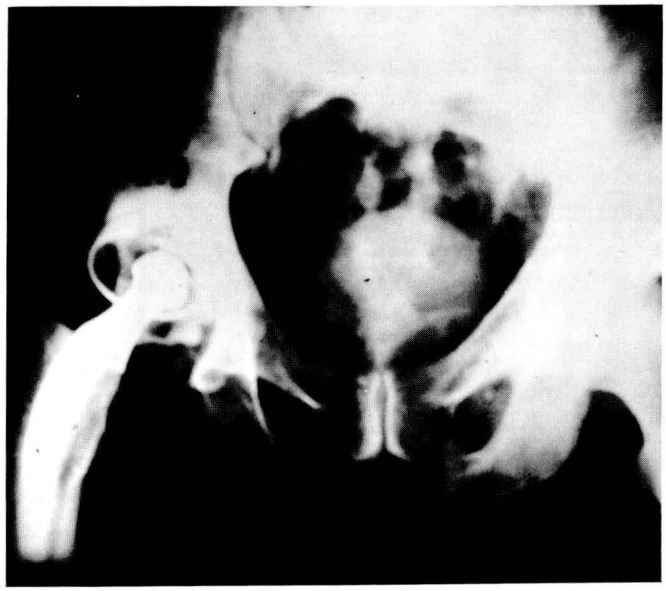

Fig. 1 — Prótese de Charnley operada há dois anos: à esquerda, prótese reduzida; à direita, prótese subluxada.

1. Prof.-Doutor da FMUSP. Chefe do grupo do quadril de adultos do Hosp. das Clín. da FMUSP.
2. Prof. Assist. do Serv. de Ortop. da Santa Casa de Miseric. de Porto Alegre (Prof. Monik Fridmann); Mestre Doutor.
3. Méd. Assist. do IOT-HC/FMUSP; Mestre.
4. Resid. de Ortop. e Traumatol. da Santa Casa de Porto Alegre.

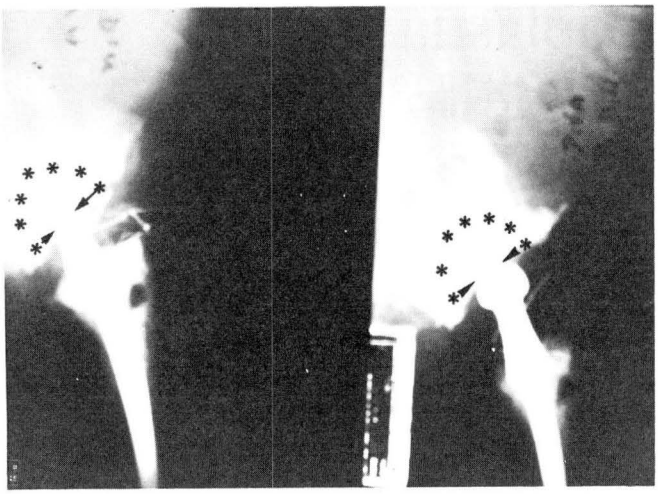

Fig. 2 — Prótese reduzida com paciente em decúbito dorsal e posição neutra do quadril

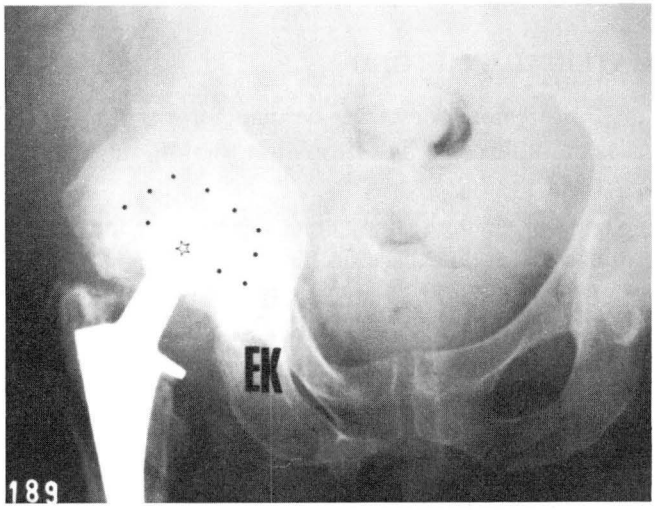

Fig. 3 — Prótese subluxada em flexão e rotação externa

desconforto e dor discreta no quadril em extensão e rotação externa.

2.ª operação: Em 13.5.82. Retirada da taça que estava em má posição e sua colocação em posição ideal.

Caso 2

D.B., 54 anos, feminino. Paciente operada em outro serviço com prótese frouxa no quadril D.

1.ª operação: Em 15.4.85. Revisão de artroplastia total do quadril D, sendo colocada prótese de Charnley cimentada. A paciente evoluiu com discreta dor no quadril e insegurança, devido à sensação de luxação da prótese, principalmente quando ficava em pé.

2.ª operação: Em 1.10.85. Abaixamento e lateralização do grande trocanter, dando tensão no glúteo médio.

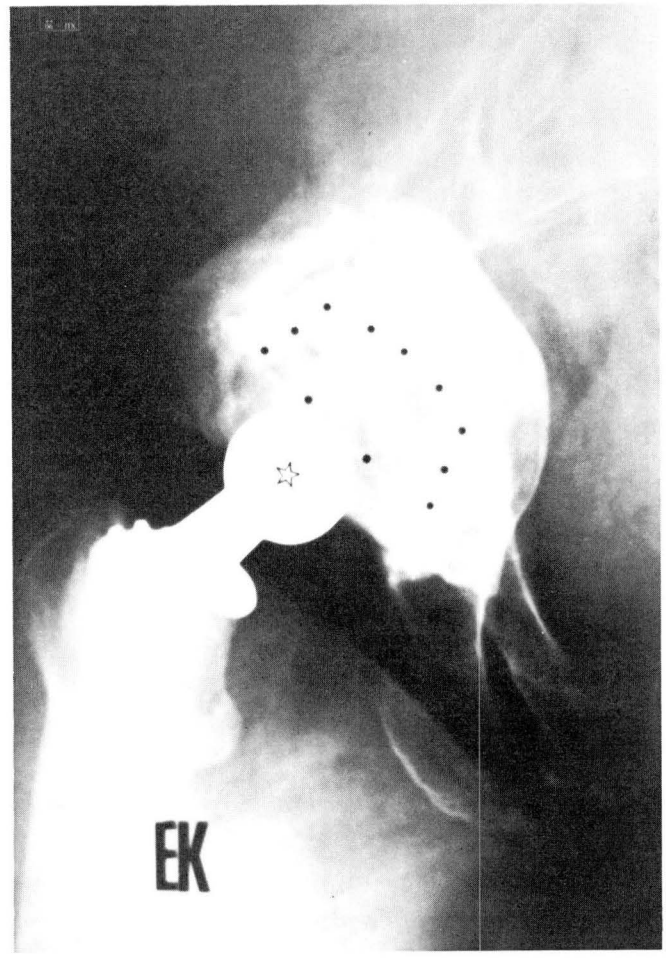

Fig. 4 — Paciente operado há seis meses: subluxação anterior recidivante. Notar a excessiva anteversão do componente acetabular.

Caso 3

E.K., 58 anos, masculino. Diagnóstico inicial: osteoartrite com otopelve à D. Operação: prótese cimentada com enxerto do ilíaco no fundo acetabular. Três meses de pós-operatório, a prótese subluxa, com flexão e rotação externa e reduz com a posição neutra do quadril. Conduta: reforço da musculatura.

Todos os casos evoluíram bem.

DISCUSSÃO

A ocorrência de luxação após artroplastia total do quadril é duplamente reportada na literatura e seus índices variam de 0,5% a 8% [1,3,6,8,10,11]; entretanto, as estatísticas de subluxação são inexistentes e os números citados são imprecisos e referem-se a casos esporádicos.

A luxação é uma complicação grave para o paciente e para o ortopedista e, freqüentemente, deteriora a re-

lação entre ambos. A subluxação gera apenas um desconforto transitório e intermitente para o paciente e só mina a relação médico-paciente se a artroplastia evoluir para uma verdadeira luxação; certamente, devido a essa maior gravidade, a maioria dos trabalhos relata apenas os casos de luxação e raros autores discutem ou citam casos de subluxação.

Pellici[11], analisando 3.000 casos operados com a prótese de Charnley, cita 14 casos de luxação e não refere nenhum caso de subluxação.

Nolan[10], revisando 3.204 artroplastias na Clínica Mayo, relata 60 casos de luxação. Discute apenas um caso de subluxação. Acredita que isso se deve à não obtenção adequada da tensão das partes moles periarticulares.

Eftekhar[5], analisando 1.560 artroplastias do tipo Charnley, encontrou oito luxações (0,5%). Refere que cinco pacientes apresentaram "subluxação funcional", isto é, um audível e palpável estalido durante limites de movimento do quadril. Os pacientes não se queixavam de dor, mas relatavam apreensão. Um paciente evoluiu para luxação após seis meses de cirurgia e inúmeros episódios de subluxação.

Lewinek[9] encontrou 3% de luxações (nove casos) em 300 artroplastias. Nada refere sobre subluxação.

Fackler[7], analisando 1.443 artroplastias, refere 34 quadris com luxação. Dorr[4] revisa 39 casos de luxação. Ambos não fazem nenhuma referência a casos de subluxação.

A maior referência sobre subluxação cabe a Lazanski[8] que, revisando 501 artroplastias do tipo Charnley, relata 17 casos. Eles ocorreram entre seis e 12 meses de pós-operatório. Usualmente, os pacientes referiam um *click* quando colocavam o quadril em hiperflexão e adução. Quando recolocavam o membro inferior em extensão, ouviam e sentiam novamente o mesmo ruído. Ele acredita que, provavelmente, todos os casos se tratavam de subluxações posteriores e sugeria que a flexão acima de 90° devia ser evitada. Provavelmente, na sua opinião, os principais fatores etiológicos foram a excessiva ressecção do colo femoral e da cápsula articular.

Nolan[10], na sua revisão, conclui que a retroversão acetabular é o fator mais importante na determinação da luxação ou subluxação.

Etienne[6] chama a atenção que em Wrightington, a partir de 1972, com a introdução da parede posterior longa no acetábulo, o índice de luxação diminui de 1,4% para 0,4%. Isso também confirma a tendência de luxação posterior que ocorria anteriormente a essa data.

Charnley[2], ao contrário de muitos, acredita que a cabeça 22 não aumenta o índice de luxação ou subluxação. No seu livro, não apresenta estatística sobre subluxação. Acha que a mesma só pode ocorrer quando há excessiva lassidão articular. Isso pode ser confirmado nos pacientes com história clínica suspeita: sob o intensificador de imagens, a cabeça femoral não pode ser tracionada pelo fêmur mais que 0,5cm da taça de polietileno. Se isso acontecer, o diagnóstico de excessiva lassidão é confirmado e a subluxação pode ocorrer.

Dorr acredita também que a principal causa de luxação seja o desequilíbrio das partes moles associado a sua versão de um dos componentes: acetabular ou femoral.

Entretanto, talvez tenha sido de Eftekhar[5] a melhor análise dos fatores etiológicos da instabilidade após artroplastia total do quadril. Eles são três: 1) fatores mecânicos: desenho da prótese, do colo femoral, diâmetro da cabeça, profundidade da taça, etc.; 2) fatores anatômicos: capacidade de contensão capsulomusculotendinosa, deformidades no fêmur e acetábulo, etc.; 3) fatores técnicos: posicionamento dos componentes, cuidados pós-operatórios, etc.

Outro dado interessante é que se os fatores que determinam a subluxação são os mesmos da luxação, devemos ficar alertas para os conselhos de Dorr[4] e Lewinek[9], que catalogam pacientes previamente operados do quadril como portadores de alto risco para esse tipo de complicação.

Fackler[7] cita que, em 1.224 artroplastias primárias, o índice de luxação foi de 1,8%. Em 219 casos já operados do quadril, a incidência subiu para 5,5%.

Clinicamente, a subluxação pode ser comprovada pela presença de estalido ou ressalto nos movimentos limítrofes do quadril.

Lazanski[8] alerta para o fato de que a flexoadução exagerada pode produzir subluxação ou luxação posterior. Coventry[3] ressalta que a subluxação anterior ocorre durante a extensão máxima e a rotação externa. Isso pode ser devido à excessiva anteversão acetabular ou femoral. Um rebordo posterior saliente do acetábulo ou excesso de cimento pode funcionar como braço de alavanca sobre o colo femoral e expulsar a cabeça anteriormente.

A luxação ocorre freqüentemente antes de quatro semanas[3,5,6,12]. A subluxação aparece meses após a cirur-

gia, quando o paciente recupera a capacidade de mobilização total do quadril[2,6,8].

Nos três casos por nós apresentados, a causa da subluxação foi distinta.

No 1º caso, a subluxação anterior, como observada por Coventry[3], ocorria na extensão e rotação externa do membro inferior e só pôde ser resolvida pela recolocação da taça em boa posição.

No 2º caso, foi feita uma revisão de artroplastia em paciente de risco, segundo Dorr[4] e Lewinek[9] e não se conseguiu fortalecer o glúteo médio com fisioterapia, tendo sido necessário fazer o abaixamento e lateralização do grande trocanter para melhorar sua tensão.

No 3º caso, mais benigno, conseguiu-se fortalecer a musculatura e evitar a subluxação simplesmente com fisioterapia.

REFERÊNCIAS

1. Carlsson, A.G. & Gentz, C.F.: Postoperative dislocation in the Charnley and Brunswik total hip arthroplasty. *Clin Orthop* 125: 177-182, 1977.
2. Charnley, J. & Cupic, Z.: *Etiology and incidence of dislocation in the Charnley low-friction arthroplasty*. Internal Publication 46, Center for Hip Surgery, Wrightington Hospital, 1974.
3. Coventry, M.B., Beckenbaugh, R.D., Nolan, D.R. & Ilstrup, D.M.: 2012 total hip arthroplasties: a study of postoperative course and early complications. *J Bone Joint Surg* 56: 273, 1974.
4. Dorr, L.W., Wolf, A.W., Chandler, R. & Conaty, J.P.: Classification and treatment of dislocations of total hip arthroplasty. *Clin Orthop* 173: 151-158, 1982.
5. Eftekhar, N.S.: Dislocation and instability complicating low friction arthroplasty of the hip joint. *Clin Orthop* 121: 120, 1976.
6. Etienne, A., Cupic, Z. & Charnley, J.: Postoperative dislocation after Charnley low-friction arthroplasty. *Clin Orthop* 132: 12-23, 1970.
7. Fackler, C.D. & Poss, R.: Dislocation in total hip arthroplasties. *Clin Orthop* 151: 169-178, 1980.
8. Lazanski, M.G.: Complications revisited. The debit side of total hip replacement. *Clin Orthop* 95: 96-103, 1973.
9. Lewinek, G.E., Lewis, J.L., Tarr, R., Compere, C.L. & Zimmerman, J.R.: Dislocations after total hip replacement arthroplasty. *J Bone Joint Surg* 60: 217, 1978.
10. Nolan, D.R., Fitzgerald, R.H., Beckenbaugh, R.D. & Coventry, M.B.: Complications of total hip replacement requiring reoperation. *J Bone Joint Surg* 61: 28-36, 1979.
11. Pellici, P.M., Salvati, E.A. & Robinson, H.J.: Mechanical failures in total hip replacement requiring reoperation. *J Bone Joint Surg* 61: 28-36, 1979.
12. Schwartsmann, C.R., Ungaretti, A., Anzolch, R. & Ruschel, P.H.: Luxação pós-artroplastia total do quadril: revisão de 13 casos. *Rev Bras Ortop* 23: 341-346, 1988.

Ocorrência de padrões radiológicos da epifisite do calcâneo em crianças assintomáticas*

IDYLIO DO PRADO JÚNIOR[1], CAIO AUGUSTO DE SOUZA NERY[2], SÉRGIO BRUSCHINI[3]

RESUMO

Através de estudo radiográfico realizado em 250 crianças normais de ambos os sexos e de idades compreendidas na faixa de sete a 13 anos, nas incidências lateral e axial posterior, colhemos dados sobre os aspectos da apófise posterior do calcâneo no intuito de estabelecer os parâmetros anatômicos normais. Os resultados obtidos permitem concluir que há ampla variação de imagens e formas evolutivas da apófise posterior do calcâneo e que as imagens relacionadas pela literatura como elementos de diagnóstico da apofisite do calcâneo (doença de Haglund-Sever) ocorrem em grande número de crianças sem qualquer sintoma da enfermidade.

SUMMARY

Occurrence of radiologic patterns related to calcaneum epiphysitis in asymptomatic children

A radiographic study was performed of the axial, posterior, and lateral views of the normal feet of 250 children of both sexes, ages ranging from 7 to 13 years. Results obtained allow to conclude that there is a broad variation of the images and forms of evolution of the posterior apophysis of the calcaneum, and that images reported in the literature as elements to diagnose Sever's disease (sclerosis and fragmentation of the ossification center and fringing and widening to the epiphyseal plate) occur in most feet of children who do not present symptoms of this condition.

INTRODUÇÃO

A epifisite do calcâneo[21] ou osteocondrose de apófise do calcâneo[6,9] foi descrita por Haglund em 1902[4], tornando-se mais popular a partir da publicação do trabalho de Sever[16], razão pela qual também é conhecida como doença de Sever.

Juntamente com uma série de outras doenças, compõe um grupo de afecções conhecidas como necroses assépticas, cuja etiologia é variada mas que culmina em alterações vasculares na região comprometida, a qual, sem o aporte sanguíneo adequado, entra em necrose is-

Quadro demonstrativo das principais osteocondrites

Designação	Localização
Legg-Calvé-Perthes	Cabeça femoral
Kienböck	Semilunar do carpo
Panner	Capítulo umeral
Osgood-Schlatter	Tuberosidade tibial
Blount	Epífise tibial proximal
Sinding-Larsen-Johansson	Patela
Scheuermann	Junção discovertebral
Van Neck	Junção isquiopúbica
Haglund-Sever	Apófise calcaneana
Köhler	Navicular tarso (criança)
Thiemann	Epífise das falanges
Iselin	Apófise 5.º metatarsiano
Freiberg	Epífise dos metatarsianos
Kappis	Cúpula do talo
Renander	Sesamóides do hálux
Lance	Cubóide do tarso
Silfverskjöld	Calcâneo
Müller-Weiss	Navicular tarso (adulto)
Mouchet	Corpo do talo
Assmann	Cabeça do 1.º metatarsiano
Wagner	Epífise do 1.º metatarsiano
Buchman	Cunha medial do tarso

* Trab. realiz. no Curso de Pós-Grad. em Ortop. e Traumatol. do Dep. de Ortop. e Traumatol. da Esc. Paul. de Med. (Serv. do Prof. José Laredo Filho), em conjunto com a Fac. de Med. do Triângulo Mineiro-Uberaba, MG.

1. Prof. Adj. da Disc. de Ortop. e Traumatol. da Fac. de Med. do Triângulo Mineiro.
2. Doutor em Med. pelo Curso de Pós-Grad. em Ortop. e Traumatol.; Chefe do Grupo do Pé do Dep. de Ortop. e Traumatol. da Esc. Paul. de Med.
3. Prof. Adj. Doutor do Dep. de Ortop. e Traumatol. da Esc. Paul. de Med.; Integrante do Grupo do Pé.

quêmica. Essas patologias podem acometer as epífises ou as apófises ósseas (quadro). Dependendo de sua localização e grau de comprometimento, apresentam prognóstico e evolução diferentes, com variados graus de incapacitação e deformidade residual.

Clinicamente, a doença de Sever manifesta-se por dores na região dos calcanhares, desencadeadas ou exacerbadas pela excessiva atividade física, acometendo crianças na faixa etária dos oito aos dez anos e preferentemente no sexo masculino[1,6,7,9]. Há autores que observaram relação direta entre crianças pequenas para a idade cronológica e o aparecimento da doença de Sever[18].

Radiograficamente, a osteocondrite do calcâneo exibe imagens variadas que vão desde o frangeamento e alargamento da linha epifisária[2,9,10], passando pela fragmentação do núcleo de ossificação[2,7,9,23], até a esclerose do mesmo[2,9,23]. Essas variantes podem se conjugar com alguma freqüência.

Através da observação continuada de pacientes portadores de patologias do pé em todas as idades, habituamo-nos a encontrar imagens de núcleos epifisários do calcâneo caracteristicamente alteradas em radiografias de indivíduos normais e assintomáticos.

Para procurar estabelecer o padrão de normalidade para os achados radiográficos da apófise posterior do calcâneo, idealizamos o presente trabalho, no qual, através do estudo sistematizado de radiografias obtidas de indivíduos normais, iremos esclarecer o perfil e o comportamento dessa região anatômica.

MATERIAL E MÉTODO

Nosso material é composto de 250 crianças normais, com idades entre sete e 13 anos, igualmente distribuídas quanto ao sexo (125 do sexo masculino e 125 do feminino). No que concerne à cor e grupos étnicos, a distribuição da amostra foi randômica.

Os exames clínico e podográfico mostraram-se normais, segundo os parâmetros de Viladot[21], não sendo detectada qualquer alteração ou condição patológica geral que pudesse interferir, direta ou indiretamente, na função e postura dos pés.

Ambos os pés foram radiografados nas incidências axial posterior, conforme técnica padronizada por Prado Júnior[12,13], e lateral, de acordo com a padronização de Gamble & Yale[3]. As radiografias foram obtidas sempre com o mesmo equipamento (raio X *Siemens — Heliophos 55*, de 500mA e 117KV) e foram tomadas as precauções cabíveis para a proteção das crianças expostas à radiação (colimação do feixe e uso de aventais protetores)[12,13].

As radiografias foram analisadas no intuito de observar a imagem calcaneana e sua apófise posterior. Quando presente, o núcleo de ossificação foi descrito, procurando-se caracterizar a existência de esclerose e fragmentação. Quanto à linha epifisária, procurou-se observar dados sobre o frangeamento e alargamento, segundo os critérios definidos por Schinz & col.[15].

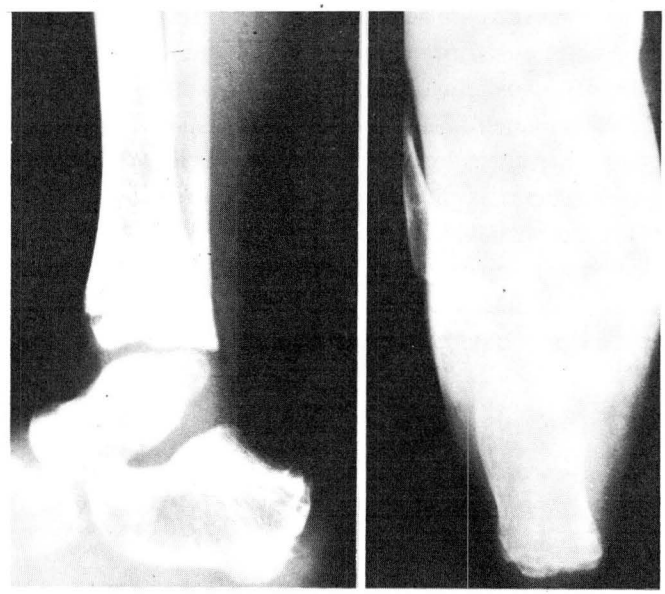

Fig. 1 — Radiografias nas incidências lateral (à esquerda) e axial posterior (à direita), ilustrando a ausência do núcleo de ossificação do calcâneo

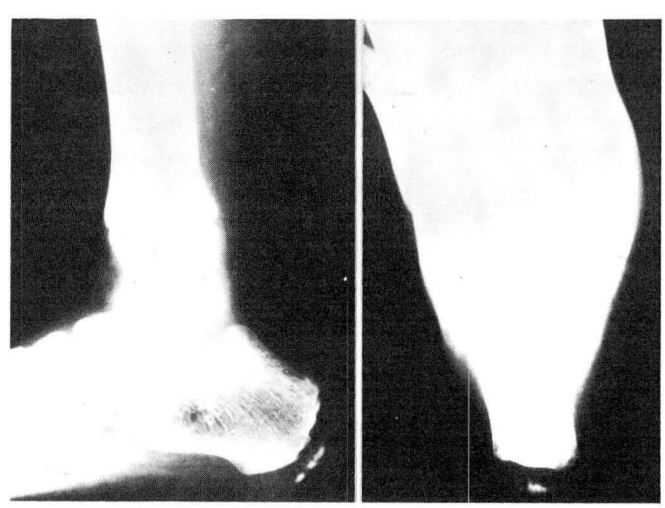

Fig. 2 — Radiografias nas incidências lateral (à esquerda) e axial posterior (à direita), ilustrando o esboço do núcleo de ossificação do calcâneo

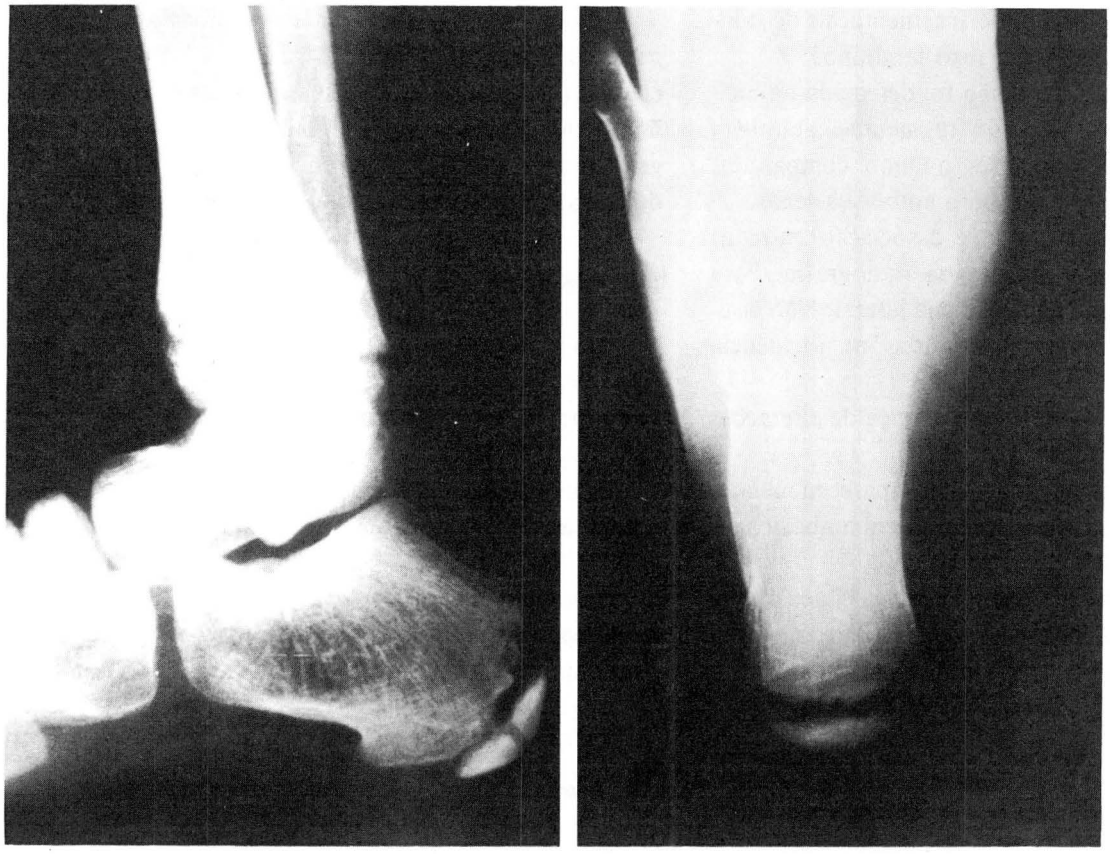

Fig. 3 — Radiografias nas incidências lateral (à esquerda) e axial posterior (à direita), ilustrando o núcleo de ossificação do calcâneo. Na incidência lateral, o núcleo apresenta-se bastante denso ("esclerótico") e com fragmentação, ao passo que, na axial posterior, mostra densidade sugestiva de tecido ósseo normal e ausência de fragmentação. A linha epifisária mostra-se frangeada e larga.

RESULTADOS

As radiografias obtidas em ambas as incidências apresentaram qualidade técnica satisfatória, permitindo fácil identificação dos detalhes objetos de nossa análise, tanto no que se refere ao aparecimento do núcleo de ossificação como em relação às variações do núcleo e da placa epifisária (figuras 1, 2 e 3).

A tabela 1 reúne os dados referentes à ausência, esboço ou presença do núcleo de ossificação do calcâneo nas 250 crianças estudadas. O núcleo do calcâneo mostrou-se presente bilateralmente em 182 casos (72,8%), com predomínio do sexo feminino (114 casos — 91,2%) sobre o masculino (68 casos — 54,4%).

O aparecimento de núcleos de morfologia normal bem como a presença de padrões radiológicos de anormalidade (esclerose e fragmentação) são apresentados na tabela 3, para ambas as incidências.

A análise da tabela 2 demonstra uma grande positividade no diagnóstico de esclerose e fragmentação da apófise posterior do calcâneo na incidência lateral em ambos os sexos. O sexo masculino, no entanto, apresentou taxas mais elevadas de ambas as alterações; houve

TABELA 1
Aparecimento do núcleo de ossificação do calcâneo segundo a faixa etária e o sexo das 250 crianças estudadas

Sexo masculino

Grupo	Ausente	%	Esboço	%	Presente	%	Total
7-8	9	90,0	1	10,0	0	0,0	10
8-9	11	44,0	10	40,0	4	16,0	25
9-10	8	36,4	10	45,5	4	18,2	22
10-11	2	11,1	1	5,6	15	83,3	18
11-12	1	3,7	2	7,4	24	88,9	27
12-13	1	4,3	1	4,3	21	91,3	23
Total	32	25,6	25	20,0	68	54,4	125

Sexo feminino

Grupo	Ausente	%	Esboço	%	Presente	%	Total
7-8	2	25,0	2	25,0	4	50,0	8
8-9	0	0,0	3	14,3	18	85,7	21
9-10	0	0,0	3	14,3	18	85,7	21
10-11	1	4,5	0	0,0	21	95,5	22
11-12	0	0,0	0	0,0	27	100,0	27
12-13	0	0,0	0	0,0	26	100,0	26
Total	3	2,4	8	6,4	114	91,2	125

uma freqüência de ocorrência de fragmentação de quase o dobro da observada para o sexo feminino.

Curiosamente, a esclerose não foi detectada na incidência axial posterior e as taxas de fragmentação também foram significantemente menores quando comparadas às obtidas na incidência lateral para ambos os sexos.

Em 24 casos (35,0%), houve associação entre as duas alterações estudadas na mesma radiografia. Essa ocorrência só se observou na incidência lateral. Não houve concomitância de imagens alteradas na incidência axial posterior.

A tabela 3 traz dados sobre a presença de alterações na linha epifisária do calcâneo.

O frangeamento da linha epifisária apareceu na quase totalidade das radiografias estudadas em ambos os sexos e nas duas incidências.

O alargamento da linha epifisária do calcâneo apareceu muito mais intensamente na incidência axial posterior e em cifras comparáveis em ambos os sexos.

A ocorrência concomitante de ambas as alterações na mesma criança apareceu 25 vezes (36,7%) na incidência axial posterior e seis (8,8%) na lateral, para o sexo masculino. Para o sexo feminino, a associação das imagens no mesmo objeto ocorreu 18 vezes (15,8%) na incidência axial posterior e nove (7,9%) na lateral.

DISCUSSÃO

No presente estudo, utilizando de uma amostra selecionada pelos critérios de normalidade estabelecidos na literatura[5,8,14,17], procuramos verificar a ocorrência dos padrões de imagem radiográfica da linha epifisária e do centro de ossificação do calcâneo.

O aparecimento do núcleo de ossificação ocorreu em 72,8% das crianças estudadas, havendo predomínio de aproximadamente 2:1 para o sexo feminino. A época de aparecimento do núcleo é mais precoce nas meninas (dois anos) e os picos de freqüência são observados

TABELA 2
Freqüência de padrões radiológicos dos núcleos de ossificação do calcâneo, nas incidências axial posterior e lateral, segundo a faixa etária e sexo das 250 crianças estudadas

Sexo masculino

	Esclerose				Fragmentação				Normal			
	Axial		Lateral		Axial		Lateral		Axial		Lateral	
	N.º	%	N.º	%	N.º	%	N.º	%	N.º	%	N.º	%
7-8	0	0	0	0	0	0	0	0	0	0	0	0
8-9	0	0	4	100	1	25	2	50	3	75	0	0
9-10	0	0	4	100	1	25	3	75	3	75	0	0
10-11	0	0	15	100	0	0	6	40	15	100	0	0
11-12	0	0	21	87	1	4	13	54	23	96	0	0
12-13	0	0	20	95	0	0	4	19	21	100	0	0
Total	0	0	64	94	3	4	28	41	65	96	0	0

Sexo feminino

	Esclerose				Fragmentação				Normal			
	Axial		Lateral		Axial		Lateral		Axial		Lateral	
	N.º	%	N.º	%	N.º	%	N.º	%	N.º	%	N.º	%
7-8	0	0	4	100	0	0	1	25	4	100	0	0
8-9	0	0	18	100	0	0	7	38	18	100	0	0
9-10	0	0	18	100	0	0	8	44	18	100	0	0
10-11	0	0	20	95	0	0	4	19	21	100	0	0
11-12	0	0	18	66	0	0	3	11	27	100	6	22
12-13	0	0	14	53	0	0	3	11	26	100	9	34
Total	0	0	92	80	0	0	26	22	114	100	15	13

TABELA 3
Aparecimento de frangeamento e alargamento da linha epifisária do calcâneo, nas incidências axial posterior e lateral, segundo a faixa etária e sexo das 250 crianças estudadas

Sexo masculino

	Frangeamento				Alargamento				Normal			
	Axial		Lateral		Axial		Lateral		Axial		Lateral	
	N.º	%	N.º	%	N.º	%	N.º	%	N.º	%	N.º	%
7-8	0	0	0	0	0	0	0	0	0	0	0	0
8-9	4	100	4	100	4	100	1	25	0	0	0	0
9-10	4	100	4	100	4	100	1	25	0	0	0	0
10-11	15	100	15	100	9	60	2	13	0	0	0	0
11-12	22	91	22	91	10	41	3	12	0	0	0	0
12-13	21	100	21	100	0	0	0	0	0	0	0	0
Total	66	97	66	97	27	39	7	10	0	0	0	0

Sexo feminino

	Frangeamento				Alargamento				Normal			
	Axial		Lateral		Axial		Lateral		Axial		Lateral	
	N.º	%	N.º	%	N.º	%	N.º	%	N.º	%	N.º	%
7-8	4	100	4	100	0	0	2	50	0	0	0	0
8-9	18	100	18	100	4	22	4	22	0	0	0	0
9-10	18	100	18	100	4	22	2	11	0	0	0	0
10-11	21	100	21	100	9	42	1	5	0	0	0	0
11-12	18	67	18	67	10	37	0	0	0	0	9	33
12-13	14	53	14	53	0	0	0	0	12	47	12	47
Total	93	81	93	81	27	23	9	8	12	47	21	18

dos oito anos em diante no sexo feminino e dos dez em diante no masculino. Esses achados são semelhantes aos observados na literatura[10,11,22].

A linha epifisária das apófises, como o tecido cartilagíneo de qualquer outra localização, é desprovida de circulação intrínseca, mas é cercada por uma rica rede de vasos responsáveis por sua nutrição; após darem entrada nas vizinhanças da placa epifisária através de ramos capsulares ou tendíneos, se ramificam e atravessam o osso subcondral, que fornece suporte para a fise. Além desses, ramos capilares dos vasos metafisários originários da artéria medular distribuem-se regularmente na região metafisária próxima à placa epifisária; esses vasos capilares caracterizam-se pelo formato de alças paralelas como as cerdas de uma escova e cujos *loops* atingem a base das colunas de células cartilagíneas, sem contudo penetrá-las[19]. Esse arranjo, amplificado e exagerado em virtude das necessidades locais, poderia ser a justificativa para o aparecimento da imagem de frangeamento justafisário observado na doença de Sever; no entanto, a imagem de frangeamento apareceu com freqüência exageradamente alta dentre as crianças normais examinadas (97,0% no sexo masculino e 81,0% no feminino), o que sugere tratar-se de característica normal para a região examinada.

Como resposta ao baixo fluxo sanguíneo e à anóxia relativa, o tecido cartilagíneo se hipertrofia, gerando o sinal radiográfico do alargamento da linha epifisária[19]. O sinal de alargamento da linha epifisária é muito subjetivo e depende da experiência do examinador, do posicionamento no momento da radiografia e de grande variação da normalidade regional. Embora tenhamos conseguido, através da utilização de padronização rigorosa para a realização das radiografias, reduzir as variáveis externas, reconhecemos que esse dado é de difícil valorização e, como o frangeamento, pode ser representativo apenas de uma fase evolutiva da estrutura estudada, tendendo a desaparecer com a progressão do amadurecimento da região.

A necrose tecidual frente aos estímulos mecânicos, sob condições de isquemia e conseqüente enfraquecimento, termina em fissuras e fraturas do núcleo de ossificação[19]. A fragmentação do núcleo de ossificação apareceu em 54 crianças normais na incidência lateral e em apenas três na axial posterior; talvez isso se deva à direção da aplicação de força da região: o tríceps solicita a elevação do calcâneo e uma força de cisalhamento se faz sentir na zona de inserção desse tendão; a reação mecânica imediata se dá através do estiramento da fáscia plantar, que se insere plantarmente na mesma região e se estende até o colo dos metatarsianos e aparelhos flexores das articulações metatarso-falangianas, resultando uma força de igual direção mas em sentido oposto; o resultado da aplicação dessas forças pode ser a fragmentação do núcleo no plano médio-lateral. A maior freqüência de aparecimento dessa característica no sexo masculino (41,0% contra 22,0% no sexo feminino) já foi atribuída na literatura à maior atividade física, geralmente envolvendo mais vigor físico e violência, realizada pelos meninos; acreditamos, contudo, que mais esse sinal radiológico possa ser atribuído a características próprias da região. A freqüência de aparecimento da fragmentação em nossa amostra foi de 31,3% das crianças que já apresentavam núcleo de ossificação presente.

O processo de reparação se inicia imediatamente e o osso imaturo começa a substituir a região necrosada. Esses fenômenos originam as imagens de rarefação e fragmentação do núcleo. Após o evento das microfraturas, ocorre o achatamento das trabéculas, enquanto prossegue o fenômeno da revascularização e deposição do osso novo sobre as trabéculas necróticas; esse momento se caracteriza pela imagem de esclerose do núcleo de crescimento[19]. No tocante à esclerose, parece tratar-se de um artifício induzido pela incidência radiológica, já que houve alta taxa de diagnóstico de esclerose na incidência lateral para ambos os sexos (94,0% para o masculino e 80,0% para o feminino) e a incidência axial demonstrou tratar-se de núcleos calcaneanos de densidade absolutamente regular. Não fosse pela associação de fragmentação em três radiografias, a totalidade dos examinados teria apresentado características normais do núcleo calcaneano no que se refere à esclerose e fragmentação na incidência axial.

Apesar de estarmos apoiados em observações da literatura sobre outras osteocondrites, não dispomos de estudos histológicos e anatomopatológicos acerca da doença de Sever, o que torna as justificativas acima de interesse apenas especulativo e acadêmico.

Há autores que já não incluem a doença de Sever no grupo das osteocondroses e tratam-na como desarranjos mecânicos resultantes da sobrecarga loco-regional, sem considerar as alterações acima referidas[22].

Os resultados obtidos permitem concluir que há ampla variação de imagens e formas evolutivas do núcleo de crescimento do calcâneo e que as imagens utilizadas como elementos de diagnóstico da doença de Sever ocorrem em grande número de crianças sem qualquer sintoma da enfermidade.

REFERÊNCIAS

1. Cailliet, R.: *Síndromes dolorosas — pé e tornozelo*. Brasil, Manole, 1975.
2. Casagrande, P.A. & Frost, H.M.: *Fundamentos de ortopedia clínica*. Barcelona, Salvat, 1955.
3. Gamble, F.O. & Yale, I.: *Clinical foot roentgenology*. Baltimore, Williams & Wilkins, 1966.
4. Haglund, P.: Uber fraktur des epiphysenkers des calcaneus nebst allgemeinen bemerkun gen uber einige ahnliche juvenile knochenkernverletzungen. *Arch F Klin Chir Bd* 82: 922, 1907.
5. Kleiger, T.E., Greenspan, A. & Norman, A.: Roentgenographic examination of the normal foot and ankle. Em Jahss, M.H.: *Disorders of the foot*. Philadelphia, Saunders, 1982. Vol. 1, p. 116-138.
6. Lange, M.: Afecciones del aparato locomotor. Em: *Enfermedades congénitas y adquiridas*, Barcelona, JIMS, 1969.
7. Lelièvre, J.: *Patologia del pié*. Barcelona, Toray-Masson, 1970.
8. Lusted, L.B. & Keats, T.E.: *Atlas of roentgenographic measurements*. Chicago, Year Book Publishers, 1959.
9. Mann, R.A.: *Cirurgia del pié*. Buenos Aires, Panamericana, 1987.
10. Matzen, P.F. & Fleissner, H.K.: *Atlas de roentgenologia ortopédica*. Barcelona, Editorial Científico-Médica, 1970.
11. Montagne, J., Chevrot, A. & Galmiche, J.M.: *Atlas de radiologia del pié*. Barcelona, Masson, 1984.
12. Prado Júnior, I.: *Parâmetros da normalidade radiológica na incidência axial posterior do retropé*. Tese de Mestrado, Escola Paulista de Medicina, São Paulo, 1989.
13. Prado Júnior, I., Laredo Filho, J. & Bruschini, S.: Padronização radiográfica da incidência axial posterior do retropé de crianças. *F Med* 99: 81-83, 1989.
14. Regnauld, B.: *The foot*. New York, Springer-Verlag, 1986.
15. Schinz, H.R., Baensch, W.E., Friedl, E. & Vehlinger, E.: *Roentgen-diagnostico*. Barcelona, Salvat, 1953. Tomo 1.
16. Sever, J.W.: Apophysitis of the os calcis. *N Y Med J* 95: 1025, 1912.
17. Steel III, M.W., Johnson, K.A., Dewitz, M.A. & Ilstrup, D.M.: Radiographic measurements of the normal adult foot. *Foot Ankle* 1: 151-158, 1980.
18. Tachdjian, M.O.: *Pediatric orthopedics*. Philadelphia, W.B. Saunders, 1972.
19. Vicente, P. & Trias, A.: Blood circulation and viability of the epiphyseal plate. Em Arlet, J., Ficat, A. & Hungenford, D.S.: *Bone circulation*. EUA, Williams & Wilkins, USA, 1984. p. 186-196.
20. Viladot, P.A.: *Dez lições de patologia do pé*. Brasil, Roca, 1986.
21. Viladot, A. & Viladot Jr., A.: Osteochondrosis: aseptic necrosis of the foot. Em Jahss, M.H.: Disorders of the foot and ankle. EUA, Saunders, 1991. Vol. 26, p. 617-637.
22. Weissman, S.D.: *Radiology of the foot*. Baltimore, Williams & Wilkins, 1989.
23. Zamudio, L.: *Breviário de ortopedia e traumatologia*. México, Prensa Médica, 1969.

Artrodese tríplice do pé: revisão de 117 casos*

CELSO SVARTMAN[1], PATRÍCIA M. MORAES BARROS FUCS[2], PAULO F. KERTZMAN[2]

RESUMO

No período de 1977 a 1990, foram operados 117 pés em 109 pacientes portadores de doenças neuromusculares, através da tríplice artrodese modelante do pé. Obteve-se o apoio plantígrado com correção total da deformidade em 94,8% dos casos, proporcionando, conseqüentemente, melhora da marcha, da dor e da estética nos pacientes.

SUMMARY

Triple arthrodesis of the foot: review of 117 cases

117 feet in 109 patients were operated using triple arthrodesis of the foot, between 1977 and 1990, all of them with neuromuscular diseases. Full correction was achieved in 94.8%, with a resulting plantigrade foot and improvement of gait, pain, and appearance of the foot.

INTRODUÇÃO

Neste trabalho, analisaremos os resultados obtidos com a utilização da artrodese tríplice do pé nos pacientes portadores de doenças neuromusculares, tratados no Grupo de Doenças Neuromusculares do Departamento de Ortopedia e Traumatologia da Santa Casa de Misericórdia de São Paulo, "Pavilhão Fernandinho Simonsen", no período entre 1977 e 1990.

Doenças neuromusculares determinam desequilíbrio entre as forças atuantes no pé em desenvolvimento, provocando deformação progressiva dos ossos e articulações e tornando a marcha, quando possível, deficitária, devido à instabilidade e à incapacidade para o apoio plantígrado normal[2,5,6].

O conceito de estabilização cirúrgica das articulações afetadas pelas doenças paralíticas iniciou-se com Albert, no final do século passado. Em 1921, Hoke[4] descreveu a técnica da fusão das articulações subtalar e talo-navicular através da remoção da cabeça do *talus* e sua recolocação após a retirada da cartilagem articular. Posteriormente, Ryerson, em 1923, publicou a inclusão da articulação calcâneo-cubóide, denominando-se então tríplice artrodese. A técnica de Lambrinudi[3,7], utilizada em alguns casos, é indicada nos pés com o *talus* em eqüino fixo.

Os objetivos da tríplice artrodese do pé são: corrigir as deformidades, eliminar a instabilidade, aliviar a dor e promover a melhora da deambulação, possibilitando o uso de calçados normais ou órteses.

Na maioria dos casos, foram necessárias cirurgias nas partes moles simultaneamente à artrodese, como alongamento do tendão de Aquiles e fasciotomia plantar. Quando possível, procuramos realizar as transposições tendinosas cabíveis no mesmo ato da cirurgia óssea, tanto para retirar as forças deformantes como para promover a flexão dorsal do pé, utilizando os tendões tibial posterior e/ou fibular curto.

MATERIAL E MÉTODO

Entre 1977 e 1990, foram operados 109 pacientes, sendo que em oito as deformidades eram bilaterais, totalizando 117 pés.

Não houve diferença significante quanto ao sexo, sendo 54% do feminino e 46% do masculino. A faixa etária predominou entre 14 e 16 anos (33% dos casos), variando de dez a 54 anos, com média de 19 anos na época da cirurgia.

As principais queixas referidas pelos pacientes eram deformidade em 100%, dor em 60% e instabilidade à marcha em 54% dos casos.

A etiologia predominante foi seqüela de paralisia infantil em 87 pacientes (89 pés), seguida por portadores

---

* Trab. realiz. no Dep. de Ortop. e Traumatol. da Santa Casa de Miseric. de São Paulo — "Pavilhão Fernandinho Simonsen" (Diretor: Prof. Sérgio A.A. Rudelli).

1. Chefe do Grupo de Doenças Neuromusculares.
2. Méd. Assist. do Grupo de Doenças Neuromusculares.

Fig. 1 — E.M.S. Radiografia inicial.

Fig. 2 — E.M.S. Radiografia de pós-operatório, um ano.

de paralisia cerebral, 11 (13 pés), seqüela de mielomeningocele em oito (12 pés) e portadores de miopatias, três (três pés).

O seguimento médio foi de três anos, com mínimo de dez meses e máximo de 13 anos.

As deformidades encontradas nos casos de seqüela de paralisia infantil variaram do pé eqüino-cavo-varo ao pé calcâneo, predominando as deformidades em eqüino-cavo (32%) e eqüino-cavo-varo (34%). Nos portadores de paralisia cerebral, encontramos nove pés eqüino-varos e dois pés plano-valgos. Nos casos de seqüela de mielomeningocele, encontramos sete pés eqüino-varos e um pé plano-valgo.

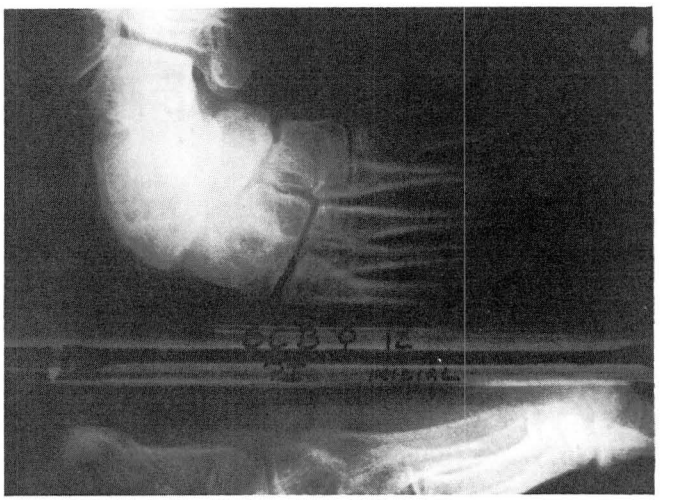

Fig. 3 — S.C.B. Radiografia inicial.

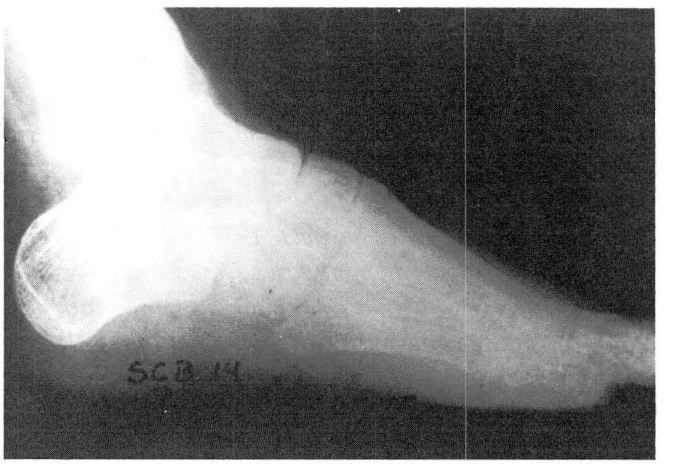

Fig. 4 — S.C.B. Radiografia de pós-operatório, dois anos.

Fig. 5 — E.A.L. Radiografia inicial.

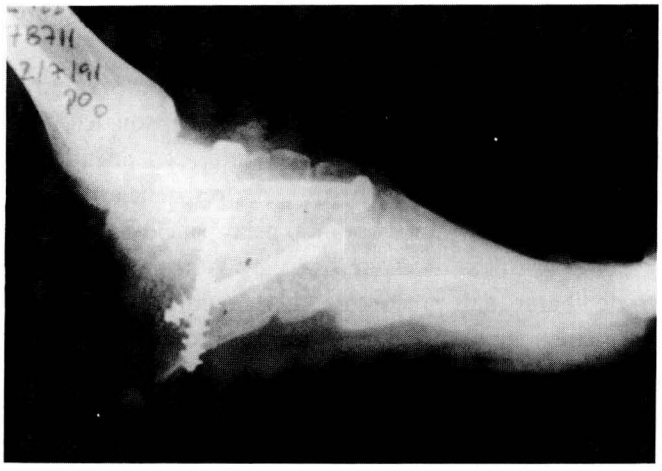

Fig. 6 — E.A.L. Radiografia de pós-operatório imediato.

TÉCNICA CIRÚRGICA

Utilizamos nos nossos casos a seguinte técnica: através da incisão ântero-lateral do pé (Ollier), desde os tendões fibulares até os extensores longos dos dedos, procede-se à dissecção do tecido subcutâneo e desloca-se a origem dos tendões extensores curtos dos dedos anteriormente. Em seguida, expõem-se as articulações subtalar, calcâneo-cubóide e talo-navicular. Com o uso do osteótomo, retira-se a cartilagem articular e a cunha óssea necessária para a correção da deformidade. Após a correção, fixa-se com fios de Steinmann, um para a articulação subtalar paralelamente ao eixo tibial e dois outros longitudinais no pé, um para cada articulação artrodesada. Procede-se, então, ao fechamento da ferida operatória e colocação de bota gessada ou gesso cruropodálico quando se alonga o tendão de Aquiles.

Nos casos em que há cavismo intenso, somos obrigados a ressecar uma grande cunha óssea, de base dorsal, que chega a incluir todo o navicular e a maior parte do colo e corpo do *talus*, restando somente a abóbada articular deste último para que a deformidade possa ser corrigida. Nos casos com eqüinismo acentuado, realizamos a técnica de Lambrinudi.

Associadas às cirurgias ósseas, são realizadas cirurgias nas partes moles, tais como: tenotomias, fasciotomias, alongamentos e transposições tendinosas, conforme a tabela.

RESULTADOS

Os resultados foram analisados quanto à correção obtida e ao aspecto funcional.

TABELA

Tipo de cirurgia	N.º de cirurgias
Alongamento de tendão de Aquiles	71
Fasciotomia plantar	21
Transposição do tibial posterior	14
Tenotomia do tibial posterior	10
Transposição do fibular curto	8
Tenotomia do flexor longo do hálux	1
Tenotomia do extensor longo do hálux	1
Total	126

Obtivemos a correção total das deformidades em 88% dos casos (103 pés). Nos restantes 12% (14 pés), quatro recusaram nova cirurgia e houve dez reoperações, sendo que cinco submeteram-se à revisão da tríplice artrodese e cinco à revisão da mesma, com inclusão da articulação tíbio-társica. Nos dez casos de revisão, obtivemos oito pés com correção total e dois permaneceram com deformidade residual. Portanto, levando-se em conta os dois tempos cirúrgicos, a correção total foi obtida em 111 pés (94,8%).

O tempo médio para a consolidação foi de quatro meses, com o mínimo de três meses e o máximo de sete meses.

Quanto ao resultado funcional, houve melhora em todos os casos no desempenho da marcha. Todos os pacientes deambulavam pré-operatoriamente, mas com dificuldades de adaptação ao calçado ou à órtese. No pós-operatório, 62% dos casos passaram a utilizar calçados normais e 38%, órteses.

A melhora estética foi referida por todos os pacientes.

A dor persistiu em seis pacientes (5%) durante a marcha, talvez relacionada com as deformidades dos artelhos e/ou neuromas cicatriciais.

COMPLICAÇÕES

Subdividindo-se as complicações conforme a etiologia, obtivemos nos portadores de seqüela de paralisia infantil (89 pés), 9% (oito pés) com correção insuficiente, 2% (dois pés) com recidiva da deformidade, 5% (quatro pés) com infecção superficial e 7% (seis pés) com pseudartrose da articulação talo-navicular.

Nos portadores de paralisia cerebral (13 pés), ocorreu em 7% (um pé) a recidiva da deformidade e em 15% (dois pés), distrofia tipo Sudeck.

Nos casos de seqüela de mielomeningocele (12 pés), observou-se em 8% (um pé) infecção superficial e em 25% (três pés), recidiva da deformidade.

Considerando-se o total de pés operados, 5% (seis pés) evoluíram com pseudartrose da articulação talo-navicular, em 4% (cinco pés) ocorreu infecção superficial, tratada com curativos e antibióticos, com boa melhora, e 5% (seis pés) apresentaram recidiva da deformidade.

DISCUSSÃO

O tratamento das deformidades dos pés nos pacientes portadores de doenças neuromusculares é difícil. Geralmente, acompanhando as deformidades e dependendo da etiologia, há alterações do trofismo da pele, da circulação periférica e da sensibilidade, dificultando ainda mais o tratamento[1,2,8].

Os casos de portadores de seqüela de paralisia infantil foram os que demonstraram os maiores graus de deformidades, requerendo amplas ressecções ósseas e a associação de cirurgias das partes moles, com alongamentos e transferências tendinosas. Funcionalmente, esses pacientes foram os que melhor evoluíram no período pós-operatório, com consolidação da artrodese, em média, aos quatro meses, e retorno à marcha imediatamente após a retirada da síntese.

Os portadores de paralisia cerebral foram submetidos à artrodese tríplice como procedimento de salvação, devido a quadros dolorosos e incapacidade à marcha. Esses pacientes, como esperado, evoluíram com maior dificuldade para retornar à marcha, necessitando, via de regra, de apoio fisioterápico.

Foi nas seqüelas de mielomeningocele que encontramos as maiores dificuldades. O comprometimento da sensibilidade, a má circulação periférica e a osteoporose foram as causas de complicações da pele, retarde da consolidação e recidiva da deformidade, que ocorreu em 25% dos pés operados. Quanto ao seu resultado funcional, com o pé plantígrado, esses pacientes melhoraram seu desempenho funcional e os pés ficaram mais protegidos com o uso de calçados.

Foi observada osteoporose difusa dos pés na retirada do gesso, que, em alguns doentes, causou lentidão na recuperação funcional. Atualmente, dependendo do aspecto radiográfico dos ossos e sua resistência durante o ato cirúrgico, estamos optando pela fixação da artrodese com parafusos de esponjosa, tipo AO, com o objetivo de liberar mais precocemente a movimentação do pé. Não temos até o presente um seguimento adequado desses casos para opinar definitivamente.

CONCLUSÃO

Os autores concluem que nas deformidades do pé, de etiologia neuromuscular, a tríplice artrodese modelante representa a solução definitiva para obter-se o apoio plantígrado, proporcionando melhora da marcha, dor e estética.

REFERÊNCIAS

1. Angus, P.D. & Cowell, H.R.: Triple arthrodesis: a critical long-term review. *J Bone Joint Surg [Br]* 68: 260-265, 1986.
2. Baker, L.D. & Hill, L.M.: Foot alignment in the cerebral palsy patient. *J Bone Joint Surg [Am]* 46: 1-15, 1964.
3. Bernau, A.: Long-term results following Lambrinudi arthrodesis. *J Bone Joint Surg [Am]* 59: 473-479, 1977.
4. Duncan, J.W. & Lovell, W.W.: Hoke triple arthrodesis. *J Bone Joint Surg [Am]* 60: 795-798, 1978.
5. Patterson, R.L., Parrish, F.F. & Hathaway, E.N.: Stabilizing operations on the foot: a study of the indications, techniques used, and end results. *J Bone Joint Surg [Am]* 32: 1-26, 1950.
6. Sharrard, W.J.W. & Grosfield, I.: The management of deformity and paralysis of the foot in the myelomeningocele. *J Bone Joint Surg [Br]* 50: 456-465, 1968.
7. Tang, S.C., Leong, J.C.Y. & Hsu, L.C.S.: Lambrinudi triple arthrodesis for correction of severe rigid drop-foot. *J Bone Joint Surg [Br]* 66: 66-70, 1984.
8. Wilson, F.C., Gardner, F.F., Lamotte, P. & Willians, J.C.: Triple arthrodesis — A study of the factors affecting fusion after three hundred and one procedures. *J Bone Joint Surg [Am]* 47: 340-348, 1965.

Síndrome do impacto: tratamento cirúrgico

SÉRGIO LUIZ CHECCHIA[1], PEDRO DONEUX SANTOS[2]

RESUMO

Os autores analisam 139 ombros (135 pacientes) operados com diagnóstico de síndrome de impacto, no Grupo de Ombro da Santa Casa de São Paulo, "Pavilhão Fernandinho Simonsen", ressaltando os achados clínicos, radiográficos e cirúrgicos e os resultados dos casos com seguimento mínimo de 12 meses. Salientam aspectos da etiologia, detalhes da técnica cirúrgica (que deve ser precisa) e importância de um tratamento relativamente precoce para a obtenção de bons resultados.

SUMMARY

Impingement syndrome: surgical treatment

The authors analyze 139 shoulders (135 patients) operated on due to impingement syndrome by the Shoulder Group of the Santa Casa de São Paulo Hospital, "Pavilhão Fernandinho Simonsen". They present their clinical, roentgenographic and surgical findings, and the results of patients with a minimum follow-up of twelve months. They emphasize some etiologic factors, a precise surgical technique, and the importance of early treatment in order to achieve good results.

INTRODUÇÃO

A síndrome do impacto (SI), descrita em 1972[6] e estadiada em 1983[7] por Neer, consiste no choque da grande tuberosidade, tendão do supra-espinhal e cabeça longa do bíceps de encontro ao arco córaco-acromial, no movimento de elevação do braço (fig. 1).

Esse trabalho de Neer, hoje clássico, veio esclarecer muita confusão a respeito de uma doença que já levou muitos nomes, como "bursite do ombro", "Duplay", "calcificação", "periartrite" e outros, e também delineou as normas para seu tratamento, que até então consistia fundamentalmente de radiografias para o diagnóstico, geralmente sem qualquer posicionamento especial que permitisse correta avaliação, repetidas infiltrações no tendão, articulação gleno-umeral ou na bolsa subacromial, medidas fisioterápicas como a "roda de ombro", sem qualquer fundamentação científica, ou até uma resignação, tanto por parte do paciente quanto do ortopedista, frente ao freqüente insucesso dessas medidas.

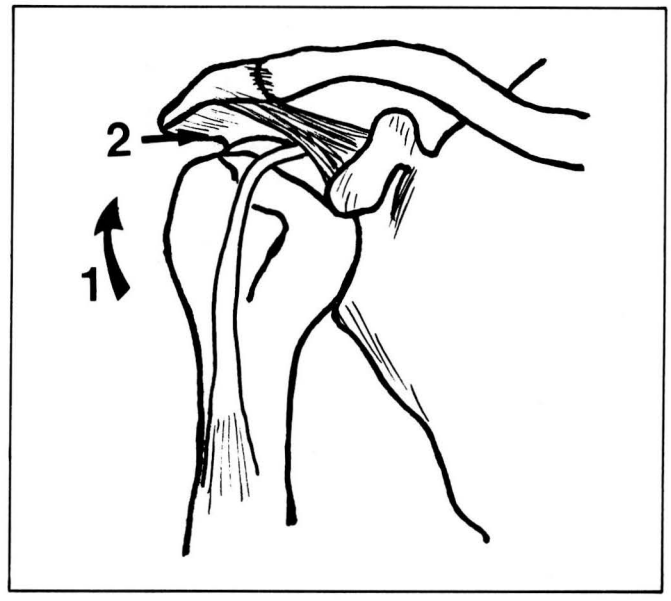

Fig. 1 — Etiologia da síndrome do impacto: choque do tendão contra o arco córaco-acromial. 1) Ação do deltóide. 2) Área do impacto.

Sabemos hoje que todos esses termos, como Duplay, tendinite, bursite, etc., têm como base apenas a descrição de um sintoma, a dor, e não caracterizam o verdadeiro problema ou suas causas.

Quando elevamos o braço acima da cabeça, a parte final do tendão do supra-espinhal, denominada de área crítica, é espremida entre duas estruturas rígidas, a grande tuberosidade do úmero e a porção ântero-inferior do acrômio junto com o ligamento córaco-acromial. Em algumas pessoas existem certas alterações anatômicas, na grande tuberosidade ou no arco córaco-acromial, que com o passar do tempo acabam levando a um processo crônico-irritativo que se traduz clinicamente por

1. Chefe do Grupo de Ombro do Dep. Ortop. e Traumatol. da Santa Casa de Miseric. de São Paulo; Méd. Assist.

2. Méd. Assist. da Santa Casa de Miseric. de São Paulo, "Pavilhão Fernandinho Simonsen".

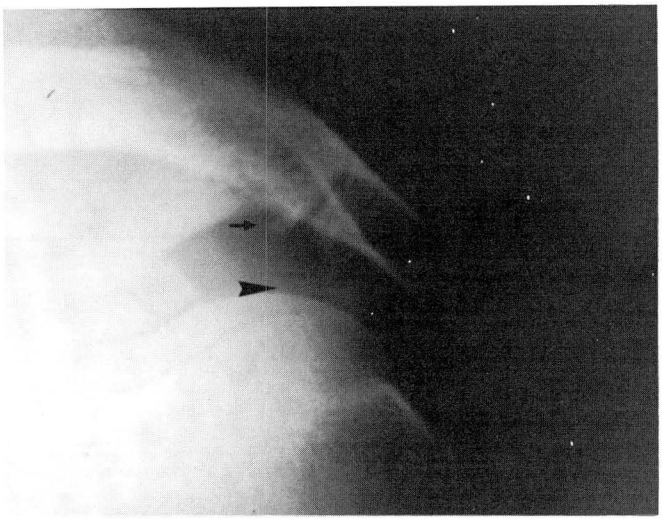

Fig. 2 — Radiografia crânio-caudal de 30 graus: esporão do acrômio. Seta — Osteófito na articulação acrômio-clavicular. Cabeça de seta — Esporão do acrômio.

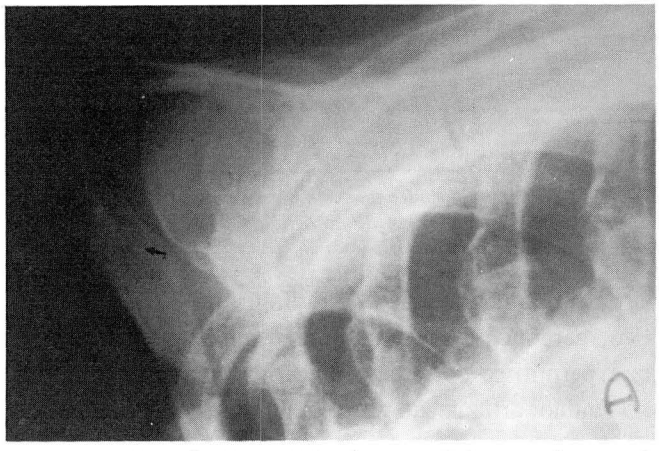

Fig. 3 — Radiografia do túnel do supra-espinhal: tipo e formato do acrômio (seta).

dor na região ântero-lateral do ombro, durante o movimento de elevação do braço; esta entidade é chamada de "síndrome do impacto".

Clinicamente, a síndrome do impacto se caracteriza por ser evolutiva e foi dividida em três fases por Neer: na primeira, surge edema e hemorragia do tendão, ou seja, uma tendinite aguda cuja dor aparece apenas durante a atividade física; na segunda fase, já aparece a fibrose do tendão, com a dor manifestando-se durante e após a atividade física, persistindo à noite; na terceira fase, de rotura do tendão do manguito rotador, encontraremos, além da dor, uma disfunção progressiva.

As manobras propedêuticas mais importantes para o diagnóstico são a "manobra de Neer"[6] ou "teste do

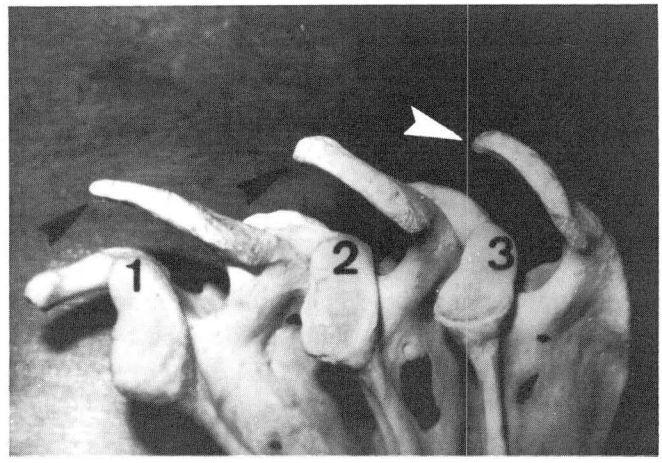

Fig. 4 — Os três formatos do acrômio: plano, curvo e "em gancho"

impacto", que consiste na elevação passiva do braço em rotação interna, em que o doente deve referir dor, e a "manobra de Jobe"[4], feita com o paciente exercendo força contra a pressão do examinador, segurando os braços em 90 graus de elevação e rotação interna. Esse teste pode ter três resultados: força normal sem dor, força normal com dor (fases 1 e 2) ou força diminuída com dor (fase 3, de lesão do manguito rotador).

Radiograficamente, podemos avaliar o arco córaco-acromial através de duas incidências, descritas por Rockwood[10,11] e por Neer[7]. A primeira é chamada de céfalo-caudal e é feita com um AP de ombro simples, com a ampola inclinada 30 graus no sentido caudal; ela nos mostra o chamado "esporão do acrômio", ou seja, o excesso de acrômio ântero-inferior (fig. 2). A incidência de Neer, chamada de "túnel do supra-espinhal" (fig. 3), é feita como um perfil da escápula, com a ampola inclinada de 15 a 25 graus no sentido caudal, e mostra bem o formato do acrômio. Na avaliação do estado dos tendões do manguito rotador, podem ser utilizadas uma pneumoartrografia de ombro, uma ultra-sonografia ou uma ressonância nuclear magnética, sendo que a ultrasonografia conta com nossa preferência, por ser prática, barata, não invasiva e bastante precisa.

Dentre as causas da síndrome do impacto, a mais freqüente é o chamado esporão ântero-inferior do acrômio, que provavelmente surge por tração do ligamento córaco-acromial ao longo do tempo. Morrison e Bigliani[5], em 1987, classificaram o formato do acrômio em três tipos (fig. 4), plano, curvo e "em gancho", relacionando principalmente os dois últimos tipos (fig. 5) com a gênese da síndrome do impacto.

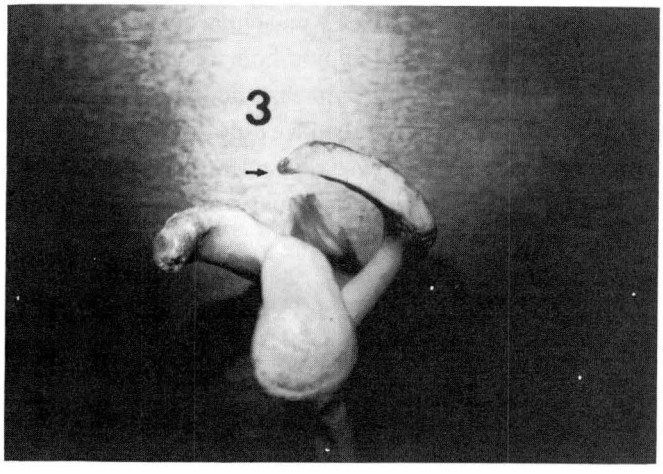

Fig. 5 — Formato do acrômio tipo III, "em gancho" (seta)

Após as descrições de Neer, em 1972[6] e 1983[7], grande número de relatos na literatura tem confirmado a eficácia da acromioplastia ântero-inferior no tratamento da síndrome do impacto; este trabalho tem por finalidade relatar a experiência do Grupo de Ombro do "Pavilhão Fernandinho Simonsen", Departamento de Ortopedia e Traumatologia da Santa Casa de São Paulo, no tratamento dessa entidade.

CASUÍSTICA

De julho de 1987 a junho de 1991, foram operados no "Pavilhão Fernandinho Simonsen", Departamento de Ortopedia e Traumatologia da Santa Casa de São Paulo, 139 ombros (135 pacientes), com o diagnóstico da síndrome do impacto, associada ou não à lesão do manguito rotador (LMR). A idade média desses pacientes foi de 50 anos (19 a 72 anos), sendo 28 homens e 107 mulheres (4 para 1). O membro não dominante foi operado 32 vezes (23%). Todos os pacientes foram avaliados no pré-operatório com radiografias simples, para se determinar o tipo e o formato do acrômio através de duas incidências, ântero-inferior e o túnel do supra-espinhal. Encontramos em nossos pacientes apenas dois acrômios tipo 1, 86 acrômios tipo 2 e 36 acrômios tipo 3, 11 *os acromiale* e outras anomalias em quatro ombros. Além do mais, apenas 18 ombros (13%) apresentavam calcificações visíveis aos raios-X (tabela 1). Comparando nossos dados radiográficos com a estatística de Nicoletti & col.[9] e excluindo-se os casos de *os acromiale* e outras causas, tivemos apenas dois acrômios tipo 1 (1,6% contra 18,8%), incidências semelhantes de acrômios tipo 2 (69,4% e 68,8%) e uma incidência bem maior de acrômio tipo 3 (29,0% a 12,4%), mostrando assim que a forma do acrômio realmente tem importância na gênese da síndrome do impacto. Quanto ao estado do manguito rotador (MR), este foi avaliado no pré-operatório através de uma pneumoartrografia ou de uma ultra-sonografia, sendo esta última, em nossa experiência, a que se mostrou mais precisa (88% contra 66%)[2].

Todos os pacientes foram submetidos a tratamento clínico fisioterápico, prévio à cirurgia, de três a seis meses, porém sem melhora.

Os primeiros 30 casos foram operados utilizando-se a via de acesso ântero-lateral descrita por Neer[6], com abertura em "L" do deltóide anterior e sua ressutura, tendão a tendão. Os restantes 109 casos foram abordados pela modificação da via de acesso de Rockwood[10,11], com soltura mais lateral do deltóide, divulsão lateral e reinserção do músculo ao acrômio anterior com pontos transósseos, o que nos parece mais correto, por dar maior segurança no pós-operatório imediato e uma firme fixação do tendão ao acrômio após a cicatrização.

Como modificações do procedimento principal, fizemos 11 (8%) ressecções de *os acromiale* e 42 (30%) do extremo distal da clavícula, que deve ser ressecada como tempo complementar à cirurgia apenas nos pacientes que apresentem especificamente dor nessa articulação ao exame clínico pré-operatório, não importando o aspecto radiográfico como parâmetro indicativo de ressecção.

RESULTADO

Os pacientes foram divididos, de acordo com a sintomatologia e o exame clínico pós-operatório, em resultados bom, regular ou mau. Consideramos como "bom resultado" os pacientes sem dor, com movimentos do ombro normais, quando comparados com outro ombro, que tenham retornado às suas atividades normais e que estejam satisfeitos com a cirurgia. Como "resultado regular", agrupamos os pacientes com movimentos normais ou próximos ao normal, com dor apenas após esforço físico ou nos últimos graus de elevação, estando satisfeitos com a cirurgia e tendo retornado a suas atividades. Casos classificados com "mau resultado" são os que não preenchem qualquer um dos critérios acima.

Na comparação dos resultados, eliminamos os pacientes com menos de 12 meses de pós-operatório e os que não retornaram para controle, analisando então 73 om-

bros, com média de seguimento de 18 meses. De acordo com o achado operatório do estado do manguito rotador (MR), dividimos esses pacientes em seis categorias diferentes: sem lesão do manguito rotador (LMR); lesão incompleta (fibrose) do MR; LMR completa menor que 2cm (sutura); LMR completa entre 2 e 5cm (sutura); LMR completa maior que 5cm (sutura); e LMR completa maior que 5cm (desbridamento) (tabela 1).

Visto que todos os pacientes foram submetidos, como tempo cirúrgico obrigatório, à ressecção do ligamento córaco-acromial e acromioplastia ântero-inferior, adotamos como principal parâmetro, na análise dos nossos resultados, o estado do manguito rotador, verificado no ato cirúrgico, dividindo os pacientes em três grandes grupos: sem sutura, com sutura e desbridamento do manguito rotador.

No primeiro grupo (tabela 2), temos 68 ombros de 66 pacientes, submetidos à cirurgia de Neer, sem LMR ou com LMR incompleta, sendo que 42 ombros tiveram seguimento mínimo de um ano. A média de idade desses pacientes foi de 44 anos; obtivemos bom resultado em 34 ombros, regular em cinco e mau em três. Desses 42 pacientes, 40 deles (95%) já haviam retornado a suas atividades normais e estavam satisfeitos com a cirurgia. Como principal complicação, tivemos a presença de um esporão residual em quatro pacientes, dos quais três foram reoperados.

No segundo grupo (tabela 3), 39 ombros de 38 pacientes com LMR completa submetidos a sutura do mesmo como tempo complementar da cirurgia, a média de idade foi de 57 anos. Nos 23 pacientes com seguimento mínimo de um ano, obtivemos bom resultados em 20, regular em dois e mau em um caso de infecção pós-operatória, que persistiu com fístula e esporão residual (regular). Nesse grupo, o número de pacientes satisfeitos com a cirurgia e que retornaram a suas atividades foi de 21 (91%).

Em 12 ombros (tabela 4), não foi possível o reparo da LMR, por ser esta muito grande e os cotos dos tendões de má qualidade. Nesses pacientes, não utilizamos enxerto, como *fascia lata* ou MR de cadáver, mas preferimos realizar desbridamento dos restos de tendão e bolsa, como proposto por Rockwood[10,11].

Evidentemente, esses pacientes têm um prognóstico reservado; obtivemos três bons, um regular e quatro maus resultados em oito pacientes com um ano de seguimento ou mais. Como complicações, tivemos uma infecção pós-operatória, uma deiscência do deltóide e um ca-

TABELA 1
Síndrome do impacto — Estatística geral

139 ombros em 135 pacientes — Sexo: 107 fem. / 28 masc.
Membro não dominante operado: 32 (23%)
Calcificação presente nos raios-X pré-op.: 18 (13%)
Ressecção associada da art. A/C: 42 (30%)

Tipo de acrômio:		Tipo de lesão:	
I	2	sem LMR	30
II	86	Incompleta	52
III	36	Completa pequena	14
Os	11	Completa média	12
Instabilidade	2	Completa grande	31
Outros	2		

Seguimento mínimo de um ano: 73 ombros
Seguimento médio desses ombros: 18 meses

Resultados:			
Bom	57	Satisfeitos:	65 (89%)
Regular	8	Ret. ativid.:	63 (86%)
Mau	8		

TABELA 2
Resultados sem sutura do manguito rotador

68 ombros em 66 pacientes — Sexo: 51 fem. / 15 masc.
Idade média: 44 anos
Seguimento mínimo de um ano: 42 ombros
Seguimento médio: 18 meses

Resultados:			
Bom	34	Satisfeitos:	40 (95%)
Regular	5	Ret. ativ.:	40 (95%)
Mau	3		

Complicações: 4 esporões residuais (1 bom, 2 regulares e 1 mau)
1 ressecção A/C excessiva 1 infecção (bom)
1 soltura do deltóide
Reoperações: 3 (2 esporões residuais e 1 soltura do deltóide)

TABELA 3
Resultados com sutura do manguito rotador

39 ombros em 38 pacientes — Sexo: 30 fem. / 8 masc.
Idade média: 57 anos
Seguimento mínimo de um ano: 23 ombros
Seguimento médio: 18 meses

Resultados:			
Bom	20	Satisfeitos:	21 (91%)
Regular	2	Ret. ativid.:	21 (91%)
Mau	1		

Complicações: 1 esporão residual (regular)
1 infecção (mau)
1 soltura do deltóide (regular)

TABELA 4
Resultados de desbridamento do manguito rotador

12 ombros em 12 pacientes	Sexo: 12 fem. 0 masc.
Idade média: 60 anos	
Seguimento mínimo de um ano: 8 ombros	
Seguimento médio de um ano e três meses.	
Resultados: Bom — 3	Satisfeitos: 4
Regular — 1	Ret. ativid.: 2
Mau — 4 1 soltura do deltóide 2 infecções	
Complicações: 1 soltura do deltóide (OS) 3 infecções prévias (desbrid.) 1 — bom 1 regular — osteoartrose — PTO (Transf. musc.) 1 esporão residual — reop. bom	

so que evoluiu rapidamente para artrose gleno-umeral, o que nos obrigou, mais recentemente, a realizar uma artroplastia total do ombro com transposição muscular em julho de 1990. Apenas quatro pacientes (50%) estavam satisfeitos e dois (25%) retornaram a suas atividades pré-operatórias.

DISCUSSÃO

Desde as primeiras décadas do século XX, a acromioplastia tem sido realizada no tratamento da lesão do manguito rotador, seja como procedimento isolado para o alívio da dor, seja como via de abordagem para a tentativa de reparo da lesão.

No entanto, as primeiras descrições, feitas por Hammond[3] ou por Armstrong[1], no início da década de 40, preconizavam uma acromiectomia radical, o que leva a uma perda muito importante do braço de alavanca do deltóide, ou então uma acromioplastia lateral ou subtotal, em que, além da perda de função do deltóide, não se retirava nem o acrômio ântero-inferior nem o ligamento córaco-acromial. Além do mais, esses trabalhos se caracterizavam por falta de clareza no que se refere à indicação da cirurgia, à exploração e reparo do manguito rotador e aos resultados funcionais dos pacientes operados a longo prazo.

Em 1972, Neer[6], em trabalho hoje clássico, descreveu as fases clínicas da síndrome do impacto, suas diferentes etiologias e, fundamentalmente, sua técnica para a acromioplastia ântero-inferior.

Na análise dos nossos resultados, chamou-nos a atenção a diferença de idade entre os dois primeiros grupos, em média de 13 anos, que a nosso ver comprova ser a LMR uma lesão evolutiva da síndrome do impacto; portanto, a cirurgia não deve ser protelada na eventual falha do tratamento clínico por tempo determinado.

Aliado a isso está o aumento da dificuldade e do tempo do ato cirúrgico necessários para o reparo da lesão, o que pode explicar, pelo menos em parte, o fato de ocorrerem duas infecções pós-operatórias no segundo grupo e nenhuma no primeiro. Temos notado também, nos pacientes suturados do grupo com LMR completa, que, mesmo nos casos de bom resultado, com movimentação completa, sem dor e satisfeitos, a maioria deles, independente do tamanho da lesão, apresenta certa perda da força à manobra de Jobe[4], ainda após dois anos ou mais da cirurgia. Isso significa que a potência funcional do MR suturado e cicatrizado não é a mesma quando comparada ao ombro normal ou aos pacientes com bom resultado no primeiro grupo.

A desinserção do deltóide no pós-operatório, complicação descrita e temida, ocorreu apenas em dois de nossos pacientes, sendo uma delas comprovadamente causada por um grande trauma aos dois meses de pós-operatório e recentemente, não entrando na estatística. Achamos que os fatores mais importantes na sua prevenção são os cuidados intra-operatórios na sua soltura do acrômio e reinserção, além de orientação e acompanhamento rigoroso dos pacientes nas três primeiras semanas de pós-operatório pela equipe cirúrgica, proibindo-se a elevação ativa do braço operado.

Como complicação mais freqüente tivemos, pelo menos em parte, a recidiva da dor pré-operatória causada pela presença de um esporão residual, ou seja, uma ressecção insuficiente do acrômio, o que aconteceu em cinco casos. Desses, mais recentemente três foram reoperados e um quarto tem indicação de reoperação. Consideramos que, para a prevenção dessa complicação, são muito importantes uma correta avaliação radiográfica pré-operatória, sendo a incidência de Rockwood[10] bastante fidedigna, um teste intra-operatório elevando-se o braço na posição do impacto e certificando-se de que o MR passa livremente por baixo do acrômio, e, nos casos em que a ponta ântero-inferior da clavícula é proeminente, a retirada desta junto com o acrômio (figs. 6 e 7).

Não concordamos com o trabalho de Neviaser & col.[8], que preconiza como rotina no ato cirúrgico a retirada da extremidade distal da clavícula e tenodese da cabeça longa do bíceps, pois enfraqueceríamos ainda mais

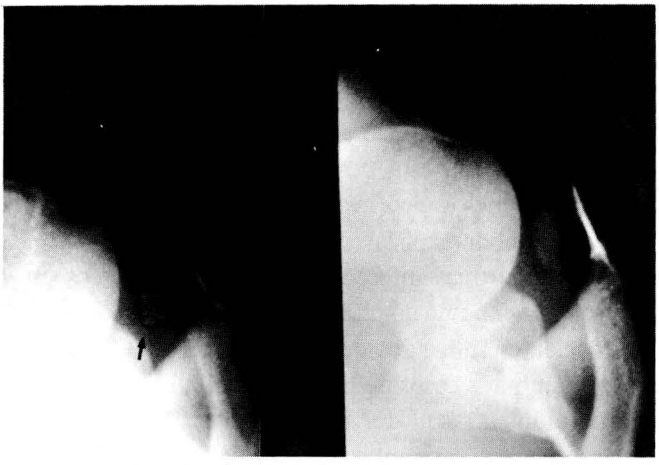

Fig. 6 — Radiografias pré e pós-operatórias mostrando a presença de um esporão residual (seta)

a origem do deltóide; além disso, retiraríamos iatrogenicamente um importante depressor da cabeça do úmero, auxiliar do MR nesta função.

CONCLUSÕES

Na análise de uma série de 73 ombros operados por síndrome do impacto, no Grupo do Ombro, Departamento de Ortopedia e Traumatologia da Santa Casa de São Paulo, com tempo de seguimento mínimo de 12 meses, as conclusões mais importantes a que chegamos foram:

1ª) Na falha do tratamento clínico por três a seis meses, a cirurgia não deve ser protelada, pois com o tempo a LMR pode se agravar e, conseqüentemente, o índice de bons resultados diminui;

2ª) A desinserção pós-operatória do deltóide pode ser evitada, em quase todos os pacientes, por uma técnica cirúrgica acurada e um acompanhamento cuidadoso no pós-operatório precoce;

3ª) A recidiva da dor pré-operatória geralmente se deve a uma ressecção insuficiente do acrômio e pode ser minimizada com diagnóstico preciso e manobras intra-operatórias;

4ª) A ressecção associada da extremidade distal da clavícula deve ser feita apenas nos pacientes que tenham, especificamente, dor nessa articulação e não sinais radiográficos de artrose; mesmo assim, deve ser cuidadosamente avaliada nos pacientes jovens (perigo maior de desinserção do deltóide) e nunca ser feita em pacientes em que desbridamos o manguito rotador, porque, nesses casos, ela se constitui no último obstáculo à ascensão da cabeça do úmero;

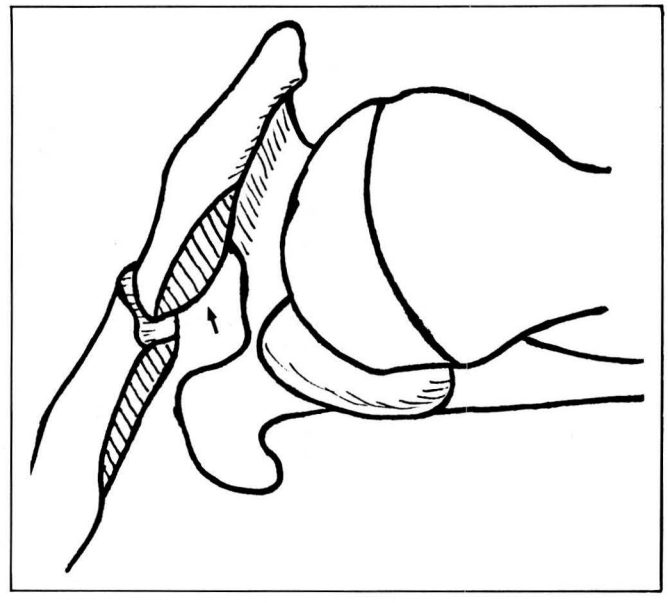

Fig. 7 — Desenho esquemático mostrando a ressecção ântero-inferior do acrômio e da extremidade distal da clavícula (setas)

5ª) A cirurgia proposta por Neer (acromioplastia ântero-inferior, ressecção do ligamento córaco-acromial e sutura de eventual lesão do manguito rotador) é um procedimento eficaz e de eleição para o tratamento da síndrome do impacto.

REFERÊNCIAS

1. Armstrong, J.R.: Excision of the acromion in treatment of the supraspinatus syndrome. *J Bone Joint Surg [Br]* 31: 436-442, 1949.
2. Checchia, S.L. & Budzyn, Z.J.: Lesão do manguito rotador. Eficácia da ultra-sonografia. *Rev Bras Ortop* 26: 219-227, 1991.
3. Hammond, G.: Complete acromionectomy in the treatment of chronic tendinitis of the shoulder. *J Bone Joint Surg [Am]* 44: 494-503, 1962.
4. Jobe, F.W.: "Shoulder impingement syndrome": diagnosis and management. *Orthop News* 5: 1983.
5. Morrison, D.S. & Bigliani, L.U.: The clinical significance of variations in acromial morphology. *Orthop Trans* 11: 234, 1987.
6. Neer, C.C. II: Anterior acromioplasty for the chronic impingement syndrome in the shoulder, *J Bone Joint Surg [Am]* 54: 41, 1972.
7. Neer, C.S. II: Impingement lesions. *Clin Orthop* 173: 70, 1983.
8. Neviaser, T.J., Neviaser, R.J. & Neviaser, J.S.: The four-in-one arthroplasty for the painful arc syndrome. *Clin Orthop* 163: 107-112, 1982.
9. Nicoletti, S.J., Laredo, J. & Faloppa, F.: Avaliação radiográfica do ângulo de inclinação do acrômio em indivíduos normais. *Rev Bras Ortop* 25: 161-164, 1990.
10. Rockwood, C.A.: Comunicação pessoal, 1988.
11. Rockwood, C.A. & Matsen, F.A.: *The shoulder*, EUA, W.B. Saunders, 1990. Cap. 15, p. 639.

Fixação percutânea de efeito dinâmico-elástico nas fraturas supracondilianas do úmero em crianças: estudo de 18 casos*

ALBERTO TESCONI CROCI[1], MILTON IACOVONE[2],
CLÁUDIO GERVINO SILVEIRA[3], EDVALDO J. DE OLIVEIRA JÚNIOR[3]

RESUMO

Os autores apresentam um método de tratamento para fraturas supracondilianas do úmero em crianças, com ausência de complicações importantes e com uma modificação técnica de efeito dinâmico. Discutem os resultados em estudo de 18 casos, descrevendo a técnica simples e de fácil execução.

SUMMARY

Percutaneous fixation of the dynamic effect in supracondylar fractures of the humerus in children: study of 18 cases

The authors present a complication-free method to treat supracondylar fractures of the humerus in children, and a new technique of dynamic elastic effect of the pins. The study was made with 18 patients using this simple technique.

INTRODUÇÃO

Swenson[11], em 1948, foi o primeiro autor a descrever uma técnica de fixação percutânea para as fraturas supracondilianas do úmero, baseado em um trabalho de Miller (1939) para fixação percutânea de fraturas intercondilianas em "T" do úmero. Em 10 casos estudados, indicava essa técnica em especial para os pacientes com edema intenso, cuja imobilização em flexão acentuada, após a redução, não podia ser feita. Não houve nenhum caso de infecção, distúrbios circulatórios ou Volkmann. Utilizava dois fios de Kirschner cruzados intracorticais.

Casiano[2], em 1960, ainda como residente, redescreveu a técnica de Swenson[11] com a única diferença de deixar os fios expostos transcutaneamente.

Lagrange & Rigault[9], em 1962, utilizavam apenas um fio lateral, obtendo 80% de bons resultados e tendo como único inconveniente a ocorrência eventual de desvio secundário. Concluíram que o resultado final dependia da qualidade da redução inicial e que o fato de o fio atravessar a placa de crescimento não é uma crítica válida, pois este é fino e permanece por curto período, não sendo observadas modificações na atividade da cartilagem de crescimento.

Jones[8], em 1967, realizava fixação percutânea para as fraturas da extremidade distal do úmero em geral e considerava que as complicações tardias, como o cúbito varo ou valgo, eram devidas às reduções imperfeitas, pois não observou alterações do crescimento nas placas epifisárias.

Haddad & col.[7], em 1970, utilizando dez casos de fraturas supracondilianas do úmero em crianças fixadas percutaneamente, demonstrou a manutenção da redução sem perda do ângulo de carga, não havendo casos de infecção ou distúrbios de crescimento.

D'Ambrosia[3], em 1972, com um trabalho comparativo entre seis tipos de tratamento para fraturas supracondilianas do úmero em crianças, evidenciou que nos métodos cruentos houve perda da extensão do cotovelo, inclusive com um caso de miosite ossificante, enquanto que nos métodos incruentos a mobilidade foi normal.

Flynn & col.[4], em 1974, usando dois fios cruzados percutâneos, obteve 98% de resultados satisfatórios. Ressaltam a estabilidade, segurança vascular, manejo simplificado do paciente em curto período de internação, restauração da aparência e função, prevenindo o cúbito va-

* Trab. realiz. no Inst. de Ortop. e Traumatol. do Hosp. das Clín. da Fac. de Med. da Univ. de São Paulo (Serv. do Prof. Manlio Mario Marco Napoli).

1. Médico Assist. do Instituto.
2. Médico Assist., Chefe do Grupo B do Instituto.
3. Médico Residente do 3º ano.

ro. Atribuiu os casos de cúbito varo à redução imperfeita inicial.

Fowles & Kassab[5], em 1974, em 110 casos de fraturas supracondilianas em crianças, usando dois fios laterais com técnica percutânea, obtiveram 87,5% de bons resultados, com média de quatro dias de internação. Não tiveram complicações vasculares ou de crescimento.

Arino[1], em 1977, utilizando dois fios percutâneos pelo côndilo lateral, obteve 85% de resultados satisfatórios e correlacionou o resultado final com a qualidade da redução inicial; apresentou como complicação apenas a migração dos fios.

Prieto[10], em 1979, num trabalho comparativo de tração de Dunlop e fixação percutânea, com seguimento de 2,7 e 2,9 anos, respectivamente, observou 33% de cúbito varo nos pacientes tratados com tração contra apenas 5% naqueles tratados com fixação percutânea. Observou ainda melhor mobilidade articular e menor custo hospitalar.

O objetivo deste trabalho é mostrar o resultado em 18 casos tratados pela técnica de fixação percutânea nas fraturas supracondilianas graves do úmero em crianças.

MATERIAL E MÉTODO

Foram realizadas em nosso serviço, no Instituto de Ortopedia e Traumatologia do Hospital das Clínicas da Faculdade de Medicina da Universidade de São Paulo, no período de março de 1987 a junho de 1989, 20 fixações percutâneas em fraturas supracondilianas do úmero em crianças, todas do tipo III, segundo a classificação de Gartland[6]. Foram descartados dois casos por abandono de seguimento. Nossa casuística encontra-se resumida na tabela 1.

A faixa etária variou de dois a 11 anos, com média de 5,8 anos; com relação ao sexo, 15 eram do masculino (83,5%) e três do feminino (16,5%); quanto ao lado, 14 acometiam o esquerdo (77,8%) e quatro, o direito (22,2%).

O instrumental para a realização do procedimento compreendeu dois fios de Kirschner, de 1,5 a 1,8mm de diâmetro, e pouco material cirúrgico para sua introdução. O mesmo é realizado em centro cirúrgico, com o auxílio de um intensificador de imagens.

Sob anestesia geral, é realizada a manobra habitual de redução incruenta com controle radioscópico. Mantendo-se a redução com uma das mãos, posiciona-se a extremidade do fio com a outra. Após transfixar a cortical, o fio é retirado e reinserido pela extremidade romba, que evita a perfuração da cortical oposta, desviando-se em direção ao canal medular do úmero. Preferimos iniciar a fixação pela epitróclea (medial), pois podemos angular o fragmento distal do úmero, após a introdução inicial do fio em valgo forçado, o que facilita a penetração do mesmo no canal do fragmento proximal. Procedimento idêntico é realizado pelo epicôndilo (lateral). Os dois fios são batidos progressivamente para dentro do canal medular, até bem próximo da placa de crescimento proximal do úmero. Nessa fase, nota-se que pela entrada dos fios mais posteriormente em relação ao úmero, na medida de sua progressão, há um aumento do efeito elástico, rebatendo o fragmento distal do úmero para a frente (anteriorização do fragmento).

Como há dois fios, um medial e outro lateral, e ambos são do mesmo calibre, não há resultante do efeito elástico no sentido látero-medial.

As extremidades dos fios são então dobradas e cortadas, sendo deixadas para fora da pele, o que facilitará sua retirada ambulatorial. O método permite a imobilização apenas com uma goteira gessada axilo-palmar; o cotovelo posiciona-se com maior liberdade quanto à extensão, facilitando as condições de perfusão do membro.

O paciente permanece internado em observação por um dia, aproximadamente. Os retornos foram semanais,

TABELA 1
Casuística

N.º	Nome	Registro IOT	Sexo	Idade (anos)	Lado	Seguimento (meses)
1	PRS	4039641 K	M	10	D	20
2	AC	4040260 F	M	10	E	3
3	LGB	4041306 I	M	7	E	15
4	GGB	4042305 E	M	7	E	2
5	RNC	4042969 C	M	6	E	4
6	HOS	4043986 F	M	9	E	9
7	CRM	4044066 J	M	4	D	9
8	APS	4044843 I	F	9	E	7
9	LDC	4045346 I	M	4	E	24
10	SMS	4045426 A	M	6	E	3
11	ETR	4045514 B	F	6	E	4
12	TSJ	4045577 C	M	4	E	3
13	WEF	4045674 B	M	4	E	3
14	GPR	4045739 E	M	2	E	3
15	DSM	4045760 E	M	2	D	3
16	ALM	4045985 H	M	3	E	3
17	PSM	4046080 K	F	5	D	4
18	AST	4046526 C	M	7	E	2

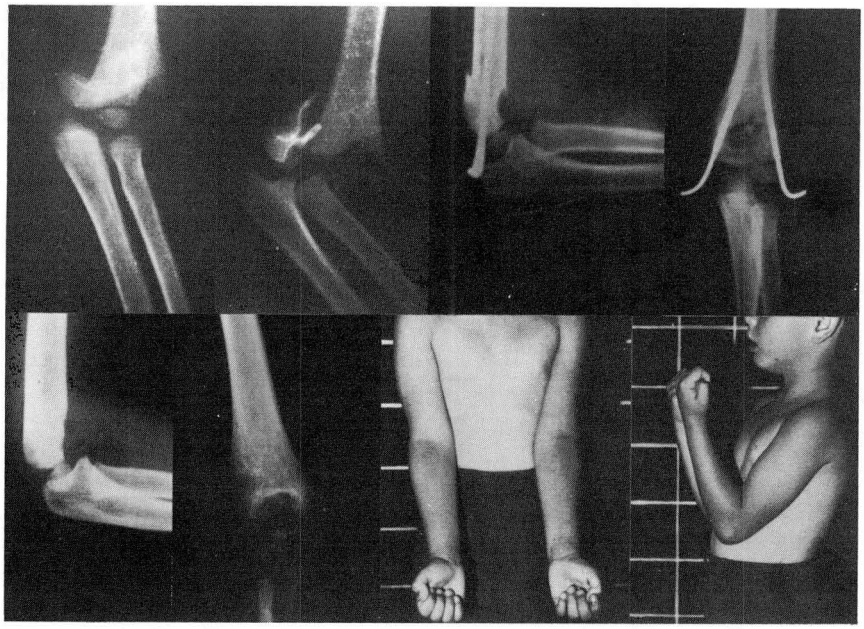

Fig. — Amostra de um caso

para controle radiográfico e curativos dos fios na emergência. Os fios são retirados com três ou quatro semanas e a goteira é recolocada por mais uma a duas semanas, após o que é iniciada a mobilização do cotovelo. No retorno, ainda foram feitas as aferições clínicas da mobilidade articular e do ângulo de carga, medidos com um goniômetro. O seguimento variou de dois a 24 meses, com média de 6,7 meses.

Com relação à análise dos resultados, dividimo-la em avaliação funcional (pela medida de amplitude articular) e avaliação estética (pela medida do ângulo de carga). A elaboração dos critérios baseou-se em conceitos citados por Flynn[4], D'Ambrosia[3] e Lagrange & Rigault[9].

Quanto à medida da amplitude articular, foram considerados: *bom* — déficit na extensão do cotovelo menor do que 20° e flexão acima de 100°; *mau* — déficit na extensão do cotovelo maior do que 20° ou flexão abaixo de 100°. Segundo a medida do ângulo de carga, foram considerados: *bom* — de 0 a 20° em valgo; *mau* — inversão do ângulo de carga (cúbito varo).

RESULTADO

Os resultados, segundo a amplitude articular e o ângulo de carga, encontram-se na tabela 2.

O ângulo de carga variou de 0 a 20°, com média de 9,4 graus. Os resultados encontram-se resumidos nas tabelas 3 e 4.

TABELA 2
Medidas dos ângulos da amplitude articular e do ângulo de carga

N.º	Amplitude articular (graus)	Ângulo carga (graus)	N.º	Amplitude articular (graus)	Ângulo carga (graus)
1	0 a 130	10	10	10 a 130	10
2	60 a 120	20	11	0 a 130	12
3	10 a 135	18	12	0 a 135	8
4	20 a 110	0	13	0 a 130	4
5	0 a 110	10	14	0 a 130	12
6	0 a 150	6	15	0 a 130	4
7	0 a 135	8	16	10 a 120	10
8	0 a 135	6	17	0 a 140	6
9	0 a 130	16	18	20 a 130	10

TABELA 3
Resultados da amplitude articular

Resultado	N.º de casos	%
Bom	17	94,4
Mau	1	5,6
Total	18	100

TABELA 4
Resultados do ângulo de carga

Resultado	N.º de casos	%
Bom	18	100
Mau	0	0
Total	18	100

Em nenhum dos casos ocorreu infecção ou lesão neurológica pela técnica. Também não foi observada lesão das placas de crescimento, bem como nenhum caso de cúbito varo ou síndrome de Volkmann. Houve consolidação em todos os casos.

DISCUSSÃO E CONCLUSÃO

Na escolha dos casos de fraturas supracondilianas do úmero, aplicamos a classificação de Gartland[6], por mostrar-se de maior utilidade, conforme concordam Prieto[10] e Fowles & Kassab[5]. O tipo de fratura estudado restringiu-se ao III do mesmo autor[6], por serem fraturas de maior desvio, gravidade e por apresentarem maior edema resultante[11].

O número de 18 casos pode ser considerado representativo, em concordância com a literatura, que na sua grande maioria se limita à descrição de poucos casos[3,7,11].

Com relação ao sexo, houve predominância do masculino em relação ao feminino de 5 para 1, aproximadamente; quanto ao lado, houve predominância do esquerdo com relação ao direito de 3,5 para 1, não divergindo da literatura[5,10]. A média de idade de 5,8 anos aproxima-se da de D'Ambrosia[3] e Arino[1], que são, respectivamente, de sete e cinco anos.

A utilização de fixação percutânea da extremidade distal do úmero é concordante com vários autores, como Swenson[11], Jones[8] e Haddad & col.[7]. Preferimos a utilização de dois fios, um medial e outro lateral, como Flynn & col[4], discordantes de Lagrange & Rigault[9] e Arino[1], por acharmos que a redução torna-se mais estável após a fixação.

O material necessário para a utilização da técnica é simples, necessitando-se apenas do emprego de raios-X com intensificador de imagens na passagem dos fios; não houve grande dificuldade, devendo-se levar em consideração, ainda, o uso de proteção com aventais de chumbo por toda a equipe cirúrgica.

Também preferimos a manutenção dos fios externos[2], pela facilidade da sua retirada, possível de ser feita ambulatorialmente.

A resultante do efeito elástico dos fios sobre o fragmento distal da fratura fez com que não houvesse necessidade de redução perfeita antes da introdução dos mesmos. Esse efeito mostrou-se satisfatório na redução da fratura e manutenção da mesma.

Os resultados foram uniformemente bons. Com relação à sua análise, segundo a funcionalidade, obtivemos 94,4% de bons resultados, o que se aproxima muito dos melhores resultados da literatura[1,4,5,9].

O seguimento permitiu a constatação da consolidação em todos os casos e não tivemos nenhuma complicação, quer seja infecciosa ou vascular[5,7,11]. Não tivemos desvios angulares do tipo cúbito varo[4,8-10], talvez devido ao fato de que a resultante do efeito elástico dos dois fios manteve o alinhamento, prevenindo a angulação para o varo.

Não tivemos migração dos fios[1] e o cuidado com relação a estes restringiu-se apenas a pequenos curativos semanais. Alterações na placa de crescimento distal do úmero[1,5,7,8] não foram notadas.

A fixação percutânea de efeito dinâmico-elástico nas fraturas supracondilianas do úmero em crianças, feita com dois fios tipo Kirschner, mostrou-se método simples de grande aplicação prática e fácil execução, com pouca morbidade e ausência de complicações.

REFERÊNCIAS

1. Arino, V.L., Luch, E.E. & Ramirez, A.M.: Percutaneous fixation of supracondylar fractures of the humerus in children. *J Bone Joint Surg [Am]* 59: 914-916, 1977.
2. Casiano, E.: Apud Jones, K.G.: Percutaneous pin fixation of fractures of the lower end of the humerus. *Clin Orthop* 50: 53-69, 1967.
3. D'Ambrosia, R.D.: Supracondylar fractures of humerus: prevention of cubitus varus. *J Bone Joint Surg [Am]* 54: 60-66, 1972.
4. Flynn, J.C., Matthews, J.G. & Benoit, R.L.: Blind pinning of displaced supracondylar fractures of the humerus in children. *J Bone Joint Surg [Am]* 56: 263-273, 1974.
5. Fowles, J.V. & Kassab, M.T.: Displaced supracondylar fractures of the elbow in children. *J Bone Joint Surg [Br]* 56: 490-500, 1974.
6. Gartland, J.J.: Management of supracondylar fractures of the humerus in children. *Surg Gynecol Obstet* 109: 145-154, 1959.
7. Haddad, R.J., Saer, J.K. & Riordan, D.C.: Percutaneous pinning of the displaced supracondylar fractures of the elbow in children. *Clin Orthop* 71: 112-117, 1970.
8. Jones, K.G.: Percutaneous pin fixations of fractures of the lower end of the humerus. *Clin Orthop* 50: 53-69, 1967.
9. Marion, J., Lagrange, J., Faysse, R. & Rigault, P.: Les fractures de l'extremité inferieure de l'humerus chez l'enfant. *Rev Chir Orthop* 48: 337-413, 1962.
10. Prietto, C.A.: Supracondylar fractures of the humerus. *J Bone Joint Surg [Am]* 61: 425-428, 1979.
11. Swenson, A.L.: The treatment of supracondylar fractures of the humerus by Kirschner wire transfixation. *J Bone Joint Surg [Am]* 30: 993-997, 1948.

Avaliação dos resultados do tratamento do pé torto congênito idiopático pelas técnicas de Codivilla e McKay

JOSÉ B. VOLPON[1], MILTON S. TANAKA[2]

RESUMO

Foram avaliadas clínica e radiologicamente duas séries de pacientes portadores de pé torto congênito idiopático e tratados, em condições semelhantes, pela técnica de Codivilla e McKay.

A primeira série (Codivilla) constituiu-se de 10 pés e a segunda (McKay) de 18 pés, com seguimento médio de 42 meses para a primeira e 18 meses para a segunda. Com a técnica de Codivilla houve 70% de casos bons e 30% de casos regulares; com a técnica de McKay houve 66% de casos bons, 27% de casos regulares e 5% de maus resultados.

Quer do ponto de vista clínico ou radiológico, os resultados entre ambas as séries foram muito semelhantes.

SUMMARY

Comparative review of surgical treatment of the idiopathic club-foot using the Codivilla and the McKay procedures

Two series of club-foot patients were analyzed clinically and radiologically after treatment either with the Codivilla or with the McKay procedure. The first group (Codivilla) was made up of 10 feet and a mean follow-up of 42 months, and the second group was made up of 18 feet, with a mean follow-up of 18 months. With the Codivilla procedure, 70% of the results were good and 30% were fair. With the McKay procedure, 66% of the results were good, 27% were fair, and 5% were poor. Both series presented very similar clinical and radiological results.

1. Prof. Assoc. da Área Ortop. e Traumatol. da FMRP/USP.
2. Méd. Resid. da Área Ortop. e Traumatol. do Hosp. das Clín. da FMRP/USP.

INTRODUÇÃO

Embora haja consenso de que o tratamento inicial do pé torto congênito idiopático (PTC) seja conservador, com manipulações e trocas de gesso, ainda há controvérsia com relação à indicação cirúrgica, principalmente no que se refere à idade ideal para operar e a técnica a ser empregada.

Com efeito, essa patologia ainda é de difícil tratamento e diferentes abordagens têm sido empregadas, embora os fundamentos da correção cirúrgica tenham sido lançados por Codivilla, em 1906. Entretanto, nessa época, limitações anestésicas, cirurgias realizadas em pés rígidos resultantes de tratamento conservador agressivo, idade tardia foram alguns fatores que levaram a um alto índice de complicações que dificultaram, posteriormente, a aceitação da técnica.

O tratamento conservador, por sua vez, recebeu ênfase com Kite, que, por muitos anos, influenciou as condutas no PTC. As cirurgias então usadas, embora variadas, eram empregadas para correção de deformidades residuais ou iatrogenias[4], contando-se sempre com a possibilidade de artrodese tríplice no final do crescimento como recurso terapêutico final. Pés pequenos, rígidos, parcialmente corrigidos, freqüentemente resultavam dessa postura terapêutica, uma vez que o sucesso obtido por Kite raramente era igualado por outros autores.

De 1930 a 1965, dois terços dos artigos publicados sobre PTC relacionavam-se com o tratamento cirúrgico[4], mas os resultados só foram fundamentalmente modificados quando Turco[13,14] retomou os princípios do tratamento cirúrgico propostos por Codivilla, associando a eles fixação interna e refinamento das técnicas. Desde então, o tratamento cirúrgico recebeu novo impulso, embasado principalmente no melhor entendimento da fisiopatologia da deformidade[1,7,11].

Contemporaneamente, tem havido tendência para ampliar a liberação no PTC, acrescentando-se à liberação posterior, medial e subtalar de Turco liberações laterais iniciadas por Carroll & col.[1] e estendidas por McKay [8,9], resultando na chamada liberação peritalar completa.

Entretanto, os relatos de literatura têm avaliado os resultados de cada técnica especificamente, ficando difícil comparar os resultados entre si, pois não há uniformidade nos critérios de avaliação entre os diversos autores.

Mais recentemente, Magone & col.[5] compararam os resultados obtidos com a correção à Turco, Carroll e McKay, segundo a mesma metodologia, não encontrando diferenças significativas entre os resultados; concluíram que ainda não seria possível responder qual das três técnicas seria a melhor. Conseqüentemente, essa questão ainda está aberta. Em virtude disso, analisamos nossos resultados com a correção cirúrgica do PTC, tratados em condições semelhantes pela técnica de Codivilla e McKay e avaliados pelos mesmos critérios.

MATERIAL E MÉTODO

Dos 40 pacientes operados (61 pés), apenas 21 deles compareceram para avaliação e foram incluídos no presente estudo. Assim, estudaram-se 28 pés tortos congênitos idiopáticos de 20 pacientes (oito bilaterais) tratados cirurgicamente no Setor de Ortopedia e Traumatologia da Faculdade de Medicina de Ribeirão Preto, USP, no período de 1984 a 1990. Só foram incluídos os pacientes que, ao se apresentarem para o tratamento, não haviam sofrido cirurgia prévia. Foram excluídos os pés tortos associados a quadros sindrômicos ou secundários a patologias neurológicas e artrogripose. Duas técnicas cirúrgicas foram usadas para a correção: liberação à Codivilla modificada[13] e liberação circunferencial à McKay[8].

Todos os pacientes foram radiografados pré, intra e pós-operatoriamente, após a retirada do gesso, seis meses após a cirurgia e, depois, anualmente.

Para esta avaliação, os pacientes foram chamados e os pais inqueridos quanto à queixa de dor nos pés, limitação de atividades, dificuldade com o uso de sapatos, bem como solicitada a opinião quanto ao resultado da cirurgia. No exame clínico, foi anotada a marcha, o aspecto dos pés, com especial interesse para a existência de deformidades, o aspecto da planta do pé, atentando-se para calosidades, o apoio, a flexibilidade e os movimentos de flexão e extensão foram registrados. Mediu-se o comprimento de ambos os pés.

Foram obtidas impressões plantares com apoio, bem como radiografias em incidência ântero-posterior com carga e perfil com carga. Sempre foram analisados os dois pés, mesmo que a patologia fosse unilateral.

Nas radiografias, foram traçados os ângulos de Kite no AP e P e o ângulo entre o eixo frontal longitudinal do *talus* e o primeiro metatarsiano[11] no AP com carga. No perfil com carga, foi medido o ângulo entre o eixo longitudinal do *talus* e o primeiro metatarsiano. Os ângulos radiológicos nos dois tratamentos foram avaliados pelo teste exato de Fisher, com Ho de que não há diferenças entre os grupos. Outros aspectos radiológicos, como forma dos ossos, presença de alterações degenerativas ou de subluxações, foram examinados com detalhe.

Técnicas cirúrgicas

A — Codivilla modificado

Genericamente, nesta técnica procedeu-se à liberação posterior, medial e subtalar, com alongamento dos tendões de Aquiles, tibial posterior, flexor próprio do hálux e flexor comum dos artelhos e fixação talo-navicular com fio de Kirschner[13].

Passos cirúrgicos — • Paciente em decúbito dorsal e com garrote de Esmarch ou pneumático colocado na coxa. • Incisão cutânea iniciada acima do maléolo medial, junto do tendão de Aquiles, dirigida para as faces internas do calcâneo, médio-pé, até alcançar a diáfise do primeiro metatarsiano. Quando havia muita adução e cavismo, a incisão na região do médio-pé era quebrada, formando zigue-zague, com o objetivo de aliviar as tensões na sutura. • Identificação, isolamento e reparo do pedículo vásculo-nervoso com dreno de Penrose. • Isolamento seqüencial dos tendões dos músculos tibial posterior, flexor comum dos artelhos, flexor próprio do hálux e tendão de Aquiles. Secção do nó de Henry. Exposição do músculo abdutor do hálux, da origem até a emergência da porção tendínea. • Alongamento em "Z" dos tendões acima mencionados e reparo dos respectivos cotos. • Capsulotomia posterior das articulações tíbiotársica e talo-calcânea. Secção do ligamento calcâneo-fibular. • Capsulotomia medial da articulação talo-calcaneana, incluindo o folheto superficial do ligamento deltóide, fazendo-se o contorno do *sustentaculum talii* e secção do ligamento em mola. • Abertura da cápsula medial, plantar e dorsal da articulação talo-navicular. Secção da cápsula medial da articulação navículo-primeira cunha e, eventualmente, da primeira cunha-metatarsia-

na. • Secção parcial ou completa do ligamento interósseo e dos dois braços do ligamento bifurcado. • Secção da junção miotendínea do abdutor do hálux. • Fascitomia plantar e desinserção da origem calcaneana da musculatura plantar curta, se houvesse componente de cavo. • Colocação do pé em posição de correção. • Redução da luxação talo-navicular e transfixação da mesma com fio de Kirschner com extremidade saindo pelo dorso do pé. • Sutura dos tendões na posição corrigida. • Retirada do garrote. Hemostasia. • Sutura da pele com pontos separados de náilon. • Imobilização gessada com o pé em posição neutra e o joelho fletido em 90 graus.

B — Liberação circunferencial

Basicamente, consiste na liberação descrita anteriormente, acrescida de liberação lateral e articulação médiotársica.

Passos cirúrgicos — • Paciente em decúbito dorsal e com garrote Esmarch ou pneumático na coxa. • Incisão tipo Cincinnati iniciando-se na borda lateral do pé, sobre o cubóide, avançando para a região abaixo do maléolo lateral, contornando o calcanhar, sobre o tendão de Aquiles e estendendo-se na face medial do pé até a metade do primeiro metatarsiano. Nos casos mais antigos, realizaram-se duas incisões: uma como a já descrita para a cirurgia de Codivilla e outra na face lateral do pé. Em ambos os casos, quando havia adução e cavismo, realizou-se o zigue-zague na região do médio-pé. • Iniciando-se pela face lateral do pé, isolamento do nervo sural, identificação e secção do ligamento calcâneo-fibular e bainhas dos fibulares. • Secção da porção capsular lateral e plantar da articulação calcâneo-cubóide. • Secção dos ligamentos do seio do tarso e liberação da porção capsular lateral talo-calcaneana. • Liberação posterior, medial e subtalar, como já descrita anteriormente. • Terminadas as liberações, redução e fixação das articulações talo-navicular e talo-calcaneana com um fio de Kirschner em cada uma e com o pé na posição de correção. • Suturas tendíneas como já descrito. • Colocação do pé em eqüino o suficiente para permitir sutura da pele sem tensão na região posterior. Confecção de gesso cruropodálico com o joelho fletido em 90 graus, com o pé em eqüino.

Pós-operatório

O pós-operatório foi idêntico para as duas cirurgias e consistiu na troca do gesso com duas a três semanas, levando-se o pé para correção sob anestesia ou sedação do paciente. Se necessário, outras trocas eram feitas até que o pé atingisse a posição neutra. Retirada dos fios de Kirschner com seis semanas. Manutenção do gesso por três meses, fazendo-se trocas se houvesse necessidade. Após a liberação do gesso, o paciente foi mantido com sapatos comuns, de preferência tênis.

Os resultados foram classificados como "bom", "regular" e "mau", segundo os seguintes parâmetros: *bom* — assintomático, aspecto normal ou quase normal, flexível, plantígrado; *regular* — dor esporádica que não interfere com a atividade, deformidade residual evidente, rigidez pequena, plantígrado; *mau* — sintomático, deformidade residual evidente, rígido, apoio anormal.

Os dados epidemiológicos dos pacientes encontram-se na tabela 1. Resumidamente, houve 14 pacientes do sexo masculino e oito do feminino. Destes, dez pés fo-

TABELA 1
Dados epidemiológicos dos pacientes portadores de PTC e submetidos à cirurgia

Iniciais	Lado	Sexo	Idade na operação	Tempo de seguimento PO
A) Codovilla				
AMS	E	F	13 meses	64 meses
	D			
EBO	E	M	19 meses	24 meses
	D			
LMS	E	M	6 meses	36 meses
	D			
PWO	D	M	51 meses	60 meses
RFL	D	M	16 meses	66 meses
RA	D	M	17 meses	6 meses
VLS	E	F	9 meses	49 meses
b) McKay				
BHS	D	M	14 meses	5 meses
DMS	E	M	13 meses	8 meses
	D			
GAL	E	M	11 meses	4 meses
NMO	D	F	11 meses	27 meses
PAS	E	M	10 meses	7 meses
	D			
RRC	E	M	21 meses	28 meses
RSM	E	M	19 meses	11 meses
	D			
RA	E	M	17 meses	6 meses
WDS	D	M	37 meses	27 meses
CFS	E	M	45 meses	19 meses
	D			
VAP	E	F	5 meses	6 meses
MS	E	F	7 meses	6 meses
	D			
MSO	D	F	5 meses	18 meses

ram submetidos à correção com técnica cirúrgica de Codivilla e os 18 restantes corrigidos pela técnica de McKay. A idade média na época da correção pela técnica de Codivilla foi de 18 meses, com seguimento de 42 meses; para a técnica de McKay, a idade média foi de 16 meses e o seguimento de 13 meses.

RESULTADOS

Não houve casos de infecção ou deiscência da sutura. Pela técnica de Codivilla, houve seis pés (60%) com aduto residual, sendo que em três deles a deformidade era moderada ou grave. Com a técnica de McKay, houve 16% de pés ainda com adução, embora nenhum fosse acentuado. Houve 20% de cavo grande com a técnica de Codivilla e 16% com a técnica de McKay. Em ambas as séries, houve um caso de recidiva do eqüino-varo. Pela técnica de McKay, houve um eqüino leve e um eqüino acentuado; pela técnica de Codivilla, um eqüino leve.

A média de flexão dorsal foi de 16 graus e de flexão plantar, 32 graus com o Codivilla e de 15 e 33 graus, respectivamente, com a técnica de McKay (tabela 2).

Os resultados clínicos encontram-se na tabela 3. De maneira geral, os resultados das impressões plantares coincidiram com a avaliação clínica e estão ilustrados na figura 1.

Para o ângulo talo-calcaneano no AP obteve-se P = 20%, levando a aceitação de Ho, ou seja, não há diferença entre os grupos. Para o ângulo talo-calcaneano, no P obteve-se P = 31%, aceitando-se Ho; para o ângulo talo-primeiro metatarsiano, no AP, P = 12%, aceitando-se Ho, e para este mesmo ângulo, no perfil, P = 15%, aceitando-se Ho. Ou seja, para os quatro ângulos não há diferenças entre os dois grupos tratados.

Os resultados radiológicos estão apresentados na tabela 4.

TABELA 2
Medidas dos movimentos de flexão e extensão do tornozelo após correção cirúrgica pela técnica de Codivilla e McKay

N.º ordem	Iniciais	Lado	Flexão plantar (graus)	Extensão (graus)
Técnica de Codivilla				
1	AMS	D	30	0
		E	40	−5
2	EBO	D	25	30
		E	30	25
3	LMS	D	30	10
		E	40	20
4	PWO	D	30	30
5	RFL	D	45	20
6	RA	D	20	30
7	VLS	E	30	10
Técnica de McKay				
1	BHS	D	40	35
2	CFS	D	30	30
		E	30	30
3	DMS	D	25	30
		E	25	30
4	GAL	E	45	−10
5	MSO	D	40	15
6	NMS	D	40	10
7	PAS	D	40	10
		E	40	10
8	RRC	E	45	−40
9	RSM	D	15	20
		E	15	20
10	VAP	E	30	15
11	WDS	D	5	20
12	DMS	D	45	5
		E	60	0
13	RA	E	30	30

TABELA 3
Resultados clínicos pós-correção pelas técnicas de Codivilla e McKay

Resultados	Codivilla	McKay
Bom	70% (7)	67% (12)
Regular	30% (3)	28% (5)
Mau	0%	5% (1)

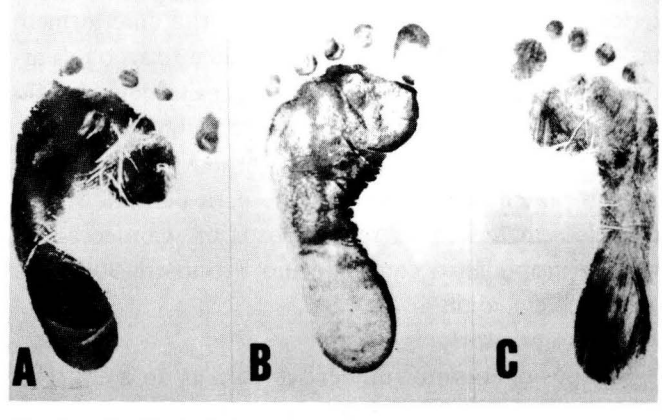

Fig. 1 — Seqüência de impressões plantares para ilustrar um mau resultado (A — paciente RRC), um resultado regular (B — paciente VLS) e um bom resultado (C — paciente WDS).

TABELA 4
Parâmetros radiológicos pós-operatórios de PTC com as técnicas de Codivilla e McKay

		Ângulo talo-calcaneano		Ângulo talo-1.º metatarso	
Iniciais	Lado	AP	P	AP	P
Codivilla					
AMS	D	14	20	13	0
	E	12	15	27	20
EBO	D	20	27	−9	5
	E	30	30	−12	0
LMS	D	39	33	−13	20
	E	22	35	0	14
PWO	D	13	15	25	14
RFL	D	17	20	4	9
RA	D	30	27	6	4
VLS	E	18	26	20	7
McKay					
BHS	D	42	35	−12	0
CFS	D	26	12	5	10
	E	30	24	0	11
DMS	D	52	30	−20	0
	E	47	32	−3	26
GAL	E	54	33	−21	20
MSO	D	13	37	14	13
NMS	D	27	30	8	21
PAS	D	40	20	0	9
	E	48	48	0	11
RRC	E	12	10	87	80
RSM	D	35	27	−9	5
	E	38	20	5	18
VAP	E	30	35	−7	28
WDS	D	25	30	−5	0
MS	D	17	10	20	15
	E	30	30	4	−10
RA	E	36	24	20	4

DISCUSSÃO

Se considerada do ponto de vista da freqüência da patologia, nossa série é relativamente pequena. Infelizmente, de 61 pés operados, foi possível fazer análise em apenas 28 deles. Em nosso meio, análises a médio e longo prazo são difíceis de realizar, devido ao alto índice de abandono de tratamento, certamente relacionado com as baixas condições socioeconômicas da população. Entretanto, a série é bastante homogênea no que se refere à uniformidade de conduta e avaliação. Apesar das cirurgias serem realizadas por residentes, todas tiveram o auxílio direto do autor deste artigo e todos os casos foram seguidos pessoalmente por ele.

Analisando-se a tabela 1, verifica-se que os pacientes submetidos à técnica de McKay foram operados um pouco mais precocemente. Também o seguimento médio nestes casos foi menor, pois esta técnica é de introdução mais recente. Mas, no geral, as duas séries são bem comparáveis.

Atualmente, em relação ao PTC existem basicamente duas tendências: uma relacionada com a melhor idade para indicar cirurgia e outra com a extensão da liberação. Turco[14] relatou 84% de resultados bons e excelentes em pacientes operados acima de um ano de idade. Ele justifica que nesta idade a cirurgia é tecnicamente menos difícil. Tayton & Thompson[12] são da mesma opinião. Contrariamente, outros autores[2,6,10] são de opinião que a cirurgia deve ser mais precoce, pois aumenta o índice de bons resultados. Naturalmente, nossos achados não permitem análise desses aspectos, mas, ultimamente, temos realizado a cirurgia mais precocemente, em torno dos seis meses de idade.

Com relação aos nossos resultados entre as duas técnicas, vemos que não há diferença significativa entre elas. Magone & col.[5] realizaram comparação entre as técnicas de Turco, Carroll e McKay e concluíram que uma resposta ainda não seria possível, pois seus achados foram, também, muito semelhantes. É difícil a comparação entre resultados de diferentes autores, mas em nossa avaliação usamos os principais parâmetros empregados por Magone & col.[5] e nossos resultados são semelhantes aos desses autores.

Uma dificuldade na análise do PTC é a seleção dos parâmetros que seriam mais importantes para a avaliação. Procuramos utilizar não só observações radiológicas como clínicas, pois que o objetivo no tratamento do PTC é conseguir um pé flexível, plantígrado, indolor e com movimentação útil. Verificamos que, de maneira geral, os pais estão satisfeitos com o resultado, mesmo quando não há correção completa. Essa atitude condescendente advém, certamente, da comparação com a deformidade inicial, que impressiona bastante os familiares. Outro achado é que, nos casos unilaterais, o pé afetado é geralmente menor e há persistência da hipotrofia da panturrilha.

O aspecto da cicatriz sempre foi melhor na incisão Cincinnati, mas, sem dúvida alguma, este acesso dificulta a abordagem e alongamento do tendão de Aquiles e isso pode ter sido responsável pela maior tendência a

eqüino, nesta série. Houve boa correlação entre o aspecto clínico e a impressão plantar e acreditamos que esta seja uma boa forma de documentação.

Das medidas radiológicas, o ângulo talo-calcaneano no AP e P refletem bem o estado do retropé. Laaveg & Ponseti[3] encontraram alta correlação do ângulo talo-calcaneano lateral com o resultado clínico e a satisfação do paciente. O ângulo talo-1.º metatarsiano no AP serve para avaliar a adução e seus valores normais vão de 0-20 graus e, no perfil, serve para avaliar o cavismo, sendo anormal se maior que 15 graus[5]. Considerando objetivamente essas medidas, ainda assim os resultados entre as duas técnicas são bastante semelhantes. Aparentemente, a técnica de McKay permite maior correção da adução.

Fazendo-se comparação global de todos os casos, houve um mau resultado que destoou de todos os demais (n.º 8 na série McKay); sua impressão plantar está ilustrada na figura 1, tendo-se verificado a persistência de grande eqüino, estando indicada nova correção. Neste caso, houve abandono temporário no pós-operatório, com a família não retornando para as trocas de gesso e retirando o gesso em casa. Se este caso for excluído, mais ainda as duas séries se assemelham quanto ao resultado.

Concluímos que nas condições deste estudo não encontramos diferenças significativas entre as técnicas de McKay e Codivilla, a ponto de mostrar superioridade entre uma das duas.

REFERÊNCIAS

1. Carroll, N.C., McMurtry, R. & Leete, S.F.: The pathoanatomy of congenital club-foot. *Orthop Clin North Am* 9: 225-232, 1978.
2. Depuy, J. & Drennan, J.C.: Correction of idiopathic club-foot: a comparison of results of early versus delayed posteromedial release. *J Pediatr Orthop* 9: 44-48, 1989.
3. Laaveg, S.I. & Ponseti, I.V.: Long-term results of treatment of congenital club-foot. *J Bone Joint Surg [Am]* 62: 23-81, 1980.
4. McCauley Jr., J.C.: Club-foot — History of the development and the concepts of pathogenesis and treatment. *Clin Orthop* 44: 51-63, 1966.
5. Magone, J.B., Martin, A.T., Clark, R.N. & Kean, J.R.: Comparative review of surgical treatment of the idiopathic club-foot by three different procedures at Columbus Children's Hospital. *J Pediatr Orthop* 9: 49-58, 1989.
6. Main, B.J. & Crider, R.J.: An analysis of residual deformity in club-feet submitted to early operation. *J Bone Joint Surg [Br]* 60: 536-543, 1978.
7. McKay, D.W.: New concept and approach to club-foot treatment. Section I — Principles of morbid anatomy. *J Pediatr Orthop* 2: 347-356, 1982.
8. McKay, D.W.: New concept and approach to club-foot treatment. Section II — Correction of the club-foot. *J Pediatr Orthop* 3: 10-21, 1983.
9. McKay, D.W.: New concept and approach to club-foot treatment. Section III — Evaluation and results. *J Pediatr Orthop* 3: 141-148, 1983.
10. Porat, S., Milgrom, C. & Bentley, G.: The history of treatment of congenital club-foot at the Royal Liverpool Children's Hospital: improvement of results by early extensive posterior medial release. *J Pediatr Orthop* 4: 331-338, 1984.
11. Simmons, G.W.: Complete subtalar release in club-feet: Part I — A preliminary report. *J Bone Joint Surg [Am]* 67: 1044-1055, 1985.
12. Tayton, K. & Thompson, P.: Relapsing club-feet. Late results of delayed operation. *J Bone Joint Surg [Br]* 61: 474-480, 1979.
13. Turco, V.J.: Surgical correction of the resistant club-foot. One-stage posteromedial release with internal fixation. A preliminary report. *J Bone Joint Surg [Am]* 53: 477-497, 1971.
14. Turco, V.J.: Resistant congenital club-foot one-stage posteromedial releases with internal fixation. A follow-up report of a fifteen-year experience. *J Bone Joint Surg [Am]* 61: 805-814, 1979.

Ruído em serras ortopédicas

CARLOS LUIZ CAMPANA[1], HARALDO A. PONFICK[2]

RESUMO

Foram estudados os níveis de pressão sonora produzidos por diferentes serras ortopédicas de alguns serviços de ortopedia e traumatologia do interior dos Estados de São Paulo e de Minas Gerais. Além deles, verificaram-se os tempos de exposição a que estavam submetidos médicos e técnicos especializados. Muito embora os tempos de exposição encontrados fossem curtos e intermitentes, os autores chamam a atenção para os elevados níveis de pressão sonora obtidos, os quais se somam aos tantos ruídos existentes nos ambientes hospitalares ou de consultório. Além desses aspectos, somados à ausência de protetores auriculares, mesmo entre profissionais da área de saúde, os autores relatam os riscos a que estão submetidos e apresentam informações sobre a sensibilidade aumentada de alguns expostos em relação a outros, diante do ruído.

SUMMARY

Noise in orthopedic saws

The authors have studied noise levels produced by different orthopedic saws used in some orthopedic and traumatologic clinics in the States of São Paulo and Minas Gerais. In addition, they verified the time of exposure to which physicians and technicians were submitted. Although times registered were short and intermittent, the authors draw attention to the high noise levels obtained, which add to so many noises heard in a hospital environment. Besides, such considerations added to the absence of ear protectors, even among health professionals, show the risk to which such professionals are exposed, and explain the increased sensitivity of people exposed to noise when compared to non-exposed individuals.

1. Méd. do Trab.; Perito; Medicina Interna; Doutor em Ciências (Hig. Social); da Secret. de Est. da Saúde, SUDS-52.

2. Especialista em Med. do Trab.; Ortopedia; da Benefic. Port. de Araraquara, SP.

INTRODUÇÃO

Os problemas de segurança e medicina do trabalho na área sanitária, particularmente no setor hospitalar, têm sido pouco estudados ou pouco divulgados na literatura científica. No Brasil, escassa importância tem sido dada aos mesmos, pois continuamos a priorizar os estudos dos ambientes industriais, dentro da filosofia da chamada higiene ou medicina industrial.

No que tange particularmente ao ruído, problema ubiqüitário e de tendência progressiva, quase nada tem sido realizado nessa área, exceção feita ao excelente trabalho de Marone[(2)], que lhe valeu o prêmio "Idealizadores do SESI", quando estudou, entre outros, os níveis de pressão sonora de dois hospitais com maternidade e berçário, encontrando níveis que variavam de 65 a 95dB em 37 determinações. Nesse trabalho, o autor chamou a atenção para o ruído ambiental externo nas atividades e no repouso dos pacientes e trabalhadores nosocomiais.

Em relação ao problema serras, cabe citar aqui Lacerda[(1)], por ter apresentado um trabalho no CONPAT a respeito das 250.000 motosserras existentes no Brasil, com acréscimo anual de 70.000 novas unidades no mercado e com 300.000 motosserradores expostos na época. No Paraná, onde executou seu estudo, apenas 0,6% dos motosserradores utilizavam protetores auriculares, estando expostos a níveis de pressão sonora em torno de 100dB(A).

Em vista desses aspectos, tivemos a oportunidade de estudar os níveis de ruído produzidos pelas serras ortopédicas cortadoras de gesso, de uso rotineiro nos serviços de ortopedia e traumatologia, especialidade em grande desenvolvimento no País e com enorme penetração dentro da acidentologia ocupacional. Esses aparelhos, de fato, vêm sendo usados cada vez menos, em vista do aparecimento e evolução de outras técnicas corretivas não gessadas.

Por não haver encontrado na literatura brasileira qualquer referência do assunto, tentamos abordá-lo sob forma de amostragem.

MATERIAL E MÉTODO

Foram estudadas 14 serras ortopédicas, todas já em uso e pertencentes a seis serviços de ortopedia e traumatologia de três diferentes cidades dos Estados de São Paulo e Minas Gerais.

Todas as medições de nível de pressão sonora foram feitas na escala "A" do aparelho medidor de ruído marca *Minophon*, de nº 8.809, de propriedade da Fundacentro; quando as medições foram feitas em Araraquara, utilizou-se o *Minophon* de nº 9.741, de propriedade particular (C.L.C.); quando as medições foram executadas em Ribeirão Preto e em Uberaba, ambos os aparelhos eram dotados de pilhas novas e com circuito recentemente revisado.

As medições de nível de ruído foram executadas quando do uso real ou simulado das serras, seja em salas ortopédicas quase vazias, ou quando ocupadas por vários operadores (médicos e técnicos) e clientes; sempre que fosse o caso, as medições também eram feitas na área auditiva do operador, ou bem próxima a ela, como é a norma.

RESULTADOS

Araraquara

1) *Serra "Asclépios" de nº 2.412 — 110V — 100W* (nota: com alguma folga na fixação da serra). Total: 11 medidas. Serrando: sete medidas (87-97dB). Valor modal: 91dB.

2) *Serra "Asclépios" nº 5.470 — 110V — 100W* (nota: com serra bem fixa). Total: duas medidas (83-87dB).

3) *Serra "Strycher" (Orthopedic Frame Co., Kalamazoo) — modelo 8.126.* Total: 16 medidas. Serrando: oito medidas (86-97dB). Valor modal: 87dB.

4) *Serra "Asclépios" nº 4.797 — 110V — 100W.* Total: seis medidas (81-93dB).

5) *Serra "Strycher" nº 8.127 — 110V — 100W.* Total: seis medidas (89-95dB). Valor modal: 90dB.

6) *Serra "Burnett" nº 1.395 — 230 AC — 5A — 60Hz.* Total: 4 medidas (77-80dB). Valor modal: 80dB.

7) *Serra "Burnett" nº 1.082 — serial nº 6.384 — 120V AC — 60Hz.* Total: 5 medidas (83-86dB). Valor modal: 86dB.

Ribeirão Preto

1) *Serra "Aesculap" — Oscillant G — nº 8.100 — 05 — 110V — 90W — 50V.* Total: 28 medidas. Serrando: 23 medidas (85-97dB). Valor modal: 88dB.

2) *Serra "Cast Cutter Strycher" nº 8.380 — 210V — série S-13 — 1,2A — 60 ciclos/DC — volts 115-120 — AC/DC.* Total: duas medidas (97-102dB).

3) *Serra "Cast Cutter Strycher" nº 9.380 — 210V — série 14-71 — 1,2A — 60 ciclos/DC — volts 115-120 — AC/DC.* Total: quatro medidas (91-94dB). Valor modal: 91dB.

4) *Serra "Cast Cutter Strycher" n. 8.208 — 210V — série 3-69 — 1,2A — 60 ciclos/DC — volts 115-120 — AC/DC.* Total: 14 medidas. Serrando: 14 medidas (87-95dB). Valor modal: 90 e 91dB.

5) *Serra "Cast Cutter Strycher" nº 8.380 — série 210V — série 4-71 — 60 ciclos/DC — volts 115-120 AC/DC.* Total: sete medidas (90,5-91,5dB). Valor modal: 90,5 e 91,5dB.

Uberaba

1) *Serra "Cast Cutter Strycher" nº C 7.216 (com mais de 10 anos de uso).* Total: duas medidas (87-89dB).

2) *Serra "Cast Cutter Strycher" nº 8.380 Kalamazoo — 210V — série 4-72 — 1,2A — 60 ciclos/DC — 115-120V AC/DC (com rolamento de polietileno, que produz mais calor).* Total: quatro medidas (83-86dB). Valor modal: 86dB.

Total geral: 111 medidas de nível de pressão sonora. Serrando: 52 medidas (46,8%). Limites: 77-102dB. Moda: 87 e 91dB.

Nota: todos os valores de nível de pressão sonora encontram-se à disposição do leitor.

Tempos de exposição — O tempo de exposição mensal ao ruído com serras ortopédicas variou bastante, seja pelo maior ou menor uso dos aparelhos gessados, seja pela quantidade de pacientes examinados diariamente, dependendo do tipo de clientela atendida.

Os tempos de exposição ao ruído levantados por seus operadores, durante um mês, em final de ano, foram os seguintes:

1) E.U. = 30s (médico).
2) C.S. = 30s (médico).
3) J.A.C. = 10m 15s (médico).
4) L.G.O. = 4m 35s (médico).
5) E.S. = 9m (técnico).
6) E.F. = 4m 20s (técnico).
7) C.L. = 19m 58s (técnico).

Relação de aparelhos gessados removidos com serra ortopédica durante 30 dias no Serviço de Ortopedia e Traumatologia da Beneficência Portuguesa de Araraquara (SP), que atende o ex-INAMPS (obs.: trata-se pra-

ticamente de 20 dias úteis, pois, neste serviço, raras vezes retira-se gesso aos sábados e domingos):

Aparelhos retirados		Média do tempo individual de uso da serra (s)	Tempo por mês (20 dias úteis) (min)
Luvas	60	45	45
Braquial	10	120	20
Bota	30	80	40
Cruropodálico	3	120	6
Pelvipodálico	1	240	4
Colete	2	40	1,3
Perneira	6	40	4
Cunhas, janelas, recortes	60	40	40
Total			160,3

Tempo médio de uso da serra de gesso por dia: 160,3/20 dias úteis: 8min por dia.

1ª) Maior exposição diária descontínua: 5min.

2ª) Maior exposição diária contínua: 4 min.

Nota — Ressalte-se que os quatro médicos constantes da relação acima atendiam também em mais seis diferentes cidades da região, sob a forma de plantões semanais, pacientes segurados do antigo INAMPS, fato que aumentava o tempo de exposição ao ruído, o que não foi computado.

COMENTÁRIOS

Os níveis de ruído das serras de gesso utilizadas nos serviços de ortopedia e traumatologia estudados dependeram de vários fatores, tais como:

- Estado de conservação das serras: serras novas ou recentemente lubrificadas produziam menos ruído;
- Tipo da serra e sua correta fixação à base do aparelho manual;
- Conduta de cada serviço de ortopedia: há serviços, por exemplo, em que as fraturas "em galho verde", muito freqüentes, são tratadas com goteiras de gesso, cuja retirada é feita sem a serra;
- A tendência, em fraturas operadas, é cada vez mais no sentido de não se usar gesso, em vista do progresso dos métodos de osteossíntese;
- Nem sempre todos os operadores (médicos e técnicos) estavam nas salas de gesso; os técnicos foram sempre os mais expostos;
- Em serviços em que havia salas de gesso maiores, o ruído ambiental era maior e atingia maior número de pessoas, desde que o número de expostos fosse maior; campainhas, cigarras, toques telefônicos, alto-falantes hospitalares aumentaram os níveis de pressão sonora, ocorrendo o mesmo com os aparelhos de ar condicionado;
- Aos ruídos das serras, especialmente em salas grandes, somavam-se os ruídos de outras pessoas conversando com outros médicos ou técnicos em voz alta, a fim de serem ouvidas, sem se esquecer o ruído provocado pelo choro das crianças acidentadas;
- Muito embora o nível de ruído das serras faça parte do tipo considerado como agudo, os tempos de exposição foram curtos e intermitentes; ocorre que o ambiente das salas de gesso tem algo de "neurotizante", seja pelo trabalho estafante e ruidoso, muitas vezes em postura inadequada, seja pela densidade de pessoas acompanhantes do acidentado ou ainda pela imperiosa necessidade de se elevar a voz para se fazer entender por paciente e por outras pessoas;
- Pelas suas próprias características, as serras de gesso são aparelhos vibratórios produtores de níveis de ruído de alta freqüência, em princípio, sempre mais patogênicos, bem como agentes etiológicos de doenças pela vibração, que hoje vêm sendo cada vez mais estudadas em todo mundo.

CONCLUSÕES

Em 111 medições de níveis de ruído realizadas em seis serviços ortopédicos de três diferentes cidades, 91 delas (81%) foram iguais ou maiores do que 85dB (A), segundo se lê na Portaria 3.214/78. Se considerarmos que, em verdade, foram executadas medições de ruído junto às áreas auditivas dos operadores em 100 oportunidades, encontramos 91 medidas (91%) iguais ou maiores do que 85dB (A).

Em medições em serviços ortopédicos, de cidades e de condições de atendimento completamente diferentes, foram encontrados tempos de exposição médios ou máximos diários, intermitentes, oscilando entre quatro e cinco minutos. Em um serviço, o maior tempo de exposição ao ruído foi de três minutos, porém em outro verificou-se que o maior tempo de exposição contínuo para cortar um aparelho pelvipodálico foi de quatro minutos.

É inegável que possam existir tempos de exposição diários, contínuos ou intermitentes, maiores, mormente naqueles serviços mais movimentados, seja pelo tamanho

e tipo das instalações, seja ainda pela densidade de pacientes, acompanhantes e de pessoal ortopédico no local, características mais comuns em unidades que atendem o antigo INAMPS.

Os níveis de ruído, conjugados aos tempos de exposição encontrados, não se enquadram nos parâmetros estabelecidos pela Portaria nº 3.214/78, em sua NR-15, anexos 1 e 2.

RECOMENDAÇÕES

Tendo em vista os perigos do ruído já assinalados até em níveis mais baixos que os encontrados, recomendamos:

- Exames audiométricos periódicos para todos os médicos e técnicos, mesmo os não empregados, sejam de hospitais ou de clínicas ortopédicas e traumatológicas;
- Melhoria da ventilação natural das salas de gesso, com finalidade dispersiva do ruído das serras e redutora do ruído dos aparelhos de aeração artificial, principalmente em áreas de baixo trânsito de veículos;
- Redução do número de pessoal e colocação de placas contendo os dizeres "Silêncio" nas salas de gesso, com finalidade de redução do ruído;
- Evitar o uso de serras muito velhas, mal lubrificadas e mal fixadas aos respectivos aparelhos, escolhendo aquelas de tipos e funcionamento mais suaves;
- Redução do número de expostos, quando não estiverem serrando, fazendo-os permanecer longe das serras;
- Disseminar, nos serviços de ortopedia e traumatologia, o estudo do Decreto nº 93.413, de 15 de outubro de 1986, que promulga a Convenção nº 148, da Organização Internacional do Trabalho, sobre Proteção dos Trabalhadores Contra os Riscos Profissionais em Local de Trabalho, de 1º de junho de 1977.

AGRADECIMENTOS

Ao Serviço de Ortopedia e Traumatologia da Beneficência Portuguesa de Araraquara; ao Dr. Luiz Gonzaga Corrêa e Serviço de Ortopedia e Traumatologia da Irmandade da Santa Casa de Misericórdia de Araraquara; ao Dr. Luiz Tarquínio de Assis Lopes e Serviço de Ortopedia e Traumatologia da Santa Casa de Ribeirão Preto; ao Dr. Luiz Gonzaga Olivério e Serviço de Ortopedia e Traumatologia do Hospital São Lucas de Ribeirão Preto e aos Drs. Idylio do Prado Júnior e Constantino Caladopoulos, da Clínica Anchieta, de Uberaba.

REFERÊNCIAS

1. Lacerda, E.: A motosserra na exploração florestal. Aspectos ergonômicos do seu uso na segurança e medicina do trabalho. Em: XX Conpat, *Anais*. São Paulo, Fundacentro, 1982.
2. Marone, S.: Problemas de insalubridade sonora em São Paulo. *Res Clín Cientif* 38: 173-182, 1969.

Pseudartrose de olécrano sem antecedente agudo de fratura

Relato de caso

CLÁUDIO H. BARBIERI[1], NILTON MAZER[2]

RESUMO

Os autores apresentam caso de pseudartrose de olécrano em paciente jovem, esportista, sem antecedente traumático, sendo também discutidos possíveis fatores etiológicos.

SUMMARY

Pseudoarthrosis of the olecranon in the absence of a previous acute history of fracture. Report of a case

A case of pseudoarthrosis of the olecranon in a young sportsman with no previous history of trauma is presented. Possible etiological factors are discussed.

INTRODUÇÃO

Avulsão do núcleo epifisário do olécrano em crianças e adolescentes é uma entidade já conhecida. Em adultos também têm sido relatados casos de fraturas-avulsão por *stress* do olécrano, particularmente associada a esporte de lançamento[1,4,5,7,8,10]. O'Donoghue & Sell[6] apresentaram um único caso, classificado como fratura através de uma fise persistente do olécrano em adulto, e Kovach & col.[3], outros três casos dessa mesma entidade. Todos esses casos apresentaram um episódio agudo de trauma.

No presente relato é discutido um caso em que o paciente já tinha pseudartrose instalada no olécrano, sem referir antecedente traumático agudo.

1. Prof. Assoc. da Área de Ortop. e Traumatol. da Fac. de Med. de Ribeirão Preto/USP.
2. Prof. Assist. Doutor da Área de Ortop. e Traumatol. da Fac. de Med. de Ribeirão Preto/USP.

RELATO DO CASO

Um jovem de 16 anos de idade, pesando 76kg e medindo 1,68m de altura, lutador peso médio de judô, atuando já em nível de campeonato estadual, apresentou-se com queixa de dor insidiosa e limitação da extensão no cotovelo esquerdo há quase três meses. Embora insistentemente argüido a respeito, negava veementemente ocorrência de qualquer traumatismo direto ou indireto naquele cotovelo. Como único antecedente, referia que ambos os cotovelos nunca haviam apresentado extensão completa, o que não se havia alterado no cotovelo em questão. Relatou também treinar judô com lutadores pesos pesados (mais de 90kg) semanalmente, para ganho de força.

Ao exame, apresentava leve aumento de volume no olécrano, bem como discreto dolorimento à palpação. A dor era moderada à extensão ativa contra-resistência. A mobilidade era inteiramente normal, a não ser pela falta dos últimos 10 graus de extensão, o que ocorria igualmente no cotovelo contralateral, normal.

Ao exame radiográfico simples, o cotovelo esquerdo mostrava a separação do fragmento proximal do olécrano, com traço de fratura longo, de bordas escleróticas irregulares (fig. 1). O cotovelo direito era radiologicamente normal, nada havendo, inclusive que pudesse explicar a deficiência na extensão (fig. 2).

O paciente foi submetido a cirurgia para fixação com placa e parafusos[11]. O achado cirúrgico foi o de pseudartrose hipertrófica, pois havia um halo osteofítico ao redor de todo o traço fraturário, que estava inteiramente tomado por tecido fibroso denso. Esse tecido foi deixado intocado.

Empregou-se, para a fixação, uma placa semitubular com parafusos de 3,5mm de diâmetro[7]. Essa placa, de oito orifícios, teve o primeiro deles, em um de seus extremos, aberto com uma cisalha corta-fios. As duas

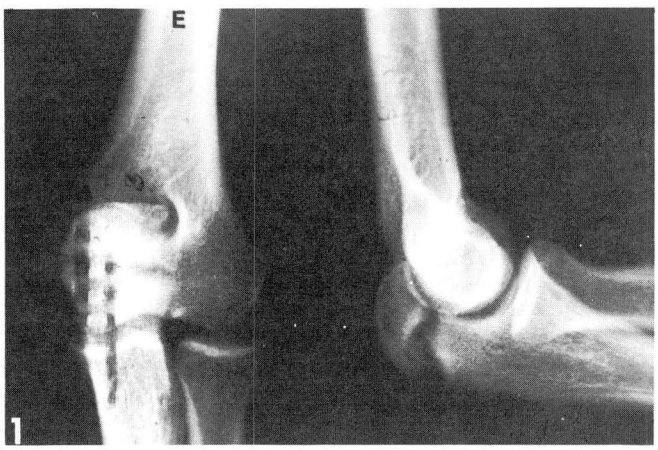

Fig. 1 — Radiografias do cotovelo esquerdo nas incidências ântero--posterior e lateral. Notar a separação do olécrano e a esclerose nas bordas "fraturárias".

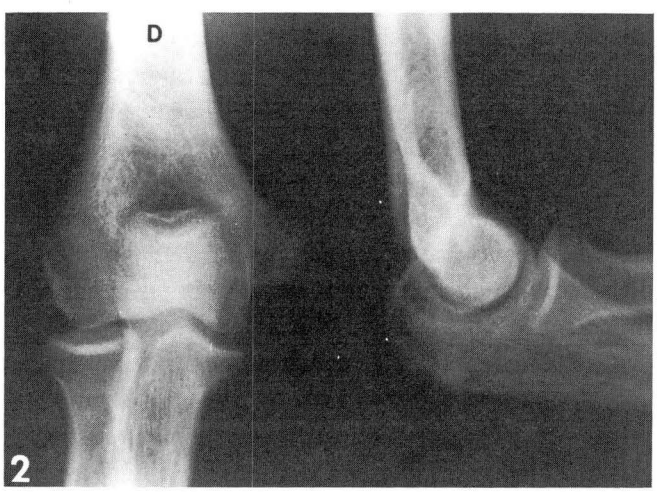

Fig. 2 — Radiografias do cotovelo direito, normal

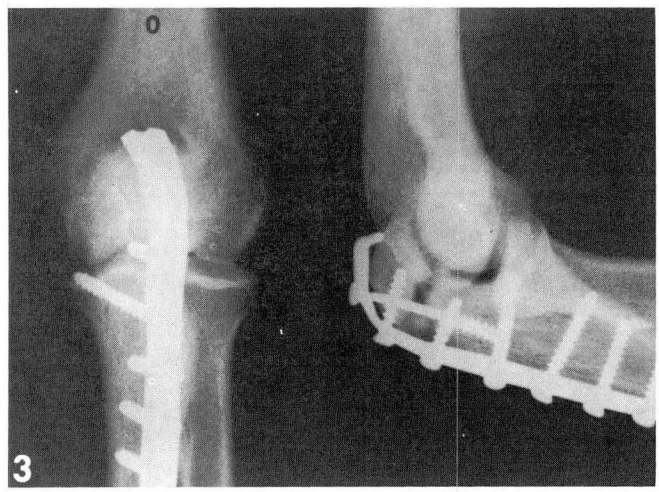

Fig. 3 — Controle radiográfico intra-operatório. Notar o fechamento da diástese dos fragmentos.

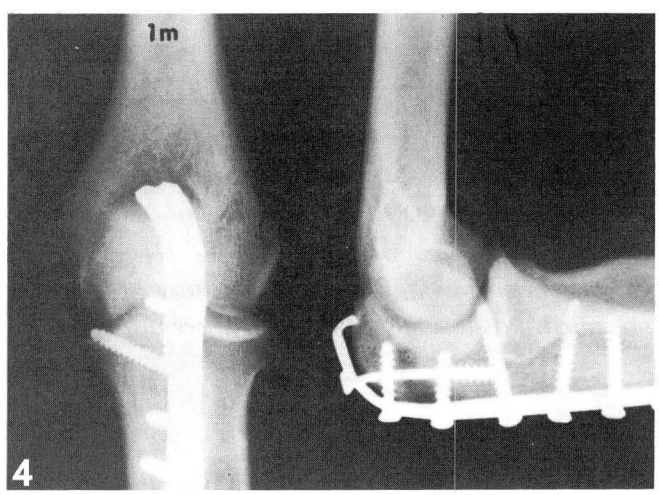

Fig. 4 — Controle radiográfico após um mês. Notar a consolidação da pseudartrose.

pequenas lâminas resultantes foram vergadas a 90 graus, de modo a funcionarem como um gancho a ser encravado no osso. Em seguida, a placa foi modelada conforme o contorno dorsal do olécrano e fixada ao fragmento proximal.

Como havia uma abertura dorsal na linha da pseudartrose, a placa foi adaptada de tal forma que sua extremidade distal ficasse afastada da borda dorsal da ulna cerca de 2,0cm. Quando ela foi fixada à ulna, houve automaticamente compressão na pseudartrose (fig. 3). Durante todo o procedimento, o cotovelo foi mantido a 45 graus de flexão, de modo a favorecer algum grau de compressão dinâmica à flexão ativa.

O paciente permaneceu com uma tala dorsal em 90 graus de flexão até a cicatrização das partes moles e a remoção dos pontos no décimo dia, após o que foi liberado para fisioterapia e para atividades cotidianas.

O controle radiográfico com um mês já mostrava sinais de consolidação, com desaparecimento das bordas escleróticas da fratura e surgimento de trabeculado através do defeito (fig. 4). Com três meses, já havia ocorrido completa remodelação do local (fig. 5). No oitavo mês, a placa foi removida. Problemas técnicos intra-operatórios impediram a completa retirada de três parafusos, que tiveram suas cabeças desgastadas com uma broca de 6,0mm de diâmetro, de modo a permitir a saída da placa, e foram deixados como síntese perdida (fig. 6).

O paciente voltou às suas atividades normais, inclusive às competições de judô, com três meses da operação.

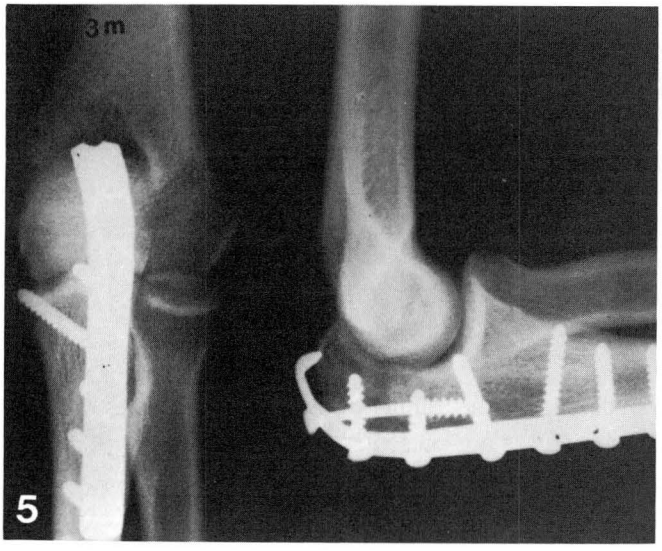

Fig. 5 — Controle radiográfico após três meses. Notar a remodelação do olécrano e da sua superfície articular.

Nunca mais apresentou sintomas, antes ou após a remoção da placa.

DISCUSSÃO

Casos de avulsão do núcleo epifisário do olécrano em crianças e em adultos com persistência da fise olecraniana têm sido relatados, embora não com muita freqüência; pode-se dizer o mesmo em relação a fraturas por *stress* em adultos praticantes de esportes de arremesso, principalmente[2,9]. Em ambos, todavia, há o fator comum de um acidente traumático agudo.

No caso em apreço, foi difícil estabelecer se se tratava de uma fratura por *stress*, já que havia o antecedente esportivo capaz de produzi-la, ou se foi uma avulsão do núcleo epifisário olecraniano através de uma fise persistente. Esta última hipótese parecia improvável, já que não houve episódio de trauma agudo; restou a impressão de fratura por *stress*, embora atípica, já que o início dos sintomas foi insidioso, não tendo impedido o paciente de continuar com a prática de seu esporte.

Quando o paciente procurou tratamento, o quadro era o de uma pseudartrose hipertrófica, que respondeu rapidamente à imobilização rígida, consolidando-se em praticamente um mês.

Fig. 6 — Controle radiográfico após oito meses e após a remoção da placa. Notar os parafusos remanescentes, como síntese perdida.

Quanto ao tratamento instituído, não restou nenhuma dúvida de que lhe proporcionou enorme benefício, podendo ser indicado para outros casos semelhantes.

REFERÊNCIAS

1. Bennett, G.F.: Elbow and shoulder lesions of baseball players. *Am J Surg* 98: 484-492, 1959.
2. DeHaven, H.E. & Evarts, C.M.: Throwing injuries of the elbow in athletes. *Orthop Clin North Am* 4: 801-808, 1973.
3. Kovach II, J., Baker B.E. & Mosher, J.F.: Fracture separation of the olecranon ossification center in adults. *Am Sports Med* 13: 105-111, 1985.
4. Kvidera, D. & Pedegana, L.: Stress fracture of the olecranon. Report of two cases and review of literature. *Orthop Rev* 12: 113-116, 1983.
5. Miller, J.E.: Javelin thrower's elbow. *J Bone Joint Surg [Br]* 42: 788-792, 1960.
6. O'Donoghue, D.H. & Sell, L.S.: Persistent olecranon epiphyses in adults. *J Bone Joint Surg [Am]* 24: 677-680, 1942.
7. Pappas, A.M.: Elbow problems associated with baseball during childhood and adolescence. *Clin Orthop* 164: 30-41, 1982.
8. Torg, J.S. & Moyer, R.A.: Nonunion of a stress fracture through the olecranon epiphyseal plate observed in an adolescent baseball pitcher. *J Bone Joint Surg [Am]* 59: 264-265, 1977.
9. Tullos, H.S., Erwin, W.D. & Woods, G.W.: Unusual lesions of the pitching arm. *Clin Orthop* 88: 169-182, 1972.
10. Waris, W.: Elbow injuries in javelin throwers. *Acta Chir Scand* 93: 563-575, 1946.
11. Weber, G.B. & Vasey, H.: Osteosynthese bei Olekranonfracktur. *Rev Accid Trav Mal Prot* 56: 90-96, 1963.

Alongamento do úmero usando a técnica de Wagner

Relato de caso

LUIZ ALBERTO DOURADO NOGUEIRA [1]

RESUMO

O autor apresenta um caso de alongamento do úmero pela técnica de Wagner, numa paciente com seqüela de artrite séptica do ombro, que produziu uma destruição da placa de crescimento proximal do úmero, tendo o quadro se estabelecido após um traumatismo da referida articulação quando a paciente se encontrava com dois meses de idade.

SUMMARY

Humeral lengthening using Wagner's technique. Report of a case

The author presents a case of humeral lengthening using Wagner's technique in a patient with septic arthritis sequela at the level of the shoulder, which resulted in destruction of the humerus proximal plate. The case developed after a trauma of the articulation which occurred when the patient was two months old.

INTRODUÇÃO

Os alongamentos ósseos têm sido largamente explorados na prática ortopédica diária, sendo que diferentes métodos e técnicas são utilizados para equalização desses tipos de deformidade.

No Brasil, onde as seqüelas de poliomielite, principalmente nas regiões mais carentes do País, ocupam lugar de destaque, temos, nos membros inferiores e mais precisamente nas tíbias, os índices mais elevados desse tipo de procedimento. Desde o começo do século têm-se relatos de alongamentos ósseos, sendo que nas últimas décadas vários tipos de aparelhos foram surgindo, procurando simplificar ou facilitar a correção dessas desigualdades, que muitas vezes acarretam graves incapacidades físicas aos pacientes.

DESCRIÇÃO DO CASO

Paciente do sexo feminino, com 30 anos de idade, foi examinada em nosso serviço em maio de 1988, com diagnóstico de desigualdade de comprometimento entre os membros superiores, sendo o membro superior direito mais curto cerca de 8,6cm à custa do úmero direito. Em fase da lesão articular, o ombro apresentava movimentação limitada, principalmente quando se realizavam movimentos de rotação.

As radiografias então realizadas revelaram destruição da superfície articular do úmero, caracterizando o real motivo desse encurtamento, pois cerca de 80% do crescimento do úmero ocorre na placa proximal (fig. 1).

Segundo a família, a paciente teria tido, aos dois meses de idade, traumatismo no referido ombro, que

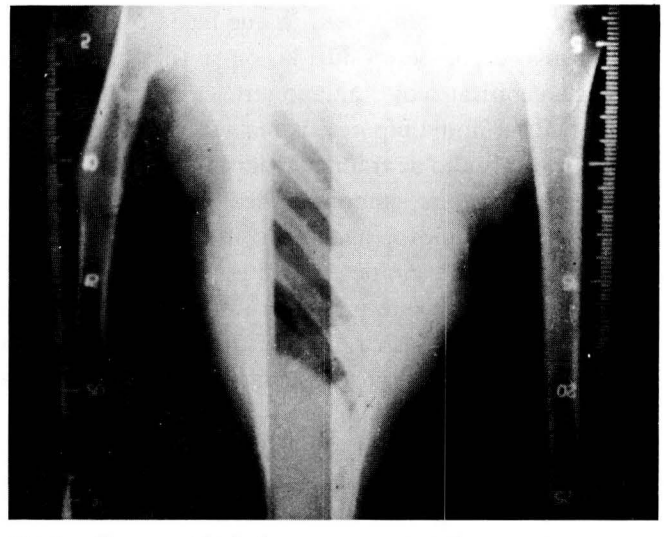

Fig. 1 — Escanometria do úmero, em que se pode mensurar o encurtamento real do membro superior direito

1. Méd. Ortoped. do Hosp. Geral e do Hosp. São Camilo, de Macapá.

Fig. 2 — Aparelho de Wagner instalado e os três primeiros milímetros obtidos no ato cirúrgico

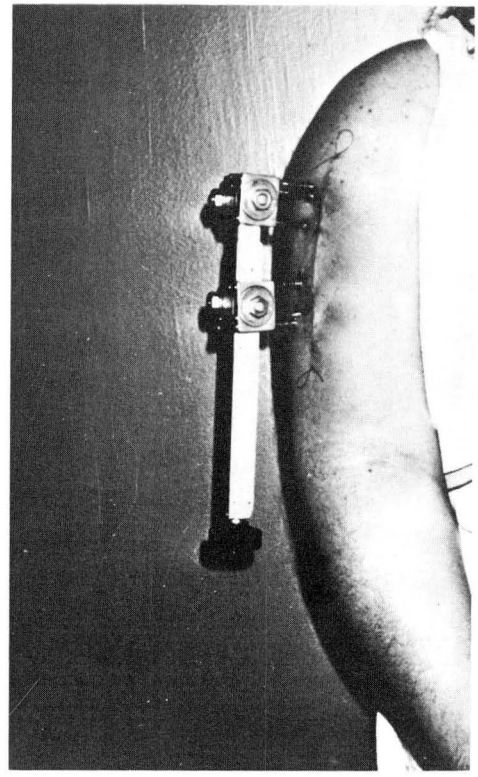

Fig. 3 — Aparelho de Wagner no pós-operatório imediato; seu posicionamento permitia que a paciente realizasse o alongamento.

posteriormente apresentou uma fístula na região e que regrediu com o tratamento conservador.

Foi proposto alongamento ósseo do úmero direito pela técnica de Wagner[2], por acharmos ser esta uma técnica de grande simplicidade e eficiência já reconhecida.

TÉCNICA CIRÚRGICA

A cirurgia foi realizada com a colocação do aparelho; optamos pela instalação de três pinos proximais e três pinos distais, em face do tamanho do alongamento, a fim de se obter melhor estabilidade entre os fragmentos. No ato cirúrgico, foi realizado um alongamento de 3mm, sendo o periósteo protegido cuidadosamente. O alongamento foi então reiniciado 24 horas após a cirurgia, no valor de 1mm ao dia, realizado de uma única vez (fig. 2).

Por questões estéticas, o aparelho foi posicionado com o comando do percursor de alongamento para baixo, permitindo que a própria paciente realizasse seu alongamento (fig. 3).

O alongamento foi diário, sem interrupção, sendo que, após obter os 5cm, a paciente apresentou sinais de alteração da sensibilidade no território do nervo radial da mão. Nessa ocasião, o alongamento foi interrompido por 24 horas; como persistiu a sintomatologia, optamos por retroagir o aparelho em uma volta (1mm), com a recuperação total da sensibilidade.

O alongamento foi novamente reiniciado, sendo que preferimos desta vez fazê-lo em duas etapas: uma meia volta (0,5mm) de manhã e outra 12 horas após. O alongamento foi mantido sem nenhuma intercorrência mais séria, a não ser dois pequenos quadros inflamatórios ao redor de um dos pinos, que regrediram com uso de antibióticos à base de cefalosporina.

O controle radiográfico, inicialmente, foi realizado a cada 1cm e o tubo periósteo era avaliado, sendo que, ao atingirmos a marca de 8cm, observamos uma rigidez no alongamento, que a nosso ver se traduziu posteriormente por um traço de fratura na porção média do osso neoformado (fig. 4).

Como ao observarmos a fratura nos encontrávamos no valor de 8,3cm no aparelho, resolvemos interromper o alongamento, tendo em vista que os membros estavam clinicamente equalizados. O aparelho foi mantido até o processo final de consolidação óssea, uma vez que não havia complicações outras que nos determinasse a retirada do mesmo. Assim sendo, não houve nenhuma necessidade de colocação de enxerto ósseo ou fixação interna,

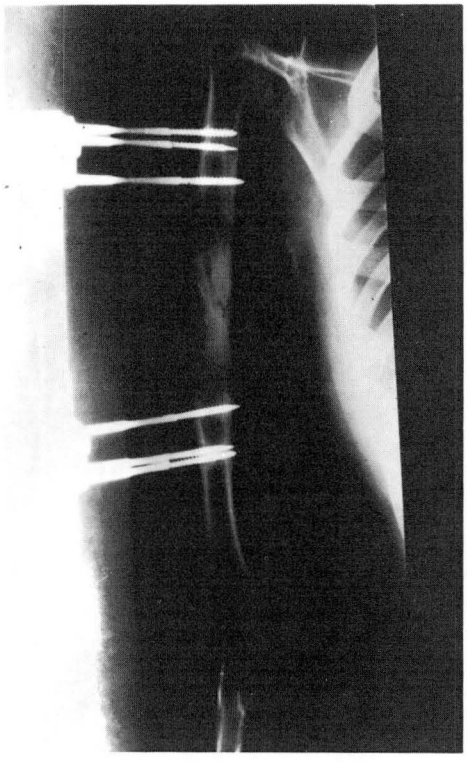

Fig. 4 — Evidência do traço de fratura no nível médio do alongamento

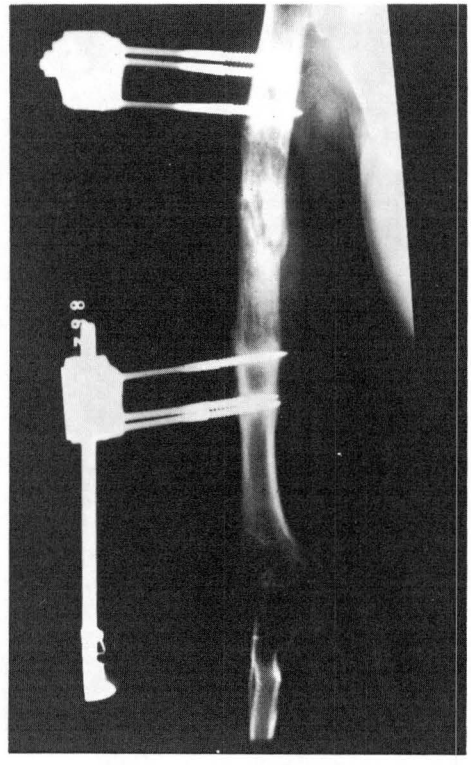

Fig. 5 — Fratura consolidada e calo ósseo suficiente para a retirada do aparelho

ou mesmo de natureza externa, após a retirada do aparelho (fig. 5).

COMENTÁRIOS

Poucos casos são descritos na literatura mundial no que se refere a alongamento dos membros superiores. As lesões das placas de crescimento, principalmente do úmero, por certo se encontram em número mais acentuado[1]; acreditamos, então, que as discrepâncias nesses segmentos não são valorizadas, uma vez que a incapacidade pode ter caráter apenas estético.

A nosso ver, sem cometer-se exageros, achamos que todas as pessoas com alterações esqueléticas capazes de serem solucionadas merecem ter acesso a todo o arsenal ortopédico utilizado na ortopedia atual.

REFERÊNCIAS

1. Dick, H.M. & Tietjen, R.: Humeral lengthening for septic neonatal growth arrest. *J Bone Joint Surg [Am]* 60: 1138-1139, 1978.
2. Wagner, H.: Surgical lengthening or shortening of the femur and tibia. Technique and indications. *Prog Orthop Surg* 1: 71-94, 1977.

Síndrome do túnel do carpo conseqüente a um cisto sinovial intracanal

Relato de um caso*

GILBERTO H. OHARA[1], SAULO BARBAR[2], EDISON N. FUJIKI[3]

RESUMO

Os autores relatam um caso de síndrome do túnel do carpo em uma paciente do sexo feminino, de 43 anos, com quadros clínico e eletromiográfico característicos. Trata-se de um cisto sinovial intracanal, similar aos reportados por Brooks (1952), Phalen (1966) e Harvey (1981).

SUMMARY

Carpal tunnel syndrome due to a synovial cyst in the carpal tunnel. Report of a case

The authors report a case of carpal tunnel syndrome in a forty-three-year-old female who presented characteristic clinical and electromyographic conditions. The problem was caused by a ganglion in the carpal tunnel similar to those reported by Brooks (1952), Phalen (1966), and Harvey (1981).

INTRODUÇÃO

Síndrome do túnel do carpo é a denominação de um conjunto de sinais e sintomas resultados da compressão do nervo mediano no punho. As causas são as mais diversas, conforme estudos de Entim[2] e Phalen[4]; no entanto, um cisto sinovial intracanal é uma causa muito pouco freqüente. Brooks[1] e Harvey[3] relataram um caso cada e Phalen[4], em seu levantamento de 17 anos no tratamento da síndrome do túnel do carpo, referiu dois casos em que os cistos ocupavam espaço dentro do canal.

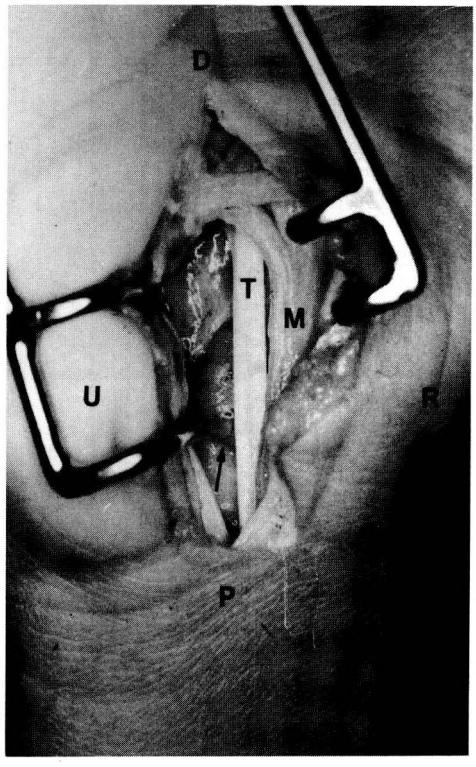

Fig. 1 — Achado intra-operatório do cisto sinovial (seta), tendo como referência T (tendão flexor superficial do terceiro dedo), M (nervo mediano), R (borda radial), U (borda ulnal), D (distal) e P (proximal)

O objetivo deste trabalho é relatar nossa experiência de um cisto sinovial causando compressão do túnel do carpo.

RELATO DO CASO

Paciente do sexo feminino, 43 anos, do lar e destra, apresentou queixa de hipoestesia na face volar dos 1.º, 2.º e 3.º dedos da mão, com cerca de oito meses de evolução. Negou traumas do punho. A imobilização feita com tala gessada era um fator de melhora, mas ultimamente surtia pouco efeito; estava piorando com esforços (lavar roupas, esfregar o chão, etc.) e apresentava dificuldade para a preensão de pequenos objetos. Relatou que algumas vezes acordava com dores na mão direita.

---

* Trab. realiz. no Serv. de Ortop. e Traumatol. do Hosp. Ipiranga-INAMPS-SP.

1. Coord. da Resid. Méd. de Ortop. e Traumatol.; Mestre em Ortop. e Traumatol. pela Esc. Paul. de Med.
2. Méd. Assist. do Grupo de Mão.
3. Chefe do Serviço; Pós-grad. da Fac. de Ciências Méd. da Santa Casa de Miseric. de São Paulo.

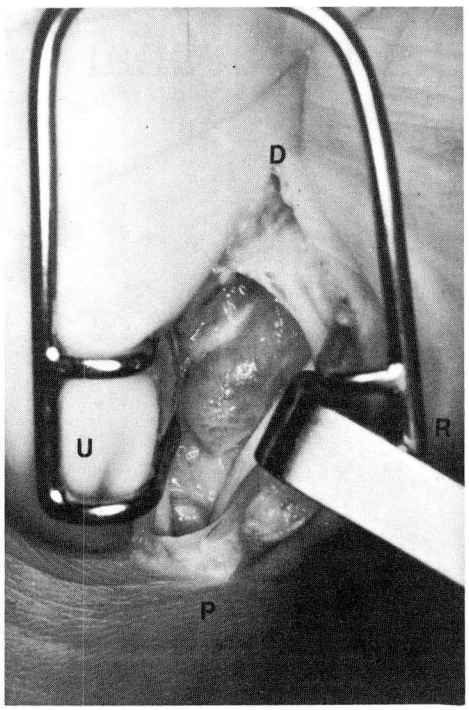

Fig. 2 — Aspecto do cisto ocupando espaço dentro do túnel

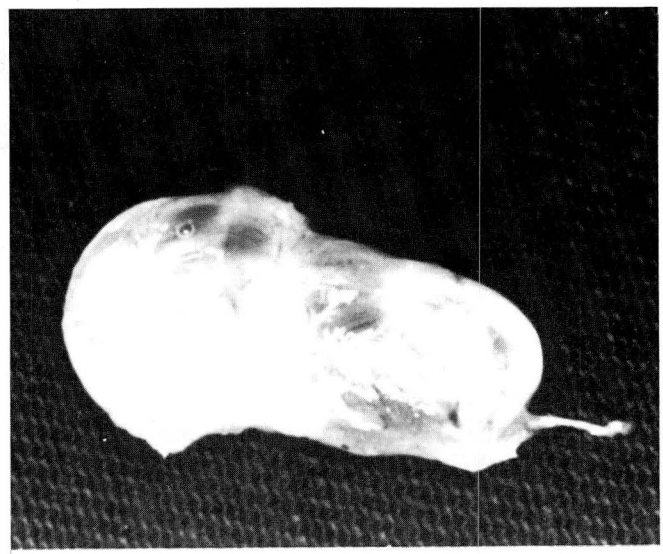

Fig. 3 — Aspecto da peça ressecada (cisto sinovial) e suas dimensões

Ao exame físico, apresentava leve atrofia da massa tenar, discreto aumento de volume da região volar do punho direito, sinal de Tinel (+) e teste de Phalen (+). A eletromiografia revelou compressão do nervo mediano do punho. Foi realizada exploração cirúrgica do túnel do carpo através de incisão em linha quebrada de aproximadamente 7cm de extensão. Após a abertura do ligamento volar, isolou-se o nervo mediano e encontrou-se uma formação que ocupava a maior parte da borda radial do túnel (figs. 1 e 2). Após cautelosa dissecção, verificamos tratar-se de um cisto sinovial, que foi ressecado (fig. 3). O nervo mediano apresentava pequena constrição, sendo realizada uma neurólise. A paciente teve evolução satisfatória no pós-operatório e a sintomatologia regrediu gradativamente. Atualmente, encontra-se assintomática e em atividade normal.

DISCUSSÃO

Os fatores etiológicos da síndrome do túnel do carpo são diversos: anomalias congênitas, isquemia do nervo, compressões extrínsecas, fatores hormonais, etc. A condição que se estabelece, em geral, é um aumento de volume dentro do túnel do carpo tendendo a comprimir o nervo mediano.

Conforme Phalen reporta em seu levantamento[4], ocorreram três casos de indivíduos sintomáticos apresentando cistos sinoviais dorsais e que, em 16 casos associados com cistos volares, apenas dois cistos ocupavam algum lugar no canal e comprometiam o nervo mediano.

Entretanto, este caso relatado, com características clínicas e semiológicas bem definidas, serve para demonstrar que um aumento de volume dentro do canal do carpo leva à compressão do nervo mediano.

REFERÊNCIAS

1. Brooks, D.M.: Nerve compression by a simple ganglia. A review of the thirteen collected cases. *J Bone Joint Surg [Br]* 34: 391-400, 1952.
2. Entim, M.A.: Carpal tunnel syndrome and its variants. *Surg Clin North Am* 48: 1097-1112, 1968.
3. Harvey, F.J. & Bosanquet, J.S.: Carpal tunnel syndrome caused by a simple ganglion. *Hand [Br]* 13: 164-166, 1981.
4. Phalen, G.S.: The carpal tunnel syndrome. Seventeen years' experience in diagnosis and treatment of six hundred and fifty four hands. *J Bone Joint Surg [Am]* 48: 211-228, 1966.

Assinaturas da

Revista Brasileira de Ortopedia

Recebem esta Revista automaticamente todos os associados da Sociedade Brasileira de Ortopedia e Traumatologia.

Se não for este o seu caso, garanta o recebimento da Revista fazendo uma assinatura.

Utilize uma das fichas de assinatura ao lado. Preencha-a e a remeta para

Redprint Editora Ltda.,

juntamente com cheque nominal a esta Editora, na

Rua Domingos de Morais, 254 - 4.º - cj. 401-B 04010 - São Paulo, SP

ASSINATURA

Revista Brasileira de Ortopedia

Desejo fazer uma assinatura anual da **Revista Brasileira de Ortopedia**, a partir da edição _____ (indicar o mês). Para tanto, anexo cheque no valor de Cr$ 100.000,00, pagável em São Paulo, a favor de **Redprint Editora Ltda.**

Nome _____

Especialidade _____

Endereço _____

CEP _____ **Cidade** _____ **Estado** _____

Data _____

_____

(assinatura)

ASSINATURA

Revista Brasileira de Ortopedia

Desejo fazer uma assinatura anual da **Revista Brasileira de Ortopedia**, a partir da edição _____ (indicar o mês). Para tanto, anexo cheque no valor de Cr$ 100.000,00, pagável em São Paulo, a favor de **Redprint Editora Ltda.**

Nome _____

Especialidade _____

Endereço _____

CEP _____ **Cidade** _____ **Estado** _____

Data _____

_____

(assinatura)

MUDANÇA DE ENDEREÇO

Revista Brasileira de Ortopedia

Nome _____

Novo endereço _____

CEP _____ **Cidade** _____ **Estado** _____
(sigla)

Endereço anterior

_____
(Av., Rua ou Pç.ª)

CEP _____ **Cidade** _____ **Estado** _____
(sigla)

(Preencher e remeter à Redprint Editora Ltda. — Rua Domingos de Morais, 254 — cj. 401-B — CEP 04010 — São Paulo, SP).

NORMAS

Revista Brasileira de Ortopedia

1. A *Revista Brasileira de Ortopedia* destina-se à publicação de trabalhos que contenham contribuições ao progresso de Ortopedia, Cirurgia de Mão e especialidades afins.
2. Os artigos enviados deverão ser datilografados em papel ofício, em espaço duplo, com margem larga, devendo o autor remeter 3 cópias. A última página conterá o endereço do autor.
3. Os artigos enviados passarão a ser propriedade da Revista.
4. No caso de artigos muito extensos, a Direção da *Revista Brasileira de Ortopedia* se reserva o direito de publicá-los em quantas edições julgar necessárias.
5. Os artigos aprovados pelo Corpo Editorial serão publicados na ordem de seu recebimento.
6. As referências bibliográficas serão indicadas no fim do trabalho, contendo apenas os autores citados no texto.
7. Os trabalhos deverão ser acompanhados de sinopse de, no máximo, 200 palavras, em português. No final, resumo em inglês.
8. Por "Resumo do Autor", compreende-se o resumo de um trabalho científico, redigido pelo próprio autor e publicado ao mesmo tempo que o trabalho, depois de sua apresentação ter sido examinada pelo Editor. O resumo deve recapitular sucintamente os fatos contidos no trabalho e suas conclusões e chamar atenção para os novos dados do problema. (Código de boa prática em matéria de publicações científicas – Tradução por Zeferino Ferreira Paulo, autorizada pela UNESCO, do "Code de bon usage en matière de publications scientifiques", Bull UNESCO Bibl: (Paris) 17 (1): 30-34, 1963).
9. O artigo para publicação deverá conter, além do nome do autor, os seus títulos principais e a procedência do trabalho.
10. O autor citado será numerado e relacionado, em ordem alfabética, na referência bibliográfica, de acordo com as seguintes normas:

Livros

Número de ordem, ponto, sobrenome do autor, vírgula, letras iniciais de seus nomes, dois pontos, título do capítulo, ponto e vírgula, autor do livro, se diferente do capítulo, ponto e vírgula, título do livro (em grifo), vírgula, local da edição, vírgula, editor, vírgula, data da impressão, ponto, número do capítulo, vírgula, páginas inicial e final, ponto.

Ex.:

1. Casa Grande, P.A. & Frost, H.M.: "Pie zambo", *in Fundamentos de ortopedia clínica,* Barcelona, Salvat, 1955. Cap. 8, p. 147-149.

Artigos

Número de ordem, ponto, sobrenome do autor, vírgula, letras iniciais de seus nomes, seguidas de ponto (o que se repete para cada co-autor, intercalando vírgula), dois pontos, título do trabalho, ponto. Os artigos de periódicos devem incluir: nome abreviado do periódico (grifado), segundo o "Index Medicus", número em arábico do volume, dois pontos, páginas inicial e final, vírgula, ano, ponto.

Ex.:

2. Kite, J.H.: Principles involved in the treatment of congenital club foot. *J. Bone Joint Surg. (Am)* 21: 595-60, 1939.

11. As grandezas, unidades e símbolos devem obedecer às normas internacionais ou, na ausência destas, às normas nacionais correspondentes. Sempre que possível, usar o nome científico das drogas.
12. As fotografias deverão ser em papel brilhante, com clara indicação de sua posição, e os desenhos confeccionados com tinta nanquim. No verso, o título do artigo, nome do autor e o número de ordem indicando sua seqüência.
13. Quando as ilustrações enviadas tiverem sido publicadas em algum outro local, indicar no texto e mencionar a permissão para reproduzi-las.
14. As legendas das ilustrações deverão ser feitas em papel separado e numeradas.
15. Fotos em preto e branco serão reproduzidas gratuitamente, mas a Revista se reserva o direito de estabelecer o limite razoável quanto ao número delas ou cobrar do autor a despesa decorrente do excesso. Fotos coloridas serão cobradas do autor.
16. Somente a *Revista Brasileira de Ortopedia* poderá autorizar a reprodução dos artigos nela contidos.
17. Serão fornecidas ao autor 20 separatas de seus artigos publicados na Revista.
18. O próprio autor deve indicar se o seu texto pertence à categoria:
    a. "memórias científicas originais";
    b. "comunicações provisórias ou notas preliminares" ou
    c. "revisões de conjunto ou atualizações".
19. Sendo a *Revista Brasileira de Ortopedia* uma publicação periódica, seguiremos o projeto de norma brasileira proposto pela Associação Brasileira de Normas Técnicas, na sua publicação "Normalização de Documentação no Brasil".
20. Os casos omissos serão resolvidos pela Diretoria da Revista.

A *Revista Brasileira de Ortopedia* circula anualmente nos meses de jan.-fev., março, abril, maio, junho, julho, agosto, setembro, outubro e nov.-dez., formando um volume.

Tiragem 5.000

Preço do exemplar ..... Cr$ 16.000,00

Assinatura

Assinatura anual, inclusive porte, pagamento adiantado:

Brasil ..... Cr$ 100.000,00

Exterior ..... US$ 120.00

Pagamento

Todos os cheques e outras formas de quitação deverão ser pagáveis à Redprint Editora Ltda.

CONTRA A DOR E A INFLAMAÇÃO

novo Tilatil® solúvel

tenoxicam

O ANTIINFLAMATÓRIO QUE DISSOLVE A DOR E A INFLAMAÇÃO

Com leite na fórmula

(sem açúcar/sem gordura)

rápida[1] e potente ação analgésica[2] e antiinflamatória

bem tolerado[2]

agradável sabor baunilha

contém leite em pó desnatado instantâneo

dose única diária

qualidade Roche

fácil preparo

indicado em pacientes com
- dificuldade de deglutição
- politerapia
- refratários às formas convencionais de administração

Referências Bibliográficas:

1. Federspil G. et al: Biovailability of 20mg doses of tenoxicam (RO 12-0068, <TILCOTIL> in the form of <TILCOMILK> (instant. drink, /057) or effervescent tablets (/043) relative to the standard tablet (/036): a cross-over trial in healthy volunteers. Data on file.
2. Enz W., Jeunet F. : Tenoxicam Milk Formulation in the Treatment of Rheumatic Conditions. Scand. J. Rheumatology, 1989, Suppl. 80, 54 - 58

Roche

Composição: Tenoxicam, **Indicações:** Tratamento sintomático das doenças inflamatórias e degenerativas dolorosas do sistema músculo-esquelético, como artrite reumatóide, osteoartrite, osteoartrose, espondilite anquilosante, afecções extra-articulares (tendinite, bursite, periartrite dos ombros ou dos quadris), gota aguda, distensões ligamentares, entorses. **Posologia: Comprimidos e supositórios** — 20mg (1 comprimido ou 1 supositório) uma vez ao dia, exceto na gota aguda, quando se recomendam 40mg (2 comprimidos ou 2 supositórios) uma vez ao dia por dois dias, seguidos de 1 comprimido ou 1 supositório diário por mais 5 dias. **Injetável** - 1 fraco-ampola (20mg) por via IM ou IV, uma vez ao dia por 1 a 2 dias. A seguir, continuar com 20mg/dia por via oral (comprimido ou solúvel) ou retal (supositórios). Adicionar ao frasco-ampola o conteúdo do diluente (2ml de água estéril para injeção). A solução preparada deve ser utilizada imediatamente. **Solúvel** - para todas as indicações, exceto gota aguda, recomenda-se 20mg (o conteúdo de 1 envelope) uma vez ao dia. O granulado deve ser reconstituído imediatamente antes do uso em um copo de água fria. A posologia recomendada aplica-se também aos idosos e pacientes com doença renal ou hepática. Não está estabelecida a posologia para pacientes com menos de 18 anos. **Contra-indicações:** Pacientes com reconhecida sensibilidade ao tenoxicam, ou nos quais os salicilatos ou outros antiinflamatórios não-esteróides tenham induzido sintomas de asma, rinite ou urticária; doenças graves do trato gastrointestinal superior (gastrite, úlcera duodenal e gástrica), pacientes em via de serem submetidos a cirurgia e anestesia (risco aumentado de insuficiência renal aguda e possíveis perturbações da hemostasia). **Precauções:** Evitar o tratamento simultâneo de Tilatil® com anticoagulantes e/ou antidiabéticos orais, assim como não usar salicilatos ou outros AINES, devido ao risco de efeitos adversos a nível gastrointestinal. Não adminsitrar junto com diuréticos poupadores de potássio. Não se pode excluir a possibilidade de que a estimulação da excreção urinária por outros diuréticos seja diminuída pelo Tilatil®. A segurança de Tilatil® durante a gravidez e lactação ainda não foi estabelecida. **Tolerabilidade:** Bem tolerado na dose recomendada. As reações adversas foram brandas e transitórias (principalmente no trato gastrointestinal), desaparecendo mesmo com a continuidade do tratamento. **Apresentações: Comprimidos** (caixas com 10 comprimidos ranhurados de 20 mg). **Supositório** (caixas com 5 supositórios de 20mg). **Injetável** - embalagens fracionáveis contendo 5 frascos-ampola com 20mg mais 5 ampolas de diluente (2ml). **Solúvel** - caixas contendo 6 envelopes com granulado (o conteúdo de cada envelope corresponde a 20mg de tenoxicam). **Documentação científica e informações completas para prescrição à disposição da classe médica, mediante solicitação. Produtos Roche Químicos e Farmacêuticos S.A. - Av. Engenheiro Billings, 1729 - Jaguaré - CEP 05321 - São Paulo - SP - Brasil.**

TLC 030791

Diclofenaco em microgránulos de ação planejada: a grande diferença para melhor.

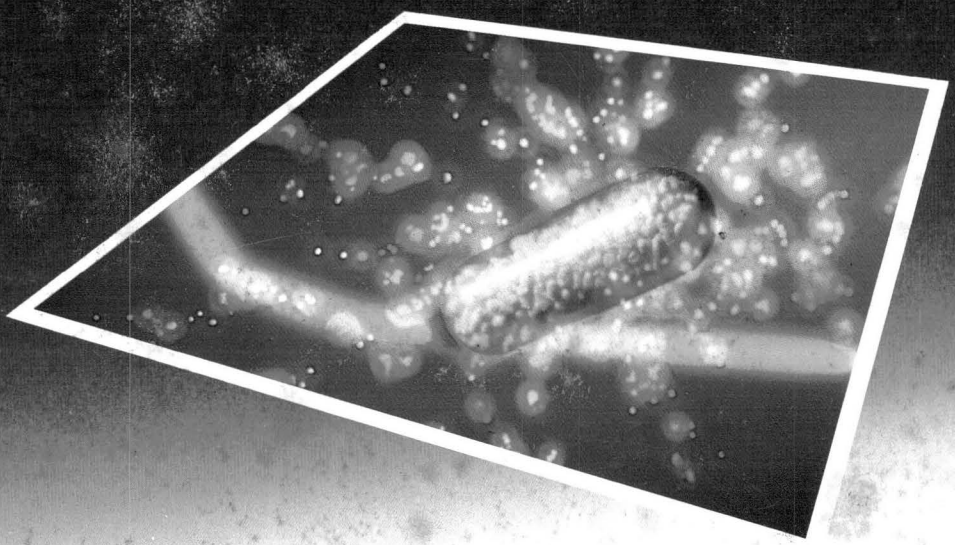

Nos processos reumáticos alívio rápido e prolongado da dor e da inflamação

Composição: Cada cápsula contém: Diclofenaco sódico, 100 mg. Cada ampola de 3 ml contém: Diclofenaco Sódico, 75 mg. Cada supositório contém: Diclofenaco Sódico, 50 mg. **Indicações:** Como antiinflamatório, analgésico e antipirético. **Contra-indicações:** ARTREN (cápsulas, supositórios e injetável) não deve ser utilizado por pacientes com úlceras pépticas, gastrites e duodenites. O uso do produto é também contra-indicado em pessoas com porfiria aguda e nas com reconhecida hipersensibilidade ao diclofenaco, assim como naqueles pacientes alérgicos cujas crises de asma e/ou rinite são desencadeadas ou agravadas pelo uso de salicilatos e outros medicamentos inibidores da síntese de prostaglandinas. **Precauções:** Em tratamentos prolongados deve-se controlar periódicamente o hemograma e as funções renal e hepática. Como as prostaglandinas têm grande importância na manutenção do fluxo sanguíneo renal, o produto deve ser empregado com cautela em nefropatas, cardiopatas, pacientes em uso de diuréticos e após grandes cirurgias. É igualmente recomendável cautela ao prescrevê-lo a idosos, em especial, aqueles que tenham função renal prejudicada e em uso de diuréticos e beta-bloqueadores. Os pacientes que apresentarem tonturas ou outros distúrbios do sistema nervoso central devem abster-se de dirigir veículos ou operar máquinas. Em pacientes grávidas, ARTREN (cápsulas e supositórios) só deverá ser prescrito em casos de extrema necessidade. Essa recomendação é especialmente aplicável nos três últimos meses de gravidez, pela possibilidade de ocorrerem alterações na motilidade uterina e/ou fechamento prematuro do canal arterial. Por ainda não existirem dados que comprovem a segurança do emprego do diclofenaco injetável durante a gravidez, não é recomendável o uso de ARTREN INJETÁVEL nesta condição. É pequena a quantidade de diclofenaco eliminado no leite materno, podendo, no entanto, ocasionar efeitos indesejáveis sobre o lactente. Consequentemente, é aconselhável que as mulheres que estejam amamentando abstenham-se de usar ARTREN (cápsulas, supositórios e injetável). **Interações medicamentosas:** O diclofenaco, tal como outros antiinflamatórios não-hormonais, interage com anti-hipertensivos e diuréticos, provocando, no primeiro caso, hipertensão e, no segundo, anulação do efeito diurético com exacerbação de insuficiência cardíaca e hipertensão. A utilização de diuréticos poupadores de potássio deve ser acompanhada de controle da potassemia, pois esses agentes, combinados aos antiinflamatórios não-hormonais, podem ocasionar aumento de potassemia em insuficiência renal aguda reversível. Não existem relatos de interações significativas entre o diclofenaco e anticoagulantes, assim como entre aquela substância e os antidiabéticos orais. A utilização de antiinflamatórios não-hormonais, menos de 24 horas após ou antes de tratamento com metotrexato, pode ocasionar elevação dos níveis séricos dessa última droga e aumentar sua toxicidade. O diclofenaco aumenta os níveis plasmáticos do lítio, por prejudicar sua excreção renal. **Reações adversas:** Embora possam ocorrer reações adversas em cerca de 30% dos pacientes tratados com diclofenaco, essas reações são em geral pouco importantes, somente obrigando à interrupção do tratamento em menos de 1% dos casos. As reações adversas mais comuns envolvem o aparelho gastrintestinal (13,5 - 25%) e o sistema nervoso (1 - 9%). — No aparelho gastrintestinal — náuseas, vômitos, epigastralgia, diarréia, sangramento gastrintestinal, alterações na função hepática, exacerbação de colite ulcerativa, casos isolados de úlcera péptica com perfuração. — No sistema nervoso — cefaléia, vertigem, insônia, sonolência, agitação, convulsões, distúrbios visuais (visão borrada e diplopia). Existem relatos, pouco freqüentes, das seguintes reações adversas: — Erupções cutâneas, fenômenos de hipersensibilidade (bronco-espasmo, reações anafiláticas ou anafilactóides), edema, eritema multiforme, fotossensibilização, insuficiência renal aguda, hematúria, nefrite intersticial, síndrome nefrótica, trombocitopenia, leucopenia, agranulocitose, anemia aplástica, anemia hemolítica, e síndrome de Stevens Johnson. No local de aplicação das injeções podem surgir fenômenos inflamatórios, dor e, mais raramente, formação de abscesso e necrose. Os supositórios podem ocasionar irritação retal e exacerbação de hemorróidas. **Posologia:** ARTREN: Uma cápsula ao dia, ingerida sem mastigar, com um pouco de líquido, antes ou depois das refeições, ou outra posologia a critério médico. A duração do tratamento depende da patologia e da resposta clínica do paciente. ARTREN SUPOSITÓRIOS: Crianças acima de 14 anos e adultos — 50 a 200 mg (um a quatro supositórios) por dia, de acordo com o quadro clínico e a resposta do paciente. ARTREN INJETÁVEL: Recomenda-se usualmente uma ampola diária, injetada profundamente no quadrante superior externo da região glútea. Em estados dolorosos muito intensos, excepcionalmente, podem ser aplicadas duas ampolas diárias, com intervalo de algumas horas, uma em cada nádega. Na cólica renal, a segunda ampola pode ser aplicada 30 minutos após a primeira. Por se tratar de medicações para situações agudas, ARTREN INJETÁVEL não deve ser usado por mais de dois dias. Quando for necessário o uso mais prolongado de agentes antiinflamatórios/analgésicos deve-se continuar o tratamento com ARTREN na forma oral ou supositórios. **Apresentações:** ARTREN: caixas com 10 cápsulas; ARTREN SUPOSITÓRIOS: caixas contendo 5 supositórios. ARTREN INJETÁVEL: caixas com 5 ampolas de 3 ml.

MERCK

MERCK S.A. Indústrias Químicas
Estrada dos Bandeirantes, 1099
CEP 22710 — Rio de Janeiro — RJ