SOCIEDADE BRASILEIRA DE
ORTOPEDIA E TRAUMATOLOGIA

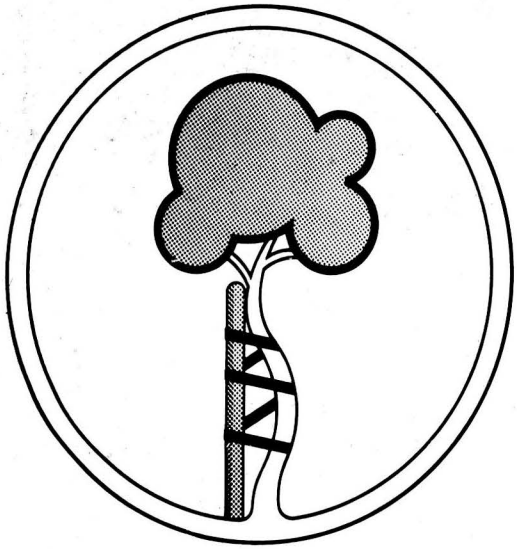

REVISTA BRASILEIRA DE ORTOPEDIA

DEZEMBRO 1978 VOL. 13/IV

direção certa para sua mensagem específica

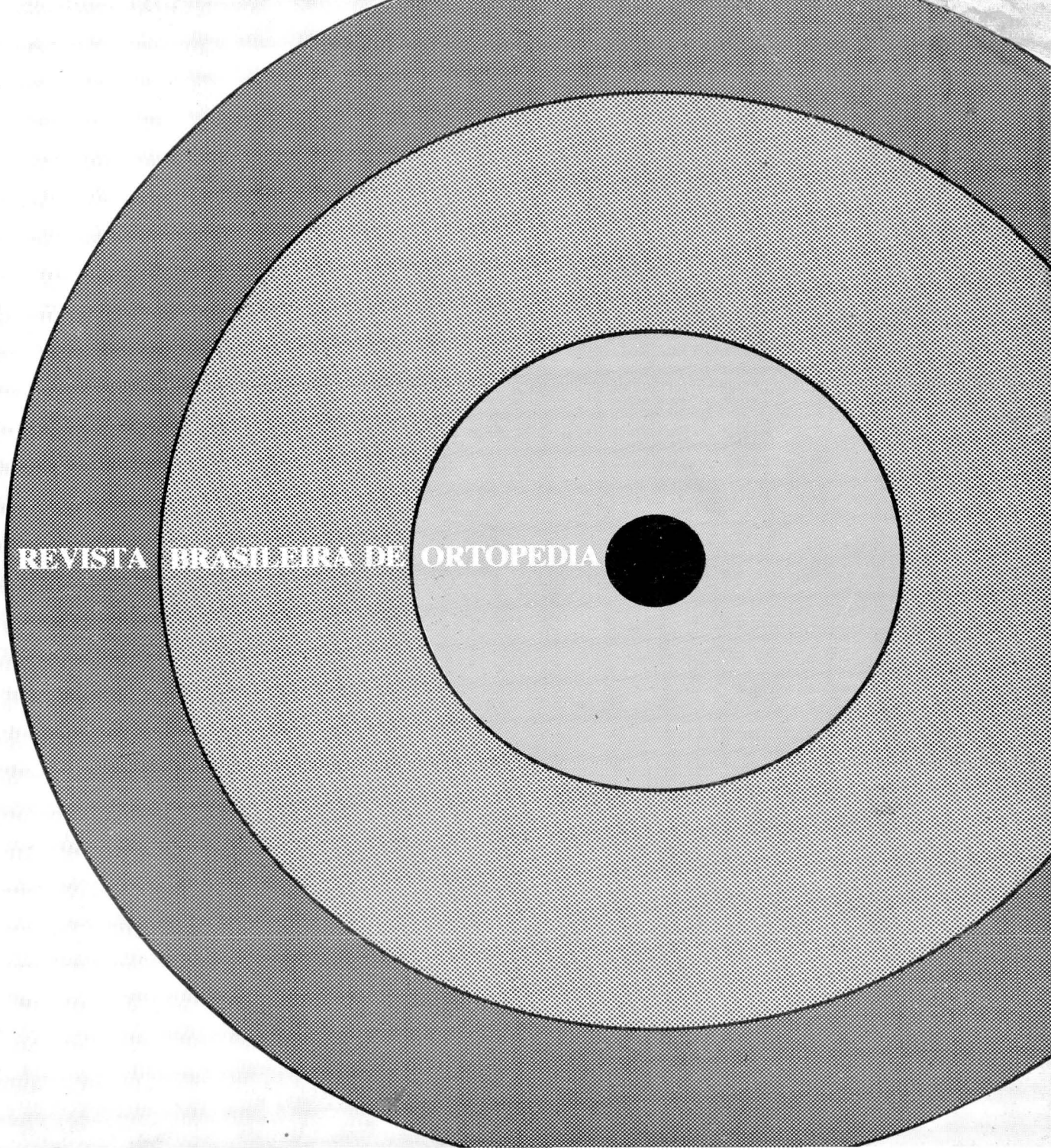

REVISTA BRASILEIRA DE ORTOPEDIA

Órgão científico da Sociedade Brasileira de Ortopedia e Traumatologia — SBOT

Secretaria geral:
Rua Barata Ribeiro, 547
Tels.: 255-9636 e 256-3379
Copacabana — Rio de Janeiro — RJ
Brasil

Diretor e Editor Responsável
Donato D'Angelo
Secretário de Redação
Dr. Jayr Vieira Gomes
Corpo Editorial
Dr. Arcelino C. Bitar
Dr. Dagmar Aderaldo Chaves
Dr. Elias José Kanan
Dr. Flávio Pires de Camargo
Dr. Geraldo Pedra
Dr. Heins Rücker
Dr. José Henrique Matta Machado
Dr. José Marcio Gonçalves de Souza
Dr. José Paulo Marcondes de Souza
Dr. Lauro Barros de Abreu
Dr. Luiz Garcia Pedrosa
Dr. Luiz Gustavo Wertheimer
Dr. Márcio Ibrahim de Carvalho
Dr. Zanine Figueiredo Coura
Representante da AMB no Corpo Editorial
Dr. João D. M. B. Alvarenga Rossi
Correspondente em Portugal
Dr. José Botelheiro (Lisboa)
Correspondente na Espanha
Prof. Francisco Vaquero Gonzales (Madri)

SOCIEDADE BRASILEIRA DE ORTOPEDIA E TRAUMATOLOGIA
Diretoria — 1977-1979
Presidente
Dr. Donato D'Angelo
Vice-Presidente
Dr. José da Silva Rodrigues
Secretário Geral
Dr. Celso A. N. Simoneti
1.º Secretário
Dr. Mário Dirani
2.º Secretário
Dr. Zanine Figueiredo Coura
Tesoureiro
Dr. Edison José Antunes
Presidente eleito
Dr. João D. M. B. Alvarenga Rossi

Sede e Secretaria Geral: Av. Brig. Luís Antonio, 278 - 2.º - tel.: 34-8884 - Caixa Postal 8463 - São Paulo - SP - Brasil.

Publicação editada pela
Associação Médica Brasileira
Redação e Publicidade - Av. Paulista, 726 - 18.º - CEP 01310 - São Paulo - SP - Tels.: 284-5724 e 284-7402 - Telex (011) 22208 - Brasil.
Administração - Rua São Carlos do Pinhal, 324. **Superintendente de Divulgação** - Tadaharu Katayama. **Redator Médico** - Waldemar Sato. **Secretário de Redação** - Tadaaki Katayama. **Arte, Diagramação e Produção** - Luiz Augusto Corá, Luiz Fernando dos Santos, Elio Giro Otani. **Revisão** - Elmir Andrade, Vilastro Camilo. **Publicidade** - Paulo R. Nogueira. **Representante no Rio** - Intelsat, Av. Pres. Vargas, 1733 - gr. 805 - tel.: 283-0608.

ÍNDICE

VOL. 13 - N.º 4 - DEZEMBRO, 1978

145 EDITORIAL
Luxação paralítica do quadril
Milton Peixinho

147 Fraturas supra e intercondilianas do úmero no adulto
Hélio Lúcio de Souza, Martins Ferreira Neto, Saulo Monteiro dos Santos, Francisco Limeira Neto

151 Reparação da lesão crônica do ligamento colateral. Enxerto do joelho em dois estágios
Alan Ferreira Braga, José Antonio Moreira Mercadante, Olyntho Cassoni Junior, Silvio Dall'Aneze

155 O uso do fixador externo
Paulo Bertol, José Luiz Furtado Gouveia Sobrinho

159 Método prático de estimativa do ângulo lombossacro para posição ortostática
João D.M.B. Alvarenga Rossi, Américo Zoppi Filho

161 Complicações arteriais de fixação transesquelética da tíbia: análise de dois casos
G.C. Lucas, G. Köberle, J.C. Lane

164 Posturas preferenciais das regiões articulares dos membros no recém-nato e sua importância na paralisia cerebal. Pesquisa sobre 100 recém-normais
Enéas Brasiliense Fusco, Sérgio Augusto Xavier, Arnaldo Valdir Zumiotti

167 Índice talus-calcâneo
João D.M.B. Alvarenga Rossi, Fernando Gaspar Miranda

169 Osteossíntese fechada dos ossos longos pela técnica de Kuntscher
Paulo Custódio, Édio Lotufo, B. Murilo de Godoy, Joaquim Sucena Rasga, Manoel Antônio Cuiabano

172 Um estudo sobre 10 coxofemorais tratadas pela técnica de Colonna
José Henrique da Matta-Machado, Antonio Carlos Mello, Ronaldo Daniel Costa, Terutaka Shimizu

177 Condromalácia da patela
Douglas Santos Portella, Toshiyuki Ujikawa, Massayuki Oyafuso, Alan Ferreira Braga

183 Ocorrências ortopédicas nos recém-nascidos do Hospital Felicio Rocho
Antonio Carlos Garrido, Ruben Cohen Goldstein, Orvile Perez Galastro, Raimundo Santos Sobrinho

186 Fraturas expostas. Análise de 364 casos
Aldo Fazzi, Gilberto Luiz Camanho, Junichi Tamari, Mario Takro Takeshi Tamaoki, Ricardo Issao Otani

189 Luxação anterior da extremidade proximal da fíbula
Gustavo da Rocha Velloso

191 Atualidades em cirurgia dos nervos periféricos
Danilo Gonçalves

Estas publicações pertencem aos médicos do país:

Revista da Associação Médica Brasileira

mensal

Jornal da Associação Médica Brasileira

semanal

Boletim da Associação Médica Brasileira

bimestral

Elas merecem seu prestígio

E, agora, a Associação Médica Brasileira irá editar, em convênio com seus respectivos departamentos científicos:

Revista Brasileira de Ortopedia

trimestral

Arquivos Brasileiros de Endocrinologia e Metabologia

trimestral

Luxação paralítica do quadril*

Milton Peixinho[1]

RESUMO

O autor estudou a patogenia e o tratamento da luxação do quadril nas paralisias flácidas e concluiu que, dos múltiplos fatores patogênicos, a inclinação da bacia é o mais importante, porque aumenta o ângulo acetabular, favorecendo a luxação.

SUMMARY

Paralytic luxation of the hip

The author studied the pathogeny and treatment of the dislocation of the hip in flaccid paralysis, and concluded that inclination of the pelvis is the main cause among the multiple pathogenic factors.

A luxação do quadril nas paralisias flácidas, isto é, nas paralisia infantil e neurodisplasia, é uma seqüela muito incapacitante, prejudicando a marcha e podendo até impedir a permanência na posição ortostática.

No estudo da patogenia verifica-se que a luxação pode ser determinada por vários fatores. Em primeiro lugar situa-se o desequilíbrio muscular, seguido pelas hipotrofia óssea, alteração do ângulo cervicodiafisário femoral e inclinação da bacia. O prejuizo maior causado por esta inclinação decorre do aumento do ângulo acetabular que, segundo Le Coeur e cols.[4], favorece a instalação da luxação.

O desequilíbrio muscular advém da paralisia do músculo médio glúteo, que é abdutor do quadril, permanecendo íntegros os adutores e o m. iliopsoas, os quais mantêm a articulação coxofemoral em adução e em rotação externa. Segundo Mustard[5], Peixinho[7] e Sharrard[8 e 9], a articulação funcionando nesta posição e existindo os outros fatores predisponentes, haverá grande possibilidade de instalar-se a luxação.

A hipotrofia óssea, da região acetabular ou do femur, estabelecendo a incongruência articular, é outro fator que favorece a luxação. A cavidade acetabular quando hipotrófica torna-se rasa, aumentando o ângulo acetabular.

Em terceiro lugar vem a alteração do ângulo cervicodiafisário femoral, resultando num colo valgo e às vezes antiverso.

Na verdade, a causa determinante da luxação do quadril é a inclinação da bacia, motivo pelo qual julgamos necessário um estudo detalhado de suas causas.

Para fins didáticos, as causas de inclinação da bacia podem ser classificadas em proximais, locais e distais. As proximais estariam localizadas no tronco, as locais na bacia e as distais nos membros inferiores.

No estudo das causas proximais, situadas proximalmente à bacia, verifica-se que são determinadas pelo desequilíbrio muscular decorrente de paralisias musculares de uma metade do tronco. Conseqüentemente, instala-se a retração dos músculos antagonistas, não paralisados, localizados na outra metade do tronco. Estabelece-se a escoliose que, quando inclui a região lombar, determina a inclinação da bacia. A escoliose decorre inicialmente do desequilíbrio muscular mas, não havendo um tratamento adequado, tornar-se-á estrutural, devido às alterações ósseas vertebrais.

É comum encontrar-se na prática pacientes que não conseguem apoiar-se sobre o membro mais curto, devido à inclinação da bacia para o lado oposto, decorrente de escoliose lombar paralítica, cuja convexidade está do lado do membro menos lesado, ou melhor, mais longo.

Na escoliose paralítica lombar ou dorsolombar, os músculos que não foram atingidos pela paralisia, íntegros, estão no lado da concavidade, e que se retraem devido à falta dos antagonistas, paralisados, situados no lado da convexidade da escoliose. Decorrente da escoliose surge a inclinação da bacia, favorecendo a luxação do quadril do lado que funciona em adução.

Com relação às causas locais, verifica-se, na patogenia primária, que decorrem das paralisias de um grupo muscular, permanecendo os antagonistas inalterados, ou melhor, funcionantes, podendo determinar, secundariamente, a inclinação da bacia. Pode haver por exemplo a paralisia do m. médio glúteo, permanecendo íntegros os antagonistas, os adutores que se retraem, fazendo com que a articulação coxofemoral funcione em adução. Com o correr do tempo haverá o encurtamento das aponevroses e da cápsula articular e, se não for realizado um tratamento adequado, instalar-se-ão também as deformidades osteoarticulares, favorecendo ainda mais o estabelecimento da luxação. Nos pacientes em que um dos quadris funciona em adução, o membro inferior deste lado fica aparentemente mais curto, obrigando à adaptação do pé na posição de equino, inicialmente funcional.

---

* Trab. realiz. no Inst. de Ortop. e Traumat. do Hosp. das Clín. da Fac. de Med. da Univ. de S. Paulo (Serv. do Prof. Flávio Pires de Camargo).

1. Livre-doc.; prof. doc. da Fac. de Med. da Univ. de S. Paulo; chefe dos Grupos de Paralisia Infantil e de Mulheres no Inst. de Ortop. e Traumat. do Hosp. das Clín.

Encontra-se na prática, com grande freqüência, pacientes com paralisia dos adutores, permanecendo íntegro o abdutor do quadril, m. médio glúteo, que se retrai, mantendo a articulação em abdução. O prejuizo maior, no entanto, é verificado no quadril oposto, que, devido à inclinação da bacia determinada pela retração dos abdutores, incluindo o m. tensor do fascia lata, funciona em adução, favorecendo a luxação. Observa-se ainda, nestes pacientes, na posição ortostática, a existência de uma escoliose lombar, funcional, que desaparece quando o paciente senta ou deita.

As causas distais de inclinação da bacia, localizadas nos membros inferiores, decorrem do encurtamento aparente ou real dos mesmos. Como fatores determinantes de encurtamento aparente, podemos citar a posição em flexão dos quadril e joelho, o valgismo e o recurvatum desta articulação. Na verdade, o encurtamento real decorrente das hipotrofias ósseas é o mais importante e concorre para determinar a inclinação da bacia, que será prejudicada no quadril do membro mais longo, que funcionará em adução.

TRATAMENTO

No tratamento da luxação do quadril deve-se corrigir de início as deformidades, realizando-se a seguir as transferências musculotendinosas, a igualação dos membros inferiores e as artrodeses, quando necessárias.

A correção das deformidades tem por finalidade principal favorecer a horizontalização da bacia. Se isto não acontecer, pode-se realizar todo e qualquer tratamento que o problema da luxação não será resolvido de uma maneira definitiva. Logicamente, nestas correções devem ser tratadas as deformidades proximais, locais e distais.

No tratamento das deformidades proximais, ou melhor, da escoliose paralítica, utiliza-se o tratamento conservador nos casos mais simples, baseado na fisioterapia e no colete ortopédico, nos pacientes jovens, até os 10 anos de idade. Nos casos mais graves emprega-se o tratamento cirúrgico, realizando-se a desinserção de partes moles no lado da concavidade da curva lombar, isto é, dos músculos quadrado lombar e paravertebrais além das aponevroses, que estão retraídos. A seguir continua-se com o tratamento conservador até a idade oportuna para a realização da artrodese. Nos adultos faz-se em geral a correção da ou das curvas utilizando os vários métodos existentes, empregando nos casos mais graves a tração halofemoral ou a operação proposta por Dwyer, como refere Winter[10]. Na realização da artrodese da coluna é necessário, na maioria dos casos, que seja incluida na fusão a articulação entre as 5ª vertebra lombar e a 1ª sacra, com a finalidade de manter a bacia horizontalizada no pós-operatório.

No tratamento das deformidades situadas na bacia utilizam-se as tenotomias, as desinserções musculares, a capsulotomia e as osteotomias do osso inominado e do femur.

Nos casos em que a inclinação da bacia é decorrente da retração do m. tensor do fascia lata e da sua aponevrose, fazendo com que este quadril funcione em abdução e o do lado oposto em adução, luxado ou subluxado, a simples tenotomia do fascia lata favorecerá a horizontalização da bacia, concorrendo para corrigir o problema do quadril alterado.

Quando a inclinação da bacia é determinada pela retração dos músculos adutores, estando paralisados os abdutores, o quadril desse lado funcionará em adução, com tendência à luxação. A tenotomia ou a desinserção dos adutores, de acordo com Mustard[5] e Peixinho[7], ajudará a corrigir a deformidade pela horizontalização da pelve.

Nos pacientes com acetábulo raso, após a correção da inclinação da bacia, deverá ser realizada a osteotomia proposta por Chiari[1] segundo a orientação de Denischi e cols.[2]. Esta técnica, a nosso ver, foi a única que apresentou bons resultados nas seqüelas das paralisias flácidas, ampliando a cavidade acetabular e dando um bom apoio à cabeça femoral, principalmente nos pacientes com mais idade.

Nos casos com o colo femoral valgo e antiverso que esteja prejudicando a adaptação da cabeça do femur na cavidade acetabular, realiza-se a osteotomia inter ou subtrocanteriana, varizante e derrotativa externa.

Na correção das causas distais, isto é, havendo um encurtamento aparente ou real de membro inferior ou um alongamento aparente de um dos membros, deve-se realizar a igualação. Quando o encurtamento é aparente, corrigem-se as deformidades, tais como a flexão do quadril, a flexão, o recurvatum e o valgo do joelho. Nos alongamentos aparentes, determinados principalmente pelo pé equino, o alongamento do tendão de Aquiles corrigirá a inclinação da bacia.

Nos pacientes com encurtamento real, obtém-se a igualação pelo alongamento ósseo do membro mais curto ou pelo encurtamento do membro mais longo, de acordo com os vários métodos estudados por Olmos e cols.[6], lembrando que nos indivíduos em crescimento pode-se utilizar a epifisiodese, provisória ou definitiva, com a finalidade de bloquear o crescimento do membro mais longo. Na realidade, a melhor igualação é obtida quando utilizamos as operações associadas, pois neste caso não há necessidade, nem de grandes alongamentos, nem de grandes encurtamentos.

Nos casos em que, após a realização das operações corretivas, existe paralisia do m. médio glúteo, com ação deformante dos adutores e do m. iliopsoas, está indicada a tenotomia dos adutores associada à transferência do iliopsoas para o trocanter maior segundo as técnicas propostas por Mustard[5] e Sharrard[8 e 9].

Quando existem paralisias acentuadas na região da coxofemoral com grande incongruência articular, está indicada a artrodese do quadril, principalmente nos pacientes adultos que procuram o ortopedista queixando-se de instabilidade articular ou de dores do tipo artrósico, segundo Hallock[3].

Finalizando, queremos realçar que de nada adianta tratar o quadril paralítico luxado se não se corrigir previamente a inclinação da bacia.

REFERÊNCIAS

1. Chiari, K.: Medial displacement osteotomy of the pelvis. *Clin. Orthop.* 98: 58-71, 1974.
2. Denischi, A., Medrea, O. & Iliescu, V.: Ostéotomie du bassin associée à ostéotomie de varisation dans le traitement de la luxation poliomyélitique de la hanche. *Proceedings of the 12th Congress of the International Society of Orthopaedic Surgery and Traumatology*, Tel Aviv, October 9-12, 1972. (435-437), Amsterdam, Excerpta Medica, 1973.
3. Hallock, M.: Arthrodesis of the hip for instability and pain in poliomyelitis. *J. Bone Joint Surg.* (Am) 32: 904-909, 1950.
4. Le Coeur, P., Lapeyrie, M., Cartier, A. & Mallet, J.: Luxations chez les paralytiques. *Rev. Chir. Orthop.* 46: 39-58, 1959.
5. Mustard, W.T.: A follow-up study of iliopsoas transfer for hip instability. *J. Bone Joint Surg.* (Br) 41: 289-298, 1959.
6. Olmos, V.S., Gonzales, F.V. & Vazques, F.L.: *Las diferencias en longitud de las extremidades inferiores y su tratamiento.* Barcelona, Edit. Cient. Médica, 1963.
7. Peixinho, M.: Transferência do músculo iliopsoas nas paralisias flácidas. *Rev. Hosp. Clin.* 28: 131-134, 1973.
8. Sharrard, W.J.W.: Posterior iliopsoas transplantation in the treatment of paralytic dislocation of the hip. *J. Bone Joint Surg.* (Br) 46: 426-444, 1964.
9. Sharrard, W.J.W.: *Paediatric Orthopaedics & Fractures.* Oxford, Blackwell, 1971.
10. Winter, R.B.: Scoliosis and other spinal deformities. *Acta Orthop. Scand. Orthopaedic Reviews.* 46: 400-424, 1975.

Fraturas supra e intercondilianas do úmero no adulto*

Hélio Lúcio de Souza[1]
Martins Ferreira Neto[2]
Saulo Monteiro dos Santos[2]
Francisco Limeira Neto[3]

RESUMO

Os autores estudaram quatorze casos de fraturas articulares da extremidade inferior do úmero no adulto, de 1972 a 1974, tratados no Hospital da Restauração.

Oito dos quatorze casos foram tratados pela tração contínua, um pela imobilização gessada e os cinco restantes pela redução cirúrgica e fixação.

Dos dez casos revistos, os melhores resultados foram obtidos através do tratamento pela tração contínua: um caso excelente, dois bons, um regular e três maus; maus resultados em 100% dos casos tratados cirurgicamente (três casos).

SUMMARY

Articular fractures of the humerus in adults

A series of fourteen cases of articular fractures of the inferior end of the humerus was reviewed during three years (1972-1974).

Eight cases were treated by squeletal traction, one by plaster immobilization and the last five cases by surgery.

Open reduction and internal fixation gave poor results, while squeletal traction gave the best results.

1 – INTRODUÇÃO

As fraturas supra e intercondilianas, também chamadas em *T* e em *Y*, são relativamente raras. Decorrem de um traumatismo direto sobre o cotovelo, levando o olecrânio de encontro à tróclea, sendo mais freqüente em pessoas de média ou avançada idade.

Infelizmente, muitas destas fraturas apresentam uma cominução excessiva, como decorrência da força traumática original e da força constante da musculatura inserida nos côndilos, constituindo uma situação de impossibilidade de reconstrução articular através de redução cirúrgica.

De acordo com o grau de cominução e desvio dos fragmentos, estas fraturas podem ser classificadas em diversos graus ou tipos.

Das diversas classificações apresentadas, preferimos adotar as de Riseborough e Radin[9], que as reúnem nos quatro tipos que se seguem:

Tipo I – Não há separação dos fragmentos (fig. 2).

Tipo II – Fragmentos troclear e do *capitellum* separados, porém não apreciavelmente rodados no plano frontal (fig. 3).

Tipo III – Fragmentos separados e com significante deformidade rotatória (fig. 4).

Tipo IV – Grave cominução na superfície articular e ampla separação dos côndilos umerais (fig. 5).

2 – MATERIAL E MÉTODO

2.1 – Material

Nosso material consta de catorze pacientes tratados entre 1972 e 1974 no Hospital da Restauração. Destes, apenas dez foram revisados. Dos restantes, um faleceu e três não foram encontrados.

2.1.1 – *Patogênese*

A idade dos pacientes variou entre *18 e 69* anos, com média de *40 anos* (tabela I). Havia quatro pacientes masculinos e dez femininos, com predominância destes de 71,43%.

O trauma causal das fraturas, de modo geral, foi leve, desde que em *9 casos* houve queda da própria altura, representando 64,29%. O acidente de trânsito foi responsável por 4 casos, com 28,57%. Houve apenas 1 caso de agressão (7,14%), cujo agente foi projétil de arma de fogo.

TABELA I

Idade	Sexo: Masculino	Sexo: Feminino	Total
18-20	1	0	1
21-30	3	2	5
31-40	0	2	2
41-50	0	1	1
51-60	0	2	2
61-69	0	3	3
Total	4	10	14

A cominução dos fragmentos com maior ou menor desvio foi a regra, sendo assim distribuída:

Grau II . . . . . 8 – 57,15%
Grau III . . . . . 6 – 42,85%

O aspecto clínico foi sempre caracterizado por grande aumento de volume, devido ao envolvimento de partes moles, com apreciável deformidade do cotovelo. Encontramos duas fraturas expostas, sendo uma decorrente de acidente de trânsito, que terminou em pseudartrose, e outra por projétil de arma de fogo.

2.1.2 – *Incidência*

Em um serviço como o Hospital de Restauração, onde o número de fraturados atendidos nas 24 horas varia entre *70* e *80*, é de se pensar que apenas 14 casos em 3 anos representa incidência baixíssima. Menos de 5 casos por ano. Estes dados coincidem com os encontrados por Conn e Wade[1], que constataram 37 casos em um período de 10 anos, com incidência de aproximadamente 4 casos por ano.

2.2 – Método

2.2.1 – *Tratamento*

O método de tratamento variou entre o conservador e o cirúrgico. O primeiro representado por simples aparelho gessado ou tração contínua.

2.2.1.1 – *Aparelho gessado*

Em apenas um caso foi usado aparelho gessado circular, tipo pendente. Não nos parece adequado, exceto quando a simples imobilização, mesmo com manipulação prévia, é capaz de reduzir e realinhar os fragmentos. Só tem indicação nas fraturas sem desvio (tipo I).

2.2.1.2 – *Tração contínua (transolecraniana ao zenith)*

---

* Trab. apres. no XXI Cong. Bras. de Ortop. e Traumat. e X Cong. Latino-Amer. de Ortop. e Traumat., Rio de Janeiro, 1977.

1. Prof. Assist. da Cad. de Traumato-Ortop. da Univ. Fed. de Pernambuco; Auxiliar de Ensino da FCMP-FESP.
2. Ex-estag. do Hosp. da Restauração; membro tit. da SBOT.
3. Acad.: ex-estag. do Hosp. da Restauração.

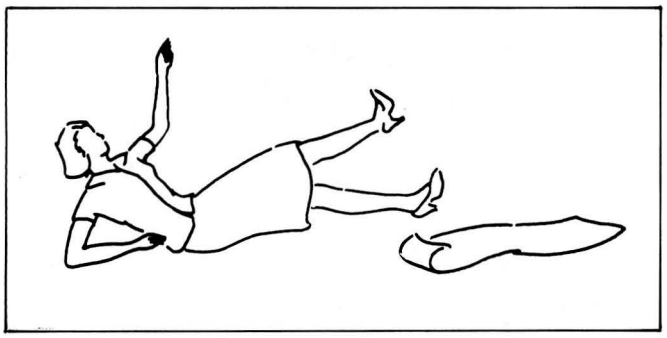

Fig. 1 – *O paciente, ao cair, instintivamente se apóia no cotovelo para amortecer a queda*

Este método foi utilizado em 8 pacientes, dando um percentual de 57,15%. O tempo médio de tração foi de 25 dias, com o mínimo de 15 e o máximo de 38 dias.

Todos os pacientes se submeteram a movimentação ativa ajudada a partir da segunda semana de tração, prolongando-se até a colocação do aparelho gessado circular. O tempo médio de imobilização foi de 45 dias, com o mínimo de 22 e o máximo de 90 dias. Não estão computados aqui os dias de imobilização a que se submeteu o paciente cuja fratura terminou em pseudartrose (210 dias).

2.2.1.3 – *Tratamento cirúrgico*

Cinco fraturas foram tratadas cirurgicamente (35,71%).

Dos 5 operados, 2 se submeteram a tração inicial entre 2 e 10 dias respectivamente, e o restante submetido a tratamento cirúrgico sem tração prévia. Não houve uniformidade na escolha do tipo de osteossíntese, sendo usados fios de Kirschner em 2 casos, parafusos em 1 caso, fios de Kirschner e parafuso em 2 casos.

Em todos os pacientes operados foi colocado o aparelho gessado por um tempo médio de 61 dias, tendo como mínimo 43 e máximo 92 dias (fig. 7).

3 – COMENTÁRIOS

3.1 – Tratamento cirúrgico

Na série estudada não houve clara indicação do tratamento cirúrgico como método de escolha. Isso é fácil de observar ao verificarmos que casos idênticos foram submetidos, ora ao tratamento cirúrgico, ora ao tratamento conservador, pela tração contínua.

Smith[10] considera a cirurgia como melhor tratamento quando o mínimo de fragmentos varia entre 3 e 4. A intervenção deve ser realizada entre 8 e 12 horas após o traumatismo. Somos de opinião que a cirurgia pode ser algumas vezes protelada, coincidente com a conduta de Miller[8].

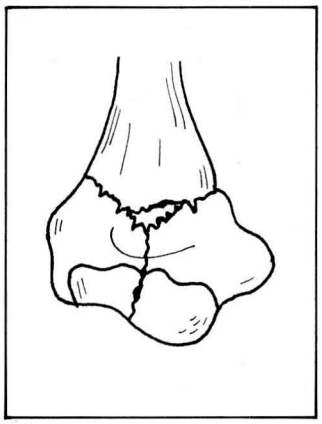

Fig. 2

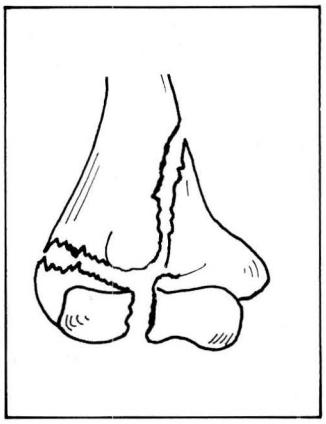

Fig. 3

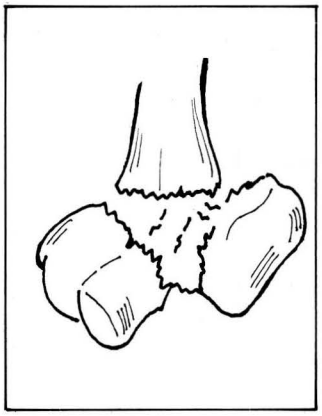

Fig. 4

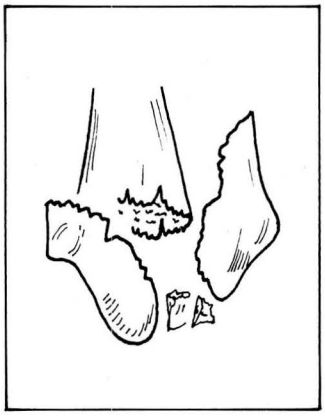

Fig. 5

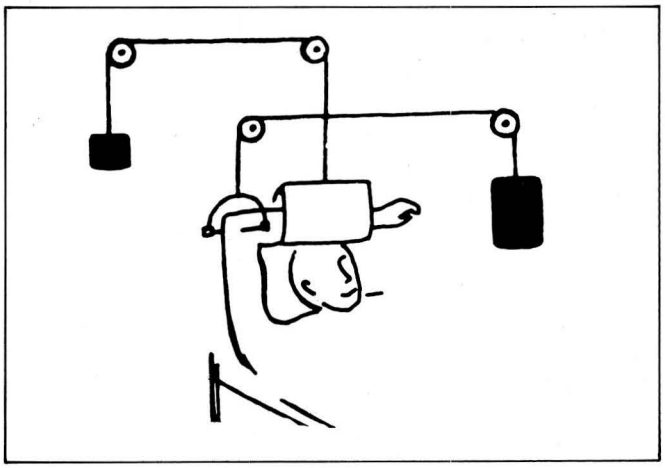

Fig. 6 – *Note-se a importância da suspensão do antebraço para permitir movimentação ativa sem prejudicar a tração.*

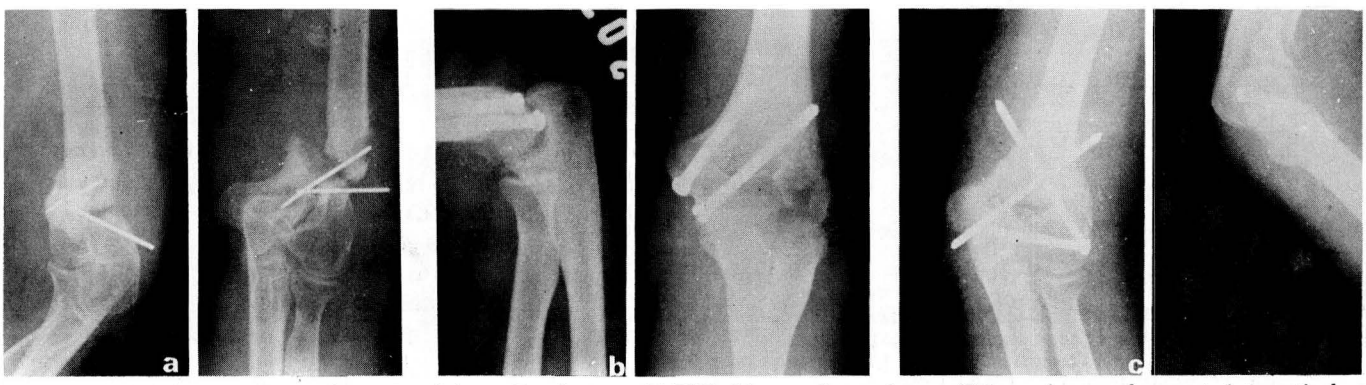

Fig. 7 – *a) ZPF, 32 anos. Osteossíntese insuficiente. Pseudartrose. b) PSM, 24 anos. Osteossíntese válida, porém com fragmento intra-articular. Ancilose. c) CMN, 22 anos. Osteossíntese satisfatória. A imobilização prolongada levou a ancilose.*

Watson-Jones[12] condena veementemente tal método, critica o uso de placas trirradiadas e múltiplos parafusos. De Palma[2] e Evans[3] guardam grande reserva sobre o tratamento cirúrgico. Por outro lado, autores como Wilson[13], Knight[6], Speed[11] e Smith[10] são plenamente favoráveis ao tratamento cirúrgico.

Judet[4], apesar de se considerar intervencionista, condena a ressecção artroplástica, pelos maus resultados obtidos.

O objetivo principal da osteossíntese é conseguir estabilização para permitir uma mobilização precoce, evitando as aderências e facilitando a obtenção de um bom resultado funcional. No material analisado, encontramos osteossínteses insuficientes pela utilização de fio de Kirschner, exigindo imobilização prolongada (fig. 8).

Em outras ocasiões, apesar de osteossínteses firmes, a imobilização se prolongou consideravelmente, quando poderia até ter sido dispensável o uso do gesso. Pelo visto, o cirurgião se preocupou demasiadamente com a consolidação dos fragmentos, esquecendo a função, que é primordial. Que adianta um restabelecimento anatômico com um cotovelo rígido?

3.2 – Tratamento conservador

Apesar de, nas considerações sobre o tratamento cirúrgico, termos emitido opiniões favoráveis a tal tratamento, a tração contínua tem lugar de destaque. O aparelho gessado só tem indicação em casos selecionados, tais como fraturas sem desvio (não tivemos um só caso), coincidindo com a casuística de Riseborough e Radin[9], naqueles pacientes em que a tração contínua ou o tratamento cirúrgico estão indicados. Podem ser incluídos os pacientes idosos, com mau estado geral ou com agitação psicomotora, seja por traumatismo cranio-encefálico, alcoolismo ou doenças mentais.

Segundo Keon-Cohen[5], a tração contínua, seguida de aparelho gessado pelo tempo necessário à consolidação, é superior ao tratamento cirúrgico. Merle D'Aubigné e colaboradores[7] acham que a tração contínua produz considerável alinhamento dos fragmentos (fig. 9). Só intervêm cirurgicamente em casos excepcionais. O bom resultado independe da reconstituição anatômica das superfícies articulares. Outros, como Riseborough e Radin[9], preferem a tração contínua por considerarem que a redução cirúrgica é de difícil execução e oferece pequenas chances de bom resultado.

Estamos com De Palma[2] e concordamos integralmente com ele, no sentido de só intervir cirurgicamente quando advir fracassos pela tração. Não concordamos com Riseborough e Radin[9], por acharmos a redução cirúrgica de fácil execução, desde que bem indicada.

Acreditamos que uma boa orientação é instalar, de início, uma tração e, pelo controle radiológico nas 72 horas seguintes, avaliar sua eficácia. Se não se consegue o realinhamento dos fragmentos, partir para a osteossíntese, desde que tais fragmentos sejam suficientemente grandes para permitir uma osteossíntese estável, com restabelecimento, pelo menos em parte, da superfície articular do úmero (fig. 10).

3.3 – Complicações

Na série em estudo, as complicações encontradas foram uma pseudartrose decorrente de uma fratura exposta (fig. 11) e uma compressão do nervo cubital, com dor e parestesia dos 4º e 5º dedos. Pelo controle radiográfico, verifica-se que tal compressão não está na dependência da situação dos fragmentos (fig. 12).

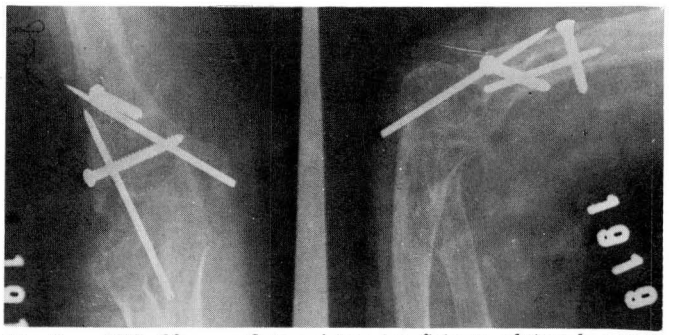

Fig. 8 – *MJS, 53 anos. Osteossíntese insuficiente, obrigando a uma imobilização por três meses, levando a uma rigidez parcial.*

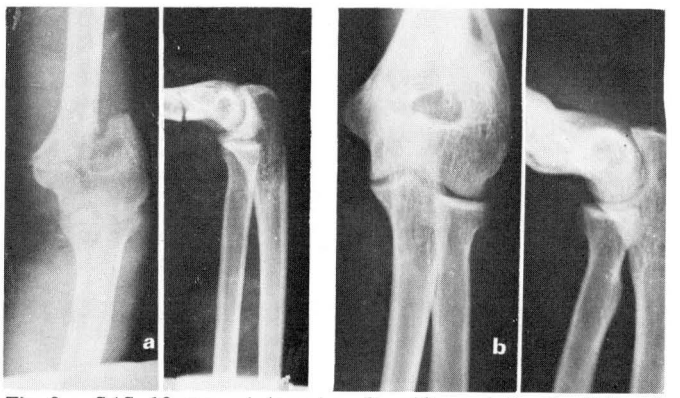

Fig. 9 – *SAS, 18 anos. a) Aspecto radiográfico após tração. b) Resultado final mostrando relações anatômicas normais. Resultado funcional bom.*

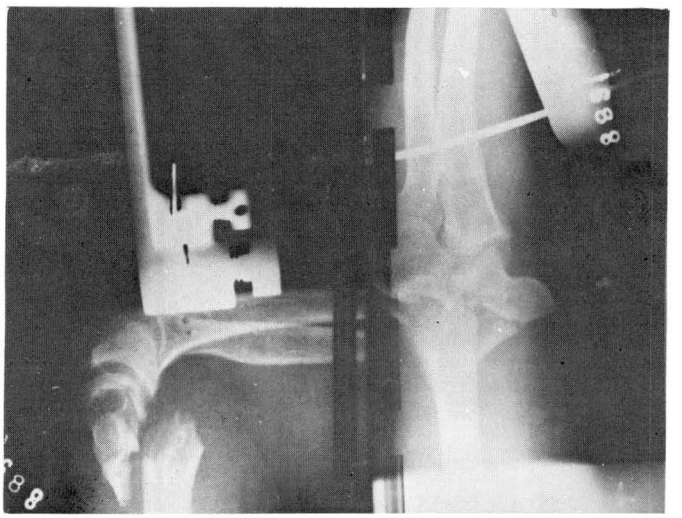

Fig. 10 – *LMS, 48 anos. Caso típico para cirurgia. Presença de três grandes fragmentos (fratura tipo 3). Tratada por tração contínua, o resultado foi ancilose.*

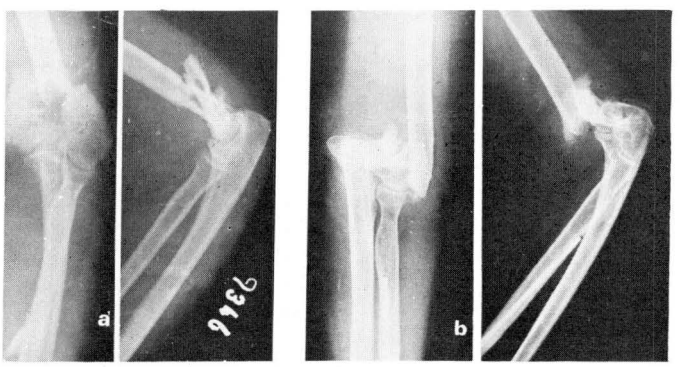

Fig. 11 – *ZPF, 32 anos. Fratura exposta, cujo resultado final foi uma pseudartrose. Osteossíntese insuficiente às custas de três fios de Kirschner.*

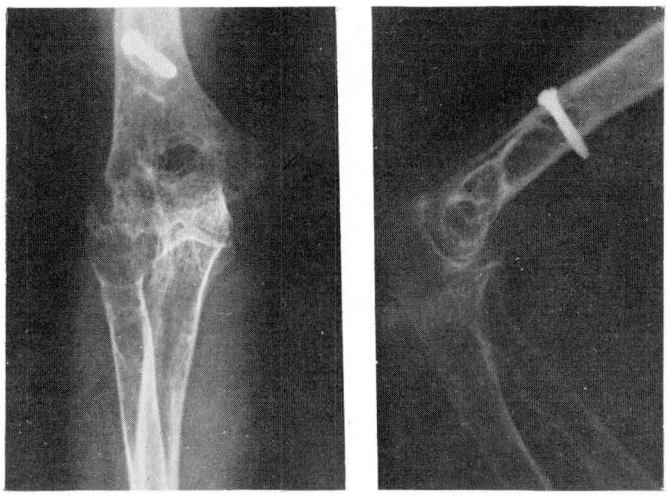

Fig. 12 – *MJS, 53 anos. Verifica-se que não há calcificações periarticulares, apesar de existir síndrome de compressão do nervo cubital.*

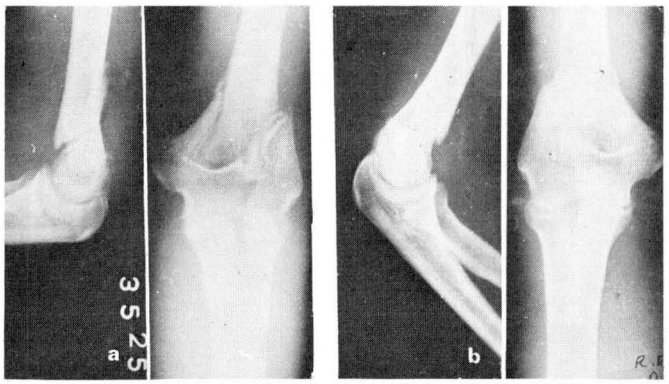

Fig. 13 – *RRS, 21 anos. a) Redução perfeita após 20 dias de tração. b) Resultado final. Aspecto radiológico normal apesar de haver limitação de movimentos de 30º.*

Não encontramos angulação, miosite ossificante ou calcificação periarticular. As alterações de partes moles parecem ter contribuido para aumentar o grau de ancilose ou limitação dos movimentos. Isto pode ser constatado pelos RX, em que, não havendo sinais de artrose, a limitação dos movimentos estava presente, provavelmente pela fibrose periarticular e retração da cápsula (fig. 13).

Apesar da cominução, não encontramos necrose dos fragmentos, que parece ser rara, devida à presença das inserções musculares, como refere Miller[8].

4 – RESULTADOS

Torna-se fácil de avaliar o resultado funcional destas fraturas quando é levado em consideração o grau de limitação de flexo-extensão do cotovelo.

A angulação em varo ou em valgo, a prono-supinação e a dor são dados acessórios. Tanto o varismo como o valgismo estão geralmente ausentes ou em grau mínimo, enquanto a dor, quando presente, é esporádica e não prejudica a função. A prono-supinação está conservada na grande maioria dos casos.

Baseado no grau de limitação da flexo-extensão do cotovelo, apresentamos os resultados de acordo com a nossa classificação, abaixo descrita:

EXCELENTE – Amplitude normal dos movimentos.

BOM – O grau de limitação está compreendido entre 1 e 40.

REGULAR – O grau de limitação é superior a 40 e inferior ou igual a 60.

MAU – O grau de limitação é superior a 60.

Os resultados apresentados referem-se apenas aos dez pacientes que compareceram à revisão. Destes, sete foram tratados pela tração contínua, com um caso excelente, dois bons, um regular e três maus.

Dos casos tratados cirurgicamente (três), todos apresentaram mau resultado. Um caso de pseudartrose tratado cirurgicamente coincide com a fratura exposta (tabela II).

TABELA II

	Excelente	Bom	Regular	Mau
Tto. conservador	14,29%	28,57%	14,29%	42,85%
7 casos	1	2	1	3
Tto. cirúrgico				100%
3 casos	–	–	–	3

5 – CONCLUSÕES

As fraturas supra e intercondilianas merecem atenção especial, pela gravidade com que se apresentam, a dificuldade do tratamento e a freqüência de maus resultados.

A redução normal seguida de imobilização gessada é um método de tratamento insuficiente. Deve ser abandonado, a não ser em casos especiais: contra-indicação ao uso de tração contínua ou ao tratamento cirúrgico.

Consideramos como válidos dois tipos de tratamento: a tração contínua e as osteossínteses. Não são de execução difícil, porém exigem experiência do cirurgião e, no caso de tração contínua, cuidados especiais de enfermagem e vigilância permanente por parte do médico assistente.

A imobilização prolongada leva a ancilose.

A tração contínua deve ser instalada, em todos os casos, à entrada do hospital.

A redução e fixação cirúrgica ficam reservadas àquelas fraturas constituídas de grandes fragmentos que não se alinham pela tração.

A fisioterapia deve ser instituida após o desaparecimento dos fenômenos flogísticos, fato que ocorre em torno do 10º dia de tração, e deve se prolongar por três semanas.

O uso dos fios de Kirschner e as placas trirradiadas devem ser proscritos.

REFERÊNCIAS

1. Conn, J. & Wade, P.A.: Injuries of the elbow. A ten year review. *J. Trauma* 1: 248-268, 1961.
2. De Palma, A.F.: *The management of fractures and dislocations*, Philadelphia, W.B. Saunders, 1959, Vol. 1, p. 327.
3. Evans, E.M.: Supracondylar-Y fractures of the humerus. *J. Bone Joint Surg.* (Br) 35: 381-385, 1953.
4. Judet, R.: Le traitement des fractures de l'extremité inferieure de l'humerus chez l'adulte. *Rev. Chir. Orthop.* 50: 275-278, 1964.
5. Keon-Cohen, B.T.: Fractures at the elbow. *J. Bone Joint Surg.* (Am) 48: 1.627-1.628, 1966.
6. Knight, R.A.: Fractures of the humerus condyles in adults. *South Med. J.* 48: 1.165-1.172, 1955.
7. Merle D'Aubiné, R., Meary, R. & Carlioz, J.: Fractures sus et intercondiliannes recents de l'adulte. *Rev. Chir. Orthop.* 50: 279-288, 1964.
8. Miller, W.E.: Comminuted fractures of the distal end of the humerus in the adult. *J. Bone Joint Surg.* (Am) 46: 644-657, 1964.
9. Riseborough, E.J. & Radin, E.L.: Intercondylar "T" fractures of the humerus. *J. Bone Joint Surg.* (Am) 51: 130-141, 1969.
10. Smith, F.M.: *Surgery of the elbow*, Springfield, Charles C. Thomas, 1954, P. 62.
11. Speed, J.S. & Knight, R.A.: *Campbell's operative orthopaedics.* 3ª ed., St. Louis, C.V. Mosby, 1956. Vol. 1, pp. 653-658.
12. Watson-Jones, R.: *Fractures and joint injuries*, 4ª ed., Baltimore, the Williams and Wilkins, 1956. Vol. 2, pp. 534-536.
13. Wilson, P.B.: Fractures and dislocation in region of the elbow. *Surg., Gynecol. Obstet.* 56: 335-359, 1933.

Reparação da lesão crônica do ligamento colateral externo do joelho em dois estágios*

Alan Ferreira Braga[1]
José Antonio Moreira Mercadante[2]
Olyntho Cassoni Júnior[3]
Silvio Dall'Aneze[4]

RESUMO

Para reparação do ligamento colateral lateral do joelho, os autores propõem o aproveitamento da porção central-distal do tendão quadricipital, porção central da face anterior da rótula e a porção central do tendão rotuliano, as mesmas estruturas utilizadas por Kenneth Jones para a reparação do ligamento cruzado anterior. A operação é feita em dois tempos.

SUMMARY

Reparation of chronic lesion of the external collateral ligament of the knee joint in two stages.

For reparation of the lateral collateral ligament of the knee the authors propose the use of the central-distal portion of the tendon of the quadriceps, the central part of the anterior face of the patella and the central portion of the patellar tendon, i.e., the same structures used by Kenneth Jones for reparation of the anterior crossed ligament. The operation is carried out in two stages.

INTRODUÇÃO

As lesões ligamentares dos joelhos geralmente são complexas, atingindo vários ligamentos e não raramente incluindo outras estruturas, como os meniscos, a cápsula e, às vezes, os músculos. As lesões adstritas a um só ligamento, apesar de infreqüentes, constituem fatos observados por diversos autores, entre os quais nos incluimos.

Os resultados pouco animadores obtidos pelos autores com o tratamento das lesões crônicas do ligamento colateral externo do joelho, com a utilização das técnicas convencionais, justificam o interesse pelo qual utilizaram uma nova técnica com a reparação em dois tempos cirúrgicos. Acreditam os autores que a confecção de um novo ligamento em dois estágios remove os inconvenientes de uma vascularização pobre com a realização das técnicas convencionais, provocando áreas de necrose, com proliferação de tecido fibroso e formação de aderências, acarretando comprometimento dos resultados.

A inexistência na face externa do joelho de estruturas anatômicas facilmente aproveitáveis para a reparação da lesão crônica do ligamento colateral externo sugeriu-nos a idéia de confeccionar um novo ligamento aproveitando a porção central da parte distal do tendão quadricipital, utilizando também a porção central da face anterior da rótula e a porção central do tendão rotuliano, estruturas essas utilizadas por Kenneth G. Jones[11 e 12] para a reparação do ligamento cruzado anterior. Num primeiro estágio é preparado o novo ligamento inserindo-se a porção distal do tendão rotuliano na cabeça do perônio. Num segundo estágio cirúrgico, realizado após 4 semanas, o novo ligamento é liberado da porção distal do ligamento quadricipital, orientando-o na direção anatômica do ligamento colateral externo, sepultando-o num leito cavado na face lateral do côndilo femoral externo, onde o segmento rotuliano é fixado com um grampo de Blount. É aberta a camada superficial da cápsula, onde a porção do tendão rotuliano é solidarizada, fechando-se em seguida a brecha aberta na cápsula. A operação tem a vantagem de ser extra-articular. A operação em dois estágios foi inspirada nos trabalhos de E. Paneva-Holevich, utilizado para o tratamento das lesões intratecais dos tendões flexores dos dedos.

REVISÃO DA LITERATURA

Hey Groves[5] (1917) deve ser considerado o precursor das operações ligamentares estabilizadoras do joelho. Este autor idealizou, aproveitando a porção central da bandeleta ileo-tibial, construir um novo ligamento cruzado anterior. Realizou também a construção do ligamento cruzado posterior utilizando o tendão do semitendinoso.

Hey Groves[6] (1920) introduziu modificações na técnica original, conseguindo, através da utilização da bandeleta ileo-

---

* Trab. realiz. no Hosp. Anchieta, São Paulo.

1. Diretor do Hosp. Anchieta; Chefe da Clín. Traumat. do Hosp. do Serv. Púb. Munic. de São Paulo.
2. Tít. de Espec. em Ortop. e Traumat. concedido pela AMB, em convênio com a SBOT.
3. Ex-resid. do Hosp. Anchieta.
4. Resid. do 2º ano do Hosp. Anchieta.

-tibial, realizar a reparacão dos ligamentos cruzado anterior e do colateral interno.

Leroy C. Abbot e colaboradores[1] (1944) abordaram as lesões ligamentares do joelho, considerando a anatomia funcional, a inter-relação dos ligamentos, estudos anatomopatológicos, o mecanismo das lesões, o diagnóstico diferencial, chamando atenção sobre a raridade das lesões isoladas do ligamento colateral externo.

Arthur J. Helfet[4] (1948) sugeriu para o tratamento das lesões dos ligamentos cruzados a transposição do semitendinoso colocado num túnel cavado no côndilo femoral interno, o que, além de contribuir para a reparação da estabilidade dos ligamentos cruzados, reforça o ligamento colateral medial.

I. S. Smillie[19] (1951) propõe a reconstrução do ligamento cruzado anterior utilizando o menisco medial, mantendo sua inserção tibial.

Kenneth G. Jones[11, 12] (1963 e 1970) propõe uma contribuição extremamente original com a utilização do 1/3 central do ligamento rotuliano, incluindo um bloco ósseo triangular superficial da rótula para a reconstrução do ligamento cruzado anterior.

Donald B. Slocum e colaboradores[17] (1968) realizaram o tratamento operatório de 110 joelhos, utilizando os 2/3 distais da pata de ganso, cujos tendões, após liberados, eram suturados no periósteo ao nível da tuberosidade anterior da tíbia e na margem medial do tendão rotuliano. O bordo livre do semitendinoso era fixado ao tendão rotuliano e também ao nível da interlinha articular, com o objetivo de controlar ativamente a rotação tibial externa. Os autores referem ter obtido melhora substancial na maioria dos pacientes.

E. Paneva-Holevich[7, 8] (1968 e 1972) propõe uma técnica original em dois estágios, para o tratamento das lesões tendinosas dos tendões flexores da mão, dentro da bainha fibrosa.

Alders Alm[2] (1974) operou 164 pacientes portadores de lesões ligamentares antigas, únicas e múltiplas, incluindo as meniscais, abrangendo um estudo de 5 anos, enfatizando a necessidade do exame clínico, artrográfico e artroscópico, incluindo o exame sob anestesia, para um mais adequado julgamento da conduta cirúrgica.

Alders Alm e Jan Gillguist[3] (1974) submetem 164 pacientes com lesões crônicas dos ligamentos cruzados a operação reconstrutiva, utilizando o 1/3 medial do ligamento patelar. Os mesmos autores realizaram estudo clínico e histológico, utilizando a artroscopia e a artrotomia, reconstruindo o ligamento cruzado anterior pela técnica acima proposta.

Donald Slocum e colaboradores[18] (1974) fizeram um estudo de reconstruções tardias das lesões do compartimento medial do joelho, chamando atenção para a necessidade da estabilização rotacional do joelho fletido. Preconizaram as reparações extra-sinoviais e realizaram a meniscectomia como rotina.

John C. Kennedy e colaboradores[13] (1974) fizeram um estudo biomecânico e morfológico do joelho de 50 cadáveres, com lesão do ligamento cruzado anterior, considerando a estrutura, a função, o mecanismo da lesão e o resultado das formas de tratamento. Tiveram o mérito de confirmar a possibilidade de lesões isoladas do ligamento cruzado anterior, fato negado por alguns autores.

John C. Kennedy e colaboradores[14] (1976) realizaram estudos em cadáveres sobre a tensão elástica dos ligamentos cruzados e colateral medial, até o ponto crítico, próximo de sua falência. O comportamento do ligamento cruzado posterior foi significativamente mais resistente do que o ligamento colateral tibial e cruzado anterior, que apresentaram igual resistência. Foi utilizado o microscópio eletrônico com ampliação até 10.000 aumentos, demonstrando que a falência das colágenas ocorrem antes que os nossos olhos possam identificá-las. Os ligamentos que se mostram íntegros a olho nu, já no seu ponto crítico de resistência às forças elásticas imprimidas, acusam no exame com auxílio do microscópio eletrônico a sua deterioração, com perda da configuração ondular paralela das fibrilas colágenas.

Kenneth O. Cho[15] (1975) utiliza a reconstrução do ligamento cruzado anterior pela tenodese do tendão do semitendinoso.

Marvin H. Meyers[16] (1975) tratou de 14 pacientes portadores de lesões isoladas do ligamento cruzado posterior com fratura por avulsão da sua inserção tibial.

Jack C. Hughston e colaboradores[9] (1976) estudaram e classificaram as instabilidades ligamentares do joelho, considerando as lesões que atingem o compartimento medial e os ligamentos cruzados. Os mesmos autores[10] (1976) realizaram outro interessante estudo classificando as instabilidades ligamentares do joelho, considerando o compartimento lateral, introduzindo uma nova sistematização nos testes utilizados para o diagnóstico das lesões ligamentares.

MÉTODO

Nossa experiência se restringe a apenas um paciente, tendo em vista a raridade desta lesão crônica isolada. Neste doente realizamos, como nos demais portadores de lesões ligamentares, um exame clínico minucioso, com preenchimento de ficha clínica especializada, onde são anotados os resultados das manobras e testes realizados com o objetivo de identificar a lesão. Nosso paciente apresentou positividade da manobra em varo, a qual foi muito evidente, permitindo fazer-se o diagnóstico de lesão isolada do ligamento colateral externo.

Realizamos também exame radiográfico, cuja manobra em varo foi repetida, acusando afastamento bastante significativo do compartimento externo do joelho esquerdo, mostrando afastamento de 20mm, medindo 15º. Os outros testes, para os demais ligamentos e meniscos, foram negativos.

Este exame foi completado, filmando-se a marcha que apresentava sinais evidentes de instabilidade. No caso presente, o paciente provocava em posição ortostática movimentos anormais que demonstravam a existência da instabilidade do compartimento externo.

Como rotina repetimos as manobras quando o paciente está anestesiado, a fim de confirmar o diagnóstico, procurando com este recurso ratificar o diagnóstico, principalmente quando os pacientes estão rotulados como portadores de lesão única.

Estudo descritivo do caso

Tratava-se de um paciente do sexo masculino, branco, brasileiro, solteiro, estudante de engenharia, com 26 anos de idade, referindo a seguinte história: após acidente automobilístico, sofreu lesão do joelho esquerdo, da qual resultou instabilidade do compartimento lateral. Decorridos 18 meses desde o acidente, o paciente, ao saltar um obstáculo, numa construção, sofreu queda, tendo machucado novamente o mesmo joelho. Após este segundo acidente, foi tratado com enfaixamento e medicação analgésica. Decorridos 3 dias, a imobilização foi removida, tendo sido encaminhado para tratamento

fisioterápico, onde permaneceu cerca de 15 dias; continuou apresentando dor e instabilidade. Decorridos alguns meses, procurou nosso serviço, pois acusava insegurança na simples deambulação. O paciente, ao ser examinado, apresentava atrofia do quadríceps, principalmente do vasto medial, com discreta contratura de flexão, sendo positivo o choque rotuliano, tendo o exame clínico confirmado a lesão do ligamento colateral externo, através da positividade das manobras convencionais.

Cuidados pré-operatórios – O paciente foi instruido uma semana antes da operação para uma rigorosa lavagem do membro inferior a ser operado, expondo-o ao sol, diariamente, iniciando com 3 minutos e aumentando esse tempo progressivamente até atingir 10 a 15 minutos. No segundo estágio operatório, realizamos o preparo da pele, adotando a mesma rotina, porém com mais rigor.

Técnica operatória – O paciente foi operado 3 anos após o primeiro acidente.

Primeiro estágio – O paciente foi operado em decúbito dorsal, com raquianestesia seguida de sedação anestésica. Utilizou-se o manguito pneumático.

– Via de acesso curvilínea, pararrotuliana externa, estendendo-se da tuberosidade anterior da tíbia até a proximidade da base do tendão quadricipital.

– Dissecção da pele e tecido subcutâneo, expondo-se o tendão quadricipital, a rótula e o tendão rotuliano em todas as suas extensões.

– Demarcação e secção da porção central do tendão quadricipital, no seu 1/3 distal, com aproximadamente 12mm de largura, incluindo-se a porção central da rótula, da qual se obtém uma haste de base triangular anterior, descendo-se sobre o tendão rotuliano até sua extremidade distal.

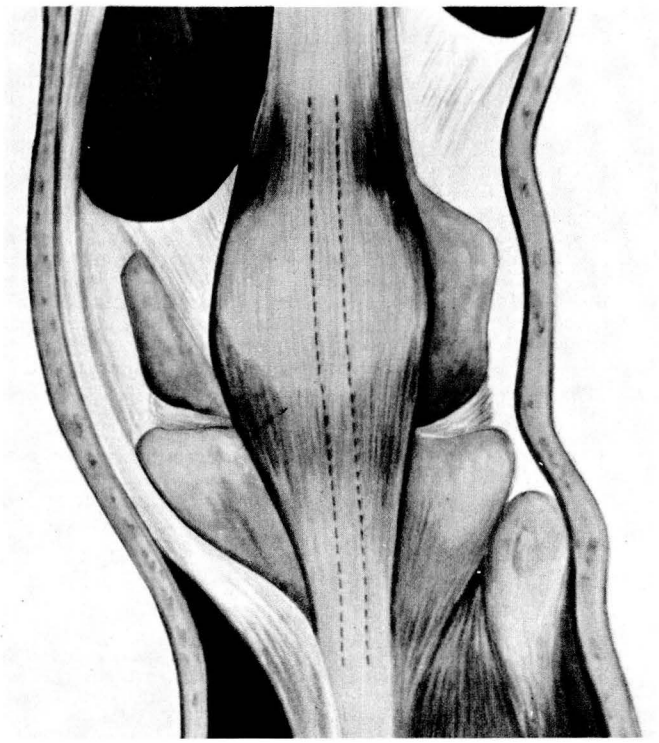

– É obtida uma alça que é seccionada na extremidade distal do tendão rotuliano.

– A seguir é dissecada a região correspondente ao trajeto do ligamento colateral externo, iniciando-se pelo isolamento e proteção do nervo ciático poplíteo externo.

– A seguir, é dissecada e exposta a cabeça do perônio, preparando-se, a partir do seu ápice e extremidade lateral da cabeça, um leito cruento para receber o novo ligamento. A inserção na cabeça do perônio foi realizada com um grampo de Blount, sepultando-se o novo ligamento abaixo do tendão bicipital, que foi previamente incisado longitudinalmente.

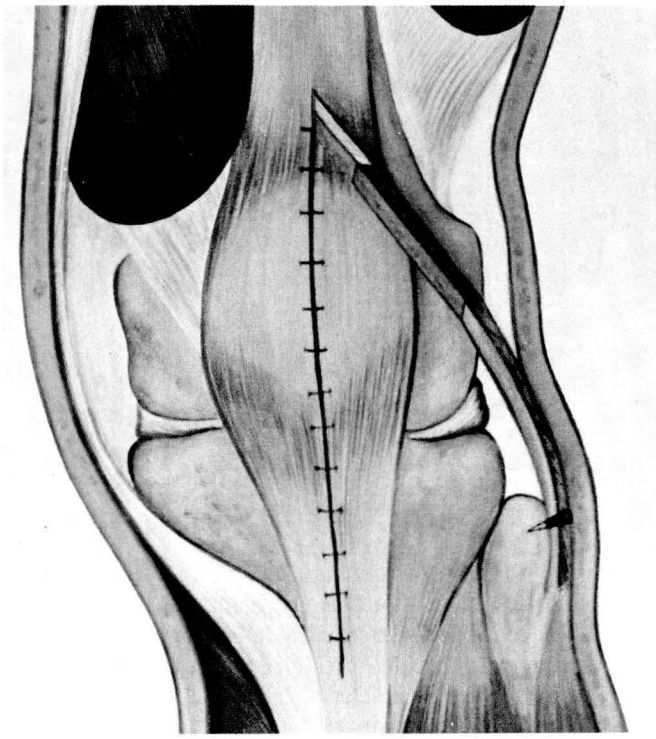

– Fechamento da pele e tecido celular subcutâneo.

– Enfaixamento compressivo elástico.

– Imobilização com aparelho de gesso cruropodálico, que foi mantido durante 4 semanas.

Segundo estágio – O segundo estágio é realizado com o mesmo tipo de anestesia e utilização do manguito pneumático. É realizado 4 semanas após o primeiro estágio.

– Via de acesso pararrotuliana externa sobre a incisão anterior, incompleta, numa extensão que permita a exposição da porção distal do tendão quadricipital.

– Descolamento da pele e tecido celular subcutâneo.

– Exposição da porção distal do tendão quadricipital, com secção do seu pedículo.

– Constatação das boas condições de nutrição da porção quadricipital do ligamento, traduzida pela sua coloração de aspecto normal e pela ausência de sinais de necrose.

– Via de acesso de 15cm, retilínea, estendendo-se da cabeça do perônio à face lateral do côndilo externo do fêmur, verificando-se na inserção peroneira as boas condições de nutrição, traduzidas pela ausência de necrose e pela coloração de aspecto normal.

– Abertura de um leito no côndilo femoral externo com formão goivo adaptado a uma unidade motora, para receber a porção rotuliana do novo ligamento.

– Desdobramento do segmento quadricipital e rotuliano do ligamento na direção do leito preparado para esse fim.

– Tração cranial do novo ligamento com fio de aço suturado à sua porção quadricipital, colocando-o no leito preparado e fixando o segmento rotuliano com um grampo de Blount.

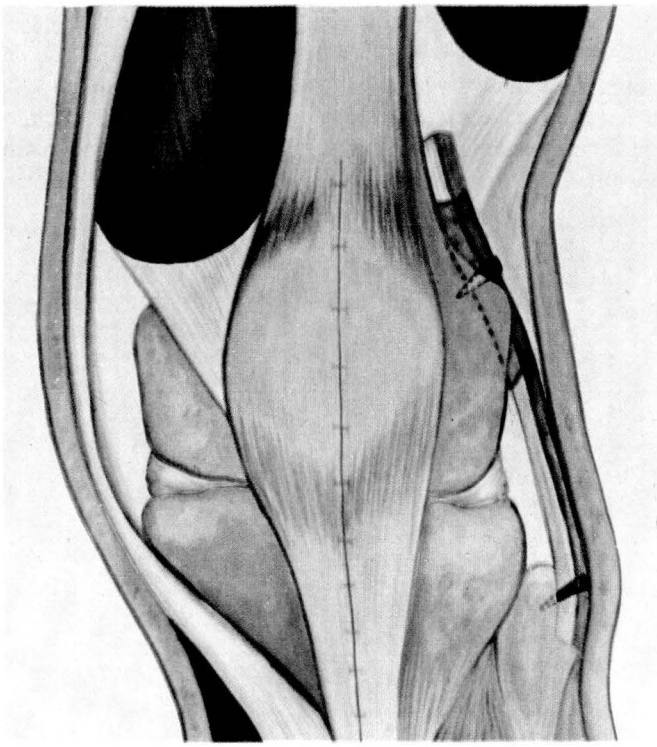

– Sutura do tendão rotuliano, acima da inserção peroneira, sepultando-o numa brecha aberta na cápsula articular, obedecendo-se a direção anatômica do ligamento original.

– Fechamento da pele e tecido celular subcutâneo.

– Enfaixamento compressivo elástico.

– Aparelho de gesso cruropodálico.

Pós-operatório – No primeiro dia o paciente foi instruido no sentido de realizar contrações rítmicas do quadríceps, procurando movimentar também os dedos. No 3º dia, o paciente foi instruido no sentido de elevar o membro em extensão, manobra esta inicialmente auxiliada por terceiros. No 10º dia, o paciente iniciou a marcha com a utilização de duas muletas. Esse primeiro gesso é removido após 15 dias, juntamente com os pontos. O paciente continua andando com o auxílio de duas muletas até completar 30 dias da operação, permitindo-se, durante os últimos 15 dias, marcha sem muletas. Após 45 dias a contar do dia da operação, a imobilização é retirada, solicitando-se ao paciente que inicie exercícios de flexo-extensão do joelho, repetindo os movimentos a cada duas horas. Esses movimentos não devem provocar dor, nem desconforto. O paciente realizou a recuperação funcional do seu joelho no seu domicílio, sem necessidade de tratamento fisioterápico especializado.

CASUÍSTICA

As lesões do ligamento colateral externo isoladas são pouco freqüentes, motivo pelo qual somente conseguimos operar um paciente com a utilização desta técnica.

RESULTADOS

Numa reavaliação, 10 meses após a operação inicial, o paciente apresentava um joelho estável, de aspecto normal, com discreta dor na face lateral da interlinha articular, com flexo-extensão normais, com ausência do choque rotuliano, exercendo suas atividades normalmente. Apresentava ainda um discreto grau de atrofia do quadríceps, principalmente do vasto medial.

Atualmente, decorridos 1 ano e 10 meses da operação inicial, o paciente apresenta joelho de aspecto normal, sem sinais de hidrartrose, indolor, com flexo-extensão de força e de amplitude de movimentos normais. Não apresenta sinais de instabilidade do compartimento lateral do joelho e a manobra de varo é negativa na extensão completa e na flexão de 30º do joelho.

O doente refere que não tem nenhuma limitação à sua atividade, quer profissional (engenheiro), quer esportivo-recreativa. A par do resultado obtido, ele foi aconselhado que não pratique esportes violentos e que não submeta o joelho operado a esforços prolongados.

CONCLUSÕES

1. Sendo a operação extra-articular, fica o joelho isento dos inconvenientes de uma artrotomia.

2. O tratamento em dois estágios assegura boa condição de nutrição do novo ligamento, afastando o risco de necrose com proliferação de tecido fibroso e formação de aderências.

3. O bom resultado obtido pelo nosso paciente constitui um incentivo para que possamos aplicá-lo em um número maior de casos, permitindo no futuro um julgamento mais adequado de sua validade.

REFERÊNCIAS

1. Abbott, L.C., Saunders, J.B., Bost, F.C. & Anderson, E.C.: Injuries to the ligaments of the knee. *J. Bone Joint Surg.* 26: 503-521, 1944.
2. Alm, A.: Old injuries of the ligaments of the knee joint. *Acta Chir. Scand.* 140: 283-288, 1974.
3. Alm, A. & Gillquist, J.: Reconstruction of the anterior cruciate ligaments by using the medial third of the patellar ligament. *Acta Chir. Scand.* 140: 289-296, 1974.
4. Helfet, A.J.: Function of the cruciate ligaments of the knee-joint. *Lancet* 1: 665-667, 1948.
5. Hey Groves, E.W.: Operation for the repair of the crucial ligaments. *Lancet* 00: 674-675, 1917.
6. Hey Groves, E.W.: The crucial ligaments of knee-joint: their function, rupture, and the operative treatmant of the same. *Brit. Joint Surg.* 7: 505-515, 1920.
7. Holevich, E.P.: Two-stage tendon grafting in flexor pollicis longus reconstruction. *Proceeding of the posgraduate medical Institute ISUL*, Sofia, Bulgaria, 15: 99-104, 1968.
8. Holevich, E.P.: Résultats du traitement des lésiones multiples des tendons fléchisseurs des doigts par greffe effectuees en deux temps. *Rev. Chir. Orthop.* 58: 441-487, 1972.
9. Hugston, J.C., Andrews, J.R., Cross, M.J. & Moschi, A.: Classification of knee ligament instabilities. Part 1. The medial compartment and cruciate ligaments. *J. Bone Joint Surg.* (Am) 58: 159-172, 1976.
10. Hugston, J.C., Andrews, J.R., Cross, M.J. & Moschi, A.: Classification of knee joint ligament instabilities. Part II. The lateral compartment. *J. Bone Joint Surg.* (Am) 58: 173-179, 1976.
11. Jones, K.C.: Reconstruction of the anterior cruciate ligament. A technique using the central one-third of the patellar ligament. *J. Bone Joint Surg.* (Am) 45: 925-932, 1963.
12. Jones, K.C.: Reconstruction of the anterior cruciate ligaments using the central one third of the patellar ligament. *J. Bone Joint Surg.* (Am) 52: 1.302-1.308, 1970.
13. Kennedy, J.C., Weinberg, H.W. & Wilson, A.S.: The anatomy and function of the anterior cruciate ligament as determined by clinical and morphological studies. *J. Bone Joint Surg.* (Am) 56: 223-235, 1974.
14. Kennedy, J.C., Hawkins, R.J., Willis, R.B. & Danylchuk, K.D.: Tension studies of human knee ligaments. *J. Bone Joint Surg.* (Am) 58: 350-355, 1976.
15. Kenneth, O.C.: Reconstruction of the anterior cruciate ligament by semitendinosus tenodesis. *J. Bone Joint Surg.* (Am) 57: 608-612, 1975.
16. Marvin, M.H.: Isolated avulsion of the tibial attachment of the posterior cruciate ligament of the knee. *J. Bone Joint Surg.* (Am) 57: 669-672, 1975.
17. Slocum, D.B. & Larson, R.L.: Pos anserinus transplantation. *J. Bone Joint Surg.* (Am) 50: 226-242, 1968.
18. Slocum D.B., Larson, R.L. & Jemes, S.L.: Late reconstruction of ligamentous injuries of the medial compartment of the knee *Clin. Orthop.* 100: 1974.
19. Smillie, I.S.: *Injuries of the knee joint.* Edimburg, Great Britain, Pillons & Wilson, 2nd ed., 1951.

O uso do fixador externo*

Paulo Bertol[1]
José Luiz Furtado Gouveia Sobrinho[1]

RESUMO

Uma nova técnica de fixação óssea foi utilizada no tratamento cirúrgico de fraturas infectadas ou potencialmente infectáveis. Dezenove casos, incluindo fraturas expostas com extensas lesões ósseas de partes moles e pseudartroses infectadas, foram tratados utilizando-se o método da fixação externa.

A técnica empregada baseia-se na utilização de fios de Steinmann ou parafusos, conectados entre si por uma barra de cimento. Este método mostrou-se simples na sua aplicação, lançando mão de materiais de uso corrente em cirurgia ortopédica, não sendo necessário o emprego de qualquer equipamento especial.

SUMMARY

A new technique of external bone fixation

A new technique of bone fixation was used for treatment of infected fractures or fractures potencially infected. Nineteen cases, including compound fractures with extensive lesions of bone and infected pseudoarthroses were treated using the method of external fixation.

The technique is based on the use of regular Steinmann wires or screws which are externally connected with a bar of acrilic cement. This procedure has shown to be very simple in its application and employs only material of current use in orthopaedic surgery. There is no need of using special devices.

INTRODUÇÃO

A finalidade deste trabalho é mostrar a utilização de um método para tratamento de fraturas expostas e pseudartroses infectadas. O objetivo é a obtenção de uma sólida fixação da fratura sem a utilização de qualquer material estranho ao nível do foco. Após a obtenção de tal fixação, é-nos permitida a abordagem tanto das partes moles envolvidas como do foco da fratura, tantas vezes quantas forem necessárias, sem que haja necessidade de se interferir na fixação inicialmente obtida. Ao mesmo tempo, é-nos permitido o imediato início da reeducação articular.

Estes são os princípios básicos da fixação externa conforme os conceitos estabelecidos por Judet(3) e Hoffmann(1). Mais recentemente Inoue(2), no Japão, baseado nos mesmos conceitos, desenvolveu um novo tipo de fixação utilizando-se de cimento acrílico para substituir a peça metálica de conexão dos fixadores clássicos.

APRESENTAÇÃO DO FIXADOR EMPREGADO

Constitui-se de duas partes básicas: uma que se fixa aos segmentos da fratura e outra, de cimento acrílico, que conecta entre si os elementos metálicos. Tal associação permite a formação de uma montagem extremamente leve e estável.

Utilizamos dois tipos básicos de montagem. A primeira emprega fios de Steinmann lisos que atravessam os segmentos ósseos e são conectados entre si por duas barras paralelas de cimento acrílico; a segunda emprega parafusos longos, os quais são ancorados nos segmentos ósseos e conectados por uma única barra de cimento acrílico (fig. 1).

MATERIAL

Fraturas expostas	13
Pseudartroses	6
Adultos	14
Crianças	5
Perna	12
Antebraço	3
Braço	2
Coxa	1
Dedo	1

Dezenove pacientes foram operados, sendo treze fraturas expostas e seis pseudartroses infectadas. Em relação à faixa etária, foram tratados 14 adultos e 5 crianças. Quanto à região anatômica atingida, a distribuição foi a que se segue: 3 antebraços, 12 pernas, 2 braços, 1 coxa e 1 dedo.

Nove casos apresentaram-se com perdas extensas de partes moles, o que impossibilitou o fechamento por sutura direta.

Quatro casos apresentaram-se com importantes perdas de substância óssea.

RESULTADOS

Quanto à infecção: das treze fraturas expostas somente três se infectaram. Em todas estas a infecção foi debelada após a remoção de todo o tecido necrótico, com uma ou mais limpezas cirúrgicas, sem, entretanto, interferirmos com a fixação inicial. Não houve nenhuma recidiva de infecção.

---

* Trab. realiz. no Hosp. São Vicente de Paula, de Passo Fundo, RS.
1. Médico ortopedista.

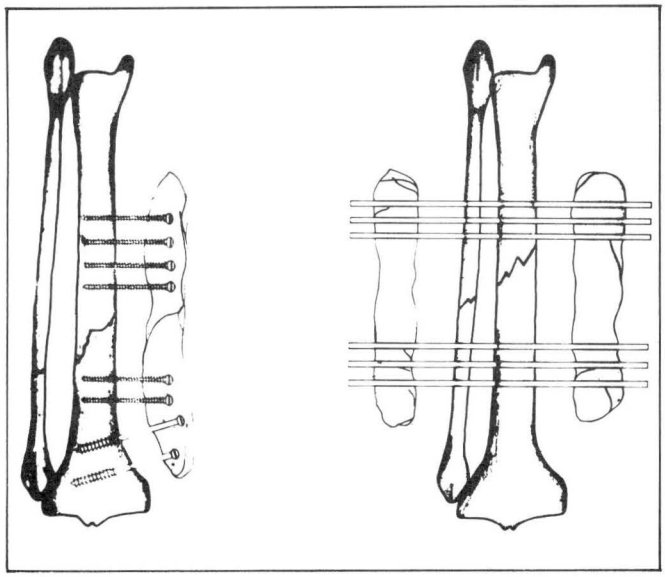

Fig. 1 – *A) Esquema de fixador feito com fios de Steinmann; B) Esquema de fixador feito com parafusos.*

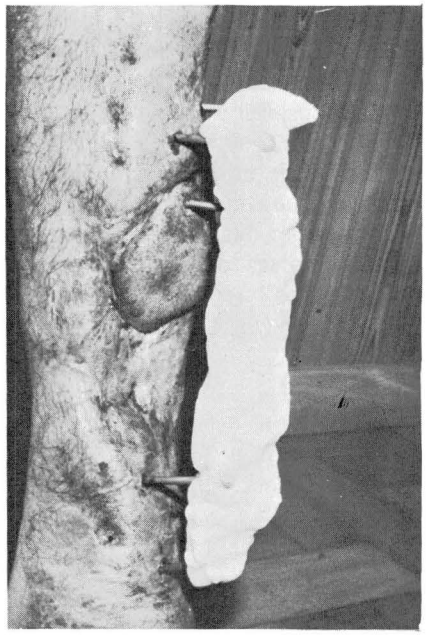

Fig. 2 – *Modelo de fixador feito com parafusos, para tíbia.*

Fig. 3 – *Modelo de fixador feito com parafusos, para o úmero. A seta mostra o revestimento cutâneo obtido por procedimento plástico (retalho torácico), na presença do fixador.*

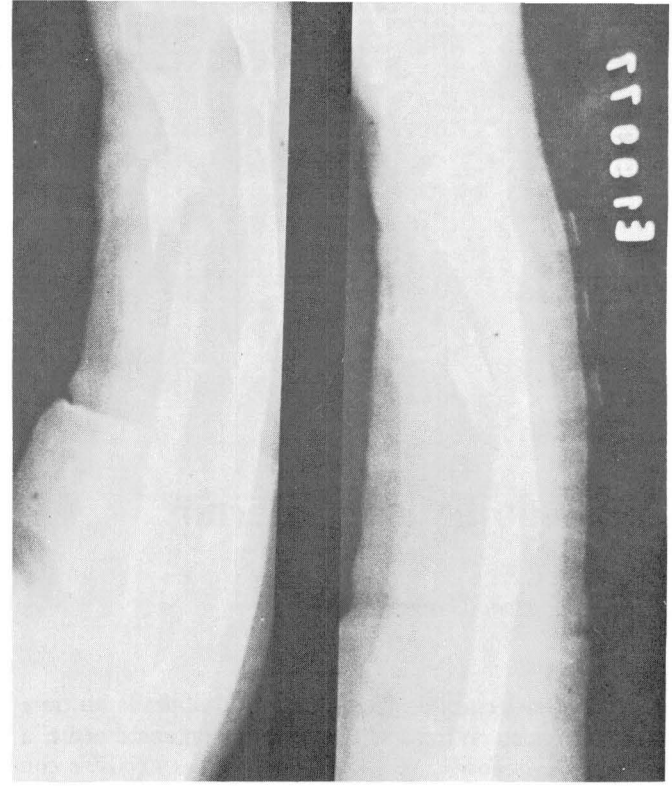

Fig. 4 – *Caso 1: pseudartrose infectada de rádio e cúbito. Note-se o segmento ósseo seqüestrado de cerca de 3cm, ao nível do rádio.*

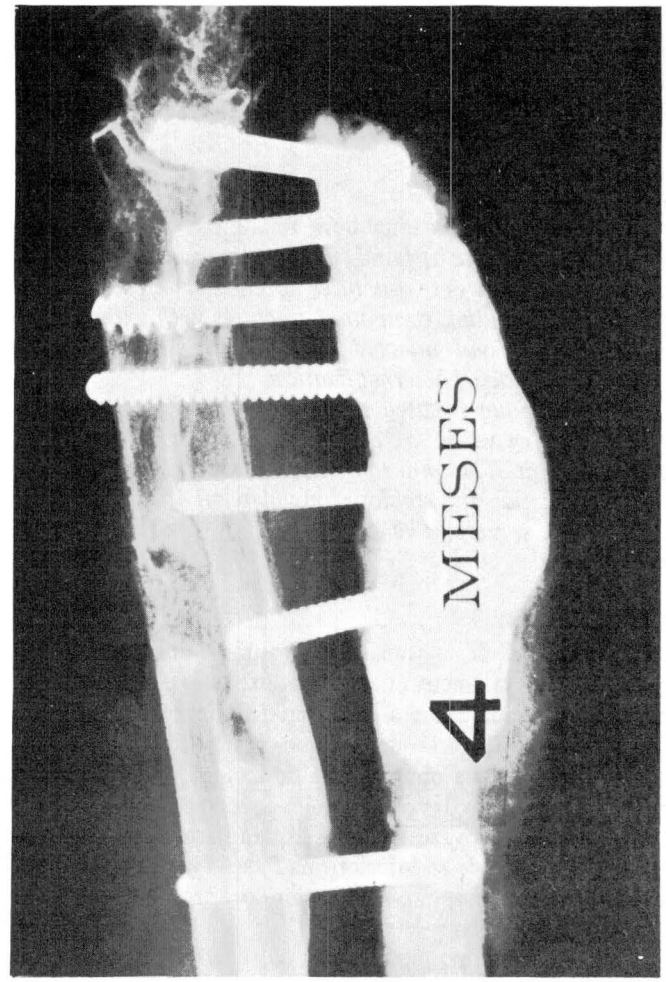

Fig. 5 – *Caso 1: operado em 2 tempos; primeiramente, limpeza cirúrgica com remoção do segmento seqüestrado do rádio e instalação de um fixador sobre o rádio e outro sobre o cúbito. Após 15 dias, sofreu enxerto ósseo esponjoso sobre a perda de substância radial. Notem-se, na figura, os 2 fixadores sobrepostos. A seta indica a total integração óssea do enxerto radial, ao final do 4º mês de evolução.*

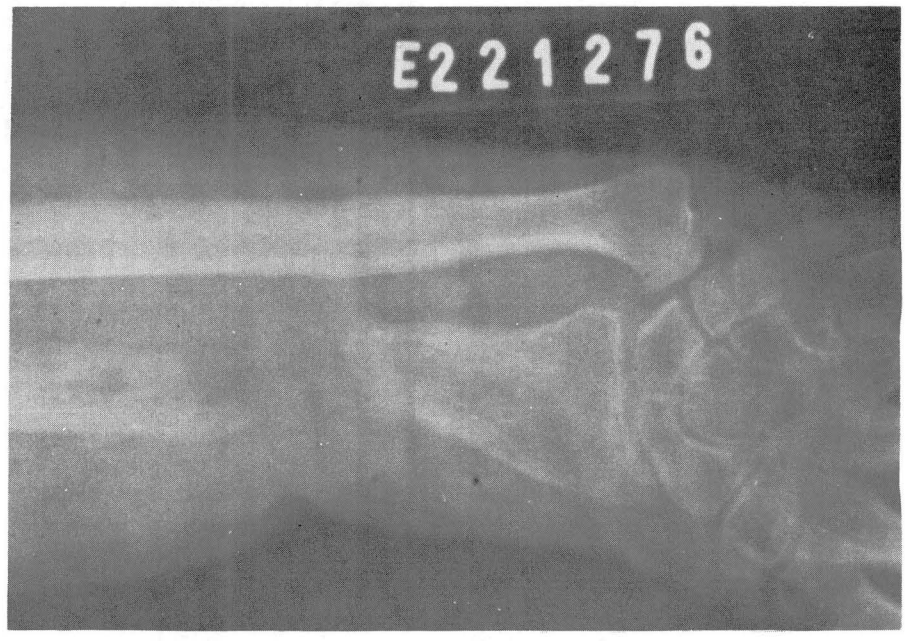

Fig. 6 – *Caso 2: pseudartrose do rádio, com extensa perda de substância óssea (5cm).*



Fig. 7 – *Caso 2: aspecto externo, alguns dias após a cirurgia. Limpeza cirúrgica, instalação de um fixador sobre o rádio e enxerto ósseo esponjoso.*

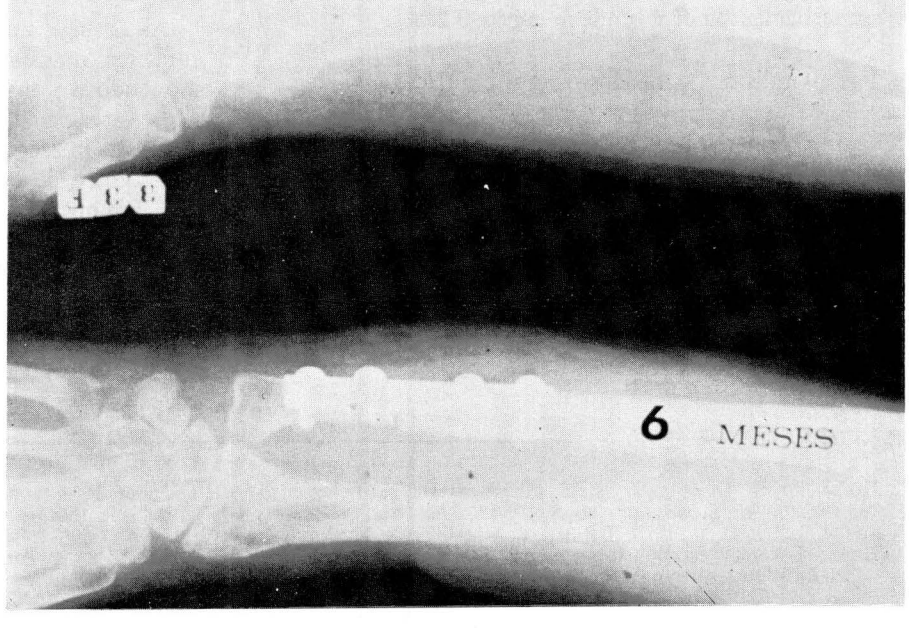

Fig. 8 – *Caso 2: aspecto radiológico no final do 6º mês; note-se a total integração óssea do enxerto radial. A longitude óssea do rádio foi quase totalmente preservada, necessitando-se somente um discreto encurtamento do cúbito, para redução de luxação radioulnar distal.*

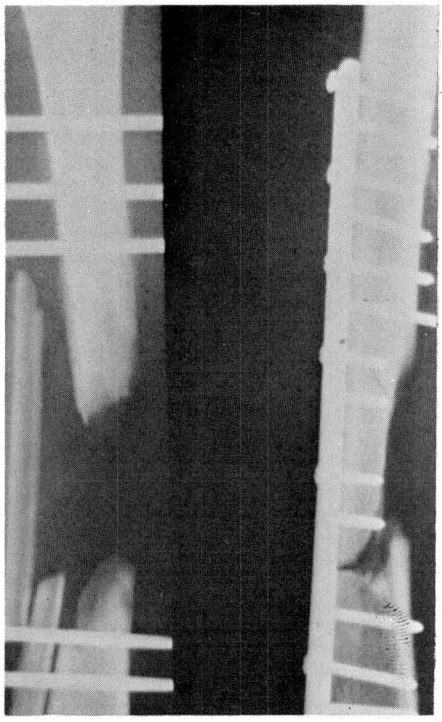

Fig. 9 – *Caso 3: fraturas expostas associadas do fêmur e tíbia. Note-se a perda de substância óssea de cerca de 8cm na diáfise da tíbia.*

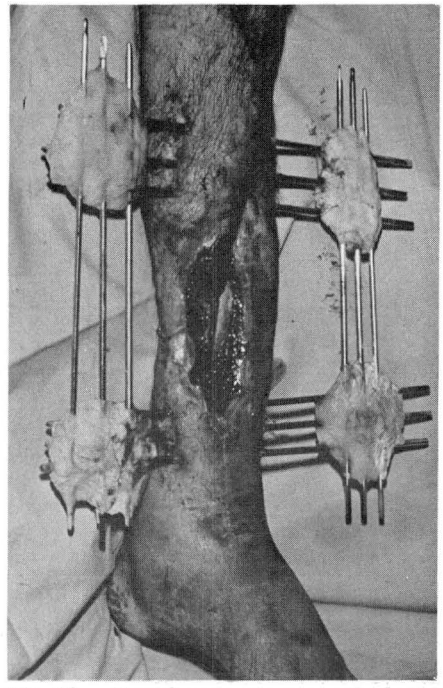

Fig. 10 – *Caso 3: aspecto externo das lesões nos primeiros dias. Evidencie-se a importância das perdas de partes moles e a ausência de sinais de infecção. Modelo de fixador feito com fios de Steinmann.*

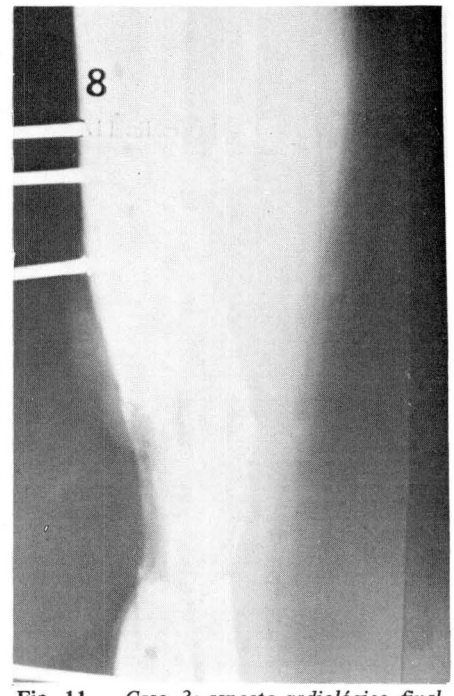

Fig. 11 – *Caso 3: aspecto radiológico final, após 8 meses. Este paciente sofreu, no 1º mês de evolução, transposição do perônio e enxerto intertibioperoneiro. Note-se a franca integração óssea e a ausência de encurtamento.*

Nas seis pseudartroses infectadas, foi resolvida em um só ato cirúrgico.

Quanto à consolidação: foi obtida em todos os casos, tanto nas fraturas como nas pseudartroses, mesmo naqueles com extensa perda de substância óssea, os quais foram resolvidos da seguinte forma: enxerto ósseo esponjoso em 3 casos; translocação do perônio mais enxerto intertibioperoneiro em 1 caso. A decorticação osteomuscular de Judet[4] foi utilizada como procedimento cirúrgico associado em 4 casos de pseudartrose.

Quanto à perda de partes moles: nos nove casos foi necessário lançar mão de atos complementares de cirurgia plástica, os quais foram os seguintes: enxerto de pele, 3 vezes; pedículo torácico, 2 vezes; rotação de retalho, 1 vez; *cross-leg*, 1 vez; e fechamento por segunda intenção, 3 vezes.

Ressaltamos que em todos os atos cirúrgicos complementares, para resolvermos as infecções, as perdas de substâncias ósseas e as de partes moles foram realizadas sem interferirmos na fixação inicialmente obtida.

COMPLICAÇÕES

Quebra do cimento	2
Perda da fixação óssea	2
Infecção ao nível do fio	1
Encurtamento e outras	0

Em relação à quebra do cimento em um dos casos, a mesma foi parcial e ocorreu próxima a um dos parafusos, não interferindo entretanto com a estabilidade. A outra foi total, com perda da fixação.

A perda de fixação óssea ocorreu em dois casos de fixadores em adultos, construídos com fios de Steinmann e que se afrouxaram devido à reabsorção óssea conseqüente ao longo tempo de permanência. Os mesmos foram substituídos por fixadores com parafusos, até ser completada a consolidação.

A infecção ao nível do fio ocorreu somente em um caso e foi resolvida após a retirada do fixador.

Apesar da gravidade das lesões ósseas na maioria dos casos, não ocorreu nenhuma complicação do tipo encurtamento, desvios axiais ou rotacionais.

CONCLUSÕES

As vantagens da utilização dos fixadores externos nas fraturas expostas e pseudartroses infectadas são conhecidas como sendo as seguintes:

– Ausência de material estranho no foco;
– Estabilização imediata;
– Liberdade das articulações vizinhas;
– Pós-operatório simplificado.

Com a utilização do fixador com cimento acrílico, adicionamos outras vantagens que são as seguintes:

– Facilidade de colocação;
– Material simples e de uso corrente em cirurgia ortopédica;
– Rigidez da montagem superior aos fixadores clássicos.

REFERÊNCIAS

1. Hoffmann, R.: Ostéotaxis. Ostéosynthése externe par fiches et rotules. *Acta Chir. Scand.* 107: 72-88, 1954.
2. Inoue, S., Ichida, M., Imai, R., Suzu, F., Ohashi, T. & Sakakida, K.: External skeletal fixation using methyl methacrylate. Technique and indication with clinical report. *Int. Orthop.* (SICOT) 1: 64-69, 1977.
3. Judet, R. & Judet, J.: Remarque à propos de fixateurs externes dans le traitment des fractures ouvertes de jambe. *Mém. Acad. Chir. Paris.* 84: 288, 1958.
4. Judet, R. & Pate, A: La décortication ostéomusculaire. *Actual. Chir. Orthop. et Traumat. l'Hôp. R. Poincaré* 4: 90, 1965; 5: 265, 1966.

Método prático de estimativa do ângulo lombossacro para posição ortostática*

João D. M. B. Alvarenga Rossi[1]
Américo Zoppi Filho[2]

RESUMO

Os autores propõem um método de cálculo dò ângulo lombossacro ortostático baseado no encunhamento de L_5. O estudo foi realizado em 40 pacientes.

SUMMARY

A practical method for evaluating the lumbosacral angle for orthostatic position

The authors present a method for measuring the orthostatic lumbosacral angle based on L_5 angulation. The study was performed on fourty patients.

INTRODUÇÃO

Grande parte das radiografias de coluna lombar que recebemos são feitas a pedido de médicos clínicos e, estas, num número considerável das vezes, não são feitas em posição ortostática. Nessas ocasiões o especialista, revendo o caso, com o objetivo de determinar o valor do ângulo lombossacro, se vê obrigado a pedir uma nova radiografia em posição ortostática. Considerando-se a incidência simples de perfil, de longa data aventamos a hipótese de que o ângulo formado pela face superior e inferior da vértebra L_5 deve ter uma correlação com o ângulo lombossacro, em posição ortostática. Com base nessa hipótese, realizamos o presente estudo.

MATERIAL E MÉTODOS

Foram estudados 47 pacientes, 24 do sexo feminino (51%) e 23 do sexo masculino (49%), selecionados no Serviço de Triagem do Instituto de Ortopedia e Traumatologia do Hospital das Clínicas da FMUSP. Dava-se preferência aos acompanhantes e, entre eles, àqueles que não apresentavam queixa de lombalgia ou equivalentes. Eram feitas as radiografias nas incidências convencionais de frente e perfil em posição ortostática. Foram afastadas do presente estudo radiografias pertencentes a 7 pacientes, por apresentarem anomalias congênitas ou outras alterações, como graus variáveis de escoliose e acentuado achatamento vertebral por osteoporose[3 e 4]. O estudo final foi feito em 40 pacientes: 22 mulheres e 18 homens.

Em face de eventuais diferenças morfológicas existentes entre homem e mulher[1], resolveu-se estudar separadamente esses dois grupos. Não foram notadas diferenças estatisticamente significantes, motivo pelo qual os dados foram grupados.

Quanto à idade, foram selecionados pacientes desde a fase final do crescimento até o período que precede o início dos desabamentos vertebrais, habituais das idades avançadas, oriundos principalmente da osteoporose[2].

TABELA 1
Distribuição da freqüência segundo a idade

Idade (anos)	Freqüência	Proporção (%)
até 19	11	28,0
20 – 29	8	20,0
30 – 39	10	25,0
40 – 49	7	17,0
50 e mais	4	10,0

Idade mínima = 15 anos
Idade máxima = 58 anos
Média = 31 anos

* Trab. realiz. no Inst. de Ortop. e Traumat. do Hosp. das Clín. da Fac. de Med. da Univ. de S. Paulo.
1. Prof. Docente da Fac. de Med. da Univ. de S. Paulo.
2. Méd. Resid. do Hosp. das Clín. da Fac. de Med. da Univ. de S. Paulo.

TABELA 2
Distribuição de freqüência dos ângulos de L_5

Ângulo (graus)	Freqüência	Proporção (%)
menor que 9	12	30,0
9 – 10,99	16	40,0
11 – 12,99	9	22,0
13 e mais	3	8,0

Ângulo mínimo = 8,06 graus
Ângulo máximo = 14,95 graus
Média = 10,84 graus

TABELA 3
Distribuição de freqüência dos ângulos lombossacro

Ângulo (graus)	Freqüência	Proporção (%)
até 35,99	4	10,0
36 – 39,99	9	22,0
40 – 44,99	12	31,0
45 – 49,99	11	27,0
50 e mais	4	10,0

Ângulo mínimo = 31,94 graus
Ângulo máximo = 56,18 graus
Média = 43,65 graus

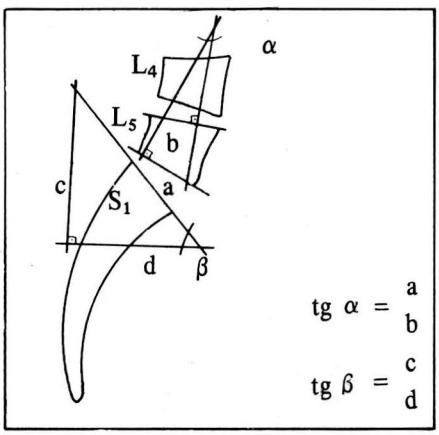

Fig. 1

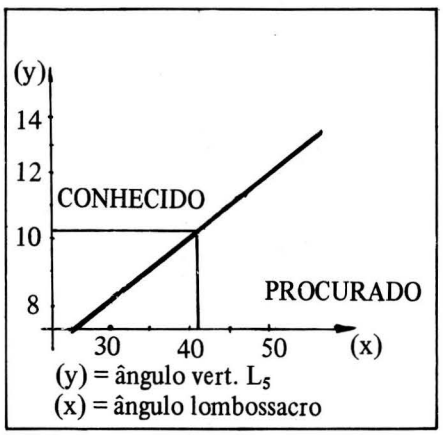

Fig. 2

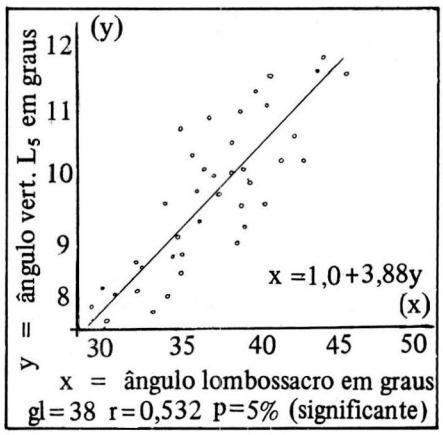

Gráfico 1

Traçado das linhas – Foi usado o traçado tradicional para a determinação do ângulo lombossacro, através de uma linha paralela ao topo de S_1, formando um ângulo com uma reta horizontal. Quanto ao ângulo de L_5, foram traçadas 2 linhas paralelas às rebordas vertebrais, uma proximal e outra distal. Daí foram traçadas perpendiculares a cada uma delas para se medir o ângulo[1]. Para a determinação do valor dos ângulos não foi usado transferidor, cuja precisão é pequena. Optou-se pela medida trigonométrica, que fornece valores de alta precisão (fig. 1).

No tratamento estatístico dos dados, considerando-se que sua distribuição é normal, foi usado teste *t* para as diferenças de média e análise de regressão. O nível de significância admitido foi de 5%.

RESULTADOS

Para todos os 40 casos estudados, cada um dos ângulos lombossacro corresponde a um ângulo de L_5. Cada um desses dados foi lançado com seus respectivos valores no gráfico 1.

Assim, o valor dos ângulos de L_5 se encontram no eixo vertical (ordenada) e os valores do ângulo lombossacro no eixo horizontal (abscissa).

Foi tentada também uma regressão entre a idade e o ângulo de L_5 e entre a idade e o ângulo lombossacro. Para ambos os casos a dispersão de dados foi de tal ordem que o valor de *r* não foi significante, sendo por isso abandonado.

COMENTÁRIOS

Se tivermos apenas uma chapa na incidência de perfil, feita com o paciente deitado, como acontece na maioria das vezes, podemos calcular facilmente o valor do ângulo lombossacro em posição ortostática.

Exemplo – Qual será o ângulo lombossacro ortostático para uma vértebra com ângulo de L_5 de 10,5 graus?

Valor ang. lombossacro = 1,0 + 3,88 (Valor ang. de L_5)

$x = 1{,}0 + 3{,}88\ y$ substituindo
$x = 1{,}0 + 3{,}88 \times 10{,}5$
$x = 41{,}74$ (Valor do ângulo lombossacro ortostático)

Esse mesmo valor pode também ser obtido pelo uso do gráfico, como mostra a fig. 2.

O valor acima calculado, do ponto de vista estatístico, oferece uma aproximação com um erro menor que 5%. Assim, trata-se de uma aproximação muito segura e de inegável valor prático.

CONCLUSÃO

Desde que não haja deformidades ou malformações:

a) Tendo-se o valor do ângulo da vértebra de L_5 obtido por um RX de perfil, podemos obter o valor do ângulo lombossacro em posição ortostática.

b) Quanto maior for o ângulo da vértebra L_5, maior será o ângulo lombossacro.

REFERÊNCIAS

1. Debrunner, H.U.: *Diagnóstico ortopédico*, Barcelona, Ed. Toray, 1968.
2. Nash, C.L. & Moe, J.H.: A study of vertebral rotation. *J.Bone Joint Surg.* (Am) 51:223, 1969.
3. Runge, C.F.: Roentgenographic examinations of the lumbosacral spine in routine pre-employement examinations. *J. Bone Joint Surg.* (Am) 36:75, 1954.
4. Shands Jr., A.R. & Bundens, W.D.: Congenital deformities of the spine. An analysis of the roentgenograms of 700 childrens. *Bull. Hosp. Joint Dis.* 17:110, 1956.

Complicações arteriais de fixação transesquelética da tíbia: análise de dois casos

G.C. Lucas[1]
G. Köberle[2]
J.C. Lane[3]

RESUMO

Os autores apresentam dois casos de lesão iatrogênica da artéria tibial anterior pela passagem de fio de Kirschner na tíbia, para fixação transesquelética. São descritos os aspectos relativos ao quadro clínico, tratamento cirúrgico e medidas de prevenção.

SUMMARY

Arterial complications at skeletal fixation of the tibia; discussion of two cases

Two cases of iatrogenic lesion of the anterior tibial artery by Kirschner wires, used for bipolar skeletal fixation of the tibia, are presented. The clinical aspects and surgical treatment are described, and measures to avoid this hazard are suggested.

1. Prof. assist. do Dep. de Cir. da Fac. de Ciências Méd. – Unicamp (Disc. de Cir. Vascular).

2. Prof. tit. do Dep. de Ortop. e Traumat. da Fac. de Ciências Méd. – Unicamp.

3. Prof. livre-doc. do Dep. de Cir. da Fac. de Ciências Méd. – Unicamp. (Chefe da Disc. de Cir. Vascular).

Verificou-se a ocorrência de traumatismo iatrogênico da artéria tibial anterior, determinada pela colocação de fio metálico na tíbia com finalidade de fixação transesquelética. Serão analisados o quadro clínico, o tratamento adotado e as medidas de prevenção deste tipo de acidente.

CASUÍSTICA

Estudo de dois doentes, atendidos no Hospital das Clínicas da Faculdade de Ciências Médicas da Universidade Estadual de Campinas, no período de fevereiro de 1976 a março de 1978.

Caso 1 – J.B.S., 16 anos. Queda de bicicleta em 11/10/75, com fratura do terço distal da tíbia e fíbula direitas. Tratado em outra cidade com fixação tripolar durante um mês e, a seguir, gesso longo mantido por três semanas.

Após a retirada do gesso, passou a referir dores fortes e edema da perna direita, acompanhados de calor e tumor localizados na face ântero-lateral do terço superior desta perna. Com a hipótese de abscesso, foi submetido a drenagem desta região, com saída de líquido sanguinolento. No segundo dia após a drenagem, houve saída de aproximadamente 500ml de sangue pelo dreno, seguido de novo episódio no quinto dia.

Foi então encaminhado a este hospital com suspeita de osteomielite e distúrbio de coagulação. Ao exame físico, verificou-se bom estado geral, porém estava anemiado. Pulso = 100 bat./min; P.A. = 135/80mmHg; temp. = 37,2°C. Membro inferior direito: edema intenso associado a aumento de temperatura na face ântero-lateral.

Incisão de drenagem na face lateral com presença de coágulos (fig. 1). Cicatrizes de passagem de fio metálico. Pulsos presentes e normais, ausência de sopros. Paresia de musculatura da loja ântero-externa da perna, com impossibilidade de realizar a dorsiflexão completa do pé. Exames laboratoriais: H_b = 10,8g/ml, Ht = 36, coagulograma = normal. Realizada radiografia simples e arteriografia do membro inferior direito (fig. 2a,b). Com o diagnóstico de pseudo-aneurisma da artéria tibial anterior, foi submetido a cirurgia em 25/02/76: acesso inicial à artéria poplítea através de incisão no terço superior da perna, ao nível do bordo medial da tíbia, e reparo da artéria com cadarço. A seguir, acesso à artéria tibial anterior através de incisão longitudinal, de aproximadamente 10cm, na face lateral da perna entre o terço médio e superior. Dissecção entre os músculos tibial anterior e flexor longo dos dedos e abertura da loja do pseudo-aneurisma. Saída de aproximadamente 1.000ml de coágulos, identificada a perfuração da artéria tibial anterior, que foi ligada acima e abaixo da lesão. Evolução: Boa evolução no pós-operatório imediato, com regressão do edema. Ausência de pulso pedioso direito, pulso tibial posterior direito normal. Foi submetido a tratamento fisioterápico e seis meses após a cirurgia houve recuperação completa da dorsificação do pé direito.

Caso 2 – G.L.J., 19 anos. Desde o nascimento apresenta pernas tortas. Começou a deambular aos 15 meses e a deformidade passou a se acentuar. Aos 7 anos apoiava-se na face lateral dos tornozelos, sendo nesta época submetida a cirurgia corretiva em outro serviço. Após a cirurgia verificou o aparecimento progressivo de varizes na face lateral da perna direita, que se acentuaram nos últimos quatro anos, quando passou a notar pulsações intensas nesta região.

Exame físico: Bom estado geral, pulso = 80 bat./min; P.A. = 110/60 mmHg; temp. = 36,5°C. Presença de *genu varum* bilateral acentuado (fig. 3); cicatrizes cirúrgicas de aproximadamente 10cm nas regiões anteriores infrapatelares e nas regiões anteriores dos terços distais das pernas direita e esquerda, além de cicatrizes de passagem de fios metálicos nos terços superiores das pernas. Membro inferior direito: aumento de volume da perna, varizes calibrosas e em grande quantidade, pulsáteis, localizadas na face lateral da perna. Frêmito intenso e sopro tipo maquinário difuso por toda a perna, sendo mais intenso na face lateral do terço superior. À compressão da artéria poplítea, observa-se diminuição da freqüência cardíaca de 80 bat./min para 68 bat./min. Pulsos tibial posterior e pedioso presentes e normais. Realizadas radiografia simples e arteriografia dos membros inferiores (fig. 4a,b).

Com o diagnóstico de fístula arteriovenosa entre os vasos tibiais anteriores, foi submetida à cirurgia em 30/03/78: acesso inicial à artéria poplítea através de incisão no terço superior da perna, ao nível do bordo medial da tíbia, e reparo da artéria com cadarço. A seguir acesso aos vasos tibiais anteriores através de incisão longitudinal, de aproximadamente 10cm, na face lateral da perna entre o terço médio e superior. Dissecção dos vasos participantes da fístula e realizada ligadura proximal e distal da artéria tibial anterior e das veias

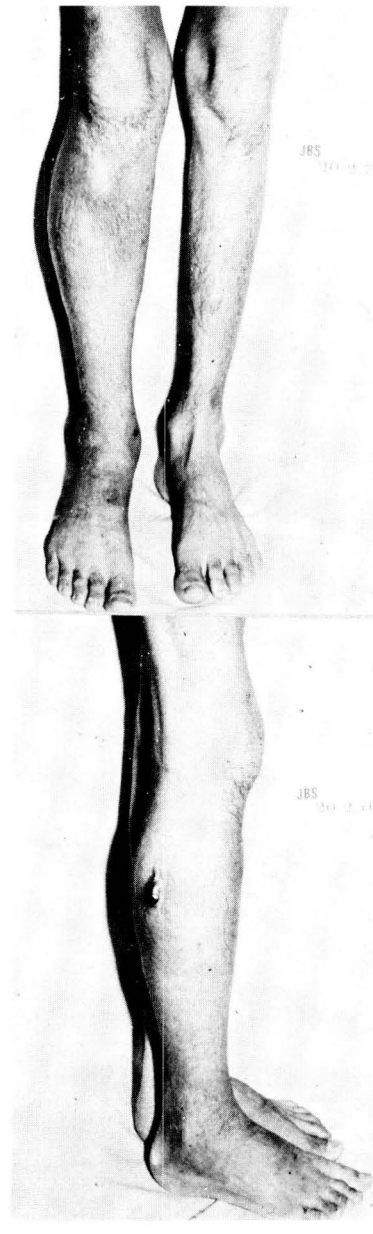

Fig. 1 – *Vista ântero-posterior e de perfil dos membros inferiores. Observa-se aumento de volume intenso e presença de incisão de drenagem com coágulo.*

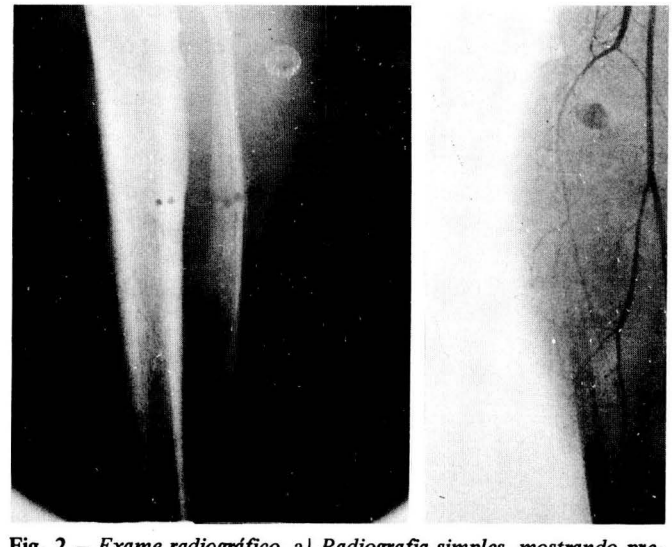

Fig. 2 – *Exame radiográfico.* a) *Radiografia simples, mostrando presença de orifício de passagem de fio de Kirschner na cortical posterior no terço superior da tíbia e orifícios no terço médio de tíbia e fíbula;* b) *Arteriografia demonstrando a presença de um falso aneurisma.*

tibiais anteriores, abertura destes vasos, identificação do orifício fistuloso, com aproximadamente 0,5cm de diâmetro e sutura do mesmo. Evolução: Boa evolução pós-operatória, com regressão das varizes e desaparecimento do frêmito e sopro. O pulso pedioso se manteve presente e normal, assim como o tibial posterior. Observou-se diminuição da força dos dorsiflexores do pé, porém houve recuperação da movimentação completa, três meses após a cirurgia.

DISCUSSÃO

A ocorrência de lesão iatrogênica da artéria tibial anterior durante a aplicação de fio metálico na tibia para tração esquelética ou fixação bipolar é rara. Na revisão da literatura, nos últimos 15 anos não se encontram publicações específicas a este tipo de acidente. Apenas Dillard, em 1968, numa revisão de 85 traumatismos arteriais em várias localizações, cita que em um dos casos a lesão da artéria poplítea foi provocada por fio de Kirschner aplicado no terço distal do fêmur.

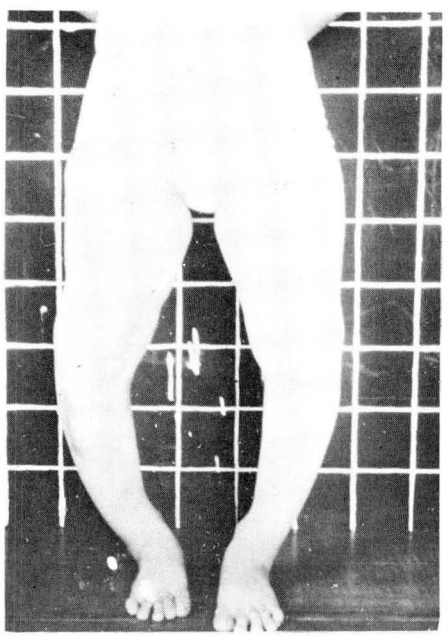

Fig. 3 – *Vista da paciente mostrando o grau de deformidade.*

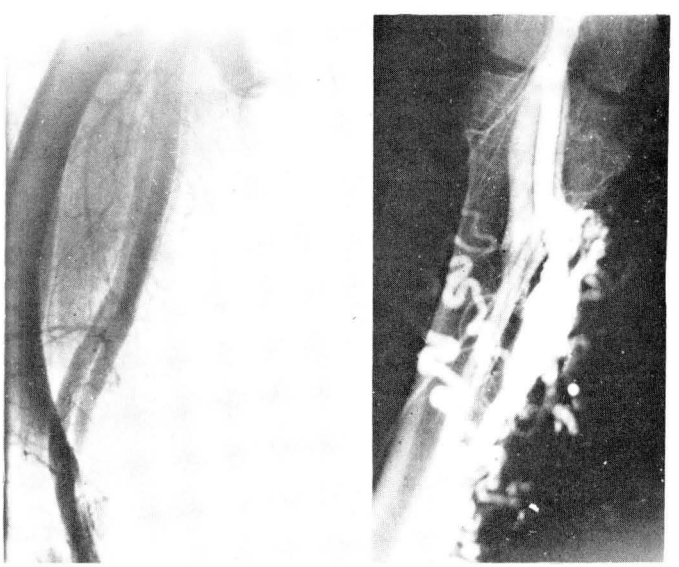

Fig. 4 – a) *Arteriografia demonstrando contrastação simultânea da artéria e veia femorais;* b) *Arteriografia demonstrando a presença de fístula arteriovenosa dos vasos tibiais anterior no 1/3 proximal da perna e presença de varizes calibrosas.*

Dencker, em 1964, faz revisão de 1.005 aplicações de fios metálicos nos membros inferiores com objetivo de estudar as complicações do método, concluindo que as complicações durante a hospitalização ocorrem menos freqüentemente quando a aplicação é feita na tuberosidade de tíbia em comparação ao terço distal do fêmur. Refere 5% de complicações em toda a série, incluindo infecção, migração do fio seccionado a cortical anterior e lesão nervosa, não referindo porém a ocorrência de lesão vascular.

Nestes dois doentes as manifestações clínicas se exteriorizaram numa fase tardia, configurando quadro característico de síndrome tumoral, pseudo-aneurisma e fístula arteriovenosa respectivamente, não havendo referências a fenômenos isquêmicos ou hemorrágicos que permitissem a suspeita da lesão no momento do acidente. Especialmente no primeiro caso, o aumento difuso do membro, verificado após o tratamento com aparelho gessado, poderia sugerir o quadro de trombose venosa profunda (fig. 1), muito comum nesta eventualidade, tendo sido o exame arteriográfico muito útil no esclarecimento do diagnóstico.

Desperta atenção a extrema suscetibilidade dos ramos do nervo ciático poplíteo externo a agressões, determinando nos dois doentes paralisia da musculatura da loja ântero-externa da perna. No intuito de prevenir a lesão nervosa, devem ser evitados os gessos circulares e curativos compressivos no pós-operatório imediato e deve ser feita vigilância contínua nesse período para detectar precocemente uma possível compressão, com conseqüente impossibilidade de realizar a dorsiflexão do pé. No primeiro caso, ocorreu pré-operatoriamente em função da compressão pelo pseudo-aneurisma e, no segundo, no período pós-operatório, provavelmente em função do edema traumático do ato cirúrgico. Felizmente em ambos os casos houve recuperação funcional completa após seis e três meses respectivamente de tratamento fisioterápico.

A tática cirúrgica adotada nos dois casos, que constou de reparo prévio da artéria poplítea através de acesso medial e, a seguir, abordagem do feixe vascular tibial anterior por acesso lateral, se mostrou eficiente e segura. A conduta de ligadura dos vasos tibiais anteriores não trouxe problemas isquêmicos, uma vez que se tratava de pacientes jovens com as artérias tibiais posteriores normais; inclusive no segundo caso, portador de fístula arteriovenosa crônica, o pulso pedioso se manteve presente no pós-operatório, em função do intenso desenvolvimento da circulação colateral.

No aspecto preventivo, é de importância o cuidado de introduzir o fio metálico inicialmente pelo lado de maior risco de lesão do feixe vásculo-nervoso, pois no início a direção do fio pode ser bem controlada, o que não ocorre após atravessar a tábua óssea quando pode se desviar. Desta maneira, ao se utilizar de tração ou fixação esquelética no terço superior da tíbia, o fio deve ser aplicado no sentido látero-medial e no terço inferior do fêmur no sentido medial-lateral.

O erro na introdução do fio de Kirschner no primeiro caso fica bem evidenciado na radiografia, pois, como também foi feita transfixação da fíbula, fica demonstrado que o fio foi colocado muito posteriormente, atingindo desta maneira os vasos (fig. 2a).

REFERÊNCIAS

1. Dencker, H.: Wire traction complications associated with treatment of femoral shalf fractures. *Acta Orthop. Scand.* 35: 158-163, 1964.
2. Dillard, B.M., Nelson, D.L. & Normann Jr., H.G.: Review of 85 major traumatic arterial injuries. *Surgery* 63: 391-395, 1968.

Posturas preferenciais das regiões articulares dos membros no recém-nato e sua importância na paralisia cerebral*

Pesquisa sobre 100 recém-natos normais

Enéas Brasiliense Fusco[1]
Sérgio Augusto Xavier[2]
Arnaldo Valdir Zumiotti[2]

RESUMO

Os autores realizaram um estudo em 100 recém-natos a termo e sem qualquer patologia, a fim de pesquisar o padrão postural das regiões articulares dos membros e diferençar as posturas fisiológicas das patológicas, com vistas à semiologia cirúrgica da paralisia cerebral.

SUMMARY

Postural patterns of the joint regions of the limbs of newborns and its importance in cerebral palsy. A study on 100 normal newborns.

The authors carried out a study on 100 full term newborn without any diseases, in order to research the postural patterns of the joint regions of the limbs and to distinguish physiological and pathological patterns, with the purpose to improve surgical semiology in cerebral palsy.

O ser humano apresenta posturas preferenciais das regiões articulares, as quais a partir da posição fetal sofrem variações decorrentes do crescimento estrutural e do desenvolvimento neuromuscular. Estas variações têm sido estudadas em todas as idades, com ênfase, nas crianças[1], mas nos recém-natos são praticamente escassos os estudos sistematizados destas posturas preferenciais.

O estudo das posturas das regiões articulares dos membros, no recém-nato, reveste-se de importância, a fim de se conhecer as manifestações iniciais do tônus muscular, tanto o de repouso quanto o de ação que se esboça, as quais podem ser vistas com o recém-nato dormindo e acordado, bem como por este estudo tentar estabelecer-se quais os padrões posturais.

É ainda importante o exame sistemático das posturas das regiões articulares dos membros no recém-nato, pois, sabendo-se quais os padrões posturais, pode-se por eles analisar as posturas patológicas.

A análise das posturas patológicas do recém-nato apresenta interesse nos diferentes campos relacionados com o estudo da criança. Assim, pela análise destas posturas patológicas, malformações podem ser detectadas, principalmente do quadril[7] e do pé[6]. Também a análise destas posturas patológicas apresenta interesse pela possibilidade de se inferir a gravidade das lesões do sistema nervoso central, em crianças maiores e adultos, em virtude destas lesões poderem levar as regiões articulares dos membros a posturas que lembram aquelas do recém-nato normal.

---

* Trab. realiz. no Dep. de Ortop. e Traumat. da Fac. de Med. da Univ. de S. Paulo (Serv. do Prof. Flávio Pires de Camargo).
1. Livre-doc.; chefe do Grupo de Paralisia Cerebral.
2. Residente de Ortop. e Traumat.

Em especial, na paralisia cerebral, como é constante a persistência da imaturidade neuromuscular, é freqüente o aparecimento de posturas patológicas das regiões articulares dos membros, cujas posturas são patológicas pela idade cronológica, mas fisiológicas pela idade de desenvolvimento neuromuscular.

Nesta afecção, o conhecimento destas posturas patológicas auxilia na elaboração do diagnóstico precoce[4, 5] e na prevenção das deformidades decorrentes da persistência destas posturas, as quais são agravadas por posições inadequadas[3] em que são colocados comumente os pacientes. É de interesse bastante atual o conhecimento e a análise destas posturas patológicas, assim como do indivíduo como um todo, porque o tratamento fisioterápico precoce[2,8] tende a se subordinar à inibição destas posturas patológicas, embora o ponto alto do conhecimento seja a necessidade de diferenciar-se as posturas fisiológicas das patológicas, e as deformidades conseqüentes, quando se faz necessário um planejamento cirúrgico.

MATERIAL E MÉTODO

Foram examinados, no período de um ano (1976-1977), no Berçário do Hospital das Clínicas da Faculdade de Medicina da Universidade de São Paulo, cerca de 250 recém-natos a termo, de parto normal, com até 48 horas de vida. Do estudo foram excluídos, entretanto, aqueles que apresentavam qualquer patologia evidenciável, clínica e/ou laboratorialmente, ou que, embora normais, eram oriundos de partos distócicos. Contudo, pelas exclusões feitas, em virtude do acima exposto e do que vai ser relatado, o nosso material utilizável foi de 100 recém-natos.

Sobre este material foi aplicada uma metodologia uniforme. Examinou-se cada recém-nato primeiramente dormindo e depois acordado, em seu próprio berço, em decúbito dorsal horizontal e com todas as regiões articulares dos membros à vista.

Inicialmente, pela inspeção, analisaram-se as posturas das regiões articulares, tanto as dos membros superiores, isto é, ombro, cotovelo, radioulnar, punho, dedos e polegar, quanto as dos membros inferiores, isto é, quadril, joelho, tornozelo e artelhos. A seguir, verificou-se a redutibilidade das posturas de cada região articular nos diversos planos. No entanto, como anteriormente assinalado, muitos recém-natos foram excluídos da pesquisa, pois o exame da redutibilidade neles era conseguido com muita dificuldade.

PESQUISA E RESULTADOS

A aplicação da metodologia no material revelou que os dados obtidos podiam ser agrupados em três conjuntos: um deles relativo à distribuição de freqüência da postura das regiões articulares, com o recém-nato dormindo e acordado; outro, relativo à mudança de postura das regiões articulares quando considerado o mesmo recém-nato dormindo e acordado e, finalmente, um outro relativo à redutibilidade passiva das posturas das regiões articulares do recém-nato dormindo e acordado. As tabelas completas relativas a este estudo estão à disposição dos interessados.

Posturas das regiões articulares

Em 100 recém-natos normais, tanto dormindo quanto acordado, observou-se a seguinte distribuição da freqüência das posturas preferenciais das regiões articulares nos diferentes planos:

No membro superior

TABELA I

Posturas preferenciais nos planos

Regiões articulares	Sagital	Frontal	Transversal
Ombro	Neutro (100%)	Neutro (80%)	Neutro (60%)
Cotovelo	Flexão (95%)	–	–
Radioulnar	–	–	Neutro (80%)
Punho	Neutro (100%)	Neutro (100%)	–
Dedos	Flexão (80%)	Adução(100%)	–
Polegar	–	Empalmado(85%)	–

No membro inferior

TABELA II

Posturas preferenciais nos planos

Regiões articulares	Sagital	Frontal	Transversal
Quadril	Flexão (100%)	Abdução (80%)	Neutro (70%)
Joelho	Flexão (100%)	–	–
Pé	Neutro (50%)	–	Neutro (50%)
	Calcâneo (50%)	–	Varo (50%)
Artelhos	Neutro (50%)		
	Flexão (50%)	–	–

Mudança das posturas dormindo e acordado

Observou-se que a postura das regiões articulares nos diferentes planos e para ambos os lados, estando o recém-nato dormindo e acordado, apresentava algumas variações que foram estudadas. A freqüência das variações, contudo, foi sempre pequena (menor que 5%), exceto para algumas regiões articulares, onde foi ligeiramente superior. Nestes casos, entretanto, a postura final observada, isto é, com o recém-nato acordado, foi aquela considerada padrão para a respectiva região articular, exceto para o ombro, onde a variação da posição neutra para abdução foi de 12%.

Redutibilidade das posturas

Na verificação da redutibilidade das posturas das regiões articulares, nos diferentes planos e com o recém-nato dormindo e acordado, para ambos os lados, observou-se que em algumas das regiões articulares a redutibilidade foi total, enquanto que em outras não.

Assim:

1. Encontrou-se redutibilidade passiva de 100% nas posturas dos planos sagital, frontal e transversal, nos lados direito e esquerdo, para as seguintes regiões articulares:
   - radioulnar
   - punho
   - polegar
   - artelhos
2. Entretanto, a redutibilidade das posturas de algumas das regiões articulares consideradas não foi de 100%. Estas regiões articulares foram as seguintes:

Ombro

Verificou-se que houve, nas posturas dos planos frontal e transversal, redutibilidade em 100% dos recém-natos, tanto estando eles dormindo como acordados. No plano sagital a redutibilidade mostrou-se análoga, com exceção da flexão, a

qual para o lado direito apresentou-se redutível em 50%, tanto dormindo como acordado, e para o lado esquerdo 66%, quando dormindo e 50% quando acordados.

Cotovelo

Nesta região articular, onde os movimentos se fazem apenas no plano sagital, encontrou-se redutibilidade de 100% para todas as posturas assumidas no lado direito dos recém-natos. Já no lado esquerdo, a flexão mostrou-se redutível em 98,9% dos casos, tanto estando os recém-natos dormindo como acordados.

Dedos

Verificou-se redutibilidade total em todas as posturas para o lado direito. Quanto ao lado esquerdo, a redutibilidade não foi total na flexão, estando os recém-natos dormindo ou acordados, sendo as percentagens 98,6% e 98,7%, respectivamente.

Quadril

Em todas as posturas dos planos frontal e transversal, a redutibilidade revelou-se igual a 100% em todos os recém-natos, tanto estando dormindo como acordados. Quanto ao plano sagital, houve redutibilidade em 4% dos recém-natos na postura de flexão (dormindo e acordados), quando se pesquisou o lado direito. Já no lado esquerdo, encontraram-se 4% e 5% de redutibilidade na flexão dormindo e na flexão acordado, respectivamente.

Joelho

Quanto ao joelho direito, no plano sagital, encontrou-se redutibilidade em 8% dos recém-natos na postura de flexão quando dormindo e igualmente na de flexão quando acordados. Para o joelho esquerdo, houve a mesma percentagem de redutibilidade quando os recém-natos estavam na postura de flexão e acordados e de 9,1% quando dormindo.

Pé

No plano sagital, verificou-se redutibilidade total em todas as posturas, estando os recém-natos tanto dormindo como acordados.

Quanto ao plano transversal, houve redutibilidade de 97,4% na postura de varismo quando dormindo, e de 97,2% com os recém-natos acordados, isto para o lado direito. Já quanto ao lado esquerdo, a redutibilidade foi de 97,3% para a mesma postura com os recém-natos dormindo.

ANÁLISE E COMENTÁRIOS

A análise da pesquisa revelou que os recém-natos apresentaram posturas bem definidas das regiões articulares dos membros, as quais podem ser consideradas posturas preferenciais ou padrão.

A afirmação de que a criança é um ser fletido desde o nascimento, cujo padrão flexor pouco a pouco-se altera pelas variações do tônus até que este se torne preponderantemente antigravitário, não deve, entretanto, ser tida como uma afirmação absoluta. Assim, a análise da pesquisa revelou a existência de tal padrão apenas no cotovelo, nos dedos, no quadril, nos joelhos e nos artelhos, não a revelando nas demais regiões articulares, as quais se mostraram sempre em posição neutra. Por outro lado, diferentemente do observado no plano sagital, a análise do plano frontal revelou que é consistente a idéia de um padrão de abdução do quadril e de flexoabdução do polegar (polegar empalmado), com colocação neutra das demais regiões articulares. O padrão no plano transversal, no entanto, foi sempre neutro.

Ainda pela análise da pesquisa, verificou-se que em algumas regiões articulares houve variação das posturas preferenciais quando os recém-natos estavam dormindo ou acordados. Entretanto, se as diferenças percentuais de probabilidade não significativa (5%) não forem levadas em conta, e como esta variabilidade mostrou-se diminuta, pode-se concluir que praticamente não houve variação do comportamento das regiões articulares dos membros, quando considerados os padrões dormindo e acordado.

Ademais, a análise dos dados revelou que as posturas preferenciais eram totalmente redutíveis à manipulação, fazendo exceção as flexões do quadril e do joelho, que eram de redutibilidade difícil e parcial, podendo essas flexões serem até irredutíveis, embora a redutibilidade das regiões articulares tenha sido sempre mais difícil com o recém-nato acordado, fato este concorde com a diferença do tônus.

Em face da pesquisa, alguns comentários devem ser assinalados, por sua importância no tratamento da paralisia cerebral.

Inicialmente, verifica-se que nas posturas de certas regiões articulares, como nas flexões do quadril, joelho e no polegar empalmado, a redutibilidade é mais dificilmente obtida, havendo até irredutibilidade, o que nos faz inferir que não é de se excluir a possibilidade de que haja uma relação com a gravidade das deformidades ocasionadas por distúrbios da motricidade.

Nota-se, também, que grande parte das regiões articulares dos membros apresenta padrões posturais que podem ser considerados fisiológicos, quando contidos em determinados estados do desenvolvimento neuromuscular, e que em certas regiões articulares há posturas, como a adução de quadril e pé eqüino, que sempre serão consideradas, desde o início, como patológicas.

O presente estudo é rico em informações, abrindo campo para futuras pesquisas.

CONCLUSÕES

1. Os recém-natos apresentam postura preferencial nas diferentes regiões articulares dos membros.
2. O padrão postural não é praticamente modificado, estando os recém-natos dormindo ou acordados.
3. O padrão postural mostra-se análogo para ambos os lados nas diversas regiões articulares.
4. A redutibilidade das posturas foi conseguida em quase todas as regiões articulares.
5. Em algumas regiões articulares (quadril e joelho), as posturas apresentam-se irredutíveis.
6. Nos paralisados cerebrais, em face do padrão e do desenvolvimento neuromuscular, a grande maioria das posturas pode ser considerada fisiológica, embora outras (adução do quadril e pé eqüino) são consideradas sempre patológicas.

REFERÊNCIAS

1. Asher, C.: *Variações da postura na criança.* São Paulo, Ed. Manole, 1976, Trad.
2. Bobath, B.: *A deficiência motora em pacientes com paralisia cerebral.* São Paulo, Ed. Manole. 1976. Trad.
3. Fulford, G.E. et al.: Position as a cause of deformity in children with cerebral palsy. *Dev. Med. Child Neurol.* 18: 305-314, 1976.
4. Grisoni-Colli, A.: *Diagnosi precoci di paralisi cerebrale infantili. In* 1º simpósio mediterraneo sulla paralisi cerebrale. Roma, Cappelli, 1965. pp. 1-10.
5. Köng, E.: *Early detection and diagnosis of cerebral palsy. In* 1º simposio mediterraneo sulla paralisi cerebrale. Roma, Cappelli, 1965. pp. 11-12.
6. Paccola, C.A.J.: Incidência de pé calcâneo valgo em recém-nascidos a termo. *Rev. Brasil. Ort.* 10: 341-352, 1975.
7. Prado, J.C.L. et al.: Importância da pesquisa da posição fetal em recém-nascidos no diagnóstico das malformações congênitas. *Rev. Brasil. Ort.* 10: 353-370, 1975.
8. Semans, S.: The Bobath concept in treatment of neurological disorders. *Am. J. Phys. Med.* 46: 732-788, 1967.

Índice talus-calcaneano*

João D.M.B. Alvarenga Rossi[1]
Fernando Gaspar Miranda[2]

RESUMO

Os autores estudaram 66 pacientes com pés normais e 26 pacientes com pés talos vertical hipermóveis, utilizando um índice astrágalo-calcaneano. Foram comparados os dados e resultados, obtendo-se o valor do índice maior nos pés talos vertical hipermóveis, em relação aos pés normais, o que demonstra uma diminuição relativa do calcâneo em pés talos vertical hipermóveis.

SUMMARY

Talus-calcanean index

The authors studied 66 patients with normal feet and 26 with vertical hypermobile talus, using a talus-calcanean index. The data and results obtained were compared, showing a higher index in the feet with vertical hypermobile talus than in normal ones. This indicates a relative reduction of the calcaneus in hypermobile vertical talus feet.

INTRODUÇÃO

Desde que Evans[1], em 1968, estendeu a operação do alongamento do calcâneo para os pés talos vertical hipermóveis, começamos a nos preocupar com o tamanho do calcâneo em relação ao talus.

Na análise de radiografias de pacientes normais e pacientes portadores de pés talos vertical hipermóveis, tem-se a impressão que o tamanho do calcâneo é relativamente menor no pé talus vertical; com isso em mente, foi usado um índice, levando-se em conta os comprimentos do eixo maior do talus e do calcâneo (fig. 1). Nossa hipótese era a de que, em virtude da diminuição relativa do calcâneo no pé talus vertical hipermóvel, o índice talus-calcaneano fosse maior do que nos pés normais.

MATERIAL E MÉTODOS

O material analisado é proveniente do Instituto de Ortopedia e Traumatologia do Hospital das Clínicas de São Paulo.

No estudo realizado, foram analisados 66 pacientes com pés normais e 26 pacientes portadores de pés talos vertical hipermóveis; foram realizadas radiografias de perfil com carga, em que se fazia uma medida direta no talus (fig. 1). No talus traçou-se a linha entre a proeminência articular para o escafóide e sua apófise posterior.

No calcâneo a linha foi traçada entre a superfície articular para o cubóide e a tuberosidade posterior da calcâneo (fig. 1). No índice, o valor do diâmetro do talus foi colocado no numerador e o do calcâneo no denominador.

As medidas foram realizadas em radiografias de perfil e com carga, nas quais o talus sofre um deslocamento axial maior do que o eixo do calcâneo. Assim, a medida do talus sofre um encurtamento significativamente maior que o calcâneo. Na realidade, estamos medindo as projeções dos eixos (catetos), que dependem dos ângulos "a" e "b" formados (fig. 2), e do comprimento real dos ossos.

---

* Trab. realiz. no Inst. de Ortop. e Traumat. do Hosp. das Clín. da Fac. de Med. da Univ. de S. Paulo (Serv. do Prof. Flávio Pires de Camargo).
1. Prof. livre-doc. da Fac. de Med. da Univ. de S. Paulo.
2. Méd. resid. do Inst. de Ortop. e Traumat. do Hosp. das Clín. da Fac. de Med. da Univ. de S. Paulo.

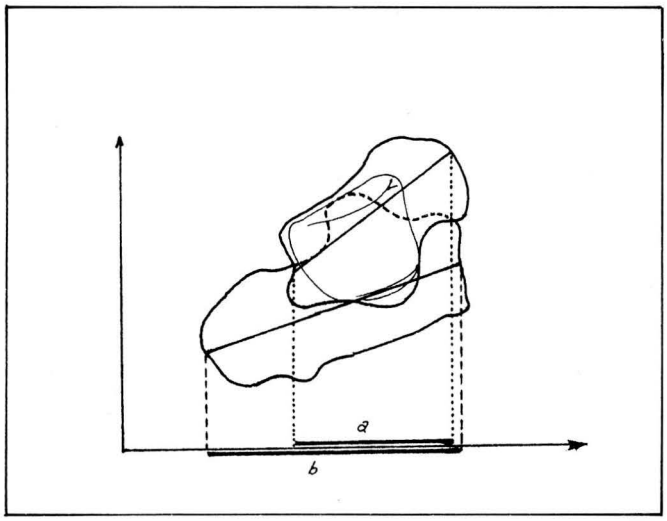

Fig. 1

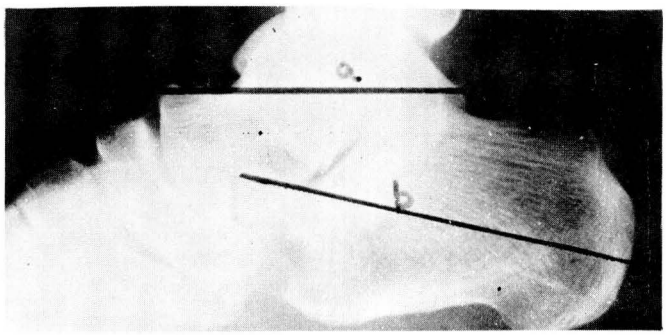

Fig. 2

RESULTADOS

Os resultados obtidos nos 66 pacientes normais e 26 pacientes portadores de pés talos vertical hipermóveis foram os seguintes:

TABELA 1

Distribuição de Freqüências Segundo Idade (Pés Normais)

idade (anos)	freqüência	proporção (%)
até 15	7	10%
16 – 30	18	27%
31 – 45	23	35%
46 – 60	16	25%
mais de 60	2	3%

– Idade mínima: 3 anos
– Idade máxima: 71 anos

TABELA 2

Distribuição de Freqüências Segundo Idade (Pés Talos Vertical)

idade (anos)	freqüência	proporção (%)
até 2	12	47%
3 – 5	9	35%
6 – 8	4	15%
mais de 8	1	3%

– Idade mínima: 2 meses
– Idade máxima: 12 anos

TABELA 3

Média e desvios padrões dos eixos do talus e calcâneo

eixos	pés normais média em cm e (DP)	pés talos vertical média em cm e(DP)
Calcâneo	8,10(±0,76)	3,28(±0,10)
Talus	6,06(±0,53)	2,58(±0,83)

Na tabela 3, verifica-se acentuada diferença nas medidas entre os pés normais e os pés talos vertical hipermóveis; isto foi devido ao fato de serem as medidas dos pés normais tomadas em adultos e as medidas nos pés talos vertical tomadas em crianças.

TABELA 4

Índice e desvio-padrão talus-calcaneano

pés	índice (DP)
normais	0,74(%±0,42)
pés talos vert.	0,78(±0,51)

"t" = 2,352; gl = 90; e "p" = 2,08% (significativo).

COMENTÁRIOS

As medidas foram realizadas em radiografias de perfil e com carga; nestas condições mostra-se um valor praticamente real para as medidas do talus. Pelo deslocamento tridimensional dos ossos, talvez seja útil fazer medidas em peças anatômicas, ou tentar medidas cirúrgicas.

Somente o futuro poderá provar ou não a existência de um encurtamento relativo do calcâneo. Pelo insucesso das operações de alongamento, mostrando que a patologia é outra e essa diferença encontrada representa um artifício radiográfico.

Apesar do grande deslocamento angular do eixo do talus que ocorre nos pés talos vertical hipermóveis, e que desfavorece o valor do índice, o valor deste ainda favoreceu aos pés patológicos. Se conseguirmos medir o valor real do eixo do talus, o valor do índice seria ainda maior. Esse fato fala a favor de uma sensível diminuição relativa do calcâneo, pois em nossos casos o valor do calcâneo foi de 74% nos pés normais e de 78% nos pés patológicos.

CONCLUSÃO

O índice talus-calcaneano é maior nos pés talos vertical hipermóveis, o que demonstra uma diminuição relativa do calcâneo.

REFERÊNCIAS

1. Evans, D.: A new operation for the valgus foot. *J. Bone Joint Surg.* (Br) 50:676, 1968.
2. Eyre, L.A.: Congenital vertical talus. *J. Bone Joint Surg.* (Br) 49: 212, 1967.
3. Harrold, A.J.: Congenital vertical talus in infancy, *J. Bone Joint Surg.* (Br) 49:538, 1967.

Osteossíntese fechada dos ossos longos pela técnica de Kuntscher

Paulo Custódio[1]
Édio Lotufo[1]
B. Murilo de Godoy[1]
Joaquim Sucena Rasga[1]
Manoel Antônio Cuiabano[1]

RESUMO

Os autores descrevem as técnicas cirúrgicas para a osteossíntese fechada de Kuntscher e analisam 131 casos operados. Concluem que a osteossíntese fechada é a melhor indicação para fraturas diafisárias dos ossos longos.

SUMMARY

Closed osteosynthesis of long bones by Kuntscher's technique

The authors present 131 cases of transverse fractures of the humeral, femoral and tibial shafts treated with closed intramedullary nailing, using Kuntscher's technique. They conclude that it is the best type of treatment for transverse fractures of long bones.

INTRODUÇÃO

A partir de minucioso exame da literatura existente, constatamos que, no desenvolvimento de estudos pertinentes à Ortopedia, o cirurgião vem defrontando com um sério problema, ou seja, o de como resolver a fixação rígida de um osso longo e a mobilização precoce das articulações adjacentes.

Encontramos em W. Jones a afirmativa: "Para que uma fratura se consolide é necessária uma rígida imobilização por tempo suficiente"; Campbell afirma "rígida imobilização da fratura e a mobilização precoce das articulações"; Egger's estabeleceu um princípio, tanto clínico como experimental, após redução: o contato contínuo dos fragmentos, sob baixa pressão, favorece a consolidação. Concluimos, então, que uma cirurgia óssea deverá ter, tanto quanto possível:

- rígida imobilização
- mobilização precoce das articulações
- contato contínuo dos fragmentos.

Podemos afirmar que *Kuntscher fechado* é a cirurgia que satisfaz essas exigências. Acreditamos ainda que o enxerto ósseo em uma pessoa adulta jovem é um elemento considerável na consolidação de uma fratura. Na cirurgia de *Kuntscher fechado* há deposição de osso esponjoso ao nível do foco de fratura levado pela fresa elétrica.

HISTÓRICO

A osteossíntese fechada foi idealizada por Kuntscher, em Hamburg, na Alemanha, e apresentada no congresso de Berlim, em 1940. Sua técnica foi aperfeiçoada em 1962, com a inovação do fresamento progressivo. Introduzida no Brasil em 1968, por Peter Kux, em Belo Horizonte, Minas Gerais.

METODOLOGIA E MATERIAL USADO

Nosso material constou de 131 casos de fraturas diafisárias dos ossos longos, conforme quadro abaixo:

Osso fraturado	Nº de Casos		Total
	Masc.	Fem.	
Úmero	11	09	20
Fêmur	43	25	68
Tíbia	47	06	53

1. Ortopedistas do Serv. de Ortop. e Traumat. da Santa Casa de Misericórdia de Cuiabá.

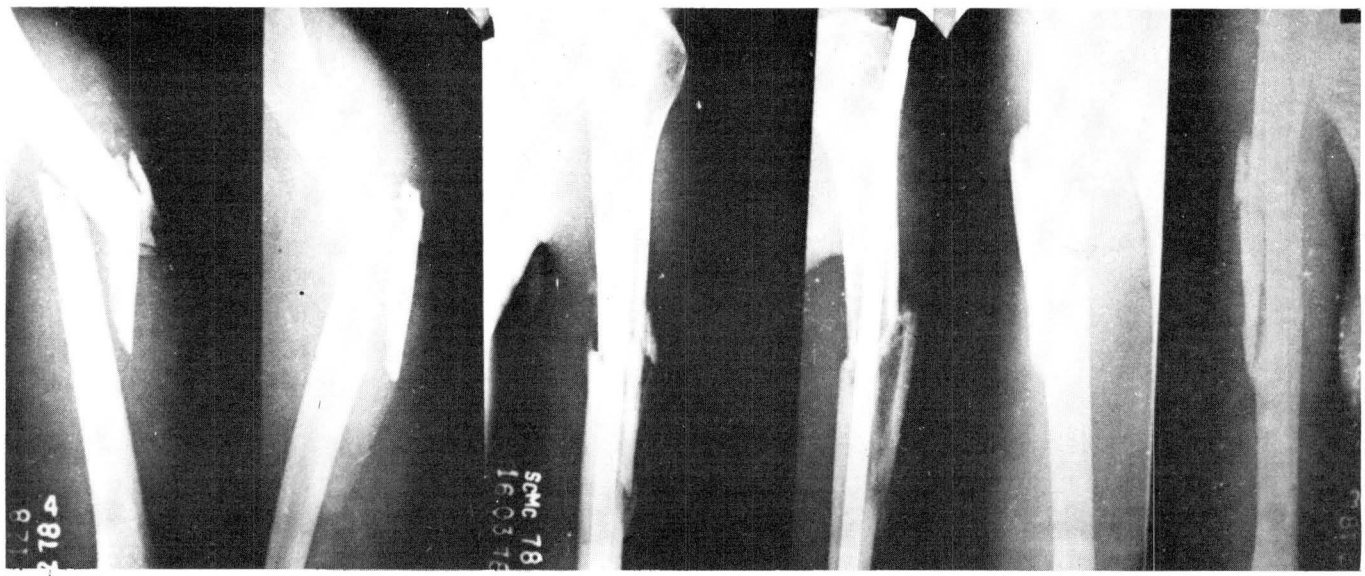

Fig. 1 – *Radiografias de pacientes operados de fratura de úmero*

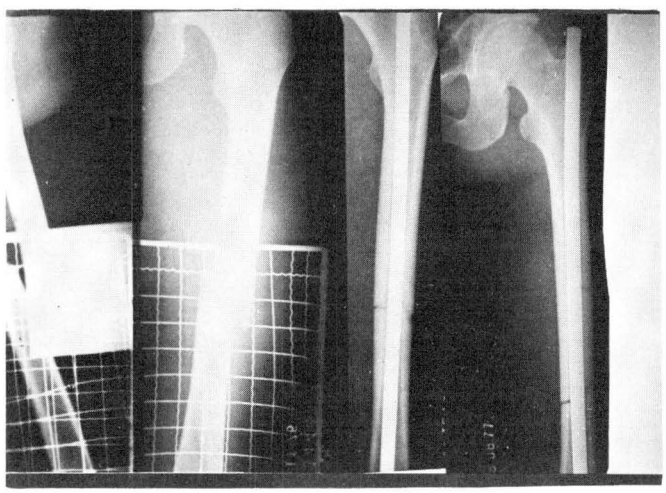

Fig. 2 – *Radiografias de pacientes operados de fratura do fêmur*

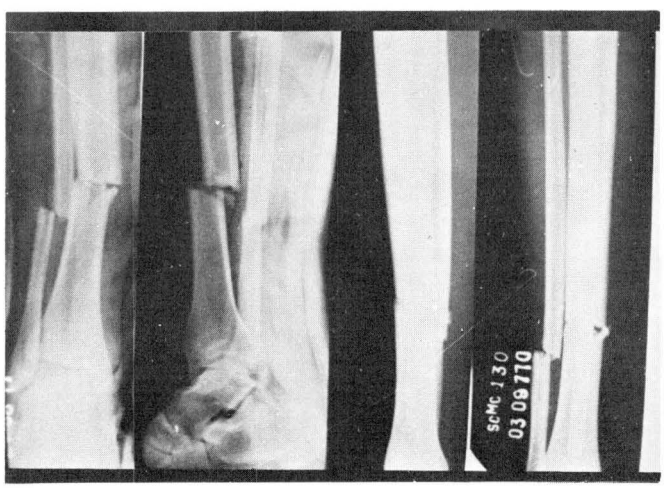

Fig. 3 – *Radiografias de pacientes operados de fratura de tíbia*

Os pacientes foram submetidos a cirurgia no período de 12 a 72 horas após internação. O paciente mais novo tinha 13 anos e o mais idoso 84 anos.

De fevereiro de 1976 a abril de 1978 foram operados 131 casos. Utilizamos a haste de Kuntscher alemã em 41 casos e a haste nacional em 90 casos. Observamos que nas cirurgias realizadas com a haste de fabricação alemã não se registrou nenhuma dificuldade peroperatória, enquanto que naquelas realizadas com a haste de fabricação nacional em 14 casos foram registradas algumas dificuldades. As vias de acesso que seguimos durante a operação foram as mesmas descritas por Kuntscher.

Técnicas cirúrgicas

Indicações: A osteossíntese fechada está indicada em fraturas diafisárias transversas e ao nível do estreitamento do canal medular dos ossos longos.

Técnica cirúrgica para o úmero:

1. Paciente sob anestesia geral e em decúbito dorsal;
2. Cuidados antissépticos;
3. Incisão de 1cm anteriormente ao nível do tubérculo maior do úmero;
4. Perfuração com um perfurador especial manual indo ao encontro do canal medular;
5. Introdução do fio guia no fragmento proximal e, sob controle de circuito fechado de TV, introduzir no fragmento distal;
6. Fresamento do canal medular com fresas flexíveis;
7. Medida do comprimento e espessura da haste de Kuntscher;
8. Introdução da haste;
9. Retirada do fio guia;
10. Completar a introdução da haste e impactação da fratura;
11. Controle com o circuito fechado de TV;
12. Sutura do tecido epitelial.

Pós-operatório – Paciente com tipóia por 20 dias; exercícios para cotovelo e ombro. Com 40 dias, liberamos o paciente para suas ocupações habituais. A retirada da haste se faz com 8 meses.

Técnica cirúrgica para o fêmur:

1. Paciente sob raquianestesia ou anestesia geral e em decúbito lateral, com apoio isquiático na mesa ortopédica e tração do membro a ser operado;

2. Incisão de 1cm sobre o grande trocânter;

3. Perfuração manual do grande trocânter;

4. Demais tempos como na cirurgia do úmero.

Pós-operatório – Deambulação precoce no 3º dia com auxílio de um par de muletas. Exercícios para quadríceps nos 30 primeiros dias. Com 40 dias, é feito controle e liberados para marcha com uso de muleta. Muitos de nossos pacientes já chegam ao serviço sem as muletas, quando completam os 40 dias. Geralmente, com 50 dias, já liberamos o paciente para suas ocupações habituais. A haste é retirada um ano após cirurgia.



Fig. 4 – *Mesa com o material especializado de Kuntscher: perfurador manual, protetor de pele, fios guias e fresas flexíveis de nºs 8 –15mm. Observam-se ainda motor elétrico, chicote e mandril.*

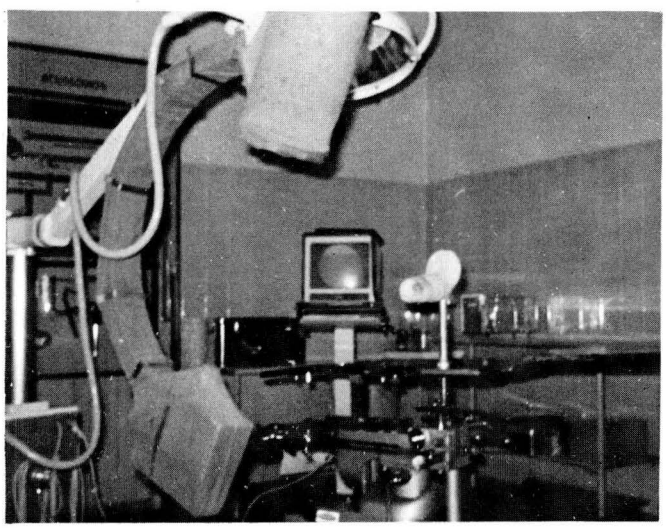

Fig. 5 – *Sala de cirurgia com a mesa ortopédica com suporte especial para apoio isquiático e o circuito fechado de TV*

Técnica cirúrgica para a tíbia:

1. Paciente sob anestesia geral ou raquianestesia, em decúbito dorsal na mesa ortopédica e apoio na fossa poplítea, com tração no membro a ser operado;

2. Incisão de 1cm, paralela à inserção do tendão rotuliano;

3. Perfuração na linha ou área intercondiliana posterior à tuberosidade anterior da tíbia com perfurador manual;

4. Demais tempos como na cirurgia do úmero.

Complicações observadas nas cirurgias de Kuntscher

No quadro abaixo apresentamos as complicações surgidas no pós-operatório imediato nos 131 casos operados. Não registrada nenhuma complicação tardia.

Diagnóstico	Tíbia	Femur	Úmero
Rotação de membro	01	02	00
Edema intenso	04	02	01
Haste bloqueando articulação	02	00	01
Paralisia do N. ciático popliteu externo	00	–	–
Fístula sinovial a nível do foco de fratura	01	00	00
Infecção	01	00	00

Das complicações acima nenhuma foi considerada grave. Medidas tomadas de imediato foram solucionadas. Para os membros com rotação foi colocado gesso curto com dispositivo anti-rotatório, por 21 dias. Para os edemas intensos, a elevação do membro operado. Nos casos de bloqueio articular, que consideramos erro grave do cirurgião, o paciente foi submetido à troca de haste. Para a infecção, foi feito tratamento colocando um gesso longo, curativos e antibioticoterapia, sem a retirada da haste. Após 30 dias, o processo cedeu.

Devido à posição do paciente na mesa ortopédica para a cirurgia da tíbia, é possível que haja compressão e paralisia transitória do nervo ciático popliteu externo, conforme observação em outros serviços. Mas nos nossos casos até agora não ocorreu tal complicação. O caso mais interessante foi o da fístula de líquido sinovial, no foco de fratura. No caso, apareceu uma bolsa serosa ao nível do foco de fratura no 1/3 médio da tíbia. Com a retirada da haste, a bolsa desapareceu.

Ressaltamos que dos 131 casos operados tivemos apenas uma infecção, que ficou totalmente curada.

Três pacientes operados eram índios. Já se comprovou que os silvícolas são de baixa resistência à infecção e nenhum dos operados teve esta complicação.

CONCLUSÃO

Após 131 cirurgias feitas, estamos convictos de que a cirurgia de osteossíntese fechada pela técnica de Kuntscher é a melhor cirurgia para as fraturas diafisárias dos ossos longos. Os autores confirmam os postulados de W. Jones, Campbell e Egger's e acrescentam que o enxerto ósseo é importante na consolidação de um osso adulto jovem.

REFERÊNCIAS

1. Anderson, L.D.: Fraturas; Crenshaw, A.H.: *Cirurgia Ortopédica de Campbell,* Buenos Aires, Intermédica Ed., 1975. Cap. VI, p. 515-748.
2. Christensen, N.O.: Kuntscher intramedullary reaming and nail fixation for non-union of fracture of the femur and the tibia. *J. Bone Joint Surg.* (Br) 52: 312, 1973.
3. Clawson, K., Smith, R.F. & Hausen, S.T.: Closed intramedullary nailling of the femur. *J.Bone Joint Surg.* (Am) 53: 681, 1971.
4. Goldstein, L.A. & Dickerson, R.C.: *Atlas de cirurgia ortopédica,* 1977. Vol. II, cap. 13, p. 817.
5. Kux, P.: *Comunicação pessoal,* Hosp. Sarah Kubitschek, Belo Horizonte, MG, 1975.
6. Muller, M.E. & Allgower, M.W.: *Manual de osteossíntese,* Barcelona, Ed. Científica, 1976.
7. Rush, J.H.: Delayed internal fixation of fractures. *J.Bone Joint Surg.* (Br) 57: 120, 1978.

Um estudo sobre 10 coxofemorais tratadas pela técnica de Colonna

José Henrique da Matta-Machado[1]
Antonio Carlos Mello[2]
Ronaldo Daniel Costa[2]
Terutaka Shimizu[2]

SUMÁRIO

Consideramos ainda a cirurgia de Colonna uma boa opção para o tratamento cruento da luxação congênita do quadril diagnosticada tardiamente, devido ao bom resultado funcional que ela fornece a curto e médio prazo. Os resultados radiológicos não foram satisfatórios e com isto podemos afirmar que, a longo prazo, a grande maioria destas coxofemorais evoluirão para artrose.

SUMMARY

A study on 10 hip joints treated by Colonna's technique

We still consider Colonna's surgery as a good choice for cruent treatment of congenital luxation of the hip joint, diagnosed at a late period of life, due to its good functional results at short and medium terms. Radiologic results were not satisfactory, and thus we may assert that at long term the great majority of these cases will develop towards arthrosis.

I – INTRODUÇÃO

Já em 1932, Colonna[4] introduziu uma nova técnica para o tratamento da luxação congênita do quadril em idades mais avançadas (3 a 8 anos), cujo princípio era levar a cabeça femoral luxada juntamente com sua cápsula e membrana sinovial íntegras até ao acetábulo aprofundado e mais amplo. Deste modo, a cabeça femoral ficava contida dentro de um acetábulo competente.

Laurent[20], em um estudo realizado em 102 quadris tratados por esta técnica, afirmava que a causa de osteocondrite fosse em tempo prévio de tração insuficiente.

Em 1965, Colonna[12] afirmava que, em casos de luxação unilateral, o resultado era satisfatório em 80% dos pacientes tratados pela sua técnica.

Smith e Badgley[29] estudaram 75 quadris durante um *follow-up* médio de 31 anos e afirmavam que uma perfeita redução foi um significativo fator, mas não o único, para o desenvolvimento de um quadril normal. Por outro lado, afirmavam que a prevenção de complicações vasculares e a perfeição de uma redução inicial foram os fatores que levaram aos melhores resultados.

Ritter e Wilson[25], em uma avaliação de 40 quadris tratados por esta técnica, concluíram que o tempo de tração pré-operatória era fator fundamental para um bom resultado. Observaram também que o tempo médio de imobilização pós-operatória ideal seria de 3 a 6 semanas, seguida de tratamento fisioterápico antes de iniciar a descarga de peso sobre o membro operado. Outra observação importante por eles notada foi a melhora funcional que se observava no período após os 2 a 3 anos de pós-operatório. O fator técnico mais importante era manter um acetábulo adequadamente profundo e a correção de qualquer anteversão com osteotomia de derrotação.

A indicação para o tratamento cirúrgico usando esta técnica é: a) contorno normal da cabeça femoral; b) quadris virgens de tratamento; c) cabeça femoral ao nível do acetábulo e com mobilidade; d) idade ideal entre 3 a 8 anos; e) nunca é boa indicação para os casos de subluxação, artrogripose e paralisia cerebral espástica.

II – TÉCNICA CIRÚRGICA

1º tempo: tenotomia dos adutores e tração transesquelética da tíbia do lado afetado. Imobilização do tronco e membro contralateral com gesso pelve-podálico (contratração). Esta tração permanecerá até que a cabeça femoral esteja ao nível da cartilagem em Ypslon.

2º tempo:

a) incisão íleo-femoral anterior (Smith-Petersen) modificada. O extremo distal (curva) terminará abaixo do grande trocanter;

b) exposição do grande trocanter e músculos abdutores da coxofemoral;

c) osteotomia do vértice do grande trocanter e separação dos músculos abdutores da cápsula articular subjacente;

d) descolamento proximal do vértice do grande trocanter junto com os músculos abdutores (médio glúteo e fibras anteriores do grande glúteo);

e) capsulotomia o mais próximo do rebordo acetabular e inspecção articular;

f) extirpação do ligamento teres, se presente;

g) capsulotomia total periacetabular;

h) capsulorrafia (pontos separados) envolvendo a cabeça femoral;

i) inspecção do acetábulo original. Identificação de cartilagem trirradiada para determinar o centro do acetábulo;

1. Prof. tit. de Ortop. e Traumat. da Fac. de Med. da Univ. Fed. de M. Gerais.
2. Residente de Ortop. e Traumat. do Hosp. das Clín. da Fac. de Med. da Univ. Fed. de M. Gerais.

j) curetagem do acetábulo no sentido de aprofundá-lo e ampliá-lo;

l) redução da articulação já preparada;

m) reconstituição por planos até à pele;

n) imobilização pós-operatória com gesso pelve-podálico mantendo o membro operado em moderada abdução e rotação interna (independente do grau de anteversão), por 4 a 6 semanas.

III – MATERIAL E MÉTODOS

Oito pacientes operados de artroplastia capsular de Colonna na clínica ortopédica do Hospital das Clínicas da Universidade Federal de Minas Gerais e Serviço de Ortopedia Infantil da Fundação Benjamin Guimarães (Hospital da Baleia), Belo Horizonte (MG), foram reavaliados neste estudo.

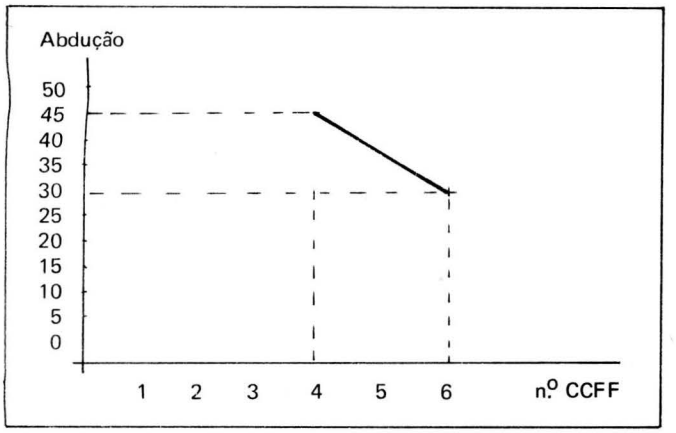

Gráfico 1

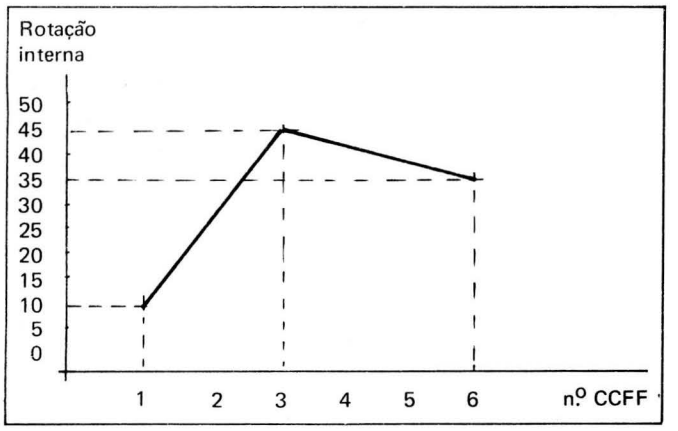

Gráfico 2

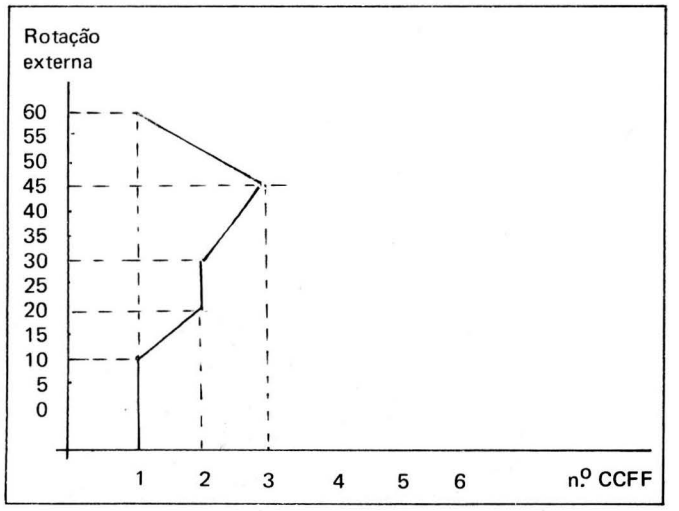

Gráfico 3

Havia 4 pacientes do sexo masculino e 4 do sexo feminino. Destes casos, 2 pacientes apresentavam luxação bilateral e estes 4 quadris também foram operados pela técnica de Colonna.

Esta reavaliação constou de dados clínicos e radiológicos, sendo observados a história clínica do paciente, curso de tratamento e todas as cirurgias realizadas. Foram observados também a satisfação pessoal do paciente e de seus familiares.

A idade média ao diagnóstico foi de 5a10m (2a2m-7a 10m). Todos os quadris foram submetidos a tenotomia dos adutores e tração transesquelética da tíbia por um período médio de 35 dias (21d-52d).

A média de *follow-up* foi de 4a9m (1a9m-7a6m). Em 3 quadris foram realizadas osteotomia subtrocantérica de derrotação e varização. Em um quadril foi realizada osteotomia subtrocantérica de varização. Quatro quadris foram submetidos, após artroplastia, a osteotomia supracondiliana de derrotação. Em 3 quadris não foi necessária osteotomia.

Em 4 artroplastias não foi possível uma descrição com relação à cápsula articular. Em 2 quadris havia tensão da cápsula articular. Em 4 coxofemorais não houve tensão da cápsula. Em 1 quadril a cabeça femoral encontrava-se acima do nível da cartilagem trirradiada à época da artroplastia. Um quadril apresentava osteocondrite dissecante à época da artroplastia. Um paciente apresentava seqüela de pólio no membro contralateral à luxação. Outro paciente apresentava ausência congênita do esternocleidomastoídeo à direita.

Em um paciente, 7 meses após a artroplastia, foi verificada luxação da coxofemoral, sendo então realizada redução cruenta e Chiari, devido à interposição de partes moles e falta de cobertura anterior da cabeça femoral. Este mesmo paciente apresentou anteversão acentuada do colo femoral (dado de cirurgia), sendo realizada, posteriormente, osteotomia subtrocantérica de derrotação.

IV – RESULTADOS

Os métodos de avaliação utilizados foram:

a) História clínica – A queixa principal de todos os pacientes ao primeiro exame era claudicação desde o início da marcha, exceto em uma paciente, que procurou o serviço devido à presença de pólio (fase de convalescença). Durante esta reavaliação observamos que em 3 pacientes (um caso bilateral) houve queixa de dor aos grandes esforços (dor que cedia ao repouso) e claudicação. Nos demais pacientes havia apenas queixa de claudicação.

b) Exame físico – Todos os quadris eram estáveis à avaliação e todos os pacientes apresentavam claudicação. Os movimentos destas coxofemorais foram apresentados nos gráficos 1, 2 e 3.

c) Questionário de Harris – O questionário de Harris baseia-se no inquérito a respeito da situação atual da coxofemoral:

– dor e limitação de movimentos: nenhum, 4; dor ocasional ou dor fraca, 3; dor moderada em atividades não usuais, 3; limitação da atividade pela dor, 0; dor severa com limitação da atividade, 0; dor severa no leito, 0;

– ato de subir escadas: sem auxílio de corrimão, 10; com auxílio de corrimão, 0; de outro modo, 0; incapaz, 0;

– uso de transporte público: sim, 10; não, 0;

– ato de sentar em cadeiras: confortavelmente em qualquer cadeira, 10; confortavelmente em cadeira alta, 0; incapaz de assentar em cadeiras confortavelmente, 0;

TABELA 1

Raios X pós-operatório (+ ou – 2 meses)

	V.L.	G.T.F.	C.A.A.	B.G.L. cfd	B.G.L. cfe	C.M.G. cfd	C.M.G. cfe	S.A.S.	S.S.S.	D.V.M.
Ângulo Alfa	15	12	22	18	10	6	10	13	22	21
Ângulo Weimberg	77	33	23	30	40	52	42	8	72	29
I.C.D.	135	109	141	132	135	109	113	125	108	131
Linha de Shempton	Q	Q	I	I	I	Q	I	Q	Q	I
Cabeça centrada	S	S	S	S	S	S	S	S	S	S
Sem necrose	S	S	S	N	S	S	S	S	S	S
Cabeça disforme	–	–	N	S	N	N	N	N	N	S
Acetábulo pouco competente	S	–	N	N	N	S	N	N	N	N
Sem artrose	S	S	S	S	S	S	S	S	S	S
Não coberta anteriormente	S	–	N	N	N	N	N	S	N	N
Cabeça contida	S	S	S	S	S	S	S	S	S	S
Cabeça achatada	–	–	N	N	N	N	N	N	N	N
Osteocondrite inicial	–	–	N	N	N	N	N	N	N	N
Subluxação	–	–	N	N	N	S	N	S	S	N
Acetábulo fundo	S	S	S	S	S	N	S	S	S	S
Colo curto e grosso	–	–	N	N	N	N	N	N	N	N
Osteocondrite	–	–	N	N	N	N	N	N	N	N

Q – Quebrada; I – Íntegra; S – Sim; N – Não.

– ato de calçar sapatos: com facilidade, 10; com dificuldade, 0; incapaz, 0;

– presença de claudicação: sim, 10; não, 0; discreta, 7; moderada, 2; severa, 0;

– uso de bengalas ou muletas: sim, 1; não, 9;

– distância capaz de percorrer: ilimitada, 10; limitada, 0;

– satisfação pessoal: satisfeito, 10; insatisfeito, 0;

– cirurgião presente ao exame físico atual: sim, 0; não, 10;

(Obs.: o único paciente que faz uso de bengalas é o portador de seqüela de pólio).

d) Avaliação radiológica – Constou dos seguintes dados: ângulo CE de Weimberg, ângulo alfa (índice acetabular), ângulo cérvico diafisário, linha de Shenton e aspecto radiológico da cabeça femoral e acetábulo (tabelas 1 e 2).

e) Dados de cirurgia – Fizemos um levantamento das descrições do ato cirúrgico destas coxofemorais e notamos que elas não eram muito completas, não relatando às vezes o aspecto das articulações. Havia 4 cirurgias cujos relatórios cirúrgicos não foram encontrados. Daquelas com descrição cirúrgica encontramos o seguinte: cabeça alta apesar de tração transsesquelética em tempo hábil, 1 caso; cápsula espessada, 1 caso; cápsula tensa após à capsulorrafia, 2 casos; cápsula sem tensão, 4 casos. Das dificuldades para redução foram encontrados: músculo psoas, 4 casos; porção refletida do reto anterior, 3 casos e gordura pulvina, 2 casos.

V – COMPLICAÇÕES

Sete coxofemorais, apesar da estabilidade, estavam subluxadas radiograficamente. Uma coxofemoral apresentava varismo do colo femoral. Uma coxofemoral apresentava necrose avascular e 4 outras já apresentavam também sinais iniciais de osteoartrite degenerativa. Início de formação de osteófitos marginais com artrose só foi verificado em uma coxofemoral. Com relação aos movimentos articulares, 3 coxofemorais apresentavam limitação da flexão, uma coxofemoral tinha limitação da extensão, uma coxofemoral tinha rotação lateral nula e outra apresentava limitação da rotação interna de 10 graus.

VI – DISCUSSÃO

Os resultados foram classificados sob 2 aspectos: a) funcional ou clínico; b) radiológico.

Para cada um destes itens foram atribuídos 5 valores:

a) funcional: excelente (E) – quadril normal; bom (B) – quadril estável, movimentos amplos e sem dor (pode haver discreta limitação de movimentos), questionário de Harris condizente com este resultado e pode ter sinal de Trendelenburg positivo; regular (R) – quadril estável, alguma limitação de movimentos, mas sem dor. Questionário de Harris condizente com este resultado. Sinal de Trendelenburg positivo. Pode ter aumento da lordose lombar e alargamento de períneo; mal (M) – quadril estável, limitação significante de

TABELA 2

	Avaliação raios-X recente									
	V.L.	G.T.F.	C.A.A.	B.G.L. cfd	B.G.L. cfe	C.M.G. cfd	C.M.G. cfe	S.A.S.	S.S.S.	D.V.M.
Ângulo alfa	10	26	21	39	24	24	20	29	28	40
Ângulo Weimberg	65	39	33	34	40	29	29	26	70	22
I.C.D.	120	86	126	134	143	115	125	124	135	112
Linha de Shempton	Q	Q	I	Q	Q	Q	Q	Q	Q	Q
Cabeça centrada*	S	S	S	S	N	S	N	S	S	S
Sem necrose	–	S	S	S	S	S	S	S	S	S
Cabeça disforme	S	–	N	S	N	N	N	–	S	S
Acetábulo pouco competente	S	–	N	N	S	N	N	S	N	N
Sem artrose	–	–	N	N	S	S	S	S	S	S
Não coberta anteriormente	–	–	N	N	N	N	N	N	N	N
Cabeça contida	S	S	S	S	N	S	S	S	S	S
Cabeça achatada	S	–	N	N	N	N	N	N	N	S
Osteocondrite inicial	S	–	S	S	N	N	N	N	S	N
Subluxação	N	N	N	S	S	S	S	S	S	S
Acetábulo fundo	S	S	S	S	N	S	S	N	S	S
Colo curto e grosso	S	S	N	S	N	N	N	S	N	N
Osteocondrite	S	N	N	N	N	N	N	N	S	N

*Q – Quebrada; I – Íntegra; S – Sim; N – Não; * = menos de 1/5*

TABELA 3

	Funcional					Radiológico				
	E	B	R	M	P	E	B	R	M	P
V.L.		x							x	
G.T.F.		x					x			
C.A.A.		x					x			
B.G.L. cfd			x						x	
B.G.L. cfe		x					x			
C.M.G. cfd		x					x			
C.M.G. cfe		x					x			
S.A.S.			x						x	
S.S.S.			x						x	
D.V.M.			x					x		

E – Excelente; B – Bom; R – Regular; M – Mal; P – Péssimo.
cfd/e – coxofemoral direita/esquerda

movimentos. Pode ter dor. Questionário de Harris condizente. Sinal de Trendelenburg positivo. Alargamento de períneo e aumento da lordose lombar; péssimo (P) – quadril instável e doloroso com grandes limitações de movimentos.

b) radiológico: excelente (E) – quadril sem alterações radiológicas; bom (B) – cabeça femoral bem centrada e bem contida em acetábulo competente. Não existem sinais de artrose. Ausência de osteocondrite. Linha de Shenton pode estar discretamente descontínua; regular (R) – cabeça femoral centrada e contida em acetábulo competente. Ausência de necrose ou artrose. Linha de Shenton quebrada. Cabeça disforme; mal (M) – cabeça femoral centrada e contida. Existem sinais de artrose (pode haver inclusive diminuição do espaço articular). Presença de cistos subcondrais. O colo femoral pode ser curto e grosso e podem haver sinais de osteocondrite; péssimo (P) – luxação franca ou artrose avançada.

De acordo com esta classificação, apresentamos a tabela 3.

Nosso trabalho foi baseado em dados colhidos por vários especialistas e apesar de serem frutos de uma mesma escola, levou-nos a muitas interrogações, muitas vezes não sendo possível correlacionar os dados obtidos com os fatos apresentados.

Deste modo, às vezes não foi possível esclarecer os fatos que justificassem um resultado bom ou ruim de uma coxofemoral.

Provavelmente, a grande maioria dos bons resultados clínicos obtidos com a cirurgia de Colonna deu-se devido à restauração aceitável da biomecânica do quadril, comprovada radiologicamente.

A rigidez articular observada nos primeiros anos de pós-operatórios, devida às aderências capsulares (secundárias ao trauma cirúrgico, imobilização pós-operatória e fisioterapia mal orientada), evoluiu bem com o decorrer do tempo (relati-

vamente curto), devida à deambulação ativa graças à ausência de dor e a uma boa estabilidade do quadril (o paciente praticamente não tinha limitações funcionais).

A satisfação pessoal destes pacientes, apesar da claudicação por eles apresentada (marcha tipo Trendelenburg), foi geral, o que explica o bom resultado funcional verificado neste curto prazo de *follow-up*. Insistimos, porém, em dizer que, no futuro, a maioria destas coxofemorais evoluirá mal, conforme já verificamos o mal aspecto radiológico que a maioria apresenta na atualidade. Aliás, isto já foi verificado em outros trabalhos, onde o *follow-up* foi superior ao nosso.

A alta incidência de artrose foi decorrente de uma necrose avascular preestabelecida, provavelmente em decorrência de uma alteração da circulação da cabeça femoral (trauma cirúrgico, descolamento capsular, secção do ligamento redondo, etc.) e incongruência articular decorrente de um acetábulo mal preparado à cirurgia.

VII – CONCLUSÕES

a) O aspecto radiológico nem sempre concordou com o funcional.

b) A incidência de artrose ou osteoartrite inicial e necrose avascular (recente ou tardia) foi muito significativa, ocorrendo em 40 e 50%, respectivamente.

c) A rigidez articular verificada nos primeiros anos de pós-óperatório tem uma tendência natural a diminuir com o tempo, antes que desenvolvam alterações osteoartríticas avançadas.

d) Subluxação das coxofemorais ocorreu em 70% dos casos, embora clinicamente todas estas coxofemorais fossem estáveis.

e) Esta alta incidência de subluxação corresponde à falta de desenvolvimento acetabular (com conseqüente cobertura completa da cabeça femoral), em decorrência de uma redução tardia da coxofemoral e à má preparação do acetábulo incompetente.

f) O resultado clínico foi bom na grande maioria dos casos.

g) O resultado radiológico foi incompatível com os achados clínicos, em sua maioria.

h) O objetivo imediato do tratamento cirúrgico foi conseguido em todos os casos (cabeça dentro do acetábulo) e este se manteve em 90% dos casos.

i) Apesar dos precários resultados radiológicos, a técnica de Colonna é ainda uma boa opção para o tratamento da luxação congênita do quadril com diagnóstico tardio, pois os resultados funcionais a curto e médio prazo são bons, e permite uma outra opção para tratamento cirúrgico a longo prazo (prótese de substituição). Concluímos também que a maioria destas coxofemorais evoluirá mal (clínica e radiologicamente) e o único tratamento possível será a artroplastia de substituição.

REFERÊNCIAS

1. Bertrand, P: Résultats de l'operation de Colonna et de derivées, *Rev. Chir. Orthop.* 41:203-213, 1955.
2. Bodart, A., Lesure, J. & Rivot, J.: Réduction sanglante de la luxation congénitale de la hanche par le procédé de Colonna, *Rev. Med. Nancy* 79:126-131, 1954.
3. Cervenansky, J: First experiences with the capsular arthroplasty in inveterate congenital hip dislocation (in Czech), *Bratislavské Lek. Listy* 39:325-328, 1959.
4. Colonna, P.C.: Congenital dislocation of the hip in older subjets. Based on a study of sixty-six open operations, *J. Bone Joint Surg.* 14:277-298, 1932.
5. Colonna, P.C.: An arthroplastic operation for congenital dislocation of the hip-A two stage procedure, *Surg. Gynecol. Obst.* 63: 777-781, 1936.
6. Colonna, P.C.: An arthroplastic procedure for congenital dislocation in children, *J. Bone Joint Surg.* 20:604-608, 1938.
7. Colonna, P.C.: An arthroplasty for congenital dislocation of the hip. A late follow-up report, *J. Bone Joint Surg.* 24:812-826, 1942.
8. Colonna, P.C.: Arthroplasty for congenital dislocation of the hip, *J. Int. Coll. Surg.* 9:51-55, 1946.
9. Colonna, P.C.: Arthroplasty of the hip for congenital dislocation in children, *J. Bone Joint Surg.* 29:711-722, 1947.
10. Colonna, P.C.: Capsular arthroplasty for congenital dislocation of the hip. A two-stage procedure, *J. Bone Joint Surg.* (Am.) 35: 179-197, 1953.
11. Colonna, P.C.: The treatment of congenital dislocation of the hip-the five phases. *Am. Acad. Orthop. Surg.*, Instructional Course Lecture 13:15-23. 1956.
12. Colonna, P.C.: Capsular arthroplasty for congenital dislocations of the hip: indications and technique. Some long-term results, *J. Bone Joint Surg.* (Am.) 47:437-449, 1965.
13. Gill, A.B.: The end results in treatment of congenital dislocation of the hip. With an inquiry into factors that determine the result, *J. Bone Joint Surg.* (Am.) 30:442-453, 1948.
14. Bost, F.C., Hagey, H., Schottstaedt, E.R. & Larsen, J.J.: The results of treatment of congenital dislocation of the hip in infancy, *J. Bone Joint Surg.* (Am.) 30:454-468, 1948.
15. Geschwend, N.: Fehler Bei der Offenen Reposition Kongenital Luxierter Hufte nach der Methode Von Codivilla-Colonna. Verhandl. Deutsch Orthop. Gesellsch, 42 Kongr. Beilage Heft zur Ztschr. Orthop. 96. Stuttgart, F. Enke, 1962.
16. Harris, W.H.: Traumatic Arthritis of the hip after dislocation and acetavular fractures: treatment by mold arthroplasty. An end-result study using a new method of result evaluation, *J. Bone Joint Surg.* (Am.) 51:737-755, 1969.
17. Heyman, C.H. & Herndon, C.H.: Legg perthes disease. A method for the measurement of the roentgenographic result, *J. Bone Joint Surg.* (Am.) 32:767-778, 1950.
18. Kawamura, B.: Colonna's operation for congenital hip dislocation (in Japanese), *Orthop. Surg.* (Tokyo) 10/12:793, 1959.
19. Krida, A., Colonna, P.C. & Carr Jr., F.J.: Analysis of results of early treatment of congenital dislocation of the hip by manipulation and osteoclasis for anterior distortion, *J. Bone Joint Surg.* 18:1.018-1.026, 1936.
20. Laurent, L.E.: Capsular arthroplasty (Colonna's operation) for congenital dislocation of the hip. Results of 102 operations, *Acta Orthop. Scand.* 34:66-86, 1964.
21. Massie, W.R. & Howorth, M.B.: Congenital dislocation of the hip. Part I. Method and grading results, *J. Bone Joint Surg.* (Am.) 32:519-531, 1950.
22. Massie W.K. & Howorth, M.B.: Congenital dislocation of the hip. Part II. Results of open reduction as seen in early adult period, *J. Bone Joint Surg.* (Am.) 33:171-190, 1951.
23. Massie, W.K. & Howorth, M.B.: Congenital dislocation of the hip. Part III. Pathogesis, *J. Bone Joint Surg.* (Am.) 33:191-198, 1951.
24. Ponseti, I.V. & Frigerio, E.G.: Results in treatment of congenitial dislocation of the hip, *J. Bone Joint Surg.* (Am.) 41:823-846, 1959.
25. Ritter, M.A. & Wilson Jr., P.D.: Colonna capsular arthroplasty. A long-term follow-up of forty hips, *J. Bone Joint Surg.* (Am.) 50: 1.305-1.326, 1968.
26. Schmitt, H.W.: Ergebnisse der Hüftgelenksplastik nach Codivilla-Colonna bei Dysplasia Luxans Coxae Congenita, *Z. Orthop.* 93: 52-83, 1960.
27. Severin, E: Contribution to the knowledge of congenital dislocation of the hip joint. Late results of closed reduction and arthrographic studies of recent cases, *Acta Chir. Scand.* (Suppl.) 63, 1941.
28. Siegel, S.: *Nonparametric statistics for the behavioral sciences*, New York, Mc. Graw-Hill, 1956.
29. Smith, W.S., Badgley, C.E., Orwig, J.B. & Harper, J.M.: Correlation of postreduction roentgenograms and thirty-one year follow-up in congenital dislocation of the hip, *J. Bone Joint Surg.* (Am.) 50:1.081-1098, 1968.
30. Ter-Eguiasarow, G.M., & Dolganova, A.A.: Results of open reduction of congenital dislocation of the hip by the method of Colonna (in Russian), *Orthop. Travmatol. Protez.* 8:23, 1961.
31. Trevor, D.: The place of the Hey Groves-Colonna operation in the treatment of congenital dislocation of the hip, *Ann. R. Coll. Engl.* 43:241-258, 1968.
32. Weissman, S.L.: Capsular arthroplasty in paralytic dislocation of the hip. A preliminary report, *J. Bone Joint Surg.* (Am.) 41:429-439, 1959.

Condromalácia da patela*

Douglas Santos Portella[1]
Toshiyuki Ujikawa[1]
Massayuki Oyafuso[1]
Alan Ferreira Braga[2]

RESUMO

Os autores, estranhando a baixa incidência da condromalácia da patela no Hospital do Servidor Público Municipal de São Paulo, se propuseram a pesquisar a doença, principalmente nos pacientes que sofreram trauma na região rotuliana e continuavam com dor e impotência funcional do joelho, a despeito do tratamento instituído. Foram encontrados 10 casos.

SUMMARY

Chondromalacia of the pattela

Wondering at the low incidence of chondromalacia of the patella at the Hospital do Servidor Público Municipal de São Paulo, the authors decided to study the disease, mainly in patients who had suffered trauma at this region and continued with pain and functional impairement of the knee, in spite of the treatment received. Ten cases were found.

INTRODUÇÃO

A condromalácia de patela constitui um tipo de patologia que nem sempre é diagnosticada precocemente, o que determina desvantagens aos pacientes na obtenção de um melhor resultado quanto ao seu tratamento.

Os autores, estranhando a baixa incidência desta afecção no Hospital do Servidor Público Municipal, se propuseram a pesquisar a doença, principalmente nos pacientes que sofreram trauma na região rotuliana e continuavam com dor no joelho e impotência funcional, a despeito do tratamento realizado. Estes pacientes estavam rotulados como portadores de entorse ou contusão do joelho e alguns deles, por apresentarem dor na face medial, tinham suspeita de lesão meniscal. Procurou-se estabelecer o mecanismo do acidente, a região da dor, a existência ou não de ruído articular, o tipo de incapacidade, o aparecimento de luxações ou subluxações da rótula e a existência ou não de patela alta. Os exames radiográficos foram realizados com a introdução de novas técnicas e o tratamento preconizado por Insall e cols.[5,6,7,8] foi instituído em 10 pacientes, dos quais 3 tiveram suas patelas retiradas em virtude de graves lesões da superfície articular. Nos 7 casos restantes, realizou-se o tratamento operatório instituído pelo alinhamento proximal da patela, concomitante com o tratamento da superfície articular.

REVISÃO DA LITERATURA

A condromalácia da patela, ou enfermidade de Haglund-Lowen-Fründ (cit. por Ricklin e cols.[11]), é um processo degenerativo doloroso da cartilagem articular da patela.

Büldinger[2] valoriza o fissuramento da superfície articular da patela para o estabelecimento do diagnóstico e a considera de origem traumática. É sabido que a luxação ou subluxação recidivante da patela é usualmente causa de danos da cartilagem articular. A maioria dos autores coincide em afirmar que o processo pode precipitar-se ou desencadear-se como conseqüência de algum traumatismo direto na região anterior do joelho ou de traumatismos de repetição, que originam pequenas lesões, com subseqüentes transtornos nutricionais no osso subcondral que terminarão provocando a citada lesão cartilaginosa. É afirmado, freqüentemente, que a faceta

* Trab. realiz. no Hosp. do Servidor Púb. Munic. de São Paulo.
1. Resid. do 2º ano do Hosp. do Serv. Púb. Munic.
2. Chefe da Clín. Traumat. do Hosp. do Serv. Púb. Munic.

medial da patela é a sede do início das degenerações da cartilagem e Outerbridge[9,10] explicou esta incidência pela presença de uma aresta anormal na margem superior dos côndilos femorais, na junção da epífise com a metáfise.

Wiberg[12] admitiu que a parte convexa da faceta medial era submetida a uma maior solicitação localizada. A história desta doença foi estudada por Karlson (cit. por Insall e cols.[8]) em 71 pacientes do sexo masculino, como diagnóstico típico clínico de condromalácia.

Wiles e cols.[13] concluíram que quanto mais difuso e grave o comprometimento da superfície articular, pior é o prognóstico; Bentley[1] recomendava que a patela com lesão maior que 1,3cm de diâmetro devia ser removida.

Many (cit. por Insall e cols.[8]) considera que a condromalácia da patela é uma conseqüência normal da idade, sendo encontrada em quase todos os joelhos aos 30 anos.

Harrison e cols.[4], em observação do quadril, notaram que a condromalácia era mais freqüentemente encontrada nas zonas da cartilagem articular que não suportavam o peso do corpo. Achado este endossado por Goodfellow e Bullough[3] que admitiram que o desuso habitual possa ser um importante fator etiológico.

Insall e cols.[5,6,7,8], em 80 casos operados desta patologia, puderam emitir um resultado estimativo baseados na sintomatologia pré e pós-operatória, estabelecendo a cifra de 77% de bons resultados.

MÉTODOS

Apresentamos nossa experiência em 10 pacientes, nos quais foram realizados o diagnóstico clínico e radiológico de condromalácia da patela.

Dos 10 pacientes tratados, 3 eram do sexo masculino e 7 do sexo feminino. A idade dos pacientes variou de 16 a 46 anos, sendo a média de 22 anos. A faixa etária mais atingida foi a dos 16 aos 19 anos.

O diagnóstico de condromalácia da patela é, às vezes, muito difícil. Na primeira fase da doença, a superfície cartilaginosa da patela está intacta e não aparecem ruídos articulares, sendo então o único sinal de suspeita clínica o aumento ou desencadeamento da dor ao se comprimir a patela contra o sulco intercondiliano, com o paciente colocado na mesa de exame, em posição supina, com a musculatura da coxa em repouso e o joelho levemente fletido.

A queixa mais característica é a dor difusa na face ântero-medial do joelho e algumas vezes na fossa poplítea, que se agrava com a atividade e aparece, freqüentemente, ao subir escada, ao contrário das lesões meniscais, nas quais a dor aparece ao descê-las. Os pacientes muitas vezes referem que têm sensações de bloqueio e de instabilidade no joelho afetado. Alguns referem luxações ou subluxações da patela e se queixam com freqüência do aumento do volume ou derrame articular.

Na história, é de importância como fator desencadeante um traumatismo direto mais ou menos violento, na face anterior do joelho.

Como achado propedêutico característico da condromalácia, encontramos freqüentemente uma sensibilidade dolorosa retropatelar, acompanhada de ruídos semelhantes à crepitação, ao se mobilizar a patela no sentido crânio-caudal, comprimindo-a ao mesmo tempo contra o sulco intercondiliano.

Nos casos mais graves de degeneração da cartilagem patelar articular, estes ruídos podem ser audíveis a pequena distância.

Algumas vezes encontramos sensibilidade dolorosa na interlinha articular, particularmente no lado medial da articulação, causando confusão com lesão meniscal.

Os pacientes portadores de condromalácia têm testes de rotação tibial negativos (Steinmann e McMurray), podendo fletir o joelho completamente e não têm atrofia do quadríceps.

Alinhamento anormal e patela alta – A evidência de alinhamento anormal da patela foi encontrada em todos os casos operados e é demonstrada pela medida do ângulo Q (James e Insall[5,6,7,8]) e pelo alinhamento da patela visto na radiografia de frente.

O ângulo Q é formado pela intersecção da linha traçada da espinha ilíaca ântero-superior ao centro da patela e uma segunda linha traçada do centro da patela ao centro da tuberosidade anterior da tíbia (fig. 1). O ângulo normal, de acordo com James, é de 15 graus.

O alinhamento da patela é considerado anormal quando existe um desvio lateral, visto na radiografia de frente.

Não é possível realizar-se o diagnóstico clínico da patela alta. Utilizamos as medidas radiológicas descritas por Insall e Salvatti[6], baseadas no comprimento relativo da patela, em relação ao tendão patelar, medidos na radiografia de perfil, com flexão de 30 graus. Todos os casos operados apresentavam patela alta (fig. 2). A proporção normal entre os comprimentos da patela e do tendão patelar deve guardar a relação 1:1.

Estudo radiológico – Adotamos, como rotina, radiografias em 4 posições: frente, perfil em 30° de flexão, e incidências axiais da patela em 50° e em 70°.

Na incidência axial, o tipo de patela mais freqüentemente encontrado em nossa casuística foi do tipo II de Wiberg[12]. Nos casos recentes, o exame radiográfico não é de grande valia no auxílio diagnóstico da condromalácia da patela.

Nos pacientes portadores de lesões graves, a radiografia em perfil pode mostrar um aspecto irregular da superfície posterior da patela.

O estudo radiológico pode ser ainda complementado pela pneumoartrografia nas posições axiais e de perfil da patela (figs. 3 e 4).

A confirmação da suspeita de condromalácia da patela pode ser conseguida através de recursos mais especializados, qual seja com a utilização de artroscopia, através da qual o observador sob visão direta pode inspecionar e fotografar o estado da articulação fêmoro-patelar.

Nos casos recentes, em virtude de evidência negativa dos sinais radiológicos, a suspeita diagnóstica deverá ser feita baseada na história e na exploração clínica.

O diagnóstico diferencial desta patologia deverá ser feito com a osteocondrite dissecante e com as lesões meniscais.

Pré-operatório – Durante 5 dias o paciente é incentivado e orientado para a realização de contrações isométricas do quadríceps, com o sentido de facilitar o tratamento fisioterápico que será iniciado ao primeiro dia de pós-operatório.

No dia anterior à cirurgia, o paciente deve ser internado para ser feito o preparo do membro. Consiste na tricotomia, abrangendo todo o membro inferior, e numa limpeza mecânica minuciosa com água e sabão antisséptico, duas vezes por dia, sendo a região protegida com uma bandagem esterilizada, que é removida na sala de operações.

A anestesia de escolha foi a raquidiana ou peridural.

A antissepsia é realizada com solução de álcool iodado, após aplicação do manguito pneumático.

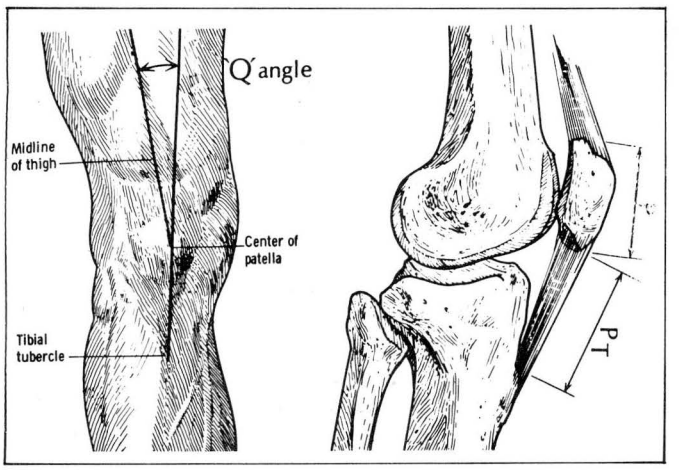

Fig. 1 – *Ângulo Q – James (1976 – cit. por Insall e cols.[8]). Proporção normal entre o comprimento da patela e o comprimento do tendão patelar (técnica de mensuração). Reprodução de* **J. Bone Joint Surg** *58-A/1, 1976.*

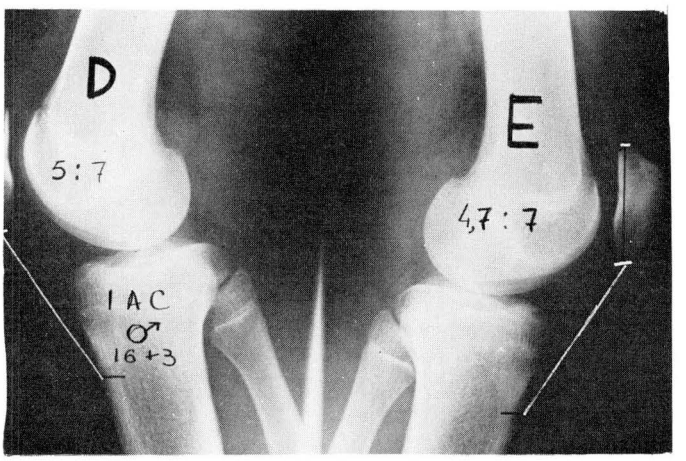

Fig. 2 – *Patela alta: medida radiológica. Perfil em 30º.*

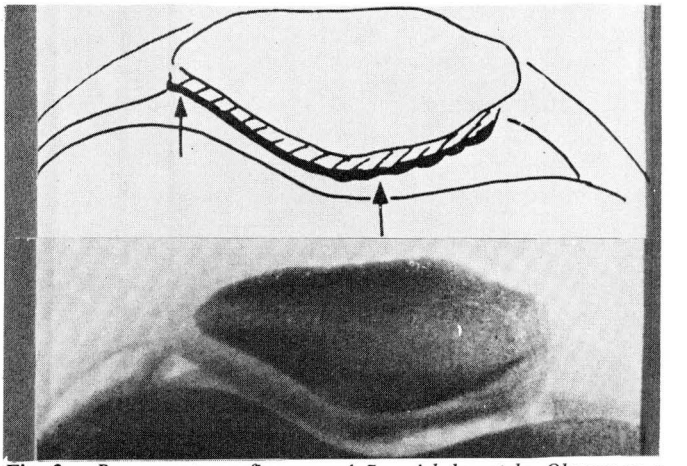

Fig. 3 – *Pneumoartrografia em posição axial da patela. Observa-se o contorno irregular da cartilagem. (P. Ricklin, A. Ruttimann, M.S. Del Buono:* **Lesiones Meniscales,** *Barcelona, 1974).*

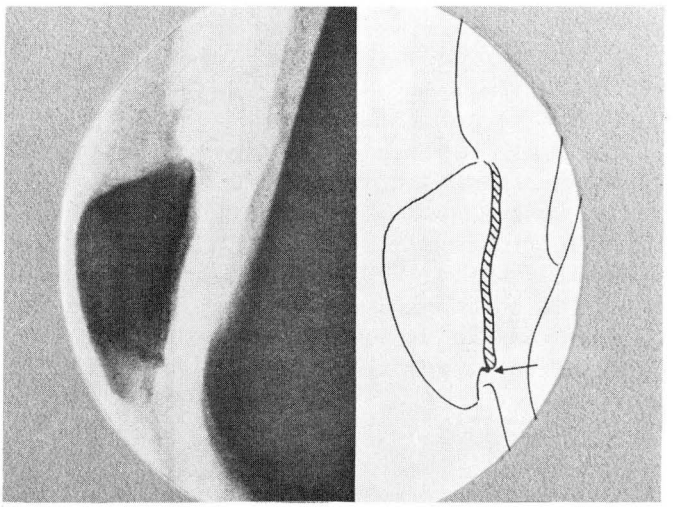

Fig. 4 – *Pneumoartrografia em perfil da patela (P. Ricklin, A. Ruttimann, M.S. Del Buono, Barcelona, 1974).*

O membro é protegido com uma malha tubular em toda a sua extensão. São colocados alguns lençóis cirúrgicos de proteção e depois um especial, que possui uma janela circular de malha, onde o membro é introduzido, ficando o paciente completamente protegido, permitindo o isolamento da cabeceira da mesa, com a fixação do campo em forma de cortina.

Abre-se a malha tubular na região a ser operada e utiliza-se um campo secundário auxiliar plástico (Steri-Drap) para se evitar o contato da pele com a profundidade dos planos operatórios.

Tratamento operatório – Todos os pacientes foram tratados cirurgicamente, adotando-se a técnica de Insall[8].

A via de acesso é retilínea, mediana, de aproximadamente 12cm, iniciando-se 5cm acima do pólo superior da patela e descendo até a tuberosidade da tíbia.

A exposição da superfície articular da patela é obtida através de uma incisão na linha média, sobre os planos aponeuróticos desde 5cm acima do pólo superior da patela até o tubérculo tibial. O tendão do quadríceps e o tendão patelar são divididos e a porção medial da expansão do quadríceps é separada cuidadosamente, por dissecção com bisturi, da face anterior da patela, possibilitando, desta forma, a inversão da patela e a visualização direta de sua superfície articular.

Tratamento da cartilagem da patela – Em nossa casuística optamos por apenas uma maneira de tratamento da cartilagem anormal: a cartilagem amolecida, estriada (fissurada) ou fibrilada foi removida com o auxílio de um bisturi até se encontrar uma base firme, de aparência macroscópica normal (figs. 5 e 6). Na vigência de lesões de grau III, comprometendo mais de 50% da superfície articular, realiza-se patelectomia total.

Achados operatórios – Nos joelhos operados, a distribuição anatômica da condromalácia foi anotada: em 7 casos, a área predominantemente envolvida foi o ponto médio da aresta medial, com expansão para a faceta medial. Nestes casos as lesões foram excisadas por se tratarem de condromalácia de grau II (amolecimento e fissuramento).

Nos 3 casos restantes, encontramos lesões de grau III (fibrilação) comprometendo mais de 50% da superfície articular, condição que nos levou à realização de patelectomia total.

Observamos lesão da superfície articular do côndilo femoral em 1 caso. Não observamos anormalidades nos meniscos.

A sinovial apresentou-se macroscopicamente normal em todos os joelhos.

Em 7 pacientes de nossa casuística, além da excisão da cartilagem patológica, realizamos o alinhamento da patela pela técnica descrita por Insall e cols.[8]. A técnica consiste no chamado alinhamento dinâmico proximal, através de operação realizada nas partes moles.

Alinhamento proximal – A porção lateral da cápsula é incisada distalmente ao nível da tuberosidade anterior da tíbia, prolongando-se superiormente numa distância de 12cm, tendo-se o cuidado de deixar a sinovial intacta. A parte medial

assim obtida consiste da porção medial do tendão do quadríceps, a expansão do quadríceps e a porção medial do tendão patelar.

Realiza-se a sutura, forçando-se a patela medialmente o mais tenso possível. Desta forma, sempre se consegue a superposição de pelo menos um centímetro. Este método tem a vantagem de conferir estabilidade imediata ao mecanismo extensor, que pode ser testada imediatamente após a sutura realizada, fletindo-se o joelho a 90º (fig. 7).

Terminada a sutura, o garrote é retirado, realizando-se a hemostasia dos pontos de maior sangramento.

Em nossa casuística, realizamos o alinhamento proximal concomitantemente à excisão da cartilagem lesada em 7 pacientes.

Pós-operatório – Utilizamos um curativo seguido de enfaixamento compressivo elástico.

No dia seguinte à cirurgia, são iniciados os exercícios de contração isométrica do quadríceps e elevação do membro inferior em extensão.

O paciente recebe alta 24 a 48 horas após a operação e o enfaixamento compressivo elástico é trocado no 5º dia.

No 15º dia são retirados os pontos e o paciente recebe orientação fisioterápica, acrescendo aos exercícios recomendados anteriormente os de flexoextensão.

Após um período de 6 a 8 semanas a flexão completa foi alcançada em 9 pacientes. A paciente mais idosa conseguiu alcançar boa mobilidade 12 semanas após a cirurgia (patelectomia total).

Complicações – Em nossa casuística, não foi assinalada nenhuma complicação.

CASUÍSTICA

Estudo descritivo dos casos:

Caso 1 – S.B.S., sexo feminino, branca, solteira, 26 anos e 4 meses, professora. Apresentava queixa dolorosa difusa na face ântero-medial do joelho direito, que se acentuava ao subir escadas ou quando permanecia sentada em cadeira baixa durante certo tempo. Não anotamos em sua história ocorrência de traumatismo violento na região do joelho. Relatava sensações esporádicas de bloqueio, inchaço e instabilidade da articulação.

A sintomatologia teve início há pouco mais de um ano antes da data da cirurgia (operada em 7/76).

No exame físico, encontramos uma excursão anormal da patela externamente, com ângulo Q medindo 19º. Na radiografia de perfil constatamos a presença de patela alta.

Achado operatório – Condromalácia de grau II, medindo a lesão 2cm de diâmetro, localizada na faceta medial.

Caso 2 – S.A.R., sexo feminino, branca, solteira, 18 anos e 6 meses, estudante. Apresentava queixas sugestivas de condromalácia da patela E, com início insidioso e progressivo de 6 meses de duração. Em sua história clínica, pudemos anotar a ocorrência de um traumatismo violento na face anterior do joelho, com hemartrose, que foi tratado convenientemente. As queixas se sucederam após a retirada da imobilização; a paciente referia que seu joelho "não era o mesmo" e que tinha dificuldades para subir degraus. Foi operada em setembro de 1976.

No exame físico, encontramos um ângulo Q de 20º; constatamos radiograficamente a existência de patela alta. Esta paciente apresentava ruídos articulares intensos quando se mobilizava a patela no sentido crânio-caudal.

Achado operatório – Condromalácia de grau I na região da aresta medial da patela e condromalácia de grau II para

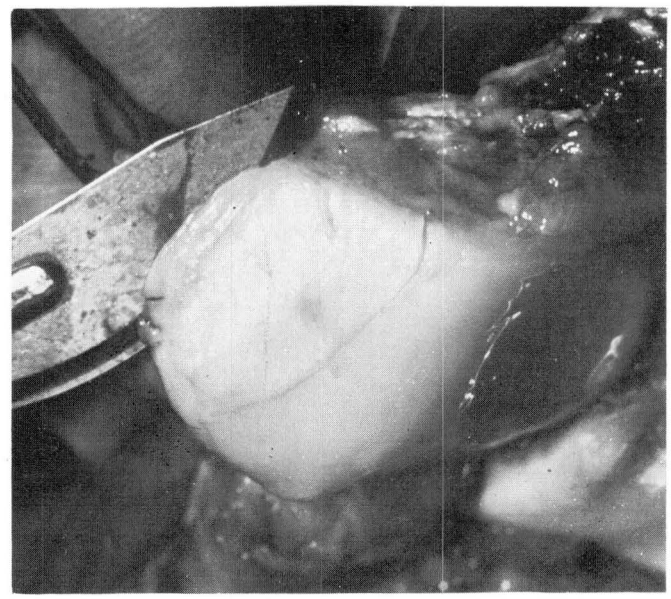

Fig. 5 – *Excisão, com auxílio de bisturi, da zona de lesão.*

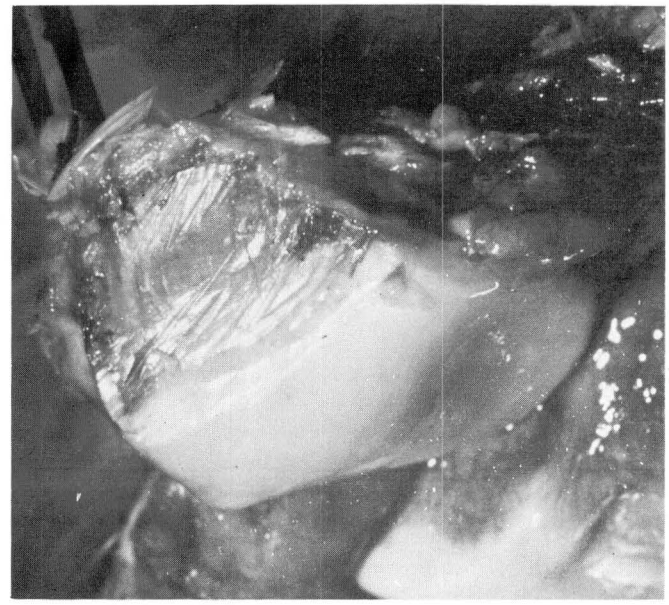

Fig. 6 – *Lesão já excisada; aspecto normal do osso subcondral.*

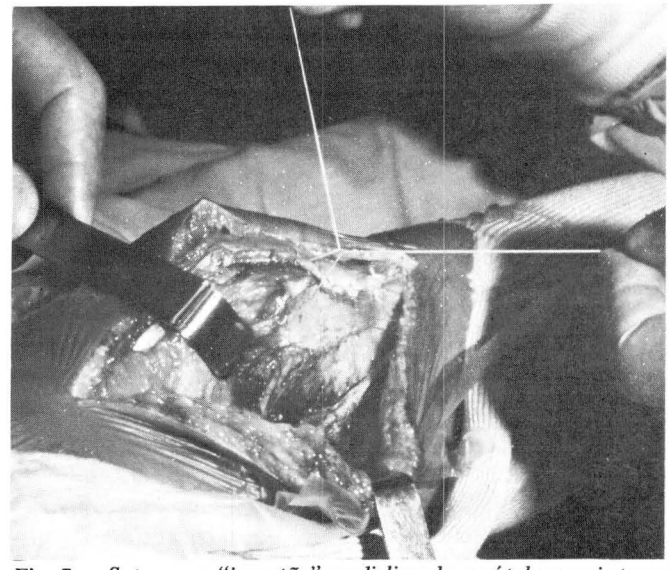

Fig. 7 – *Sutura em "jaquetão" medializando a rótula o mais tenso possível.*

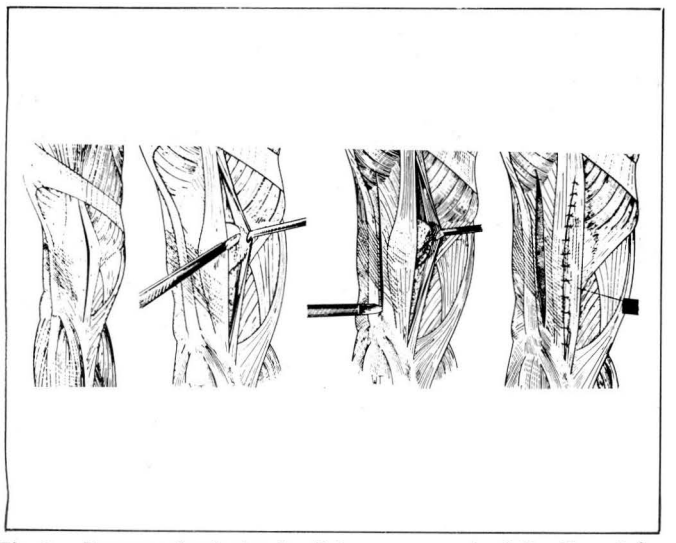

Fig. 8 – *Esquema da técnica do alinhamento proximal (Insall e cols.*[8] **J. Bone Joint Surg.** *58-A/1, 1976).*

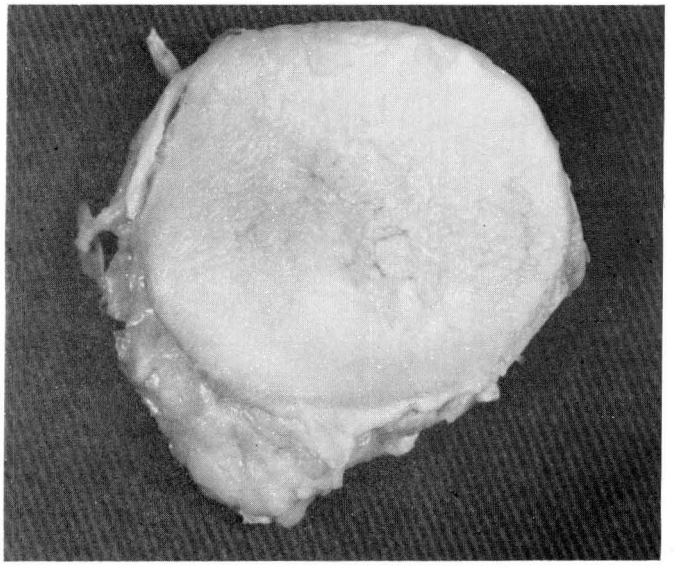

Fig. 9 – *Condromalácia de grau III. Comprometimento de mais de 50% da superfície articular da patela (caso 4).*

III na faceta medial, medindo 1,8cm no seu maior diâmetro. Retiramos somente a lesão da faceta medial.

Caso 3 – C.A.N., sexo masculino, branco, solteiro, 18 anos e 3 meses, escriturário. Compareceu à consulta com queixas semelhantes às já mencionadas (dor, sensações de instabilidade, dificuldade em subir escadas). Nos dois últimos anos o paciente referiu a ocorrência de 5 episódios de luxação da patela. Foi operado em outubro de 1976.

No exame físico, encontramos uma excursão anormal da patela externamente e radiologicamente pudemos constatar um alinhamento anormal da patela, além de uma evidente desproporção patela-tendão patelar (patela alta).

Achado operatório – Condromalácia de grau III de 2,2cm de diâmetro, localizada na faceta medial (patela E).

Caso 4 – A.N.R., sexo feminino, branca, 46 anos, casada, prendas domésticas. Compareceu à consulta com queixas dolorosas na articulação do joelho direito, que se iniciaram há mais ou menos 3 anos e que vêm piorando gradativamente. Refere sensação de bloqueio, instabilidade e inchaço desta articulação. Foi submetida a diversas infiltrações com corticóides neste período, além de aplicações locais de calor (forno de Bier). Foi operada em dezembro de 1977 e, devido à gravidade das lesões encontradas, foi submetida à patelectomia total.

Achado operatório – Condromalácia de grau III, comprometendo mais de 50% da superfície articular da patela (fig. 9).

Caso 5 – I.A.C., sexo masculino, preto, solteiro, 16 anos, estudante. O quadro surgiu 4 meses após violento traumatismo na face anterior do joelho direito, durante um jogo de futebol. A paracentese acusou hemartrose, que foi evacuada. Permaneceu imobilizado em perneira gessada durante 20 dias, retornando gradativamente à prática desportiva.

Três meses após o traumatismo, começou a sentir dor difusa no joelho, que se acentuava quando permanecia com os joelhos fletidos durante algum tempo e tentava estendê-los. Tinha sensações de instabilidade e apresentava dor ao subir escadas.

Foi operado em fevereiro de 1977 e, devido à extensa lesão que abrangia mais de 50% da superfície articular da patela, foi submetido à patelectomia total.

Achado operatório – Condromalácia de grau III, comprometendo mais de 50% da superfície articular da patela (fig. 9).

Caso 6 – G.E.M., sexo masculino, branco, casado, 26 anos, operário. Tinha sintomatologia dolorosa difusa na articulação do joelho esquerdo há mais ou menos um ano. Foi submetido a tratamento fisioterápico com melhora relativa da sintomatologia. Em abril de 1977 foi atendido em P.S., após ter sofrido luxação traumática da patela, com fratura osteocondral.

Durante o ato operatório, foi realizada a exérese de um fragmento solto na articulação, além da excisão de uma lesão de condromalácia típica de grau II, da faceta medial da patela.

Achado operatório – Fragmento osteocondral medindo 0,8mm e lesão de grau II de 1,8cm localizada na faceta medial.

Caso 7 – S.N.R., sexo feminino, branca, 19 anos, solteira, estudante. Apresentava queixas características de condromalácia, datando de 6 meses, e que vinha se acentuando progressivamente. Foi submetida a tratamento conservador (fisioterapia) e medicamentoso com salicilatos, durante um mês, sem apresentar qualquer melhora. Em maio de 1977 foi submetida a tratamento cirúrgico.

No exame físico, encontramos um ângulo Q de 19°; as radiografias indicavam a presença de um alinhamento anormal da patela e patela alta.

Achado operatório – Condromalácia de grau II localizada na faceta medial da patela esquerda, medindo 1,5cm no seu maior diâmetro.

Caso 8 – R.A.P., sexo feminino, preta, solteira, 17 anos, estudante. Há mais ou menos 8 meses vinha sentindo dor na articulação do joelho direito, apresentando dificuldade para subir escada, sensação de instabilidade e inchaço. Há aproximadamente 2 anos referiu ter sofrido, em acidente de trânsito, violento traumatismo na região anterior do joelho.

Na época foi tratada conservadoramente, com imobilização gessada e antiinflamatórios. Foi operada em julho de 1977.

No exame físico encontramos uma excursão lateral exagerada da patela, um ângulo Q de 18°, e evidência radiográfica de patela alta.

Achado operatório – Amolecimento da cartilagem (grau I) na aresta medial e lesão de grau II, medindo 1,6cm localizada na faceta medial.

Caso 9 – S.R.A.F., sexo feminino, branca, solteira, 18 anos, estudante. Há mais ou menos 2 meses sofreu queda com traumatismo direto ao nível do joelho esquerdo. Foi tratada com imobilização gessada durante 15 dias, quando começou a sentir dor difusa no joelho direito, com dificuldade para subir escada, notando o aparecimento de ruído articular quando tentava estender o joelho após permanecer sentada durante algum tempo. Feitos os exames de rotina, verificou-se a existência de mau alinhamento patelar, além de acentuada desproporção entre o comprimento relativo da patela e o comprimento do tendão patelar, o que confirmou o diagnóstico de patela alta.

A paciente foi operada em julho de 1977, encontrando-se lesões iniciais de condromalácia, traduzidas por amolecimento e estriamento da cartilagem, medindo 1,4cm de diâmetro, localizada na faceta medial da patela.

Neste caso, acreditamos que o esforço excessivo desta articulação, em virtude de a paciente ter seu joelho esquerdo imobilizado durante um certo tempo, possa ter precipitado o aparecimento da condromalácia.

Caso 10 – B.N.M.M., sexo feminino, branca, casada, 26 anos, professora. Há 10 meses, começou a sentir um desconforto na articulação do joelho direito e dor difusa quando permanecia sentada durante algum tempo e tentava levantar. Ao subir escadas, notou o aparecimento de ruídos articulares e uma sensação de instabilidade no joelho. Fez tratamento clínico e fisioterápico, além de diversas infiltrações intra-articulares com corticóides, piorando progressivamente. Há mais ou menos 5 anos foi operada do joelho esquerdo (luxação recidivante da patela).

No exame físico, percebemos intenso ruído articular quando a paciente realizava a flexo-extensão do joelho. Sentia dor intensa à manobra de compressão da patela contra o sulco intercondiliano. Apresentava a patela alta.

Foi operada em agosto de 1977.

Achado operatório – Condromalácia da patela de grau III, comprometendo mais de 50% da superfície articular, lesão erosiva de mais ou menos 2cm de diâmetro no côndilo femoral medial e presença de aresta anormal ao nível da região superior do sulco intercondiliano.

RESULTADOS

Alívio dos sintomas

Dor – A dor típica, constante, que se exacerbava com os movimentos, presente em todos os casos, foi abolida completamente em 9 casos e, parcialmente, no caso 4, que, contudo, apresentou melhora significativa.

Instabilidades (falseios) – Esta queixa, apresentada em 8 pacientes, foi desaparecendo à medida que se recuperavam da atrofia do quadríceps com o tratamento fisioterápico eletivo.

Aumento de volume e hidrartrose – Em nossa casuística cinco pacientes apresentavam aumento de volume e hidrartrose, que desapareceram completamente em quatro pacientes e perdurou em apenas um deles, possivelmente por ter decorrido apenas 2 meses do ato cirúrgico, na época da avaliação.

Movimentação – Não observamos comprometimento da movimentação nos casos em que realizamos o alinhamento proximal e a excisão da cartilagem patológica.

Nos pacientes submetidos à patelectomia total, observamos perda de 10 graus da extensão no caso número 5.

Ruído – Este sinal não se repetiu em nenhum dos pacientes operados.

O critério adotado pelos autores na avaliação dos resultados foi o seguinte:

Bom – Oito casos. Foram enquadrados neste grupo os pacientes que referiram o alívio completo dos seus sintomas e a propedêutica realizada não consignou nada de anormal.

Satisfatório – Um caso. Um dos pacientes apresentou limitação da extensão do joelho em 10 graus.

Regular – Um caso. Foi considerado regular porque o paciente tinha queixas subjetivas de inchaço após 6 meses da operação.

CONCLUSÕES

1) O tratamento cirúrgico está indicado em todos os pacientes que não apresentam melhora substancial do seu quadro clínico e tiveram durante a evolução uma piora progressiva.

2) A valorização da queixa dos pacientes: ruído articular, trauma na face anterior do joelho, dor na face medial, instabilidade, aumento de volume com ou sem hidrartrose, luxações recidivantes, dificuldade em subir escadas diante de manobras negativas para lesões ligamento-meniscais foram os fatores que muito contribuíram para a confirmação da suspeita de condromalácia da patela.

3) O estudo radiológico para a pesquisa de patela alta, a determinação do alinhamento da patela pelo método de Wiberg, o exame com duplo contraste para a verificação do estado da superfície articular da patela constituem recursos valiosos para uma indicação de tratamento cirúrgico.

4) A precocidade do diagnóstico é um fator decisivo que poderá permitir uma indicação conservadora se medidas de proteção forem adotadas com a finalidade de retardar a evolução do processo.

5) Os pacientes que obtiveram os melhores resultados com o tratamento cirúrgico foram aqueles em que o diagnóstico foi mais precoce e as lesões encontradas de menor intensidade.

REFERÊNCIAS

1. Bentley, G.: Chondromalacia patellae, *J. Bone Joint Surg.* (Am) 52: 221-232, 1970.
2. Büdinger, K.: Über traumatische Knorpelrisse im Kniegelenk, *Dtsch. Z. Chir.* 92: 510-536, 1908.
3. Goodfellow, J.W. & Bullough, P.G.: The pattern of ageing of the articular cartilage of the elbow joint, *J. Bone Joint Surg.* (Br.) 48: 175-181, 1967.
4. Harrison, M.H.M., Shajowicz, F. & Trueta, J.: Osteoarthritis of the hip: A study of the nature and evolution of the disease, *J. Bone Joint Surg.* (Br.) 35: 598-626, 1953.
5. Insall, J.: A midline approach to the knee, *J. Bone Joint Surg.* (Am.) 53: 1.584-1.586, 1971.
6. Insall, J. & Salvati, E.: Patella position in the normal knee joint, *Radiology* 101: 101-104, 1971.
7. Insall, J., Goldberg, V. & Salvati, E.: Recurrent dislocation, and the high riding patella, *Clin. Orthop.* 88: 67-79, 1972.
8. Insall, J., Kenneth, A.F. & Dennis W.W.: Chondromalacia patellae. A prospective study, *J. Bone Joint Surg.* (Am.) 58: 1-8, 1976.
9. Outerbridge, R.E.: The etiology of chondromalacia patellae, *J. Bone Joint Surg.* (Br.) 43: 752-757, 1961.
10. Outerbridge, R.E.: Further studies of the etiology of chondromalacia patellae, *J. Bone Joint Surg.* (Br.) 46: 179-190, 1964.
11. Ricklin, P., Ruttimann, A. & Del Buono, M.S.: *Lesiones meniscales*, Barcelona, 1974.
12. Wiberg, G.: Roentgenographic and anatomic studies on the femoro-patelar joint. With special reference to chondromalacia patellae, *Acta Orthop. Scand.* 12: 319-340, 1941.
13. Wiles, P., Andrews, P.S. & Bremner, R.A.: Chondromalacia of the patella. A study of later results of excision of articular cartilage, *J. Bone Joint Surg.* 32: 542, 1950.

Ocorrências ortopédicas nos recém-nascidos do Hospital Felício Rocho

Antonio Carlos Garrido[1]
Ruben Cohen Goldstein[2]
Orvile Perez Galastro[2]
Raimundo Santos Sobrinho[2]

RESUMO

Os autores examinaram 1.011 recém-nascidos nas primeiras 24 horas de vida. Encontraram 279 alterações em 162 (16%) recém-nascidos. A grande maioria destas alterações (94,9%) foi encontrada nos membros inferiores. Ressaltam a importância de um exame apurado dos membros inferiores dos recém-nascidos e que este exame deve ser feito por ortopedista experiente.

SUMMARY

Orthopaedic incidents in newborns at the Hospital Felicio Rocho

The authors examinated 1,011 newborn babies 24 hours after birth. They found 279 congenital anomalies in 162 (16%) of them. Most of those anomalies (94.9%) were observed at the lower limbs. They emphasize the necessity of an accurate clinical examination of the lower limbs of newborn babies a skilled orthopedist.

INTRODUÇÃO

Diante da pouca existência de casos de ortopedia pediátrica no Hospital Felício Rocho e de sua necessidade para o aprendizado do médico-residente, interessou-nos o exame do recém-nascido no berçário. A oportunidade e possibilidade de se fazer ortopedia profilática neste sentido entusiasmou-nos bastante. Contém um levantamento das alterações de exame ortopédico realizado em 1.011 recém-nascidos, no berçário do Hospital Felício Rocho, no período de fevereiro a julho de 1976. Os recém-nascidos com alterações eram controlados e tratados ambulatorialmente, mas levar em conta a terapêutica não é objetivo deste levantamento.

MATERIAL E MÉTODOS

Fazem parte deste levantamento 1.011 recém-nascidos dos quais 162 (16%) apresentavam 279 alterações ao exame ortopédico.

A alteração mais freqüente foi pé calcâneo valgo, seguido de pé equinovaro posicional, fratura de clavícula e displasia coxofemoral. Paralisia obstétrica, sindactilia, torcicolo congênito e outras também foram encontradas. O fato de não ter sido encontrado nenhum caso de pé torto congênito nos surpreendeu bastante (tabela 1).

O exame do recém-nascido foi feito com 24 horas do nascimento, adotando-se uma propedêutica preestabelecida, que é a seguinte:

- anamnese obstétrica e história familiar;
- cabeça e pescoço: inspeção, apalpação, movimentação;
- ombros e membros superiores: inspeção, apalpação, movimentação, reflexo de Moro, preensão palmar;
- coluna toracolombar: inspeção, apalpação;
- coxofemorais e membros inferiores: inspeção, apalpação e movimentação, manobras de Ortolani e Barlow, preensão plantar.

A deformidade em pé calcâneo valgo foi classificada da seguinte maneira:

- grau I – exagero da dorsiflexão passiva do pé, encostando-se facilmente o dorso do pé na superfície ântero-medial da tíbia, e flexão plantar passiva sem limitação de 135 a 145°;
- grau II – exagero da dorsiflexão passiva do pé e flexão plantar entre 100 e 135°;
- grau III – exagero da dorsiflexão passiva do pé e flexão plantar bem rígida, entre 90 e 100°.

1. Assist. da Clín. de Ortop. e Traumat. do Hosp. Felício Rocho, Belo Horizonte (Serv. do Prof. Márcio Ibrahin de Carvalho)
2. Médico residente.

Os recém-nascidos com suspeita de displasia coxofemoral foram submetidos a RX da bacia em 2 incidências: AP e Von Rosen.

O recém-nascido com paralisia obstétrica foi submetido a RX do ombro e membro superior em AP e colhido sangue para VDRL, para fins de diagnóstico diferencial com sífilis congênita e fraturas, de clavícula e úmero.

Os recém-nascidos, quanto à raça, foram catalogados em brancos e não brancos.

COMENTÁRIOS

Das 279 alterações obtidas, 214 (76,6%) eram pé calcâneo valgo em 121 recém-nascidos (71,3%), sendo bilateral em 93 (76,9%) e unilateral em 28 (23,1%).

Houve predominância de 65 recém-nascidos do sexo masculino, para 56 recém-nascidos do sexo feminino.

Quanto à raça, predominaram os não brancos na razão 68/53 não brancos.

Quanto ao número de gestações, 73 eram filhos de multigesta e 48 de primigesta.

214 pés calcâneo valgo foram assim distribuídos: 120 do grau I, 80 do grau II e 14 do grau III (tabelas 2 e 3).

Segundo Wyne-Davies[16], a incidência de pé calcâneo valgo é de 1/1.000 nascimentos. Outros autores analisaram esta incidência e chegaram a estimá-la em torno de 30%. Boorstein[2], seguindo classificação própria, encontrou esta alteração em 12 a 15% dos recém-nascidos por ele examinados. Wetzenstein[13] encontrou 45% de recém-nascidos com pé calcâneo valgo, nos diversos graus. Neste levantamento, a incidência foi de 121/1.011 (11,9%).

Quanto ao sexo, consultamos estatísticas de resultado controverso, sendo aqui constatada a predominância do sexo masculino na razão 65/56 feminino, como foi citado anteriormente.

Concordando com a literatura, a incidência sobre os não brancos predominou.

Quanto ao número de gestações, a literatura cita predominância nos recém-nascidos de primíparas, sendo que neste levantamento a razão foi de 78/48 em favor das multíparas.

Foram encontrados 19 (11,2%) recém-nascidos com pé equinovaro posicional, dos quais 11 apresentavam a alteração bilateral e 8 unilateral, fazendo um total de 30 pés equinovaro posicional entre as 279 alterações (10,7%) (tabela 4).

Destes recém-nascidos, 9 eram do sexo masculino e 10 do sexo feminino. Nove eram brancos e 10 não brancos. Quanto ao número de gestações, 7 eram filhos de primigesta e 12 de multigesta.

Diagnosticou-se fratura de clavícula em 9 recém-nascidos (5,1% na população – 3,2% das alterações encontradas), sendo 4 do sexo masculino e 5 do sexo feminino (tabela 5).

Os partos foram naturais, a termo, sendo a apresentação cefálica mais freqüente na proporção de 2/1. Um recém-nascido teve perímetro cefálico 1cm menor que o perímetro torácico, 2 recém-nascidos com perímetro torácico 1cm menor que perímetro cefálico, e os demais sem alterações significativas. Não tivemos nenhum caso bilateral. Farlsas e Levine encontraram fratura de clavícula em 1,7% dos recém-nascidos por eles examinados, e neste levantamento a incidência foi de 0,89%, metade da encontrada pelos autores citados, que também não encontraram nenhum caso bilateral.

A displásia congênita coxofemoral foi diagnosticada 6 vezes (2,2%) em 4 recém-nascidos, com predominância do sexo feminino na razão de 3/1 masculino. Em 2 casos o achado foi bilateral. Os partos foram naturais a termo, sendo 2 de apresentação cefálica e 2 de apresentação pélvica. Dois recém-nascidos eram filhos de multigestas e 2 filhos de primigestas. Na

TABELA 1
Ocorrências ortopédicas nos recém-nascidos do Hospital Felício Rocho de Belo Horizonte, de fevereiro a julho de 1976

Ocorrências	Número de casos	%
Pé calcâneo valgo	214	76,6
Pé equino-varo posicional	30	10,7
Fratura da clavícula	9	3,2
Displasia coxo-femoral	6	2,2
Contusão do ombro	1	0,4
Paralisia obstétrica	1	0,4
Cavalgamento do 5º pododáctilo	7	2,5
Pododáctilo varo	3	1,1
Sindactilia	2	0,7
Quirodactilo extranumerário	2	0,7
Hálux bífido	1	0,4
Metatarsus adductus	1	0,4
Torcicolo congênito	2	0,7
Total	279	100,0

TABELA 2
Pé calcâneo valgo nos recém-nascidos do Hospital Felício Rocho de Belo Horizonte, de fevereiro a julho de 1976

Grau	Número de pés	%
I	120	56,1
II	80	37,3
III	14	6,6
Total	214	100,0

TABELA 3
Pé calcâneo valgo nos recém-nascidos do Hospital Felício Rocho de Belo Horizonte, de fevereiro a julho de 1976

Acometimento	Número de pés	%
Unilateral	28	13,2
Bilateral	186	86,8
Total	214	100,0

TABELA 4
Pé equino-varo posicional nos recém-nascidos do Hospital Felício Rocho de Belo Horizonte, no período de fevereiro a julho de 1976

Acometimento	Número de pés	%
Unilateral	8	26,6
Bilateral	22	73,4
Total	30	100,0

TABELA 5
Fratura de clavícula nos recém-nascidos do Hospital Felício Rocho de Belo Horizonte, de fevereiro a julho de 1976

Sexo	Número de recém-nascidos	%
Masculino	4	44,5
Feminino	5	55,5
Total	9	100,0

história familiar dos 4 recém-nascidos, não se constatou alteração semelhante na família (tabelas 6, 7 e 8).

A incidência da displasia congênita coxofemoral é muito variável, de acordo com a posição geográfica dos indivíduos. Barlow[1], na Inglaterra, encontrou 1,55 por mil recém-nascidos. Von Rosen[9], na Suécia, encontrou 1,7 por mil. Neste levantamento a incidência encontrada foi de 3,9 por mil. Segundo Salter[10], 50% das displasias são bilaterais, sendo 8 vezes mais freqüente no sexo feminino, dados que concordam com os achados neste levantamento.

Foi diagnosticado 1 caso de contusão do ombro, em recém-nascido de parto natural a termo, apresentação pélvica, mãe primigesta, sendo assim catalogado, pois apresentava, como alterações, dor à apalpação e movimentação do ombro e assimetria do reflexo de Moro, que normalizaram após 3 dias.

TABELA 6
Displasia coxo-femoral nos recém-nascidos do Hospital Felício Rocho de Belo Horizonte, de fevereiro a julho de 1976

Acometimento	Número de recém-nascidos	%
Unilateral	2	50,0
Bilateral	2	50,0
Total	4	100,0

TABELA 7
Displasia coxo-femoral nos recém-nascidos do Hospital Felício Rocho de Belo Horizonte, de fevereiro a julho de 1976

Sexo	Número de recém-nascidos	%
Masculino	1	25,0
Feminino	3	75,0
Total	4	100,0

TABELA 8
Displasia coxo-femoral nos recém-nascidos do Hospital Felício Rocho de Belo Horizonte, de fevereiro a julho de 1976

Apresentação	Número de recém-nascidos	%
Cefálica	2	50,0
Pélvica	2	50,0
Total	4	100,0

Torcicolo congênito foi diagnosticado em 2 (0,7%) recém-nascidos, sendo 1 do sexo masculino e 1 do sexo feminino. Ambos partos foram naturais a termo, com apresentação cefálica, filhos de primigestas. A literatura cita predominância nos recém-nascidos do sexo feminino de apresentação pélvica.

Um recém-nascido apresentou paralisia obstétrica, sendo de sexo masculino, branco, parto cesário com apresentação pélvica. Peso, perímetro torácico e perímetro cefálico dentro dos limites da normalidade. A paralisia obstétrica achada foi do tipo Ducheneerb.

Diagnosticou-se cavalgamento do 5º pododáctilo em 4 recém-nascidos (2,3%), sendo 3 bilateral e 1 unilateral, totalizando 7 alterações (2,5%). Encontramos ainda 1 recém-nascido com halux rígido unilateral, 1 recém-nascido com *metatarsus adductus* unilateral, 2 recém-nascidos com sindactilia unilateral do 3º e 4º pododáctilos, um deles associado com 2º pododáctilo varo, e 2 recém-nascidos com 4º pododáctilo varo unilateral. Encontramos também 1 recém-nascido que apresentava quirodáctilo extranumerário bilateral.

CONCLUSÕES

O exame ortopédico do recém-nascido deve ser feito após 24 horas do nascimento, devido a flacidez músculo-ligamentar, para não haver dúvida no diagnóstico. O número de recém-nascidos com ocorrências ortopédicas na relação 162/1.011 (16%) é significativo, indicando a importância do exame por ortopedista experiente. Pelo fato de a grande maioria das alterações (94,9%) ser ao nível dos membros inferiores, importância especial deve ser dada a este segmento, lembrando-se primeiramente do recém-nascido como um todo. O ortopedista deve participar do exame de rotina de todo recém-nascido, com profilaxia de alterações que só tendem a agravar com o decorrer do tempo, se não prontamente tratadas.

AGRADECIMENTOS

Este levantamento foi feito no sentido de fornecer aprendizado ortopédico-pediátrico aos residentes do 2º ano da Clínica de Ortopedia e Traumatologia do Hospital Felício Rocho. Mostrar a importância do exame ortopédico do recém-nascido, prevenindo-os de seqüelas de alterações passíveis de correção pelo tratamento imediato.

Agradecemos especialmente ao Dr. Valdir Ribas (Médico-pediatra – Chefe do Berçário do Hospital Felício Rocho).

Agradecemos ainda ao pessoal do berçário, médicos-residentes da Clínica Pediátrica, ao Centro de Estudos do Hospital Felício Rocho e aos Laboratórios Upjohn.

REFERÊNCIAS

1. Barlow, T.C.: Early diagnosis and treatment of congenital dislocation of the hip, *J. Bone Joint. Surg.* (Br.) 44: 292, 1962.
2. Boorstein, S.W.: Congenital flatfoot. Its importance for the pediatrician, *Arch. Pediat.* 57: 377, 1940.
3. Crenshaw, A.H.: *Campbell's operative orthopaedics,* Saint Louis, C.V. Mosby, 1971, v. 2.
4. Ferciot, C.F.: Calcaneovalgus foot in the new born, *Clin. Orthop.* 1: 22, 1953.
5. Forrest, J.S.: Screening of newborn infants for hip disease, *N.Y. State J. Med.* 71: 2.758, 1971.
6. Imman, V.T.: *Du Vrier surgery of the foot,* 3 ed., Saint Louis, C.V. Mosby, 1973.
7. Owen, R.: Early diagnosis of congenitally unstable hip, *J. Bone Joint Surg.* (Br.) 50: 453, 1968.
8. Paccola, C.A.: Incidência de pé calcaneo valgo em recém-nascidos a termo, *Rev. Brasil. Ortop.* 10:341, 1975.
9. Rosen, S. von: Further experience with congenital dislocation of the hip in the newborn. *J. Bone Joint Surg.* (Br.) 50: 538, 1968.
10. Salter, R.B.: *Transtornos y lesions del sistema musculosquelético,* Barcelona, Salvat, 1971.
11. Silverman, F.N.: Current concepts in diagnosis and management of congenital dislocation of the hip, *Pediatrics* 34: 554, 1964.
12. Tachdjian, Milvan, O.: *Pediatric orthopedics,* Philadelfia, W.B. Saunders, 1972, v. 2.
13. Wetzenstein, H: The significance of congenital pés calcaneo-valgus in the origin of pés plano – valgus in childhood, *Acta Ortopedica* 1: 65, 1960.
14. Wynne-Davies, R.: Acetabular dyplasia and familial joint laxily tyo etiological factors in congenital dislocation of the hip, *J. Bone Joint Surg.* (Br.) 52: 704, 1970.
15. Wynne-Davies, R.: The epidemiology of congenital dislocation of the hip, *Dev. Med. Child. Neurol.* 14: 515, 1972.
16. Wynne-Davies, R: Family studies and the cause of congenital club foot – Talipes equino varus, Talipes calcaneo – valgus and metatarsus varus, *J. Bone Joint Surg.* (Br.) 46: 445, 1964.

Fraturas expostas

Análise de 364 casos

Aldo Fazzi[1]
Gilberto Luiz Camanho[2]
Junichi Tamari[3]
Mario Takro Takeshi Tamaoki[3]
Ricardo Issao Otani[3]

RESUMO

Os autores revisaram 364 casos de fraturas expostas atendidos no Pronto Socorro do Instituto de Ortopedia e Traumatologia do Hospital das Clínicas da Faculdade de Medicina da Universidade de São Paulo e analisam diversos aspectos dessas fraturas em função do sexo, idade, causa, localização óssea, tipo de fratura, tipo de lesão cutânea, tempo de exposição, lesão vascular, nervosa, fratura associada, tipo de tratamento realizado, infecção cutânea e óssea e o resultado final obtido.

SUMMARY

Open fractures. An evaluation of 364 cases.

The authors evaluated 364 cases of open fractures treated at the Emergency Section of the Orthopaedics Institute of the Hospital das Clínicas da Faculdade de Medicina da Universidade de São Paulo. The cases were analysed with regard to sex, age, cause, localization of the fractures, kind of fracture, kind of skin lesion, time of exposure, vascular lesion, nervous lesion, associated fractures, kind of treatment performed, cutaneous and bone infection, and the final results obtained.

1. INTRODUÇÃO

A fratura exposta constitui um tema de grande importância dentro da traumatologia.

Com o progresso da indústria pesada, com o aperfeiçoamento das estradas de rodagem e com o desenvolvimento vertiginoso da nossa indústria automobilística, aumentou consideravelmente o número de fraturas expostas graves, com grande comprometimento de partes moles, que exigem do traumatologista um conhecimento cada vez maior e mais aperfeiçoado para o tratamento das mesmas.

São fraturas que trazem grandes problemas, quer sob o ponto de vista médico, obrigando o traumatologista a tomar, algumas vezes, uma decisão radical diante da gravidade de um determinado caso, quer sob o ponto de vista sócio-econômico, pois são fraturas que atingem principalmente o homem na idade de maior produtividade e que exigem um tratamento demorado e uma recuperação lenta.

Em vista desses fatos, os autores resolveram fazer uma revisão dos casos de fraturas expostas atendidos no Pronto Socorro do Instituto de Ortopedia e Traumatologia do Hospital das Clínicas da Faculdade de Medicina da Universidade de São Paulo (Serviço do Prof. Flávio Pires de Camargo), com o objetivo de analisar diversos aspectos dessas fraturas em função do sexo, idade, causa, localização óssea, tipo de fratura, tipo de lesão cutânea, tempo de exposição, lesão vascular ou nervosa, fratura associada, tipo de tratamento realizado, infecção cutânea e óssea e resultado final.

Como diversos itens se mostraram interdependentes, foram examinadas várias associações que pareceram de maior importância, como: tipo de tratamento e infecção cutânea, tipo de tratamento e infecção óssea, tempo de exposição e infecção cutânea, tempo de exposição e infecção óssea, osso acometido e infecção cutânea e osso acometido e infecção óssea.

2. CASUÍSTICA E MÉTODO

As observações analisadas neste trabalho foram fornecidas pelo Serviço Médico-Estatístico do Instituto de Ortopedia e Traumatologia do Hospital das Clínicas da Faculdade de Medicina da Universidade de São Paulo.

Com o auxílio do computador, foram levantados os casos de fraturas expostas atendidos no Pronto Socorro de janeiro de 1965 a dezembro de 1975. Dos 4.200 casos atendidos foram analisados, ao acaso, 364.

Os casos foram atendidos e operados pelas diversas equipes do setor de Pronto Socorro, em geral compostas de um médico assistente, médicos residentes e internos.

2.1 – Método de avaliação

Em nossa investigação, os diferentes dados foram estudados sob o ponto de vista percentual.

2.2 – Análise dos diversos dados

Sexo: O sexo masculino predominou, 76,9% dos casos.

Idade: A maior incidência foi encontrada na faixa etária de 21 a 40 anos, 43,9%.

Causa: Os acidentes automobilísticos foram responsáveis por 81,3% dos casos.

Localização óssea: No nosso material, a tíbia foi o osso mais frequentemente atingido, 55,6%, seguido do fêmur, 13,7%. Os 30,7% restantes dos casos foram observados no rádio, cúbito, úmero, falanges, metacarpianos e clavícula.

Tipo de fratura: As fraturas cominutivas predominaram, 61,6%, seguidas de fraturas transversas, 26,9%, e das oblíquas, 11,5%.

Tipo de lesão cutânea: Os ferimentos foram classificados de acordo com a extensão: até 1cm; até 10cm e descolantes (acima de 10cm). Os ferimentos de até 10cm foram observados em 64,9% dos pacientes; até 1cm, 25,2% e descolantes em 9,9% dos casos.

Tempo de exposição: Os pacientes foram divididos em três grupos. No 1º grupo, aqueles que foram operados nas primeiras 3 horas do acidente; no 2º grupo, aqueles atendidos entre 3 e 6 horas e, no 3º grupo, aqueles atendidos após 6 horas do acidente. Apenas 7,2% dos casos foram enquadrados no 1º grupo; 28% no 2º grupo e 64,8% no 3º grupo.

1. Prof. doc. do Dep. de Ortop. e Traumat. da Fac. de Med. da Univ. de S. Paulo.
2. Méd. assist. e chefe do Pronto Socorro do Inst. de Ortop. e Traumat. do Hosp. das Clín. da Fac. de Med. da Univ. de S. Paulo (Serv. do Prof. Flávio Pires de Camargo).
3. Méd. resid. do Inst. de Ortop. e Traumat.

Lesão vascular: A lesão vascular foi observada em apenas 1,6% dos casos.

Lesão óssea associada: Em 39,4% dos casos havia outras fraturas associadas.

Tipo de tratamento: Todos os casos foram submetidos à limpeza cirúrgica clássica com água, escova, sabão líquido, soro e exérese dos tecidos desvitalizados, 54% receberam, além deste tratamento, o enfaixamento compressivo elástico. Os restantes 46% foram também tratados pela fixação metálica, dos quais 32% com fixação intramedular e os demais casos com placas, parafusos, fixação externa, etc.

Infecção óssea e cutânea: No nosso material de estudos, observamos 31% de infecções cutâneas no pós-operatório imediato e 15% de infecções ósseas. A gangrena gasosa foi observada em 11 casos, ou seja, 3%.

2.3 – Análise das diversas associações

Tipo de tratamento e infecção cutânea e óssea: A infecção cutânea foi encontrada em 46,2% dos casos tratados pela fixação bipolar, considerando-se apenas aqueles que receberam material de síntese. As infecções ósseas foram relativamente mais freqüentes, 23,2% e 25% nas osteossínteses intramedulares e nas fixações com parafusos, respectivamente, entre os casos que receberam material de síntese.

Tempo de exposição do ferimento e infecção cutânea e óssea: 74,4% das infecções cutâneas e 80% das infecções ósseas ocorreram nos pacientes operados com mais de 6 horas de exposição; 23,0% das infecções cutâneas e 18,2% das infecções ósseas nos operados entre 3 e 6 horas e apenas 3,6% das infecções cutâneas e 1,8% das infecções ósseas apareceram no grupo de pacientes operados nas 3 primeiras horas.

Osso acometido e infecção cutânea e óssea: As infecções cutâneas foram mais observadas nas fraturas expostas da falange e nas fraturas expostas da tíbia. As infecções ósseas foram encontradas mais freqüentemente nas fraturas da tíbia e fêmur.

2.4 – Técnica cirúrgica e pós-operatório

Em todos os casos realizou-se a técnica e o pós-operatório descritos por Napoli, Fazzi, Arakaki e colaboradores, em 1968, e Fazzi e Mistrorigo, em 1971.

A técnica consistiu fundamentalmente de:

1 – Tratamento das partes moles.

2 – Redução com ou sem osteossíntese.

3 – Enfaixamento compressivo elástico.

O tratamento das partes moles é dividido em: a) limpeza sumária do ferimento; b) lavagem com água corrente sob pressão; c) exérese dos tecidos desvitalizados; e d) lavagem minuciosa do foco com soro fisiológico.

3. RESULTADOS

O critério utilizado para análise dos resultados foi em função da infecção, consolidação e alinhamento ósseo. Assim, consideramos *bom*, quando havia consolidação, sem infecção, e *mau*, quando havia infecção, pseudartrose ou consolidação viciosa. Portanto, obtivemos 67,3% de resultados bons e 32,7% de resultados maus.

4. COMENTÁRIOS

Na análise dos itens, verificamos que o sexo masculino ainda predomina, 76,9%, apesar do aumento do sexo feminino nos diversos setores de trabalho.

Entre as causas, verifica-se que os acidentes predominam na faixa etária entre 21 e 40 anos, quando o homem se encontra na idade de maior produção de trabalho, portanto mais sujeito aos acidentes automobilísticos e àqueles da indústria pesada.

Os acidentes automobilísticos predominam assutadoramente como causa de fraturas expostas. Talvez o trânsito difícil de São Paulo, a imprudência de certos motoristas e de alguns pedestres e a fragilidade de nossos automóveis sejam os grandes responsáveis pelo alto percentual de fraturas expostas. O baixo percentual de fraturas expostas conseqüentes a acidentes de trabalho é devido ao fato de grande parte destas fraturas serem atendidas em hospitais assistenciais do INPS.

Observa-se em nosso material grande predominância de fraturas expostas da tíbia. A altura dos pára-choques em relação ao solo justifica esse fato, atingindo em geral a perna dos acidentados. Mesmo nas colisões, a perna também é freqüentemente comprometida pelo impacto contra o painel.

Evidencia-se também alta freqüência de fraturas cominutivas. Sabemos que os acidentes automobilísticos são os grandes responsáveis por essas fraturas. Portanto, temos que aceitar o fato dos impactos serem violentos para levar à cominuição da fratura.

Quanto à extensão do ferimento, observa-se que o percentual mais elevado está nas fraturas com exposição de até 10cm. Observa-se, também, que as fraturas com maior exposição e os descolantes são relativamente freqüentes nos casos atendidos pelo Pronto Socorro do IOT.

Fato alarmante é observar que a maioria das fraturas expostas foi atendida com mais de 6 horas de exposição e o baixo percentual de casos com menos de 3 horas. Este item nos parece ser de importância muito grande. Possivelmente, os motivos da demora no atendimento das fraturas expostas se deve aos problemas de trânsito dos grandes centros, à falta de melhor distribuição de serviços de emergência e aos problemas próprios da maioria dos hospitais.

Nota-se que, apesar da maioria dos pacientes atendidos apresentarem ferimentos de cerca de 10cm, o percentual de lesão vascular é relativamente baixo (1,6%).

Da mesma forma, as lesões nervosas apresentam também percentual baixo (0,8%).

Verifica-se igualmente alta incidência de fraturas associadas, possivelmente relacionadas com a fragilidade dos nossos automóveis e com o excesso de velocidade.

Quanto ao tipo de tratamento, observa-se que a maioria dos casos foi tratada pela limpeza cirúrgica mais imobilização ou tração esquelética (54,6%). Em seguida vem o tratamento pela limpeza cirúrgica e osteossíntese intramedular (32,4%). Outras sínteses, como vemos, foram utilizadas em alguns casos. Como, em geral, a orientação nesses casos é fixar, deduz-se que em 54,6% dos pacientes com fraturas expostas não havia condições ideais para as sínteses.

O percentual de 15,1% de infecções ósseas, também elevada em relação às estatísticas da literatura mundial, tem seus fundamentos, a nosso ver, em grande parte, não propriamente no tratamento médico e sim em outros fatores paramédicos, que são analisados mais adiante.

Observa-se que entre os 364 casos atendidos, 11 tiveram como complicação a gangrena gasosa ou isquêmica, explicável, possivelmente pelos fatores inerentes aos primeiros socorros, realizados de maneira bastante precária em nosso meio.

Verifica-se que o percentual de maus resultados é realmente preocupante (32,7%), apesar de representar a soma das infecções ósseas, pseudartroses e consolidações viciosas. Sendo o percentual de infecções ósseas de 15,1%, temos que aceitar que a diferença de 17,6% é devida aos casos de consolidação

viciosa e de pseudartrose. Em última análise, esses dados mostram que os métodos por nós utilizados não permitem uma redução perfeita ou imobilização adequada. Esperamos que com a introdução de princípios rígidos de montagem utilizados pelo grupo de estudos para osteossíntese (AO), este percentual venha cair acentuadamente, uma vez que estes princípios estão sendo estudados para serem implantados em nosso serviço dentro da realidade brasileira.

Na associação entre tempo de exposição e infecção óssea, verificamos claramente a relação entre maior incidência de infecção e o tempo decorrido do acidente até o momento do paciente ser operado. Das infecções ósseas, 81,4% ocorreram nos pacientes operados após 6 horas do acidente. É um problema, a nosso ver, de grande importância no tratamento da fratura exposta. As dificuldades de locomoção nas grandes cidades, assim como as dificuldades de material e de pessoal especializado, existentes atualmente nos hospitais públicos que atendem esses pacientes, são responsáveis pelo grande número de infecções nesses acidentados. Evidentemente outros fatores estão em jogo, como a baixa resistência orgânica da nossa população, as baixas condições higiênicas e o grande número de ruas e avenidas sem calçamento adequado. Outro fator que teria uma parcela nesse índice é o fato de que os hospitais de emergência no Brasil são conduzidos por médicos em início de carreira, médicos residentes, inexperientes no tratamento das fraturas expostas graves.

Verificamos, ainda, que os casos atendidos em menos de 3 horas tiveram percentual relativamente baixo de infecção (3,8%), corroborando com a nossa tese de que o tempo decorrido entre o acidente e o tratamento é um dos principais fatores responsáveis pelo alto índice de infecção.

O percentual de 15,1% de infecção é elevado principalmente quando comparados com os resultados obtidos nestes últimos anos por Gustilo e col., Mineápolis, Estados Unidos, 1976, que, em 352 casos, teve apenas 2,5% de infecção.

Evidentemente, temos que considerar que as condições de transporte, de distribuição hospitalar de emergência e de saúde da população americana também devem ter influido na obtenção de melhores resultados. Este autor cita o grupo da cefalosporina, antibiótico atualmente utilizado por aquele serviço como um dos fatores contribuintes para a obtenção deste baixo percentual de infecções.

Acreditamos, como Gustilo, que a fixação externa bem executada, mais fácil de ser aplicada, menos agressiva ao membro lesado e a utilização de antibióticos mais adequados, no momento a cefalosporina, que é utilizada por esse autor e por Patzakis, Harvey, Ivler, 1972, venham realmente diminuir as causas devidas ao tratamento médico propriamente dito.

Quanto ao uso profilático de antibióticos, não temos ainda um comportamento definido, apesar de Folgelberg, Zitzmann e Stinchfield, 1969, preconizarem o uso de penicilina profilaticamente nas fraturas expostas e nas grandes cirurgias ortopédicas em geral.

Se compararmos os nossos resultados com aqueles obtidos por Napoli, Fazzi, Arakaki e colaboradores, 1968, nas fraturas expostas com osteossíntese imediata, verificaremos por um lado que a incidência de infecção diminuiu 19,1%, obtidos por aqueles autores, para 15,1%, o que, de certo modo, mostra que a osteossíntese teria sido a causa dessa elevação do percentual de infecção. Por outro lado, temos que admitir que a osteossíntese, em geral, foi utilizada por Napoli, Fazzi, Arakaki e colaboradores nos casos graves e que a incidência de 15,1% por nós obtida refere-se a 364 casos ao acaso e com o alto percentual de 25,3% de fraturas com exposição menor que 1cm, portanto mais benignas. A favor das osteossínteses imediatas temos que, com este método, as pseudartroses e as consolidações viciosas são mais raras.

Não acreditamos que o tratamento aplicado, quanto à síntese, tenha influência na incidência de infecção cutânea. O percentual mais elevado nos casos tratados pela fixação bipolar seria, talvez, devida à imobilização precária do membro, facilitando a formação de hematoma, meio de cultura para proliferação de germes.

Interessante se torna o fato de que, destas infecções cutâneas, apenas 7,7% caminharam para infecção óssea, fato observado também com os outros tipos de tratamento, porém menos intensamente.

Observa-se que a incidência de infecção é maior nos casos que receberam osteossíntese (23,2%) em relação aos casos tratados pela redução e enfaixamento compressivo elástico. Possivelmente, a explicação está, em parte, no fato de as fraturas expostas que receberam redução e enfaixamento compressivo elástico pertencerem, na grande maioria, 25,2%, ao grupo com exposição menor que 1cm. Por outro lado, a agressão, a maior área de exposição e o maior tempo de cirurgia poderiam também colaborar com esta tendência maior para a infecção nas osteossínteses.

Verifica-se que 37,5% das fraturas expostas de falange tiveram infecção cutânea, porém apenas 6,2% evoluiram para infecção óssea. Possivelmente, o alto índice de infecção se deva aos diversos tipos de trauma, principalmente aos esmagamentos e o pequeno percentual de infecção óssea possivelmente à extensa rede vascular ao nível da mão.

5. CONCLUSÕES

Em face dos resultados e dos diversos itens avaliados em 364 casos de fraturas expostas, conclui-se:

1) Houve nítida relação entre a infecção, 15,1%, e o tempo decorrido para o acidentado ter os primeiros socorros hospitalares. 80% dos casos que infectaram foram atendidos com mais de 6 horas do acidente. Apenas 1,8% dos casos que infectaram foram atendidos com menos de 3 horas.

2) O percentual de 17,6% de consolidações viciosas e pseudartroses mostra que os métodos atuais de tratamento das fraturas expostas devem ser aprimorados, quer quanto à redução, quer quanto à imobilização da fratura.

3) Entre as fraturas expostas, as cominutivas da tíbia tiveram grande predominância e, em geral, devidas a acidentes automobilísticos.

4) Houve nítida predominância de fraturas expostas na faixa etária de 20 a 40 anos.

REFERÊNCIAS

1. Fazzi, A. & Mistrorigo, G.: Tratamento das fraturas expostas. *Rev. Paul. Med.* 77: 135-138, 1971.
2. Fogelberg, E.V., Zitzmann, E.K. & Stinchfield, E.F.: Prophilactic penicillin in orthopaedic surgery. *J. Bone Joint Surg.* (Am.) 52: 95-98, 1972.
3. Gustilo, R.B., Simpson, L., Nixon, R., Ruiz, A. & Indeck, W.: Analysis of 511 open fractures. *Clin. Orthop.* 66: 148-154, 1969.
4. Gustilo, R.B.: Management of open fractures. An analysis of 673 cases. *Minn. Med.* 54: 185-188, 1971.
5. Gustilo, R.B. & Anderson, J.: Prevention of infection in the treatment of one thousand and twenty-five open fractures of long bones. Retrospective and prospective analysis. *J. Bone Joint Surg.* (Am.) 58: 453-458, 1976.
6. Napoli, M.M.M., Fazzi, A., Arakaki, T. & cols.: A osteossíntese imediata nas fraturas expostas. *Rev. Brasil. Ortop.* 3: 25-50, 1968.
7. Patzakis, M.J., Harvey, J.P. & Ivler, D.: The role of antibiotics in the management of open fractures. *J. Bone Joint Surg.* (Am.) 56: 532-541, 1974.

Luxação anterior da extremidade proximal da fíbula

Gustavo da Rocha Velloso[1]

RESUMO

O autor apresenta um caso de luxação anterior da articulação tibio-patelar proximal.

SUMMARY

Anterior luxation of the proximal end of the fibula

The author presents a case of anterior luxation of the proximal tibio-patellar joint.

INTRODUÇÃO

Revendo a literatura médica, a articulação tíbio-peroneira proximal foi poucas vezes alvo de estudo detalhado.

A fíbula é considerada um osso acessório do esqueleto humano e a articulação tíbio-peroneira é lembrada, quase que invariavelmente, pela sua relação com o nervo fibular comum.

Estudos recentes atribuem maior importância anatômica à fíbula e procuram explicar a mecânica da articulação tíbio-peroneira proximal[4,8,9].

O caso aqui relatado tem por finalidade a discussão dos mecanismos da luxação anterior da fíbula, seu tratamento e as complicações que podem advir, tanto da luxação em si, como do seu tratamento.

ANATOMIA

A articulação tíbio-peroneira proximal é formada, de um lado, pela faceta articular do perônio, de superfície plana e de forma oval e, do outro lado, por uma superfície ovalada e oblíqua na face póstero-externa da tíbia.

Os dois ossos são unidos pelo ligamento tíbio-peroneiro superior, o qual possui dois feixes, sendo um anterior e o outro posterior. Estes ligamentos ocluem totalmente as superfícies articulares da tíbia e do perônio e chegam mesmo a confundir-se com a camada periostal de ambos os ossos. O perônio liga-se ainda ao fêmur, através do ligamento lateral externo, o qual começa na cabeça daquele osso até o epicôndilo lateral do fêmur.

O tendão do bíceps femoral cobre a porção inferior do ligamento lateral externo e insere-se na apófise estilóide da fíbula por meio de dois feixes, um posterior e outro anterior.

A articulação tíbio-peroneira tem íntima ligação com a cápsula articular do joelho através do ligamento lateral externo.

O nervo fibular comum desce pela borda externa do tendão do bíceps femoral, corre sob a aponevrose do joelho e emerge junto à borda superior da cabeça do perônio, ramificando-se a partir daí.

Estudos anatômicos sucessivos não foram conclusivos sobre a questão da existência de membrana sinovial na articulação tíbio-peroneira proximal.

DESCRIÇÃO DO CASO

A.W., 26 anos de idade, do sexo feminino, foi vista no Centro de Acidentes do "Frenchay Hospital", Bristol, Inglaterra, no dia 5 de julho de 1975, com queixas de dor ao nível da articulação tíbio-peroneira proximal direita. A história clínica revelou que a paciente havia horas antes participado de uma partida de "hockey", durante a qual sua perna direita sofrera uma rotação interna súbita, que deu origem aos sintomas relatados pela paciente.

O exame físico mostrou que os movimentos articulares do joelho eram de amplitude normal e indolores. Não havia derrame articular, mas palpava-se uma projeção anterior da cabeça da fíbula.

Radiografias feitas usando-se as incidências ântero-posterior e lateral demonstraram uma luxação anterior da cabeça da fíbula (figs. 1 e 2).

1. Méd. do Hosp. Sarah Kubitschek, Brasília, DF.

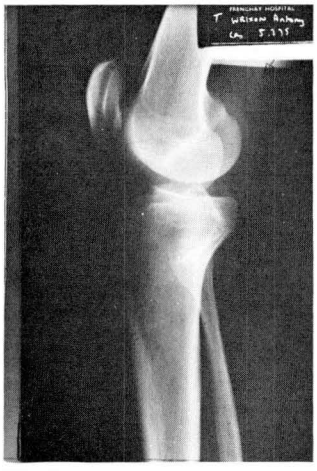

Fig. 1

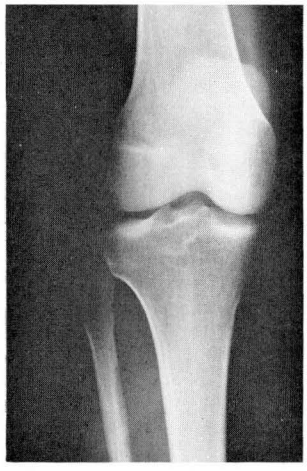

Fig. 2

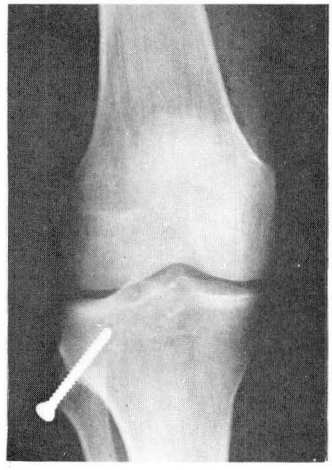

Fig. 3

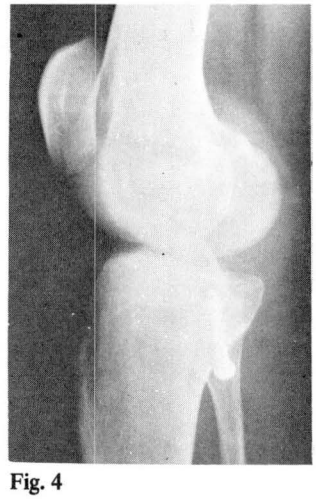

Fig. 4

A paciente foi levada para a sala de operação, onde, sob anestesia geral, foi feita uma tentativa de redução incruenta, a qual não obteve sucesso. Decidiu-se, então, por uma redução cruenta, que se realizou imediatamente após a verificação do insucesso da primeira redução.

Na cirurgia, o nervo fibular comum foi dissecado, pois encontrava-se distendido pela posição anteriorizada da cabeça da fíbula. A luxação foi reduzida usando-se um mecanismo da alavanca, mas a redução mostrou-se pouco estável quando era feita a rotação interna da tíbia. Por esta razão, a articulação foi transfixada com parafuso do tipo cortical.

Notou-se durante o ato cirúrgico que havia uma ruptura na região póstero-externa da cápsula do joelho, a qual foi suturada com material absorvível.

Terminada a cirurgia, a perna foi colocada num cilindro gessado por três semanas e, durante este período, a paciente se absteve de fazer carga sobre o membro operado.

Decorrido aquele período, o gesso foi removido e a paciente encaminhada à fisioterapia, tendo a articulação recuperado a amplitude normal de antes do trauma.

A paciente foi revista em fevereiro de 1976, quando permanecia assintomática. Constatou-se, contudo, que havia discreta protrusão do parafuso sob a pele, tendo o mesmo sido removido posteriormente com anestesia local (figs. 3 e 4).

Apesar da distensão do nervo fibular comum, não foi constatada nenhuma alteração de forças musculares ou de sensibilidade.

A paciente não compareceu à revisão final marcada para fevereiro de 1977.

DISCUSSÃO

A etiologia da luxação anterior da fíbula é, na maioria dos casos descritos, atribuída a um mecanismo de rotação súbita interna da perna com inversão do pé[1,3,5]. A flexão do joelho parece ser um fator importante da luxação, pois nesta posição o tendão do bíceps femoral encontra-se em relaxamento e, conseqüentemente, há uma diminuição da estabilidade da fíbula. Esta hipótese parece estar bem fundamentada no trabalho de Lord, o qual descreveu, até então, o maior número de casos de luxação anterior da fíbula.

É interessante notar que, apesar da intimidade da articulação com a cápsula do joelho, a ruptura desta não é achado comum nos casos descritos na literatura. A incidência de luxação em pacientes portadores de hipermobilidade articular é bem alta, apesar da articulação ter pouca amplitude quando submetida a forças de torção ou(e) compressão[8].

A vulnerabilidade do nervo fibular comum não é diretamente proporcional à luxação anterior, pois são raros os casos descritos acompanhados de lesão do nervo.

Os pacientes acometidos por este tipo de lesão estão, geralmente, na faixa etária dos 40 anos, pois, acima desta idade, há concomitância de fratura da diáfise fibular com a luxação da fíbula[8].

Os autores divergem consideravelmente quanto ao tratamento desse tipo de luxação. Contudo, há grande indicação de redução incruenta com ou sem uso de agentes anestésicos[2,5,7]. Neste caso, a imobilização pode ser feita por simples bandagem ou, mais comumente, por meio de bota gessada. A recidiva da luxação anterior da fíbula não é grande, sendo muito comum a ocorrência da recidiva da luxação posterior[6].

O uso de redução cruenta como forma de tratamento só é indicado após o insucesso da redução incruenta. Quanto à fixação da articulação tíbio-peroneira proximal por meio de implantes metálicos, a maioria dos autores concorda que esta deve permanecer somente durante o período que antecede a liberação do membro para a marcha, devido à alteração sofrida no mecanismo articular.

CONCLUSÃO

A luxação anterior da articulação tíbio-peroneira proximal é comum, mas seu diagnóstico pode passar despercebido devido à pouca sintomatologia apresentada. O tratamento deve ser feito por meio de redução incruenta e a mobilização deve respeitar a mecânica articular. Os resultados, com raras exceções, são bons e as recidivas são bastante raras.

REFERÊNCIAS

1. Chroters, O.D. & Johnson, J.T.H.: Isolated acute dislocation of proximal tibio-fibular joint. *J. Bone Joint Surg.* (Am) 55: 181, 1953.
2. Delaney, R. & Macnab, I.: Simple dislocation of the superior tibio-fibular joint. *Canad. Med. Ass. Journal.* 74: 906, 1956.
3. Harrison, R. & Hindenach J.C.R.: Dislocation of upper end of fibula. *J. Bone Joint Surg.* (Br) 41: 114-120, 1959.
4. Lambert, K.L.: The weight-bearing function of the fibula. *J. Bone Joint Surg.* (Am) 53: 507-513, 1971.
5. Lord, C.D. & Coutts J.W.: A study of typical parachute occuring in two hundred and fifty thousand jumps at parachute school. *J. Bone Joint Surg.* (Am) 26: 547-557, 1944.
6. Parkers, J. & Zelko, R.R.: Isolated acute dislocation of proximal tibio-fibular joint. *J. Bone Joint Surg.* (Am) 55: 177-180, 1973.
7. Peregrino, J.: La luxation antérieure isolée de l'extrémite supérieure du pérone. *Revue Chir. Orthop.* 57: 547-554, 1971.
8. Ogden, J.A.: The anatomy and function of the proximal tibio-fibular joint. *Clin. Orthop.* 101: 186-191, 1974.
9. Ogden, J.A.: Subluxation of proximal tibio-fibular joint. *Clin. Orthop.* 101: 192-197, 1974.

Atualidades em cirurgia dos nervos periféricos*

Danilo Gonçalves[1]

RESUMO

Preliminarmente, exemplifica-se o que entre as atualidades representa um progresso real e aquilo que se limita apenas a uma tentativa de progresso técnico. Descreve-se, a seguir, uma rotina para a exploração e tratamento das lesões em continuidade.

Entre as suturas epineural e funicular, o A. expõe as razões da sua preferência pela primeira. São avaliadas as suturas primária e secundária e estudados os diversos tipos de enxerto de nervo com as respectivas indicações.

Relativamente à reparação microcirúrgica, em que pese sua técnica minuciosa e demorada, ainda não há evidência de sua superioridade sobre a sutura assistida por lupa de 2,5 a 4 aumentos, o que explica o proporcionalmente pequeno proselitismo no uso do microscópio na cirurgia dos nervos periféricos.

SUMMARY

Recent advances in peripheral nerve surgery

Some recent experiments in peripheral nerve surgery proved of practical value, but others only represent an effort aiming at technical development.

Operative procedures and their indications are described for lesions in continuity.

The A. gives the reasons for his preference regarding epineurial suture. Primary and secondary sutures are discussed, as well as the different types of nerve grafts and their indications.

As far as the use of the surgical microscope is concerned, although this technique has its value, there is as yet no evidence that it is superior to the suture assisted by a x2.5 or a x4 loup.

Referindo-me a atualidades em cirurgia dos nervos periféricos, cumpre-me apreciar algumas contribuições que representam progresso real e outras que são apenas tentativas louváveis de avanço técnico.

Como exemplo do primeiro, ocorre-me a microcirurgia vascular periférica no reimplante dos dedos e, do segundo, posso citar o enxerto homólogo de nervo, que, até o presente, traduz apenas esforços frustrados dos seus autores. Recorde-se que a medida do tempo em nervos periféricos é em termos de anos e não apenas de meses.

O cirurgião que se dedica aos nervos periféricos deve cobrir amplo campo técnico, pois um acidente muitas vezes pode lesar um ou mais nervos e também o revestimento cutâneo, vasos, músculos, articulações e ossos, criando sérios problemas de cirurgia reconstrutiva, se a reparação nervosa falha ou se a condição do nervo é irreparável.

Em trabalhos precedentes (Gonçalves, 1956 e 1957), estabelecemos um critério para o tratamento quando, à exploração, encontram-se lesões em continuidade:

1º) Se o nervo tem aparência normal, embora com discreto espessamento, a lesão será uma axonotmesis que conduzirá à regeneração espontânea completa.

2º) Se é de aspecto fusiforme, porém macio à palpação, o aumento de volume é causado por tecido conjuntivo interfascicular, podendo-se esperar regeneração satisfatória. Completa-se a exploração pelo estímulo galvânico direto do segmento proximal, para ver se o impulso passa distalmente à lesão. Se a resposta for negativa, está indicada a excisão completa do neuroma e subseqüente neurorrafia.

3º) No caso de neuroma lateral, duas eventualidades podem apresentar-se:

a) O nervo responde ao exame elétrico direto; então, só o neuroma é ressecado. Se a lacuna aberta for pequena (1,5cm) procede-se à sutura. Sendo maior, coloca-se enxerto retirado de um nervo cutâneo.

b) O nervo não responde à excitação elétrica e o prazo para a regeneração já foi excedido; a conduta, então, será a ressecção de todo o segmento do nervo, incluindo o neuroma, seguida de sutura.

SUTURA EPINEURAL OU SUTURA FUNICULAR

O assunto vem dando lugar a controvérsia. McQuillan (1970) defendendo a sutura epineural, argumenta que, conforme se observa na clínica, a regeneração sensitiva de um nervo, depois da sutura, é um fenômeno complexo. Não depende somente da progressão do axônio numa média de 2,5cm ou mesmo mais por mês. Fatores como altura da lesão, rapidez da regeneração, remielinização, diâmetro do axônio, conexões centrais, recuperação sensorial e adaptabilidade têm muito maior significação do que os simples elementos mecânicos ou microanatômicos usados na reparação. Convenhamos que a reparação de um nervo não é nada semelhante à solda dos fios de um cabo telefônico.

Ora, sabendo-se que um nervo cutâneo pode conter até 10.000 axônios (Seddon, 1972) e um nervo mediano perto de 500.000 conforme Tubiana (1974), seria ilusório supor que um microscópio de 10 a 40 aumentos desse condições para uma sutura mecanicamente perfeita.

Seddon (1972), com a imensa autoridade que lhe é reconhecida por sua seriedade científica, recorda que, com a topografia de um nervo mudando a cada centímetro, seria irrealístico tentar a sutura funicular para a justaposição de 2 cotos de um nervo, cuja disposição interna não é exatamente congruente.

Millesi (1973), da escola funicular, considera o epinervo a principal fonte de proliferação de tecido conjuntivo ao nível da sutura e recomenda sua ressecção para reduzir a formação de tecido cicatricial. Entretanto, conforme Seddon (1972), o epinervo deve ser preservado porque constitui a proteção natural dos funículos e cicatriza com surpreendente rapidez, produzindo uma superfície macia.

Na sutura funicular o fio, mesmo delicado, que permanece no interior da substância nervosa, provoca reações. Esse problema foi superado por Hakstian (1968) com a sutura removível, antes de completar a primeira semana. Esse autor procura identificar os funículos motores e sensitivos com um elétrodo delicado, marcando os motores com azul de metileno. Na prática é um trabalho minucioso e demorado.

Consideremos agora o processo de remielinização após a sutura. O conteúdo de mielina no segmento distal após a neu-

---

* Trab. apresent. no VI Cong. Bras. de Cirurgia da Mão, São Paulo, novembro de 1977.

1. Ortop. do Hosp. da Lagoa; ex-bolsista do Conselho Britânico.

rorrafia, aumenta à proporção que os axônios progridem, tanto que um método quantitativo para aferir o grau de regeneração é pela dosagem de mielina, naquele segmento (Pleasure, Bora e Lane, 1974).

Em estudo recente, e de apreciável significação prática, Bora, Pleasure e Didizian (1976) acharam 60% da produção normal de mielina no nervo tibial posterior do coelho, reparado por sutura *epineural* imediata, enquanto no grupo da sutura *funicular* imediata a mielina caiu para 23.8, descendo ainda mais quando a sutura era secundária.

SUTURA PRIMÁRIA E SECUNDÁRIA

Esse tema ainda permanece em debate. Anteriormente (Gonçalves – 1957), éramos favoráveis à sutura secundária como rotina, passando, em 1962, a preconizar a sutura primária nas feridas incisas, particularmente nas secções causadas por caco de vidro que, na verdade, é tão afiado quanto um bisturi. A sutura imediata, além de outras, tem a vantagem de evitar a exploração secundária, com mobilizações às vezes extensas que podem interferir na vascularização, com prejuízo da regeneração (Mackenzie e Woods – 1961). Nas feridas contusas, entretanto, em que o nervo reage à violência por colagenização impossível de se predeterminar no primeiro atendimento, a reparação será feita por volta da 4ª semana.

Nas várias visitas que fiz à Clínica Ortopédica de Edimburgo, pude constatar os magníficos resultados da técnica de McQuillan (1970), consistindo primariamente na aproximação de cotos com 3 pontos e isolamento com um tubo (*nerve cuff*) de silicone cirúrgico. Quatro semanas depois, é feito o acesso ao nervo para a excisão do neuroma, que se encontra, invariavelmente, pequeno, não excedendo 1,5cm.

Os colaterais na palma, e os digitais, quando possível, serão suturados primariamente, porque, se não houver regeneração, a sensibilidade da polpa será desempenhada pela outra metade do dedo.

O fio para a sutura é de números 6-0 a 10-0, de preferência mononylon ou seda não colorida, porque os corantes têm efeito irritante sobre os nervos.

ENXERTO DE NERVO

A melhor indicação para o enxerto de nervo é feita quando, ressecados o neuroma e o glioma, a mobilização moderada não é suficiente para aproximar os cotos.

Nicholson e Seddon (1957) estabeleceram que, para a mobilização de ambos os segmentos, o limite da flexão do cotovelo é de 90º, e do punho de 35º. Diz Millesi (1973) que os resultados desses autores eram piores quando o defeito excedia 2,5cm. Trata-se, sem dúvida, de citação incompleta. Na verdade, Nicholson e Seddon (1957) concluiram que: "Nas suturas distais do mediano houve maior proporção de recuperação após as ressecções curtas (até 2,5cm), do que após as mais longas (de 2,6 até 5cm), mas, os grupos eram tão pequenos que, a rigor, a diferença era insuficiente para ter significação. Na sutura ulnar distal não se registrou variação apreciável entre os dois grupos. O nervo ulnar tolera mobilizações um pouco mais extensas, inclusive a transposição anterior, com risco mínimo de alterações intraneurais em conseqüência do estiramento pós-operatório. Do nervo mediano não existe método semelhante para cobrir defeitos extensos, sendo talvez essa a razão das suturas ulnares evoluirem melhor."

Mackenzie e Woods (1961), sob a orientação de Seddon, estudaram 40 casos de lesões do mediano no punho e concluiram que as mobilizações exageradas poderiam interferir na vascularização do nervo e comprometer a qualidade da regeneração.

O enxerto de nervo, portanto, está indicado em qualquer perda que exceda 5cm. Há 20 anos (Gonçalves – 1957), publicamos os nossos primeiros casos de enxerto de nervo seguindo essa rotina.

TIPOS DE ENXERTO AUTÓGENO

Enxerto livre

1º) Usa-se um nervo cutâneo simples, retirado do antebraquial cutâneo interno no braço, ou um segmento do sural, toda vez que não se possa suturar um nervo colateral digital. Os nervos cutâneos, por terem 2 a 3mm de diâmetro, revascularizam-se rapidamente.

2º) Os nervos cutâneos são ainda usados, seccionados em segmentos e reunidos em feixes (*cable graft*), de 2 a 4, conforme o diâmetro do receptor. O enxerto tem tendência à retração, devendo, portanto, ser 20% mais longo e ter leito bem vascularizado para sobreviver.

3º) Enxerto livre de tronco – Se vários nervos são largamente lesados ao mesmo tempo, é possível utilizar o tronco de um, para restabelecer a continuidade dos demais (Seddon, 1963 e 1972). Nesse tipo de enxerto, a revascularização é lenta, com necrose freqüente dos funículos centrais e baixo teor de regeneração.

4º) Enxerto pediculado de tronco – Quando 2 nervos vizinhos, como por exemplo, o mediano e o ulnar, sofrem destruição muito extensa, traumática ou isquêmica, recorre-se à técnica de Saint-Claire Strange (1947 e 1950), isto é, anastomosam-se os cotos proximais, para, num segundo tempo, através do segmento pediculado, neurotizar-se o principal, ou seja, o mediano. Esse tipo de enxerto tem maiores possibilidades que o precedente.

As experiências com o homoenxerto não têm sido bem sucedidas. A técnica de Lewis e McLaurin (1969) de predegeneração do enxerto, a fim de reduzir a sua antigenicidade, não tem valor prático.

Sobre o uso de instrumentos de ampliação óptica na cirurgia dos nervos periféricos, fiquem certos aqueles que nela se estão iniciando de que uma lupa de 2,5 a 4 aumentos é o bastante para o desempenho da técnica cujos princípios científicos foram estabelecidos por Seddon e, provavelmente, permanecerão inalterados ainda por muito tempo. Não se considerem portanto despreparados, por não poderem dispor ou não quererem fazer uso da sofisticação de um microscópio cirúrgico que, embora tenha seus adeptos, não provou, até o presente, sua superioridade sobre a sutura assistida pela lupa.

A cirurgia dos nervos periféricos pode proporcionar recuperação motora e sensitiva muito satisfatória e compensadora. Alguns casos, entretanto, em que pese o emprego de técnica minuciosa e adequada, por fatores ainda obscuros, evoluem pobremente, apresentando regeneração quase nula, mesmo três anos depois do tratamento.

Os testes de sensibilidade protopática e epicrítica, considerados de maior confiança, são os seguintes: 1) Discriminação de duas pontas (controvertido); 2) Distinção de moedas de tamanhos diferentes (Seddon); 3) Diferenciação de esferas de rolamentos de diâmetros variados (McQuillan); 4) Avaliação da capacidade de percepção de estímulos vibratórios com freqüências que variam entre 50 e 500 ciclos por segundo. Esse teste chamado "sensograma" por McQuillan, em analogia ao audiograma, ainda se encontra em estudo.

Jornada gaúcha em abril

Será realizada na cidade de Gramado, no Rio Grande do Sul, de 27 de abril a 1º de maio do próximo ano, a IV Jornada Gaúcha de Ortopedia e Traumatologia, pela Regional da SBOT daquele Estado.

Maiores informações poderão ser obtidas na Av. Senador Salgado Filho, 135, 6º, CEP 90 000, Porto Alegre, RS.

Jornada do interior de São Paulo

"Lesões traumáticas da mão" e "Doenças de Calvet-Legg-Perthes" foram os temas oficiais da XVII Jornada de Ortopedia e Traumatologia do Interior de São Paulo, organizada pelo Departamento de Ortopedia e Traumatologia da Associação Paulista de Medicina pela Regional de São Paulo da SBOT.

A Jornada foi realizada nos dias 24 e 25 de novembro último, no Hotel Holliday In, de São Bernardo do Campo.

SBOT prepara reforma de seu estatuto

A diretoria da Sociedade Brasileira de Ortopedia e Traumatologia (SBOT), contando com a colaboração de todas as Regionais, promoverá a reforma de seu Estatuto, visando torná-lo adequado às necessidades atuais da Sociedade.

Os colegas poderão enviar suas sugestões para as respectivas Regionais da entidade.

Inscrições para exame na SBOT

A Comissão de Ensino e Treinamento da Sociedade Brasileira de Ortopedia e Traumatologia comunica que se acham abertas, até 10 de janeiro do próximo ano, as inscrições para o exame para ingresso como Membro Titular da entidade e para obtenção do Título de Especialista. A taxa de inscrição é de Cr$ 1.200,00.

O exame será realizado no Hospital das Clínicas de Ribeirão Preto (campus universitário) e a data será previamente anunciada.

Maiores informações poderão ser obtidas junto à Comissão de Ensino e Treinamento da SBOT, no Departamento de Ortopedia e Traumatologia do Hospital das Clínicas de Ribeirão Preto, CEP 14 100, Ribeirão Preto, SP.

Ex-residentes de ortopedia reuniram-se em SP

Grande número de colegas ortopedistas participou do IX Encontro dos Ex-Residentes de Ortopedia e Traumatologia do Pavilhão Fernandinho Simonsen, realizado a 5 e 6 de outubro último, na Santa Casa de Misericórdia de São Paulo.

Os temas apresentados e discutidos nesse encontro foram "Atualização sobre o pé torto congênito", "Atualização do tratamento dos tumores ósseos malignos", "Fraturas do calcâneo", "O halo craniano de Nickel e Perry", "Atualização do tratamento das lesões abertas da mão", "Atualização sobre lesões traumáticas do tornozelo", "Atualização sobre prótese total do quadril" e "Atualização do tratamento das afecções do quadril, moléstia de Perthes, epifisiolise e luxação congênita do quadril em crianças e adolescentes".

Congresso em Minas

Marcado para este mês, de 1º a 3, em Araxá (Grande Hotel de Barreira),o II Congresso Mineiro de Ortopedia e Traumatologia, promovido pela Regional mineira da Sociedade Brasileira de Ortopedia e Traumatologia.

Constam do programa científico do conclave três temas oficiais ("Luxação acrômio-clavicular", "Fratura luxação coxo-femoral" e "Deformidades angulares do joelho"), duas mesas-redondas ("Lesões de nervos periféricos" e "Iatrogenismo em Ortopedia"), um curso pelo dr. Fritz Schajowizc, além de conferências por convidados especiais e sessões de temas livres.

Esboça-se o programa do XXII Congresso Brasileiro

Já estão definidos os cursos, bem como confirmadas as participações de numerosos especialistas estrangeiros no XXII Congresso Brasileiro de Ortopedia e Traumatologia, que será realizado na capital paulista (Palácio das Convenções do Parque Anhembi) entre 15 e 20 de julho do próximo ano. É o que informa a Comissão Organizadora do conclave, que acrescenta que haverá também a participação efetiva e intensa de nomes expressivos da especialidade do país.

Os cursos programados para esse conclave, já definidos e confirmados, com seus respectivos autores, são os seguintes:

Cursos de 3 aulas – "Dor lombo-ciática, patogênese e patomecânica, tratamento conservador e cirúrgico", Nachemson; "Prevenção e tratamento das deformidades em AR e espondolite anquilosante", Gariepy; "Moléstia de Perthes", Catteral; "Paralisia cerebral nos membros superiores e inferiores", MacEwen; "Tratamento cirúrgico da osteoartrose cervical", Boni; "Osteomielite crônica-infecções ósseas pós-traumáticas", Blockey; "Lesões crônicas cápsulo-ligamentares do joelho", Trillat.

Cursos de 2 aulas – "Tratamento do pé torto congênito", Tachdjian; "Tratamento de escoliose", Nachemson; "Próteses totais nos membros superiores", Peterson; "Tratamento das pseudartroses dos ossos longos", Brighton; "Líquido articular", Pietrogrande"; "Osteomielite aguda hematogênica: orientação atual", Blockey; "Seqüelas paralíticas na mielomeningocele", Luciano Souza Dias e Dimeglio.

Além dos convidados para os cursos, estes colegas do exterior – esclarece a Comissão Organizadora – já confirmaram que participarão de conferências, mesas-redondas e de discussões informais: Calandruccio (Campbell Clinic), Del Sel, Anquin, Aichroth (Westminster Children's Hospital), Aiello, Zamudio, Mazas (Hospital Béclère), McKibbin (Welsh National S. of Medicine), Mosquera, Lazcano, Frost (Colorado Clinic) Blumenfeld, Ottolenghi, Guglielmone, Suero, Evans (University of Texas), Kennedy, McKee.

Informa também a Comissão que deverá haver um prêmio de Cr$ 20.000,00 ao melhor tema livre apresentado, que será indicado por uma comissão científica. Lembram os organizadores que os temas livres deverão ser apresentados até 31 de janeiro do próximo ano.

Com referência à programação social do Congresso, a Comissão informa que sua organização vai de "vento em popa", com grande atividade das senhoras, procurando entretenimentos com opções para todos os congressitas, suas esposas e família.

Finalmente, a Comissão Organizadora diz: "Lembrem-se que um bom Congresso Brasileiro será a preliminar do grande Congresso Internacional da SICOT, em 1981, que o Brasil irá organizar, sob a presidência do prof. Dagmar Chaves."

NORMAS

Revista Brasileira de Ortopedia

1. A *Revista Brasileira de Ortopedia* destina-se à publicação de trabalhos que contenham contribuições ao progresso de Ortopedia, Cirurgia de Mão e especialidade afins.
2. Os artigos enviados deverão ser datilografados em papel ofício, em espaço duplo, com margem larga, devendo o autor remeter 3 cópias. A última página conterá o endereço do autor.
3. Os artigos enviados passarão a ser de propriedade da Revista.
4. No caso de artigos muito extensos, A Direção da *Revista Brasileira de Ortopedia* se reserva o direito de publicá-los em quantas edições julgar necessárias.
5. Os artigos aprovados pelo Corpo Editorial serão publicados na ordem de seu recebimento.
6. As referências bibliográficas serão indicadas no fim do trabalho, contendo apenas os autores citados no texto.
7. Os trabalhos deverão ser acompanhados de sinopse de, no máximo, 200 palavras, em português. No final, resumo em inglês.
8. Por "Resumo do Autor", compreendem-se o resumo de um trabalho científico redigido pelo próprio autor e publicado, ao mesmo tempo em que o trabalho, depois de sua apresentação ter sido examinada pelo Editor. O resumo deve recapitular sucintamente os fatos contidos no trabalho e suas conclusões a chamar atenção para os novos dados do problema. (Código de boa prática em matéria de publicações científicas — Tradução por Zeferino Ferreira Paulo, autorizada pela UNESCO, do "Code du bon usage em matière de publications scientifiques", Bull UNESCO Bibl: (Paris) 17 (1):30-34, 1963).
9. O artigo para publicação deverá conter, além do nome do autor, os seus títulos principais e a procedência do trabalho.
10. O autor citado será numerado e relacionado, em ordem alfabética, na referência bibliográfica, de acordo com as seguintes normas:

    Livros

    Número de ordem, ponto, sobrenome do autor, vírgula, letras iniciais de seus nomes, dois pontos, título do capítulo, ponto e vírgula, autor do livro, se diferente do capítulo, ponto e vírgula, título do livro (em grifo), vírgula, local da edição, vírgula, editor, vírgula, data da impressão, ponto, número do capítulo, vírgula, páginas inicial e final, ponto.

    Ex.:

    1. Casa Grande, P.A. & Frost, H.M.: "Pie zambo", *in Fundamentos de ortopedia clínica,* Barcelona, Salvat, 1955. Cap. 8, p. 147-149.

    Artigos

    Número de ordem, ponto, sobrenome do autor, vírgula, letras iniciais de seus nomes, seguidas de ponto (o que se repete para cada co-autor, intercalando vírgula), dois pontos, título do trabalho, ponto. Os artigos de periódicos devem incluir: nome abreviado do periódico (grifado), segundo o "Index Medicus", número em arábico do volume, dois pontos, página inicial e final, vírgula, ano, ponto.

    Ex.:

    2. Kite, J.H.: Principles involved in the treatment of congenital clube foot, *J. Bone Joint Surg.* (Am) 21:595-60, 1939.
11. As grandezas, unidades e símbolos devem obedecer às normas internacionais ou, na ausência destas, às normas nacionais correspondentes. Sempre que possível, usar o nome científico das drogas.
12. As fotografias deverão ser em papel brilhante, com clara indicação de sua posição, e os desenhos confeccionados com tinta nanquim. No verso, o título do artigo, nome do autor e o número de ordem indicando sua seqüência.
13. Quando as ilustrações enviadas tiverem sido publicadas em algum outro local, indicar no texto e mencionar a permissão para reproduzi-las.
14. As legendas das ilustrações deverão ser feitas em papel separado e numeradas.
15. Fotos em preto e branco serão reproduzidas gratuitamente, mas a Revista se reserva o direito de estabelecer o limite razoável quanto ao número delas ou cobrar do autor a despesa decorrente do excesso. Fotos coloridas serão cobradas do autor.
16. Somente a *Revista Brasileira de Ortopedia* poderá autorizar a reprodução dos artigos nela contidos.
17. Serão fornecidas ao autor 20 separatas de seus artigos publicados na Revista.
18. O próprio autor deve indicar se o seu texto pertence à categoria:
    a. "memórias científicas originais";
    b. "comunicações provisórias ou notas preliminares" ou
    c. "revisões de conjunto ou atualizações".
19. Sendo a *Revista Brasileira de Ortopedia* uma publicação periódica, seguiremos o projeto de norma brasileiro proposto pela Associação Brasileira de Normas Técnicas, na sua publicação "Normalização de Documentação no Brasil".
20. Os casos omissos serão resolvidos pela Diretoria da Revista.

A Revista Brasileira de Ortopedia circula anualmente nos meses de março, junho, setembro e dezembro, formando um volume.

Preço do exemplar ..... Cr$ 40,00

Assinatura

Assinatura anual, inclusive porte, pagamento adiantado:

Brasil ..... Cr$ 150,00

Exterior ..... US$ 12.00

Pagamento

Todos os cheques e outras formas de quitação deverão ser pagáveis à Associação Médica Brasileira.

"Juro que estimarei, como aos meus próprios pais, quem me ensinou esta arte."

(Hipócrates)

Arte e experiência também contam na organização de um congresso.
O DOC, unidade de organização de congressos da Associação Médica Brasileira — planeja, coordena e executa eventos de vários tipos e qualquer porte.
O DOC pode ajudá-lo a realizar o seu congresso.
DOC é Associação Médica Brasileira
DOC é dinamismo, organização e competência.

DOC AMB

Av. Paulista 1159/3.º/314 e 315 - Fones: 287-3081 e 284-8822 - 01311 São Paulo/Brasil - Telex 1122208 - End. Telegráfico - Brasmed/SP/Brasil

Arteparon®
Injetável 50 mg
o tratamento
causal
das artroses
Restaura a cartilagem degenerada, tornando-a flexível e resistente,
Melhora o funcionamento articular
Ativa o metabolismo sinovial,
Proporciona brilhantes resultados terapêuticos
LUITPOLD