REVISTA BRASILEIRA DE ORTOPEDIA

NÚMEROS DEDICADOS AOS

XVIII CONGRESSO BRASILEIRO DE ORTOPEDIA E TRAUMATOLOGIA

III CONGRESSO BRASILEIRO DE CIRURGIA DA MÃO

12 A 17 DE SETEMBRO DE 1971

RECIFE-BRASIL

R. Bras. Ort., Rio de Janeiro – V. 6 -Nºs 1 - 2 - 3 – Dez. 1971

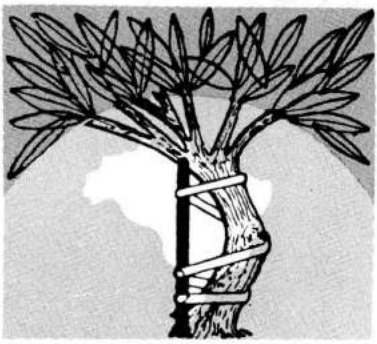

REVISTA BRASILEIRA DE ORTOPEDIA

NÚMEROS DEDICADOS AOS

XVIII CONGRESSO BRASILEIRO DE ORTOPEDIA E TRAUMATOLOGIA

III CONGRESSO BRASILEIRO DE CIRURGIA DA MÃO

12 A 17 DE SETEMBRO DE 1971

RECIFE-BRASIL

ÓRGÃO CIENTÍFICO DA SOC. BRAS. DE ORTOP. E TRAUMAT. SBOT

R. Bras. Ort., Rio de Janeiro — V. 6 -Nos 1 - 2 - 3 — Dez. 1971

Revista Brasileira de Ortopedia

Órgão Científico da Sociedade Brasileira de Ortopedia e Traumatologia — S. B. O. T.

Rio de Janeiro — GB — Brasil

DIRETOR E EDITOR RESPONSÁVEL:

Dr. Donato D'Angelo

EDITORES

Dr. Arcelino C. Bitar
Dr. Dagmar Aderaldo Chaves
Dr. Elias José Kanan
Dr. Flávio Pires de Camargo
Dr. Geraldo Pedra
Dr. Heins Rüker
Dr. José Henrique Matta Machado
Dr. José Marcio Gonçalves de Souza
Dr. José Paulo Marcondes de Souza
Dr. Lauro de Barros Abreu
Dr. Luiz Garcia Pedrosa
Dr. Luiz Gustavo Wertheimer
Dr. Márcio Ibrahim de Carvalho
Dr. Zanine Figueiredo Coura

Secretaria Geral:

Rua Barata Ribeiro, 547 — Tel.: 255-2555
Copacabana, ZC-07
20.000 — Rio de Janeiro — Guanabara — Brasil

NORMAS DA REVISTA

1) A R. Bras. Ort. destina-se à publicação de trabalhos que contenham contribuições ao progresso de Ortopedia, Cirurgia de Mão e especialidade afins.

2) Os artigos enviados deverão ser datilografados em papel ofício, em espaço duplo, com margem larga, devendo o autor remeter 3 cópias. A última página conterá o endereço do autor.

3) Os artigos enviados passarão a ser de propriedade da Revista.

4) No caso de artigos muito extensos, a Direção da R. Bras. Ort. se reserva o direito de publicá-los em quantas edições julgar necessárias.

5) Os artigos aprovados pelo Corpo Editorial serão publicados na ordem de seu recebimento.

6) A bibliografia será indicada no fim do trabalho, contendo apenas os autores citados no texto.

7) Os trabalhos deverão ser acompanhados de sinopse, de no máximo 200 palavras, em português. No final resumo em inglês, francês ou espanhol.

8) Por "Resumo do Autor", compreendem-se o resumo de um trabalho científico redigido pelo próprio autor e publicado, ao mesmo tempo em que o trabalho, depois de sua apresentação ter sido examinado pelo Editor. O resumo deve recapitular sucintamente os fatos contidos no trabalho e suas conclusões a chamar atenção para os novos dados do problema. (Código de boa prática em matéria de publicações científicas — Tradução por Zeferino Ferreira Paulo, autorizada pela UNESCO, do "Code du bon usage en matiérie de publications scientifiques", Bull UNESCO Bibl. (Paris) 17 (1): 30-34,1963).

9) O artigo para publicação deverá conter, além do nome do atuor, os seus títulos principais e a procedência do trabalho.

10) O autor citado será numerado e relacionado, em ordem alfabética, na referência bibliográfica de acordo com as normas da ABNT.

Normas para referência bibliográfica de livros

1 — Autor
2 — Título do capítulo
3 — Autor do livro, se diferente do capítulo
4 — Local de edição
5 — Editor
6 — Data da impressão
7 — Capítulo n.º
8 — Página inicial e final.

EXEMPLO: CASA GRANDE, Peter A & FROST, Harold M. "Pie zambo". In.: — *Fundamentos de ortopedia clínica, Barcelona, Salvat, 1955. Cap. 8, p. 147-149.*

Norma para referência bibliográfica de artigos

1 — Autor
2 — Título
3 — Nome do periódico
4 — Local
5 — Volume
6 — Página
7 — Mês e ano.

EXEMPLO: Kite, J. H. Principles involved in the treatment of congenital clube foot. *Bone Joint Surg.*, Boston 21: 595-606, 1939.

11) As grandezas, unidades e símbolos devem obedecer às normas internacionais ou, na ausência destas, às normas nacionais correspondentes. Sempre que possível, usar o nome científico das drogas.

12) As fotografias deverão ser em papel brilhante, ampliações 6x9 e os desenhos confeccionados com tinta nanquim. No verso o número de ordem indicando sua seqüência.

13) Quando as ilustrações enviadas tiverem

sido publicadas em algum outro local, indicar no texto e mencionar a permissão para reproduzi-las.

14) As legendas das ilustrações deverão ser feitas em papel separado e numeradas.

15) Clichês em preto e branco serão reproduzidos gratuitamente, mas a Revista se reserva o direito de estabelecer o limite razoável quanto ao número deles ou cobrar do autor a despesa decorrente do excesso. Clichês em colorido serão cobrados do autor.

16) Sòmente a R. Bras. Ort. poderá autorizar a reprodução dos artigos nela contidos.

17) Serão fornecidas ao autor 20 separatas de seus artigos publicados na Revista.

18) O próprio autor deve indicar se o seu texto pertence à categoria:

a)"memórias científicas originais";
b) "comunicações provisórias ou notas preliminares" ou
c)"revisões de conjunto ou atualizações".

19) Sendo a R. Bras. Ort. uma publicação periódica, seguiremos o projeto de norma brasileiro proposto pela Associação Brasileira de Normas Técnicas, na sua publicação "Normalização da Documentação no Brasil".

20) Os casos omissos serão resolvidos pela Diretoria da Revista.

EDITORIAL

Ao recebermos a incumbência por parte da Comissão Executiva para prosseguir a tarefa de dirigir esta revista, devo esclarecer aos membros da SBOT que por proposta do Prof. Bruno Maia, Presidente do Congresso de Recife, feita na mesma ocasião, ficamos com a incumbência de publicar os Anais do referido congresso, como o primeiro número sob a nossa direção.

A princípio tal coincidência nos pareceu favorável face às conhecidas dificuldades em se reunir trabalhos para compor um número da revista.

Entretanto, fomos surpeendidos com tremendos obstáculos que lamentavelmente causaram o atraso deste primeiro número por um tempo que nunca imaginamos possível.

Os trabalhos apresentados no Congresso de Recife foram recolhidos em uma pequena parte, deixados pelos autores no momento de suas apresentações, mas sem as ilustrações habituais e indispensáveis, salvo raras exceções.

Em maio, de 1972, enviamos 213 cartas a todos os participantes do Congresso solicitando a remessa de seus trabalhos devidamente ilustrados.

Recebemos apenas 20 respostas e 9 dessas para informar que já tinham entregue os respectivos trabalhos a outras revistas.

Repetimos a mesma correspondência, dois meses depois e novamente ficamos surpresos com o número reduzido de respostas - apenas 3, e ainda para explicar a impossibilidade de atender ao nosso pedido.

Em face às dificuldades, fomos obrigados a desistir da publicação dos Anais como se entende ser, contentando-nos em compor este número apenas com o material incompleto que possuíamos.

Fizemos assim, um número dedicado ao congresso, dentro do que nos foi dado reunir com o dissabor da imensa perda de tempo, e consequente atraso dos números seguintes que já se encontram montados.

Por todos os percalços que redundou nesta demora que não desejávamos nem previamos, as nossas escusas.

Esperamos que com ajuda e a colaboração de todos os colegas que constituem o quadro da nossa Sociedade, apoiando e prestigiando a nossa revista, possamos cumprir com o nosso dever de mantê-la com o prestígio conquistado e com as esperanças que em todos despertou desde à sua fundação.

D.D.

SUMÁRIO

ABERTURA DO CONGRESSO — Geraldo Pedra 9
XVIII CONGRESSO BRASILEIRO DE ORTOPEDIA E TRAUMATOLOGIA — III CONGRESSO BRASILEIRO DE CIRURGIA DA MÃO — Bruno Maia 11
SOCIEDADE BRASILEIRA DE ORTOPEDIA E TRAUMATOLOGIA — Luiz Gustavo Wertheimer 15
ENCERRAMENTO DO CONGRESSO — Geraldo Pedra 19

TEMAS OFICIAIS
TRATAMENTO CIRÚRGICO DAS COXARTROSES — Márcio Ibrahim de Carvalho .. 23
TRATAMENTO DAS FRATURAS DE METACÁRPICOS E FALANGES — Danilo Gonçalves 27
FRATURA DIAFISÁRIA DOS OSSOS DA PERNA — Remilson Tourinho Domenech 31

MESAS REDONDAS
TRATAMENTO CIRÚRGICO DE PARALISIA CEREBRAL — Ivan Ferraretto 37
FRATURA DA CAVIDADE COTILÓIDE — Manlio Napoli 41

CURSOS DE ATUALIZAÇÃO
ESCOLIOSES — PRINCÍPIOS BÁSICOS E TÉCNICAS DE TRATAMENTO — Ivan Ferraretto 45
TRATAMENTO DAS ESCOLIOSES PELO COLETE MILWAUKEE — Ivan Ferrarreto. 57
COMPLICAÇÕES NO TRATAMENTO CIRÚRGICO DAS ESCOLIOSES — Ivan Ferraretto 71

TEMAS LIVRES
TRATAMENTO DAS FRATURAS DIAFISÁRIAS DE TÍBIA POR OSTEOSSÍNTESE POR COMPRESSÃO — Frank Naoaki Kodama — Josedyl Camargo de Lima 81
CONTRIBUIÇÃO AO TRATAMENTO DA FRATURA-LUXAÇÃO DA COLUNA LOMBAR — APRESENTAÇÃO DE UM CURIOSO CASO — Fernando R. Filgueiras — Moysés Wolfovitch 83
LESÕES TRAUMÁTICAS DO PLEXO BRAQUIAL — Edmur Isidoro Lopes — Vilnei Mattioli Leite — Luiz Afonso Pereira 85
TRATAMENTO DO PÉ EQUINO ESPÁSTICO — Nicolau Mega 87
FRATURAS DO PLANALTO TIBIAL — Rubens Rodrigues — Osmar Pedro Arbix de Camargo 89
PÉ TORTO CONGÊNITO INVETERADO — Geraldo Matias Martins — Jamil Chati Sobrinho 91
TRATAMENTO DAS FRATURAS FECHADAS DO TORNOZELO — Osmar Avanzi — José Luiz de Almeida Melo 93
TRATAMENTO DO PÉ TORTO CONGÊNITO INVETERADO PELA ASTRAGALECTOMIA — Bartolomeu Bartolomei — Marcio de Vuono 95
OSTEOBLASTOMA — José Donato de Próspero — Elio Consentino — Sinclair Rocha 97
NOVO ANALGÉSICO MIORRELAXANTE EM ORTOPEDIA E TRAUMATOLOGIA — Ivo Define Frasca — Edgard F. Fiori — José Antonio G. Frasca — Osvaldo Santos Pires — Walter Manna Albertoni 99
EMPREGO DA PRÓTESE METÁLICA EM FRATURAS DO COLO DO FÊMUR — Tadashi Kaminice — Nagahiro Yamaguchi — José Vieira Branco 101
SÍNDROME DE APERT — Edmur Isidoro Lopes — Vilnei Mattioli Leite — Luiz Afonso Pereira 103
OSTEOCONDROMATOSE SINOVIAL COM ANQUILOSE DO JOELHO — Julio Rufino Tôrres 105

TUMORES VASCULARES DOS OSSOS — Elio Consentino — José Donato Próspero — José Soares Hungria Filho 107
ALONGAMENTO DO GRANDE OSSO NO TRATAMENTO DA NECROSE ASSÉTICA DO SEMILUNAR — Francisco de Souza Ferreira 109
CONTRIBUIÇÃO AO TRATAMENTO DAS ESCOLIOSES — Afrane Serdeira — Nelson M. Leite 111
LUXAÇÃO CONGÊNITA FIXADA DA RÓTULA — APRESENTAÇÃO DE DOIS CASOS — Julio Rufino Tôrres 115
LESÕES TRAUMÁTICAS INCOMUNS DA BACIA E QUADRIL — APRESENTAÇÃO DE DOIS CASOS — Julio Rufino Tôrres 117
A ARTRITE INFECCIOSA NA CRIANÇA E NO ADOLESCENTE — Mario Dirani 119
MEDICINA ESPORTIVA — UM CASO RARO DE LUXAÇÃO TÍBIO-PERONEIRA PROXIMAL — Moysés Wolfovitch — Moyses Schiper 123
FABRICAÇÃO NACIONAL DA PRÓTESE TOTAL DE QUADRIL MC KEE-FARRAR — Eduardo de Oliveira Pinto — Cláudio L. Mariotto — Milton Chohfi 125
ENXERTOS ÓSSEOS ASSOCIADOS (HOMÓGENO E AUTÓGENO) — TRABALHO EXPERIMENTAL — Américo Nasser — Nelson Carrera Peres — Oswaldo A. Behmer 127
PATOMECÂNICA E TRATAMENTO DA MÃO REUMATÓIDE — Danilo Gonçalves .. 131
CONDUTA DO TRATAMENTO DOS TRAUMATISMOS PROFISSIONAIS DA MÃO — Valdir Menezes Vieiralves — Marcilio P. Orlando — José Carlos Dantas dos Santos 133
ALTERAÇÕES ESQUELÉTICAS DO QUADRIL NO DESENVOLVIMENTO NORMAL — Ruy Neves Baptista Filho — Helio Lucio de Souza 135
QUADRIL EM OBSERVAÇÃO — Euler Costa Vidigal 137
ESTUDO ANATOMO-CIRÚRGICO DA OSTEOTOMIA DO OSSO INOMINADO — Ruy Neves Baptista Filho — Helio Lucio de Souza 145
MIELOMA — José Donato de Próspera — C. Swartman — José Soares Hungria Neto 147
AVALIZAÇÃO DA DISFUNÇÃO NAS LESÕES TRAUMO-PROFISSIONAIS DA MÃO — Valdir Menezes Vieiralves 151
ARTOPLASTIA DO QUADRIL COM A PRÓTESE TOTAL DE CHARNLEY — BASES BIOMECÂNICAS. TÉCNICA CASUÍSTICA PESSOAL. IMPRESSÕES PRELIMINARES — Danilo Gonçalves 153
TUMOR DE CÉLULAS GIGANTES EM CRIANÇAS — Abraão Abrão Moisés Altman 159
EXPERIÊNCIA COM O USO DO INSTRUMENTAL DE HARRINGTON NO TRATAMENTO DAS ESCOLIOSE — W. de Carvalho Pinto Filho — J. Tapia 161
CONDUTA TERAPÊUTICA NAS ESCOLIOSES POLIOMIELÍTICAS — J. Cunha — W. de Carvalho Pinto Filho 163
CONDUTA TERAPÊUTICA NOS PACIENTES COM ESCOLIOSE IDIOPÁTICA — W. de Carvalho Pinto Filho — J. Tapia 165
TRATAMENTO DAS ESCOLIOSES IDIOPÁTICAS PELO COLETE MILWAUKEE — Cláudio Oliveira 167
IMPORTÂNCIA DA CORREÇÃO PRÉ-OPERATÓRIA NO TRATAMENTO DAS ESCOLIOSES — J. Tapia — J. Cunha 169
CONDUTA TERAPÊUTICA NOS PACIENTES COM ESCOLIOSE CONGÊNITA E NEUROFIBROMATOSICA — J. Tapia — W. de Carvalho Pinto Filho 171
COMPLICAÇÕES DO TRATAMENTO OPERATÓRIO DAS ESCOLIOSES — W. de Carvalho Pinto Filho — Hiran M. Castilho 173
FISIOTERAPIA NO TRATAMENTO DA ESCOLIOSE — R.G. Galia — L.E. Fairbanks de Sá — L.S. Hungria 177
EXPERIÊNCIA ADQUIRIDA COM A FABRICAÇÃO DE 1.000 COLETES MILWAUKEE — W. de Carvalho Pinto Filho — Enio Paschoallini 181
IMPORTÂNCIA DOS CENTROS ESPECIALIZADOS NO TRATAMENTO DAS ESCOLIOSES — W. de Carvalho Pinto Filho 183
OSTEOSSÍNTESE COM COMPRESSÃO — Laviera Bessouat Laurino — Flávio Amado Hanciau 187
PREVENÇÃO DA PARALISIA ISQUÊMICA DE VOLKMANN — RETRAÇÃO ISQUÊMICA DE VOLKMANN — Luís Carlos Sobania 191
TRAUMAS MEDICAMENTOSOS — Frederico Henriques — Perseu Lemos — Paulo Felix — Moisés Wolfenson — José Carlos Didier 195

ABERTURA DO CONGRESSO

Senhores congressistas.

A realização do XVIII Congresso de Ortopedia no Recife, se reveste de significação toda especial para a Sociedade Brasileira de Ortopedia e Traumatologia porque aqui nasceu lutou e vive um dos pioneiros da Ortopedia Brasileira que teve atuação decisiva na fundação da nossa Sociedade e ocupou com brilho a sua presidência. Nos referimos meus senhores e neste momento rendemos as nossas homenagens ao ilustre filho desta terra Professor Emerito Barros Lima.

Prezados colegas encerrando agora o mandato a nós confiado quero em nosso nome e em nome dos companheiros de Diretoria agradecer a confiança em nós depositada e levar a vosso conhecimento o que se fez e o que se pretende fazer nestes dois anos que tivemos a honra de presidir a Sociedade.

Como havíamos declarado em nosso discurso de posse a nossa principal meta seria e realmente tem sido o ensino e o treinamento dos médicos jovens, recém-formados que tenham escolhido a Ortopedia como especialidade.

Para eles foi criado o Plano Nacional de Residência em Ortopedia que traduz com fidelidade a nossa filosofia em relação a formação técnico-científica e ética do especialista em Ortopedia.

Na elaboração do Plano, nossa maior preocupação foi obter dados estatísticos em cuja exatidão pudéssemos confiar plenamente. Para tanto, contando com a ajuda do colega Aloísio Campos da Paz Júnior visitamos os principais serviços de ortopedia do País e obtivemos os dados que nos forneceram uma visão real dos recursos materiais e humanos de que disporíamos para enfrentar em âmbito nacional o problema do ensino e treinamento dos novos Ortopedistas.

Baseados nos dados colhidos foram selecionados 45 (quarenta e cinco) Serviços que julgados e aprovados pela Comissão Executiva vêm desde janeiro de 1970, funcionando oficialmente como Centro de formação de especialistas em Ortopedia e Traumatologia.

Todos os Serviços credenciados não satisfazem as condições exigidas pela Sociedade em termos de recursos materiais e humanos que se propõem a executar o Plano Nacional de Residência que, na sua essência exige o tempo mínimo de treinamento de cada residente seja de dois anos; que o ensino da Ortopedia se faça de maneira dinâmica propiciando ao residente através da participação ativa dos trabalhos do Serviço a prática que lhe será indispensável para o bom exercício da profissão no futuro.

Paralelamente e com o objetivo de dar ao conhecimento prático a dimensão científica que lhe é indispensável cada Serviço deve desenvolver para os residentes um programa teórico mínimo elaborado pela Sociedade.

Ao final de dois anos de treinamento os residentes são submetidos a um exame de suficiência e os aprovados recebem o título de especialista e de membro titular da Sociedade.

Meus senhores, estamos convencidos de que o Plano Nacional de Residência em Ortopedia de cuja elaboração e execução participaram tantos que se torna impossível a citação nominal, estamos convencidos repito de que este plano marca de maneira inequívoca um novo ciclo de progresso e de diferenciação da Ortopedia Brasileira. Através dele a disparidade no grau de formação dos membros da Sociedade irá gradativamente desaparecendo com a incorporação dos novos membros que trarão para dentro da Sociedade a força de novas idéias fruto de uma melhor formação técnico-científica que o atual sistema pode proporcionar.

Por tudo isso sentimo-nos realmente felizes de poder ao final do nosso mandato comunicar aos senhores que o Plano Nacional de Residência em Ortopedia desde janeiro de 1970 está em pleno funcionamento do Norte Sul do País e que a primeira turma de espe-

cialistas se submeterá aos exames de suficiência na segunda quinzena de fevereiro do próximo ano em Belo Horizonte.

Queremos neste momento por dever de justiça e para nossa satisfação íntima, citar nominalmente o colega Márcio Ibraim de Carvalho pela sua destacada atuação como Presidente da Comissão de Ensino e Treinamento — órgão executivo do Plano Nacional de Residência.

Professor Bruno Maia e José Rodrigues dignissimos presidentes e secretário-geral do XVIII Congresso queiram em meu nome e em nome dos colegas de Diretoria da Sociedade Brasileira de Ortopedia e Traumatologia receber as nossas felicitações pelo magnífico trabalho de planejamento e organização deste Congresso que pelo seu conteúdo científico, e significação social passará aos anais da nossa Sociedade como o merecido destaque a que fazem juz todos os colegas Ortopedistas deste hospitaleiro Estado de Pernambuco.

Geraldo Pedra.

XVIII CONGRESSO BRASILEIRO DE ORTOPEDIA E TRAUMATOLOGIA
III CONGRESSO BRASILEIRO DE CIRURGIA DA MÃO

Sessão de Instalação

Meus Senhores:

Aglutinados e congraçados estão os XVIII CONGRESSO BRASILEIRO DE ORTOPEDIA E TRAUMATOLOGIA E O III CONGRESSO BRASILEIRO DE CIRURGIA DA MÃO, a serem inaugurados no momento presente, como um conclave único, expressivo da ingente e valiosa atividade de duas Associações Médicas afins, que se vêm afirmando como das mais fecundas do país: a Sociedade Brasileira de Ortopedia e Trauamatologia e a Sociedade Brasileira de Cirurgia da Mão.

Encontramo-nos reunidos, nessa magnificente solenidade, convencionalmente iniciadora dos trabalhos científicos desse grande certame médido especializado, no local mais condizente com a demonstrativa significação da escolha da nossa cidade para sede desses Congressos. O Teatro Santa Isabel, o nosso ambiente desta noite, tão rico de tradições históricas, tão cheio de promoções culturais, artísticas e científicas, ainda se nos afigura capaz de sensibilizar a todos vós com a recordação do eco das palavras harmoniosas de um Castro Alves, poeta das grandes causas sociais, ou da empolgante oratória de um Joaquim Nabuco, defensor intimorato dos ideais abolicionistas. Essas e outras vozes de um passado glorioso ainda ecoam aos nossos ouvidos. Esse edifício, para onde afluistes, representa, para nós muito mais do que a simples obra arquitetônica com que Vautier brindou a nossa urbe no estilo primoroso de sua época. É antes uma espécie de Panteon que abriga, não os restos mortais de grandes personalidades, porém que guarda a lembrança das palavras dos que aqui se imortalizaram pelas idéias que defendiam, ou pelas exibições de suas aptidões artísticas. Esta casa constitui uma página viva de todos os movimentos políticos ou culturais que empolgaram o sentimento nacional.

Não poderíamos pois, escolher melhor recinto para assistir ao nosso reencontro com a realidade brasileira. Trazendo esses Congressos para o Recife, após o longo decurso de trinta e três anos, quisestes, sem dúvida, acentuar o sentido de brasilidade das nossas reuniões; procuraste demonstrar que a palavra brasileira no título das Sociedades não era um vocábulo inexpressivo, vazio e sem sentido; procuraste, também, no setor médico colaborar na grande meta da integração nacional, que ora se promove de Norte a Sul em todas as atividades.

É notoriamente sabido que o nosso País não tem tido um desenvolvimento uniforme e conseqüentemente não possui uma economia similar em suas várias regiões; convém assinalar que, ao esforço pronunciado de corrigir os desníveis e as deficiências em vários setores da atividade humana, vêm se juntar essa relevante colaboração dos ortopedistas brasileiros em prol de nossa unidade nacional.

A sociedade Brasileira de Ortopedia e Traumatologia, nascida das locubrações e entendimentos de três cérebros privilegiados, (Rezende Puech, Barros Lima e Aquilles Araújo) de singela planta com raízes superficiais, joguete de qualquer vento, quando aqui se acomodou em 1938, ao promover o III CONGRESSO BRASILEIRO DE ORTOPEDIA E TRAUMATOLOGIA, passou a constituir, com o decorrer desses anos uma árvore frondosa, enrijecida e capaz de nos oferecer uma esplêndida sombra acolhedora, durante os dias de trabalhos científicos e de congraçamento de nossos colegas.

A Sociedade Brasileira de Cirurgia da Mão, com poucos anos de existência, vem se caracterizando por inequívoca atividade e já progride paralelamente à S.B.O.T., na perspectiva de um futuro alviçareiro. Preocupa-se ela com o órgão executor dos planejamentos cerebrais, impondo-se, pela sua própria finalidade, com uma das mais importantes atividades da cirurgia moderna.

A medicina, em geral, vem de conquista em conquista, alçando-se aos altos páramos; importantes conquistas foram obtidas, presumindo-se em futuro não longíquo, uma grande predominância da medicina preventiva, sobrepujando largamente as atividades da medicina

curativa. Ocorre porém que, no setor das especialidades traumato-ortopédica e de cirurgia da mão, não vislumbramos ainda a possibilidade de diminuição da casuística; muito ao contrário, crescem as estatísticas, não só em função do desenvolvimento técnico industrial, das inovações dos meios de transporte, da prática crescente dos esportes e até na dependência de conflitos entre homens ou nos desajustes entre os povos que se supõem civilizados. Se alguns problemas ortopédicos, como os resultantes das sequelas da poliomielite, diminuem de freqüência, na decorrência da generalização do emprego das vacinas adequadas, afecções outras, como, por exemplo, as paralisias espáticas, ainda estão a desafiar a argúcia e a habilidade dos cultores e estudiosos da especialidade.

No balanço de nossos triunfos, ainda há, bem o sabeis, obstáculos de monta a vencer, a desafiar a capacidade de nossos especialistas. Casos se apresentam, não raramente, para os quais as indicações terapêuticas, não são uniformemente indicadas e até controvérsias surgem nas orientações a seguir; justifica-se pois que nos reunamos, em oportunidades como a presente, para um reajuste de idéias, para uma discurssão em torno de métodos e técnicas, para uma melhor interpretação e comparação dos resultados obtidos.

Esse conclave, de resultados seguramente promissores, ocorre numa das fases de maior crise para nossa categoria profissional. Sentimos que nos estiolamos numa conjuntura difícil, alardeada com muita freqüência em época de abastardamento da ética e até de cultura médicas. Vemos nos Congressos como o nosso, uma reação vivificante da nossa medicina; do seu maior êxito só poderemos esperar frutos benéficos no sentido de melhorar o padrão do médico, indispensável ao atendimento mais eficiente dos enfermos que nos vêm às mãos.

A escolha da nossa capital para sede destes Congressos, feita à margem de qualquer influência nossa, resultou certamente daquele espírito de integração nacional a que nos reportamos anteriormente. Percebemos, porém, de pronto, que a honrosa incumbência envolvia grandes dificuldades a serem superadas para que a concretização do objetivo pudesse ficar em gabarito aproximado dos Congressos anteriores. Procuramos suprir nossas deficências locais, esforçando-nos para conferir uma organização que minorasse o desnivelamento, ao se fazer um paralelo comparativo.

Ao planificarmos esses Congressos, acreditamos que interpretávamos os anseios dos jovens especialistas para programar, além dos temas oficiais e mesas redondas, cursos, conferências, a liberal apresentação dos temas livres. Essa resolução prevaleceu e ofereceu oportunidades para que muitos outros colegas, não indicados para os assuntos oficiais, podessem trazer as suas colaborações, frutos de estudos e observações, cheias muitas vezes de ensinamentos. O acúmulo dessa matéria a ser apresentada, exigiu apenas um melhor estudo na distribuição dos assuntos que seriam objeto de exposição.

Foi com grande humildade que, dois anos atrás, aceitamos a complexa missão de dirigir os trabalhos da Comissão Organizadora desses Congressos; é ainda nessa condição que nos encontramos, perante vós, para receber uma sanção julgadora, a ser compartilhada, cavalheirescamente com nossos companheiros de trabalho; não nos furtamos a essa apreciação, sem ressaltar o grau de dedicação dos mesmos, além das nossas expectativas. Para receber o vosso decisivo julgamento, pretendemos apenas lembrar que, para alcançar os nossos objetivos, tivemos de enfrentar os óbices das insuficiências locais e, por vezes, também, as dificuldades pertinentes às características do nosso povo tão cheio de improvisações, tão carente ainda de planejamentos.

Certo, perdoareis as deficiências, de fácil percepção, considerando a grandeza e a natureza do esforço empregado. A vossa generosidade nós nos entregamos na expectativa de um indulto prévio.

A vós outros, companheiros de profissão que habitais países amigos, embora por vezes longínquos, que aqui viestes nos conhecer ou nos rever, mas sobretudo nos trazer as últimas conquistas de vossos centros de trabalho e de investigações, desejamos transmitir os nossos votos de boas vindas. Irmanados na especialidade, certamente desculpareis as nossas deficiências, as nossas insuficências, tendo em vista que a nossa intenção foi a de vos proporcionar um curto, porém agradável, período de convivência amistosa e proveitosa.

Seja-nos permitido exteriorizar os nossos francos agradecimentos ao Governo do nosso Estado, em particular à Secretaria de Saúde, que não poupou esforços na colaboração moral e material para o melhor êxito do nosso conclave. Também não podemos deixar de manifestar o nosso reconhecimento ao Governo do Estado da Paraíba que nos vai receber na sua encantadora Capital deslumbrando-nos com a magnífica visão da enseada de Tambaú.

A centenária e veneranda Sociedade de Medicina de Pernambuco, sob a Presidência do Prof. Fernando Figueira, somos também profundamente reconhecidos pela hospitalidade que nos ofereceu. A todos que participaram, entidades, instituições, firmas comerciais e

pessoa, através de toda a sorte de colaboração, emprestando-nos valioso apoio, também externamos a nossa profunda gratidão.

Prezados Congressistas:

O Recife, cidade tropical por excelência, de tantas tradições históricas, berço da reação nativista e de ideias liberatórios, vos saúda Congressistas, filhos de outros rincões e de nações amigas.

Sentir-se-á nossa Capital realizada, se os componentes de tão importante Certame aqui encontrem deslumbramentos para seus olhos, na contemplação de suas praias — de águas azuis e aquecidas — na visão panorâmica de uma Cidade emergida das águas e dos pântanos, como milagre da criação urbanística; Recife não é só a cidade dos rios e das pontes; é também um centro de tradição cultural e de definições políticas. Em Olinda, encontrareis as ruínas onde, em 1710, Bernardo Vieira de Melo deu o primeiro brado de República no País. No Teatro Santa Isabel, venceu-se a batalha da abolição.

É esta a Cidade, Colegas Congressistas, que vos recebe e saúda, augurando que das reuniões e das tertúlias científicas, brotem métodos e processos de cura ou melhora para enfermos do aparelho locomotor. Certa do valioso proveito do Conclave, ela espera, mais uma vez, ser palco de acontecimentos científicos que demonstrem o labor da categoria médica.

Ao Colega e a seus familiares, desejamos excelente estada na Capital pernambucana.

Recife, 12 de Setembro de 1971

Bruno Maia

SOCIEDADE BRASILEIRA DE ORTOPEDIA E TRAUMATOLOGIA

Por força de memorável votação da Assembléia-Geral da Sociedade Brasileira de Ortopedia e Traumatologia, no último Congresso realizado em Brasília, em setembro de 1969, tomamos posse neste momento da sua Presidência, pelo biênio de 1971 – 1973. E assim o fazemos consciente da responsabilidade que tal investidura representa e do significado expressivo da votação maciça e espontânea com que nos elevastes a tão alto cargo.

Acredito que vossa escolha, de um membro Titular da Sociedade, o qual jamais cogitou de receber tal honraria, quiz certamente significar o vosso apoio à nossa contribuição sincera, aos congressos, jornadas e ao convívio dos colegas, dentro e fora da Sociedade.

Com o sincero desejo de colaborar, assumimos neste momento a Presidência e desejamos servir aos elevados propósitos das finalidades da Sociedade Brasileira de Ortopedia e Traumatologia, como rezam os seus estatutos:

Congregar os especialistas brasileiros e defender os seus legítimos direitos, aprimorar o estudo e a prática da especialidade e contribuir para a melhor solução dos problemas médico-sociais correlatos.

Nada mais natural que o desejo dos médicos de se integrarem na comunidade daqueles a quem animam o mesmo sentimento e o mesmo ideal. Os benefícios da colaboração tornam-se evidentes na nossa profissão, pois, já entre os princípios hipocráticos, que resistem aos séculos, acha-se o conceito, ainda válido, de que a função da Medicina é de colaborar com a Natureza. Sabido é que o homem mistura a tudo a sua personalidade e quando julga fotografar o mundo exterior, amiúde se contempla e se retrata a si mesmo. Foi esta tendência do espírito que Rousseau verberou, ao dizer: "Não existe sábio que deixe de preferir a mentira inventada por ele à verdade descoberta por outro"

Diante desta necessidade permanente de colaborar com as leis biológicas e da subjetividade dos sentimentos humanos, principalmente na época atual, diante da gravidade, complexidade e extensão dos problemas quando mais caminham as ciências necessárias se fazem as reuniões dos médicos em sociedades, para cotejo, revisão e permuta de opiniões e exame imparcial dos fatos.

Estes núcleos de cultura refletem, na comunhão em que se integram, a função das sociedades, difundindo o saber e investigando o desconhecido. Este tem sido o destino das sociedades médicas em todos os países, o mesmo ocorrendo no Brasil.

Foi justamente em vista dos graves problemas de saúde pública, que a nação apresentava, que foi fundada a primeira Sociedade Médica do Brasil, em 1829, a Sociedade Médica do Rio de Janeiro, sucedânea da Academia Imperial de Medicina. Todas as outras que a sucederam nasceram sob o espírito de academia e de sacerdócio da Medicina.

Realmente a Medicina, além de ciência, é também uma arte, e como o escultor e o pintor, o médico é um artista. Entretanto, entre eles existe uma diferença fundamental; enquanto aqueles realizam uma obra material que impressiona o espírito, o médico exerce a sua arte em um ser que vive, pensa e sente como ele próprio; e de sua intervenção depende a saúde e, muitas vezes, a vida de um semelhante. Desta alta finalidade do seu labor, passa a propor a sua pessoa ao interesse alheio e a dispender momentos de repouso e de distração, a que todo ser humano tem direito, para ir em auxílio de seus enfermos.

No anelo de servir, como diz o Prof. Flamínio Fávero, no desempenho da divina arte, esquece-se de si mesmo e se exaure na dedicação, no trabalho e nas vigílias, não apercebendo que os anos correm velozes e que para alongar os dias alheios, encurta os seus, notando, talvez tarde, ser curta a vida para arte tão longa.

Neste espírito de altruísmo desenvolveram-se as primeiras sociedades médicas brasileiras.

Desde o começo do presente século, entretanto, alterações profundas se vinham operando no mundo social, trazidas pelos novos ideais políticos, pela democratização do ensino e pelos crescentes benefícios das descobertas, no campo da ciência.

Frente ao êxito das entidades sindicais, cujas idéias se consolidaram depois da 1.a Guerra Mundial, e da legislação do trabalho das profissões, nem sempre de acordo com o seu justo interesse, as associações passaram a se unir, tendo em vista a defesa de classe, o mesmo acontecendo com a classe médica.

O número de médicos funcionários é cada vez maior, seja na organização estatal, seja nas empresas autárquicas e particulares. O número de desemprego, a concorrência, a fixação legal da remuneração do seu trabalho, são todos fatores que levaram os médicos a se unirem em defesa de sua classe.

A socialização da medicina em nosso meio se operou eivada de erros, como a interferência de terceiros entre o médico e o doente, a exploração do trabalho médico por terceiros e ainda a administração, por leigos, dos serviços médicos.

Em vista dos problemas preementes da realidade dos tempos modernos, surgiram duas entidades tipicamente defensivas da classe médica: o sindicato oficial, subordinado ao Ministério do Trabalho, e a Associação Médica Brasileira, instituída pela livre iniciativa dos próprios profissionais.

Releva o papel cultural educativo e disciplinador das sociedades médicas atuais, pois visam primordialmente o bem-estar geral da comunidade, defendendo os direitos e elevando, cada vez mais, o nível técnico, moral e ético de seus integrantes. Neste espírito a SBOT possui uma Comissão de Defesa de Classe, que o faz dentro do mais elevado espírito de justiça social e de rigorosa ética.

Outra finalidade, destacada pelos estatutos da Sociedade Brasileira de Ortopedia e Traumatologia, é o aprimoramento do estudo e da prática da especialidade.

São evidentes os frutos que a Sociedade Brasileira de Ortopedia e Traumatologia, desde a sua fundação, em setembro de 1935, já produziu e continua a trazer para o desenvolvimento da especialidade no País.

A realização de dezoito Congressos, como o atual, coroado de êxitos, na cidade de Recife, congrega os especialistas de todos os estados e também de outros países, para atualização de temas de interesse da coletividade.

A criação das Sessões Regionais nos Estados, reúne pelo menos mensalmente os numerosos especialistas espalhados por todo o País, que prestam o seu serviço em hospitais e serviços, e muitos deles já de há muito desvinculados de escolas médicas.

Por outro lado, a diversidade de condições de ensino das escolas médicas em um País, que é um verdadeiro continente tal a sua extensão, tende a formar núcleos estanques de pensamento. A sociedade constitui ponto de reunião das diversas mentalidades e orientações, procurando tirar uma resultante com cunho de nacionalidade brasileira.

Assinale-se por fim, a colaboração das sociedades médicas no ensino da medicina, no País.

Faz o saudoso Prof. Almeida Jr., Professor de Medicina Legal e Membro da Comissão de Estatutos da USP, ponderáveis apreciações sobre o estado do ensino da medicina nos Estados Unidos, as quais são de utilidade para a realidade atual do ensino médico no Brasil.

Naquele país, em determinada época, as escolas médicas brotavam como cogumelo por toda parte, concorrendo entre si para ver qual fabricava maior número de doutores em mais curto prazo e com menor trabalho. E a situação piorou, a ponto de trazer apreensões quanto à saúde e à vida da população. Premida pelos fatos, a Sociedade de Medicina de New York decidiu convocar uma convenção nacional que concluiu não existir forma de alcançar o objetivo para melhorar o ensino, que dispense o esforço das faculdades, das associações e demais entidades de classe do país.

Deste conclave surgiu o American Medical Association, com seu conselho de Ensino Médico, e depois o célebre relatório Flexner, o qual deu a conhecer a exata situação do ensino médico norte-americano naquela época, classificando as escolas de medicina em tipo A, B, e C. Os resultados dos esforços desta Sociedade Médica logo se fizeram sentir; algum tempo depois, Harold Laski, Prof. da Universidade de Londres, já concluía que o padrão de formação médica norte-americano era o melhor do mundo.

No Brasil, as 2 escolas médicas fundadas em 1832 pelo estímulo e empenho da Sociedade de Medicina do Rio de Janeiro, a Faculdade do Rio de Janeiro e a da Bahia, foram as únicas até 1910.

No período em que vigorou o assim chamado "ensino livre", de 1879 a 1901, culminou com a formação de médicos em 4 e até em 3 anos. Pela reforma Rivadávia, no governo do

Marechal Hermes, em 1910, foi concedida autonomia ampla, administrativa e didática, aos institutos oficiais, prevalecendo a norma "ensine quem quiser, onde quiser, e como quiser".

Em 1954, existiam 23 Faculdades de Medicina no País, formando uma média de 1365 médicos por ano. Mais recentemente, sob a premissa de que o Brasil precisa de médicos, brotaram numerosas escolas médicas em diferentes pontos, sem critério técnico. Existem atualmente 76 escolas médicas em todo o país, muitas sem condições satisfatórias de instalações e sem corpo docente capacitado.

Se admitirmos o critério prevalecente de dados da Organização Mundial de Saúde e Congêneres, da necessidade de uma escola médica para 2.000.000 de habitantes com termo médio, o número de escolas médicas no Brasil, com 93.000.000 de habitantes seria de 47. Por outro lado, segundo o Dr. Pedro Kassab, Presidente da Associação Médica Brasileira, seria necessária a graduação de 3.800 médicos aproximadamente por ano, para se obter um índice de um médico para 1.000 habitantes, tendo-se como termo médio 25 anos de atividade profissional.

Ora, com 76 escolas médicas atualmente no País, deverão graduar-se cerca de 10.000 médicos atualmente nos próximos anos.

Portanto se configura uma grave crise no exercício profissional abrangendo todas as especialidades com repercussão social, se as medidas adequadas e racionais não forem tomadas. Se já temos um número excessivo de escolas médicas e de médicos, o que nos falta é sua melhor distribuição topográfica no imenso território do País; melhoria das instalações e da infra-estrutura técnica e hospitalar, e elevação do nível do pessoal técnico e auxiliar, e melhor remuneração do pessoal docente.

É necessário uma distribuição racional das verbas de modo que, como diz o Prof. Almeida Jr., haja menos suntuosidade nas instalações, pois somos uma nação em desenvolvimento e ainda não resolvemos os problemas básicos de saúde pública e da educação e constitui verdadeira malversação debilitar o erário público com obras inspiradas no espírito de ostentação e vaidade.

Neste sentido, a reforma universitária trazida pela revolução de 1964, vem favorecer de muito a melhoria do ensino, sobretudo abolindo a vitaliciedade do catedrático e modificando o acesso às cátedras.

Felizmente, como diz o Prof. Carlos S. Lacaz, passou o época do professor isolado numa torre de marfim, colocado em um pináculo,de onde a ciência era impingida, sem crítica e sem documentação, a passivos ouvintes, sob a justificativa do "magister dixit". Desta posição de oráculo depuzeram-no os novos métodos para transformá-lo em um estudante mais experimentado, em condições de orientar os que se iniciam.

No novo sentido da carreira universitária, poderá o professor chegar a esta ou àquela situação, o que lhe será secundário, pois sua maior recompensa será a própria contribuição, ainda que modesta, para garantir a transmissão e o aprimoramento do patrimônio cultural da nação. Diz o Prof. Machado de Sousa: "O professor que pesquisa jamais será dogmático, de bases francas, mas saberá reconhecer o que ignora e com humildade saberá ver que há muito o que estudar e projetará no seu ensino esta atitude elevada de mostrar o que se sabe ao lado do que se desconhece. O professor que investiga é considerado pelo aluno como orientador mais seguro e não apenas um repetidor de ciência feita e o estudante considera um privilégio ter como professor um investigador."

Com boa vontade e patriotismo, as escolas e as associações médicas do país nos dias atuais, sob a influência saneadora da Revolução de 64, têm procurado se harmonizar num trabalho comum. Onde se trata de cooperar, a fim de melhor servir a comunidade, não pode haver lugar para melindres e ressentimentos.

Neste sentido, desejamos destacar os relevantes serviços prestados pela Diretoria cujo mandato ora se finda, pelos esforços do Prof. Geraldo Pedra em instituir a residência obrigatória de 2 anos de Serviços Credenciados e o exame final, para obter o título de especialista pela Sociedade Brasileira de Ortopedia e Traumatologia.

Do aprimoramento do estudo e da prática da especialidade, resulta naturalmente a melhor solução dos problemas sociais correlatos, para os quais a sociedade propõe a sua contribuição.

Organização da assistência aos traumatizados nos centros urbanos e vias de transportes, sobretudo o Serviço de Pronto Socorro, Acidente de Trabalho, a reabilitação dos deficientes físicos, em todos os seus aspectos, médico, social e profissional, organizações hospitalares de elevado padrão, preparo de pessoal técnico, são, entre outros, muitos dos problemas sociais com que a sociedade espera contribuir juntamente com o governo e outras instituições.

Ao finalizar, desejamos consignar um voto de louvor à Diretoria cujo mandato ora termina. Cumprimentamos em especial ao Prof. Geraldo Pedra pela contribuição valiosa que deixou, sobretudo referentemente ao plano de Residência, e ao Prof. Soares Hungria pela atuação desprendida e eficiente na Secretaria-Geral.

Cumprimentamos aos organizadores do XVIII Congresso da Sociedade Brasileira de Ortopedia e Traumatologia, aos Profs. Bruno Maia e José Rodrigues, às autoridades e aos colegas de Recife pela acolhedora hospitalidade.

Com a colaboração de todos, desde os mais moços aos mais experimentados, desejamos cumprir o mandato que nos confiastes. Desejamos completar o quadro da Sociedade de modo que além das regionais existentes, todos os outros Estados e Territórios do País tenham a sua Regional e participem da Sociedade, num espírito de integração nacional.

Pretendemos dar ênfase aos trabalhos da comissão, sobretudo às Comissões de Defesa de Classe, a de Ensino e Treinamento, atendendo à situação atual do exercício profissional, da formação do especialista e das condições sociais.

Desejamos congregar todos, em vista ao mesmo ideal, com maior contato e trabalho de equipe, com os membros da Diretoria, com a Secretaria, com os Presidentes das Regionais,com o Presidente do próximo Congresso, com o Presidente Eleito e com cada um em particular.

Neste elevado propósito, desejamos nos aproximar de todos e de cada um em particular, recebendo a vossa imprescindível colaboração e procurando dar a todos e a cada um os nossos modestos préstimos.

Assim Deus nos ajude.

Luiz Gustavo Wertheimer
Presidente

ENCERRAMENTO DO CONGRESSO

Minhas Senhoras, Senhores Congressistas,

Aqui neste banquete de encerramento do Congresso, por tradição se processa a transmissão da Direção da Sociedade para o Presidente eleito.

No caso cabe-me a honra de transmitir o Cargo ao Professor Luiz Gustavo Wertheimer, figura marcante da Ortopedia Brasileira como pessoa humana, como profissional e como pesquisador.

Como pessoa humana o professor Wertheimer nos mostrou mercê da sua personalidade de homem simples sem vaidade que ainda se pode fazer uma carreira vitoriosa sem se fazer a guerra.

Como professor o seu exemplo nos mostra o quanto é injusto sob qualquer pretexto criar distâncias entre quem ensina e quem se propõe aprender. Se a distância existe cessa o diálogo, as dúvidas suscitadas pelos fatos já não são mais resolvidos pelo debate científico porque onde devia prevalecer a razão passa a prevalecer a autoridade prepotente, se formando assim um ciclo antipedagógico e desumano.

Como pesquisador o Prof. Wertheimer tem sido um obstinado, para ser mais preciso um teimoso que jamais se esmoreceu com nossas faltas de recursos materiais e humanos. Para satisfação de todos nós a sua teimosia de pesquisador foi vitoriosa como o atestam os seus trabalhos científicos que tornaram o seu nome internacionalmente conhecido e admirado.

Meus senhores este é o homem que a partir deste momento e nos próximos dois anos presidirá os destinos da Sociedade Brasileira de Ortopedia.

Este é o homem a cujas mãos passo o martelo que simboliza a autoridade do Presidente e a nossa certeza do grande avanço que a Sociedade fará sob a sua direção e liderança.

GERALDO PEDRA

TEMAS OFICIAIS

TRATAMENTO CIRÚRGICO DAS COXARTROSES

MÁRCIO IBRAHIM DE CARVALHO
Belo Horizonte

Com as exigências da fisiologia normal, a cartilagem é lesada e remodelada por um sistema intrínseco; fenômeno esse que constitui o mecanismo natural da sua sobrevivência.

Fatores biomecânicos, entretanto, interferem com essa seqüência, trazendo alterações irreversíveis. Essas alterações, posteriormente, afetam o osso subcondral e eventualmente os músculos e tecidos moles circunvizinhos, causando a condro-ósteoartrose ou mais simplesmente osteoartrose. Sua etiologia está ligada tanto a causas biológicas — relacionados com enzimas presentes no líquido sinovial; como mecânicas —, atribuídos à carga em excesso ou em carência ou a alteração no processo de lubrificação. O porque desses fenômenos ainda não está esclarecido.

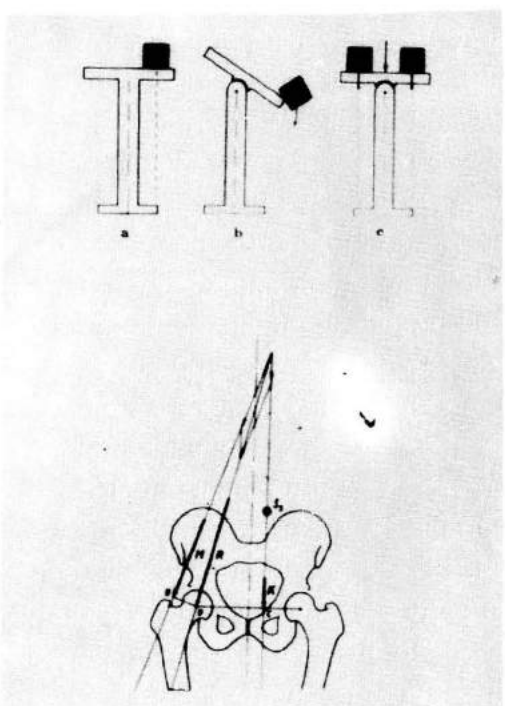

Os estudos de Pauwels, (1950), formam a base para qualquer tentativa de correção cirúrgica das alterações mecânicas do quadril (Foto 1). Na figura observamos a coluna sustentando uma carga excêntrica e só a suporta por ser rígida. Caso houvesse uma articulação o peso não mais seria suportado, a não ser que outro peso igual fosse colocado na outra extremidade da barra horizontal, peso esse, representado no organismo pela atividade muscular. Evidentemente, a carga sobre a coluna passa a ser dupla. No esquema abaixo, representamos a bacia, temos em M os abdutores, K o peso do corpo e a R a resultante, representando a carga real. Se a distância é igual entre as duas forças essas deverão ser iguais para manter o equilíbrio. Como na bacia, o braço de alavanca de sustentação é menor, a força tem que ser proporcionalmente maior. Outro fator decisivo é a área sobre a qual se aplica a força. (Foto 2). A representação teórica da

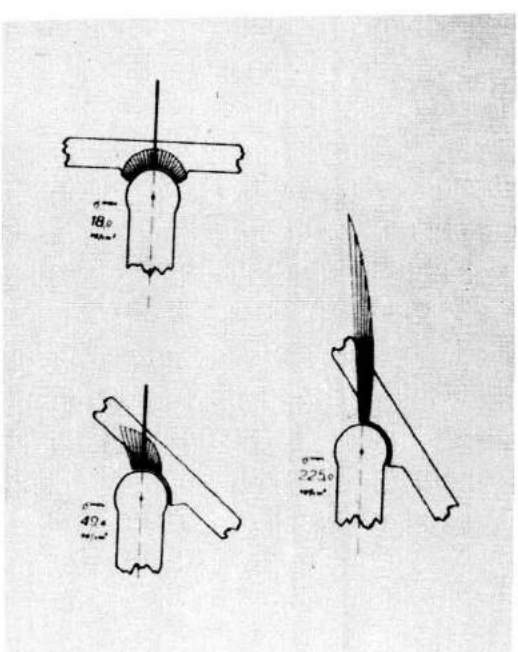

distribuição de força é demonstrada nas três figuras. Na primeira a carga é central, nas outras sucessivamente desviada para um lado, aumentando em doze vezes a pressão. A redução da descarga, sobre as partes lesadas pela osteoartrose, comprovadamente, a faz melhorar. As operações de Voss, McMurray e Pauwels melhoraram os sintomas por aliviarem as pressões.

Blount sumariou sua ação no esquema representado na Foto 3.

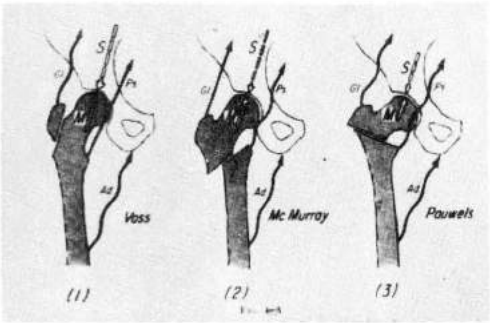

Segundo Guilleminet, (1967), as osteotomias direcionais, preconizadas por Pauwels, constituem uma das maiores conquistas da ortopedia operatória.

Quando praticadas precocemente possibilitam a remodelação completa da articulação, tanto nos pacientes de quarenta como nos de setenta e cinco anos (Nissen, 1963). É necessário porém, que se encontre o equilíbrio exato das forças e se proporcione condições ideais de lubrificação, para iniciar-se a remodelação. É isso que Kummer representou no diagrama (Foto 4). A simples

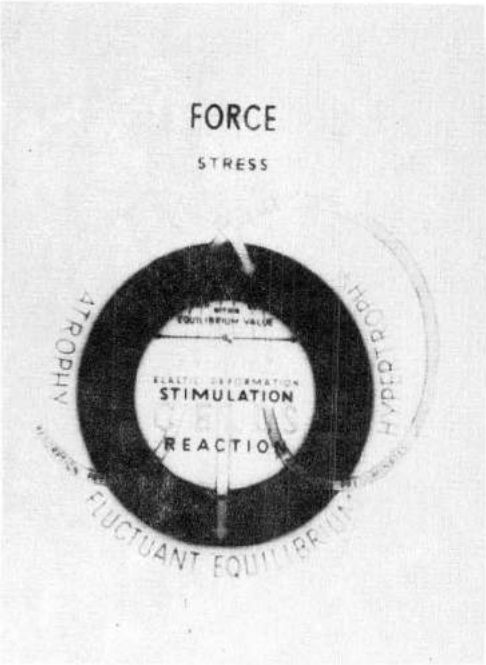

osteotomia, nem sempre provoca revitalização da articulação.

Nos últimos anos a tendência em nosso serviço tem sido a de indicar com maior liberalidade as operações preventivas das coxo-artroses. Castaing, (1968), afirma que quarenta por cento (40%) das coxo-artroses são causadas por sequelas de subluxações ou displasias; as outras malformações articulares contribuem com mais vinte por cento (20%). Assim os fatores mecânicos são responsáveis por sessenta por cento (60%) do total. Na seqüência radiográfica da Foto 5 observamos a evolução de um caso de

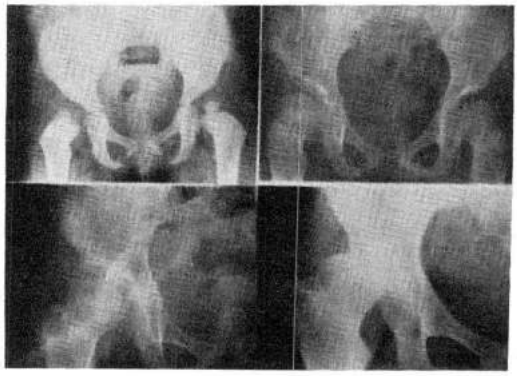

subluxação congênita e que sem dúvida, evoluiria para a artrose. Esse estágio é o denominado pré-artrósico pelos alemães. Tentamos interceptar essa marcha com um osteotomia de Pemberton (Foto 6). A lógica

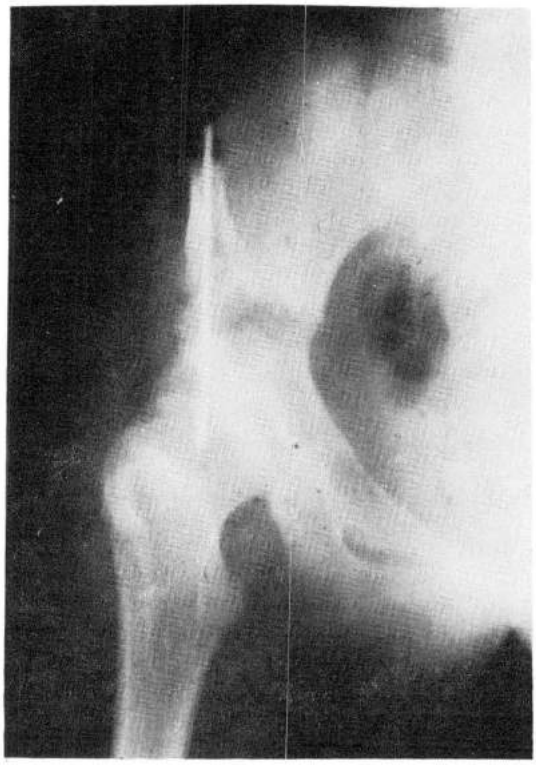

nos leva a supor que, quanto mais cedo for corrigida a incongruência articular, tanto melhor será o resultado final. Quando a malformação localiza-se no acetábulo a correção por osteotomia deve ser realizada aí e não no fêmur. A osteotomia extra-articular do inominado, como descrita por Pemberton só pode ser realizada até os treze ou quatorze anos. Já a operação de Salter tem sido realizada até em pacientes com quarenta anos. Em alguns casos para conseguir-se melhor reconstituição, a osteotomia deverá ser praticada na bacia e no femur, podendo ser completada em uma só sessão operatória, o que significa grande economia de tempo no restabelecimento do paciente.

A eficiência da reconstituição cirúrgica da congruência articular, na prevenção da ósteo-artrose, só poderá ser avaliada pela observação dos casos operados até que ultrapassem a idade usual para o início das manifestações clínicas e instalação definitiva da doença. Isso deverá acontecer d'aqui a trinta ou quarenta anos e infelizmente não seremos nós os que iremos avaliar os resultados, ou propor o tratamento. Até lá, provavelmente, o armamentarium ortopédico estará acrescido de outras duas dezenas de operações.

Nos últimos trinta anos, observamos o aparecimento de uma nova operação cada dois anos. Todas elas acompanhadas por um séquito de defensores e também por opositores intransigentes. O tratamento cirúrgico da coxo-artrose do quadril está ainda longe de ser solucionado. É verdade que não deveremos ser os últimos a abandonar uma técnica superada, mas também, não deveremos ser os primeiros a abraçar cada novo método que surge.

No Hospital Felício Rocho, em Belo Horizonte, as indicações operatórias são cuidadosamente individualizadas, ainda preferimos a osteotomia direcional como método de escolha. O fêmur é seccionado acima do pequeno trocanter por traço quase horizontal. (Foto 7). A cabeça é centralizada nos planos ântero-posterior e lateral e o fragmento distal é deslocado medialmente. No fragmento proximal empregamos o cravo de Smith-Petersen introduzido pelo traço da osteotomia. Fixamos com placa de Thornton, que nos oferece maior liberdade na escolha do ângulo. Usamos o aparelho de Müller para aplicar ligeira compressão.

Quando há grande limitação de movimentos, (a flexão sendo menor que setenta graus (70%)), como regra, procuramos outro tipo de tratamento cirúrgico. Em alguns casos avançados, mesmo com pequena movimentação, indicamos osteotomia tipo McMurray, somente com a finalidade de aliviar a dôr. Devemos ter em mente que sendo o processo bilateral, a operação de um lado agrava o outro.

Quando a patologia é unilateral, e o joelho está bom, consideramos a artrodese. Esta é

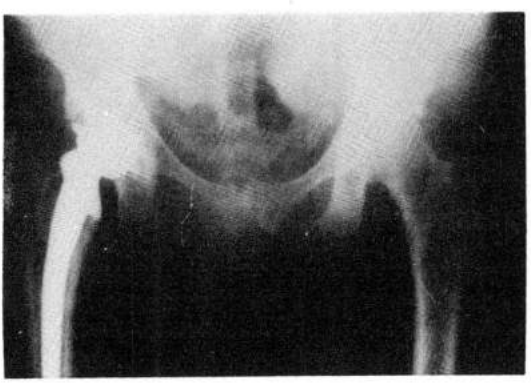

realizada por decorticação articular, mais enxerto vivo, usando-se para esse fim a tábua externa do íleo, com o pedículo muscular.

Quando a artrose é bilateral e bastante avançada, em pacientes menos idosos, ainda empregamos a artroplastia de Smith-Petersen. Porém, gradualmente temos diminuído suas indicações e não estamos satisfeitos com os resultados, que somente são bons em cerca de cinqüenta por cento (50%) dos casos. Mesmo os bons resultados, levam muito tempo para atingirem a estabilização, portanto não está indicada para os pacientes idosos.

Naqueles com mais de sessenta e cinco anos (65) e com artrose grave, recorremos à prótese de substituição total. (Foto 8). Em 1966, quando visitamos Charnley, interessamo-nos pelo seu método. Antes de iniciarmos o seu emprego, analisamos os trabalhos de Müller, Bucholzt e McKee-Farrar, optando por essa última variação da técnica, pelo menor desgaste da porção acetabular, embora com atrito maior. Nossos resultados, até agora, são bons e não tivemos complicações definitivas, mas estamos cientes da incidência de infecções tardias e empregamos a técnica com reserva e com cuidados especiais, não sendo de modo algum, uma operação de rotina.

Nossa casuística é pequena e como na avaliação dos resultados entram muitas variáveis, é difícil uma conclusão baseados nela. Entretanto, as nossas observações coincidem com os dados da literatura internacional. (Foto 9).

	OSTEOTOMIA	SMITH-PETERSEN (ARTROPLASTIA)	ARTRODESE	PRÓTESE TOTAL
DOR	melhor	melhora tardia	melhora exc.	muito melhor
MOBILIDADE	pouco melhor	melhor	0	excelente
ESTABILIDADE	boa	regular	excelente	excelente
A. V. D.	boa-tardia 6 meses	boa-tardia até 3 anos	regular 5-6 meses	excelente 1 mês
CASOS (1966-1971)	45	18	24	8

Provavelmente por ocasião do próximo Congresso, isto é, dentro de dois anos, grande parte do que foi e ainda será exposto aqui, hoje, não mais será aceitável. Gostaria de, ao terminar, lembrar o discurso de paraninfo pronunciado por Sir William Osler, o grande revolucionário do ensino médico, quando ele afirmou aos seus afilhados que, "cinqüenta por cento do que lhes havia sido ensinado na escola, era falso e o pior é que ninguém podia saber quais os cinqüenta por cento que eram verdadeiros".

TRATAMENTO DAS FRATURAS DE METACÁRPICOS E FALANGES

DANILO GONÇALVES
Hospital Estadual Souza Aguiar — Rio de Janeiro, GB

"Many fractures join satisfactorily without any treatment.

Treatment is only required to prevent nonunion, malunion and stiffness."

George Perkins..

Os ortopedistas sabem que as seguintes fraturas dispensam imobilização gessada:

a) as da diáfise da fíbula (perônio);

b) as simples dos metatársicos, incluída a do processo estilóide do 5.°;

c) as das falanges dos artelhos; e

d) as da coluna tóraco-lombar em cunha anterior, correspondente a 1/3 da altura do corpo vertebral.

Mesmo que, academicamente, se coloque aparelho gessado, o inconveniente será apenas o de uma reabilitação mais demorada. Se entretanto, para tratar de fratura dos ossos longos da mão, os dedos forem gessados, e a imobilização ultrapassar 3 semanas, arriscam-se a uma desastrosa rigidez, que pode ser pior do que a consolidação viciosa ou a pseudartrose.

Ora, como os dedos em desuso, endurecem, só devem ser imobilizados quanto, absolutamente, necessário. É claro que não pretendemos tratar de todas as fraturas, pela mobilização imediata e sem proteção, mas, quando o gessado fôr indispensável, a sua duração máxima será de 3 semanas.

Em que pese o desvio secundário que sobrevier em alguns casos, mesmo assim, uma pequena deformidade funcionante, será preferível a uma consolidação perfeitamente anatômica, mas, com o sacrifício dos movimentos articulares.

A elevada incidência de complicações, com grave limitação funcional, nessas fraturas, cabe em parte, à orientação incorreta, preconizada pela maioria dos livros de traumatologia, consultados pelo cirurgião ainda inexperiente. A negligência e a superconfiança, sem dúvida, entram com algum contigente. É claro que certas fraturas se complicam, mesmo diante do mais irrepreensível dos tratamentos, mas o seu número é irrelevante, e escapam da responsabilidade do especialista.

Conforme a observação de London (1966), de que essas fraturas, em número apreciável, mantêm espontâneamente a correção, estabelecemos a seguinte classificação terapêutica:

A) Estáveis — As que dispensam qualquer tipo de imobilização rígida.

B) Instáveis Ortopédicas — Aquelas em que, é suficiente a redução por manipulação, e contenção com suporte externo. O calo se torna firme em 3 ou 4 semanas, quando a movimentação moderada deverá ser iniciada, sem que se aguarde a evidência radiológica de consolidação, o que significaria imobilização prolongada cujo resultado poderia ser uma rigidez de correção bastante difícil.

C) Instáveis cirúrgicas — As que necessitam de redução aberta e estabilização com prótese interna, que lhes assegura condições de mobilização precoce.

A) Ao primeiro grupo pertencem:

1 — As dos metacárpicos, compreendendo as lineares, algumas fraturas diafisárias, com discreto desvio, e muitas do colo. Sobre as do colo do 5.° metacárpico, Eichenholtz e Rizzo (1961) opinam que, quando são vistas depois da primeira semana, será melhor não tentar reduzi-las. Flynn (1966) estabelece que a angulação de 30.° pode ser aceita sem nenhuma redução, porque a incapacidade, se houver, limita-se à perda de 10 ou 15.° de extensão da metacarpo-falângica. Nossa experiência, estende esse critério até 40.°, conferindo com a de London (1966) que, com notável senso prático, comenta: essas fraturas são de redução mais fácil, no desenho, que de fato, os aparelhos, destinados a evitar deformidade, são mais prejudiciais, do que nenhum tratamento.

Essas, e as dos metacárpicos centrais evoluem muito bem com uma simples cinta de esparadrapo na mão, e duas outras,

unindo o dedo correspondente, ao vizinho, que lhe assegura apoio. Isso permite uma atividade moderada e ao mesmo tempo dá ao paciente a impressão de que está sendo assistido. As do segundo metacárpico, de redução estável, são protegidas pelo mesmo método.

2 — As fraturas subluxação interfalângicas, as dos côndilos ou da base das falanges, sem deslocamento, ou redutíveis sem grande diástase, nem angulação lateral, ou bloqueio dos movimentos dos dedos, receberão a mesma contenção relativa. Contraindicamos a tração contínua porque o resultado é uma considerável limitação funcional.

B) As que necessitam de suporte externo firme.

1.° — As fraturas diafisárias *transversas* ou levemente oblíquas, simples ou cominutivas, da falange proximal, tendem à angulação de seio dorsal, pela ação dos intrínsecos. O túnel osteofibroso e os tendões flexores podem ser parcialmente lesados, e a melhor maneira de impedir que contraiam aderências, é pela movimentação precoce dos dedos.

Sob anestesia local, desfaz-se a angulação e reduz-se a fratura, imobilizando-se o dedo, fletido sobre um rolo de gaze, feltro ou algodão laminado. A conteção, é feita com uma tira de esparadrapo, estendendo-se do dorso da mão à face volar do punho, reforçada com atadura de crepom.

Quando os dedos se fletem normalmente, um após outro, a extremidade de cada um aponta para o tubérculo do escafóide. Sendo então, múltiplos, os dedos fraturados, substitui-se o rolo por um apoio de forma semiesférica, a fim de evitar a consolidação em rotação. Depois de duas semanas, interrompe-se a imobilização uma vez por dia, a fim de que o paciente possa fazer exercícios de extensão, das interfalângicas, sem entretanto, mudar a posição das M. F., durante três semanas, no fim das quais, deixa-se o dedo inteiramente livre, porque o calo já estará formado, embora só atinja densidade normal no fim de mais um mês.

O método de contenção de Furlong (1957), com um ponto de seda ancorando a polpa, à região tenar, tem o conveniente, do ponto romper a pele, se permanecer mais de dez dias, podendo formar-se zona de hiperestesia, complicação também registrada por Pulvertaft (1966). Só usamos este método, quando procedemos à osteotomia corretiva.

2.° — Fratura da falange proximal do polegar — O fragmento proximal é tracionado volarmente pelo curto flexor, produzindo angulação de seio dorsal. Trata-se pela técnica de Robins (1961): Coloca-se um gessado no antebraço, mantendo-se o primeiro metacárpico em abdução. Quando o gesso está firme, flete-se a porção distal da falange, para restabelecer o eixo, completando-se então o aparelho que permanece por quatro semanas (o polegar pode ter, imobilização mais longa, porque não entra em rigidez, tão facilmente).

3.° — As fraturas do 1/3 distal, do 2.° e 5.° metacárpicos, com tendência à flexão, podem ser contidas em gessado acolchoado que, volarmente, se prolonga atá a cabeça do metacárpico correspondente e, dorsalmente, exerce leve pressão sobre o foco, impedindo a reprodução da angulação. Flatt (1963) chama a atenção, para a porção distal dos metacárpicos centrais, que se apóiam no ligamento intermetacárpico transverso, estendido entre os metcárpicos periféricos, isto é, o 2.° e o 5.°, e por esse motivo o seu desvio palmar raramente excede 30°.

4.° — Fraturas diafisárias da falange média — Habitualmente acontecem no 1/3 médio, podendo angular-se no sentido palmar ou dorsal, conforme seu foco se situe proximal ou distalmente à inserção das linguetas do flexor superficial, e o ponto de atuação da força. Quando se consegue uma redução satisfatória, imobiliza-se em semiflexão com tala de *alumínio,* de preferência, acolchoada com borracha-esponja, ou então, com goteira de gesso (não usar gessado circular nos dedos, pelo risco de compressão isquêmica). As fraturas de estabilidade duvidosa, devem ser radiografadas no fim de uma semana, a fim de, em caso de desvio secundário, ainda ser possível a correção.

5.° — Falange distal — A causa mais freqüente dessas fraturas, é a compressão violenta. O hematoma terá que ser escoado através de incisão no ponto de maior tensão, ou por perfuração da unha se é subungueal, e com certa urgência para eliminar a hiperpressão que causa dor e necrose. Quando a fratura é cominutiva e os fragamentos estão separados, procura-se aproximá-los. Imobiliza-se a I. F. D em 10.° de flexão com tala de alumínio e tiras de esparadrapo.

C) Fraturas melhor tratadas pela redução aberta e fixação interna

São as de difícil ou impossível redução e contenção pelos suportes externos, devendo ser tratadas cirurgicamente, e fixadas com prótese interna que, conferindo maior estabilidade, permite a movimentação precoce,

sem dúvida, o melhor expediente contra a rigidez.

Material para a fixação interna:

Fios de Kirschner (fio K) de 0,045 e 0,062 de "

Fio de aço inoxidável n.º 4-0 e 5-0.

Parafusos de diâmetro 7/64.

1.º — Falange distal — A fratura transversa quando não é convenientemente imobilizada, pode evoluir para a pseudoartrose prejudicando a capacidade de preensão, se atinge a um dos dedos radiais. Um fio K. intramedular cruzando a interfalângica distal em 5º de flexão, conduz à consolidação.

2.º — Fratura juxta-epifisiária — Tem a aparência de um simples arrancamento da porção proximal da unha, mas, radiografando-se em lateral, conforme recorda Salter (1963), descobre-se o deslocamento epifisiário. O cirurgião pode sentir-se tentado a proceder a excisão da unha, todavia, o tratamento correto consistirá de limpeza rigorosa e reposição da mesma em seu leito. Completa-se a manipulação com um movimento de hiperextensão para reduzir a lesão óssea, conforme recomenda Seymour (1966).

A estabilização, tanto com um fio K longitudinal ou dois cruzados, como com tala de alumínio, dá bons resultados.

3.º — Falanges intermediária e proximal — As fraturas diafisárias oblíquas de traço longo com cavalgamento acentuado, podem bloquear os movimentos articulares. A redução poderá ser fixada ou com um parafuso fino ou com dois fios K., ou ainda com duas alças de fio de aço 4-0.

4.º — Fraturas intra-articulares — Quando um côndilo se desloca e desnivela a articulação, deve ser reduzido e mantido com um fio de Kirschner o mesmo acontecendo com as das bases das falanges.

A porção dorsal da base da falange distal pode ser arrancada com o tendão extensor. O fragmento será reduzido e suturado com fio de aço inoxidável n.º 5-0 ou 6-0.

5.º — Fraturas diafisárias médias transversas dos metacarpianos — Pela contração dos intrínsecos instala-se uma angulação de seio volar. Dessa forma o percurso dos tendões flexores se encurta relaxando-os, e o dos extensores se alonga, distendendo-os, com o conseqüente desequilíbrio muscular. A correção é indispensável, sendo mantida com fio K intramedular após redução aberta ou a colocação de 2 ou 3 fios transesqueléticos, após manipulação conforme sugerem Berkman e Miles, citados por Bunnel (1956). As oblíquas com angulação, após retificadas, são fixadas: ou com dois fios K, transesqueléticos, ou com parafusos, ou ainda com duas alças de fio de aço inoxidável n.º 4 ou 5.

6.º — As fraturas intra-articulares da cabeça metacárpica, com freqüência, evoluem para a anquilose, devido à degeneração da epífise. Será preferível remover, primeiramente, os pequenos fragmentos. Nos bloqueios articulares por necrose óssea, recomenda-se: (a) artroplastia com a prótese de silicone (Swanson, 1968), para as atividades relativamente leves; (b) autotransplante da metatarso-falângica, para a metacarpo-falângica (Entin, 1962), nas profissões grosseiras.

7.º — Fratura subluxação de Bennett — Um fragmento triangular interno, de maior ou menor volume, permanece em sua relação normal com o trapézio. O primeiro metacárpico é que, separando-se da sua superfície articular interna que funciona à maneira de um gancho escorrega para fora, sob a ação de alavanca do adutor e proximalmente pela tração do longo abdutor do polegar. A redução é habitualmente fácil, através da tração ao longo do eixo do polegar e alguma pressão na base. A dificuldade, entretanto, está na contenção. O simples aparelho gessado, além de insuficiente, submete a pele à pressão, com risco de escara. A tração contínua através de um fio de Kirschner enganchado na base do primeiro metacarpiano e preso ao "banjo" por tira de borracha, segundo o método de Sanberg e Thorén (1963), parece-nos complicada.

Usamos durante algum tempo, a técnica de Wagner (1950) a qual consiste na fixação percutânea da fratura, com fio K., sob controle radiológico. Recentemente, entretanto, modificamos essa técnica, passando a transfixar com fio K., a diáfise do 1.º e 2.º metacárpicos, prévia redução da fratura, com a tração e a abdução do polegar. Dessa forma a abdução será mantida durante 4 a 5 semanas, no fim das quais o fio será retirado, e iniciada a movimentação ativa.

FRATURAS NA INFÂNCIA

O potencial do osso em crescimento, para retificar as deformidades residuais, confere às fraturas na infância, muito menor gravidade. Fraturas que consolidam com angulações, corrigem-se espontaneamente, desde que o ângulo esteja no mesmo plano de movimento articular. A consolidação viciosa radial, ulnar ou em rotação, persistirá, resultando um distúrbio não só funcional como cosmético, necessitando de osteotomia corretiva.

Não só o acidente, como a manipulação grosseira e o ato cirúrgico incorreto (Salter, 1963), podem lesar as células germinativas da cartilagem epifisária e deter prematuramente o crescimento.

FRATURAS EXPOSTAS

As lesões das partes moles serão tratadas conforme os princípios estabelecidos. Terminada a limpeza cirúrgica rigorosa, as fraturas instáveis serão fixadas com fios de Kirschner e o revestimento cutâneo, onde faltar, será devidamente restaurado com enxerto livre ou retalho pediculado, a fim de evitar que o tecido ósseo permaneça exposto e fatalmente se infecte e seqüestre.

REFERÊNCIAS

1 – Bunnel, S. (1956) Surgery of the Hand 3rd. Ed., p. 810.

2 – Eichenholtz, S. U. e Rizzo, P. C. (1961). Fracture of the neck of the fifth metacarpal bone. J. A. M. A. 178, 155.

3 – Entin, M. A.; Alger, J. R. and Baird, R. M. (1962). Experimental and Clinical Transplantation of Autogenous Whole Joints. J. Bone Jt Surgery, 44-A, 8, 1518.

4 – Flatt, A. E. (1963). The Care of Minor Hand Injuries. p. 203, 2nd. Ed. The C. V. Mosby Co.

5 – Flynn, J. E. (1966) Hand Surgery, p. 135. The Williams & Wilkins Co. Ed. Baltimore.

6 – Furlong, R. (1957) Injuries of the Hand, p. 182, J. & A. Churchill Ltd. London.

7 – London, P. S. (1966) "Fractures of the Wrist and Hand". Em Clinical Surgery – Fractures and Dislocations, p. 143, Edited by R. Furlong. Butterworths, London.

8 – Perkins, G. (1958) Fractures and DislocatioÓ, p. 12, The Athlone Press, London.

9 – Pulvertaft, R. G. (1966) "Injuris of the Phalanges and Metacarpal Bones and Joints". Em Clinical Surgery – The Hand, p. 86, Edited by R. G. Pulvertaft. Butterworths, London.

10 – Robins, R. H. C. (1961) Injuries and infections of the Hand, p. 88, Edwand Arnold (Publishers) Ltd. London.

11 – Salter, R. B. e Harris, W. R. (1963) Injuries Involving the Epiphyseal Plate. J. Bone Jt Surgery 45-A, 587.

12 – Seymour, N. (1966) Justa-epiphyseal fracture of the terminal phalanx of the finger. J. Bone Jt Surgery 48-B, 347.

13 – Spangberg, O. e Thoren, L. (1963). Bennett's Fracture. J. Bone Jt Surgery, 45-B, 732.

14 – Swanson, A. B. (1968). Silicone Rubber Implants for Replacement of Arthicitic or destroyed joints in The hand Surg. Clin. North America vol. 48, n. 5, 1113.

15 – Wagner, C. J. (1950). Method of Treatment of Bennett's Fracture Dislocation. Am. J. Surgery, 80, 320.

FRATURA DIAFISÁRIA DOS OSSOS DA PERNA

REMILSON TOURINHO DOMENECH
Professor Adjunto da Clínica Ortopédica e Traumatológica da Faculdade de Medicina da Universidade Federal da Bahia.

Tendo em vista a enorme variedade de tipos das fraturas dos ossos da perna, a escolha do método para o tratamento será feita de acordo com o caso apresentado.

Apesar da necessidade de, em certos casos, mudar a indicação do procedimento, a experiência deixou-nos um saldo altamente favorável para a conduta conservadora. Julgamos que, a maioria das fraturas fechadas diafisárias dos ossos da perna, pode ser tratada de maneira incruenta. A indicação cirúrgica, nesses casos, constitui, para nós, exceção.

Baseados no princípio de que devemos tratar mais o fraturado e menos a fratura. Tratar visando a reintegração funcional futura do fraturado e não a exclusiva restituição morfológica imediata. Baseados ainda no pressuposto de que devemos fazer com o paciente o mesmo que gostaríamos que fosse feito conosco, admitimos o tratamento conservador como a melhor solução para a maioria das fraturas diafisárias dos ossos da perna.

De outro lado, levando em consideração que grande parte das complicações são, mais vezes, decorrentes da cirurgia mal indicada do que propriamente da fratura, reforçamos nossa maneira de pensar.

A presença do médico, em algumas ocasiões, tem concorrido para complicar as coisas fáceis. Segundo Charnley, os piores resultados da redução aberta e da fixação cirúrgica são mais comumente vistos nas fraturas da diáfise da tíbia.

Talvez nenhum outro osso convide tanto, aos mais inexperientes, à intervenção cirúrgica. A busca tentadora dos resultados imediatos perfeitos, tem levado a resultados mediatos imperfeitos e, até mesmo, desastrososos.

FRATURAS ESTÁVEIS

Nas fraturas estáveis, isto é, naquelas que não apresentam desvios consideráveis, indicando provável integridade da dobradiça perióstica e pequena lesão da membrana interóssea, como pode ocorrer em certas fraturas anguladas, transversas com pequeno desvio lateral, oblíquas e em espiral com discreto encurtamento, tratamos com aparelho gessado cruropodálico.

Preferimos confeccionar o aparelho em duas etapas. Inicialmente imobilizamos até ao tubérculo anterior da tíbia, com a perna pendente na borda da mesa. Um ajudante mantém o membro pelo pé, exercendo tração pelo calcanhar, ao tempo em que procura estabelecer a orientação certa entre o tornozelo e o joelho, observando a relação entre a rótula e o primeiro pododátilo. Durante a feitura desta parte do aparelho, devemos tomar cuidado para que não permaneçam angulações. Os desvios em valgo ou recurvato são altamente prejudiciais, não só à estética como à função. A angulação em antecurvato é relativamente freqüente nas faturas do terço superior, oblíquas para baixo e para diante, que sofrem diretamente a ação do quadríceps. A angulação em varo pode ser até aceitável, desde que exista correspondência nos eixos das articulações do joelho e tornozelo.

Julgamos oportuno lembrar a moldagem das arcadas plantares, principalmente a transversa. Em alguns casos, durante a aplicação das ataduras gessadas no pé, pode haver elevação das cabeças dos 1° e 5° metatarsianos, estabelecendo convexidade do arco transverso e, conseqüentemente, flexão dorsal das articulações metatarso-falangeanas, flexão plantar das interfalangeanas, criando posição em garra dos pododátilos. A falta de observação desta particularidade tem dado origem, em certos casos, ao pé plano transverso e garra rígida, o que provocará dor durante a marcha, dificultando a recuperação funcional.

O joelho deve ser mantido em flexão de aproximadamente 30 graus, no sentido de evitar movimentos rotatórios ao nível do foco. Devemos, entretanto, ressaltar que nas fraturas do terço superior, o grau de flexão

do joelho poderá provocar desiquilíbrio na ação muscular, tracionando o fragmento proximal e criando desvios anteriores ou posteriores. Assim é que, nas fraturas oblíqüas para baixo e para diante, a flexão de 30 graus pode deslocar o fragmento proximal para diante pela ação do quadríceps, estabelecendo desvio angular em antecurvato. Nestes casos a imobilização deve ser feita, mantendo-se o joelho em flexão menor que 30° graus. Nas fraturas oblíquas em sentido contrário, isto é, para baixo e para trás, a ação dos músculos ísquio-tibiais faz-se sentir no fragmento próximal, principalmente quando o paciente está sentado, originando desvio em recurvato. Aqui, o joelho será mantido em flexão de 30 graus ou pouco mais. Nas fraturas transversas do terço superior, sujeitas à ação dos músculos anteriores e posteriores, o joelho deve ser colocado em flexão intermediária de aproximadamente 15 graus.

Após a imobilização, se a radiografia de controle mostra desvio angular não muito acentuado, menor que 20 graus, tentamos corrigí-lo por meio de cunhas no aparelho. A feitura da cunha deve obedecer certos critérios, baseados no tipo de desvio apresentado. Nos casos de simples angulação, a base da cunha será feita do lado convexo e o vértice ficará na metade da circunferência do membro, sendo que o lado côncavo será apenas cortado. Nos casos de desvio angular com diástase, a cunha retirada no lado convexo deve ocupar dois terços da circunferência do gesso. Nos casos de desvio angular com encurtamento, a cunha será de abertura feita no lado côncavo. Nos casos de angulação associada a desvio lateral, a cunha não deve ser feita ao nível do foco, e sim, no ponto de cruzamento dos eixos longitudinais dos fragmentos.

Depois de quatro ou seis semanas, procedemos a substituição do aparelho por outro mais ajustado. Na dependência do tipo e da estabilidade da fratura, permitimos ao paciente iniciar a marcha, com estribo e bengalas.

A retirada do aparelho, indicada pela radiografia de controle, é seguida de reabilitação baseada principalmente em movimentação ativa.

FRATURAS INSTÁVEIS

As fraturas que apresentam considerável deslocamento dos fragmentos, indicando lesão total da dobradiça perióstica e da membrana interóssea, as fraturas com terceiro fragmento cuneiforme intermediário, as fraturas cominutivas desarrumadas, as fraturas com fragmento tubular intermediário, são de difícil contenção, quando tratadas apenas pela imobilização em aparelho gessado cruro-podálico. Nesses casos, temos dado preferência à fixação bipolar, incluída no gesso, após redução na mesa ortopédica.

Efetuamos a tração, na mesa ortopédica, através do calcâneo, com fio e estribo de Kirschner. O membro deve ficar em rotação externa, porém sempre mantendo a rótula e o 1° pododátilo no mesmo eixo. Com o membro em rotação externa, dificilmente haverá desvio em valgo ou mesmo em recurvato, podendo sim, ocorrer algum desvio em varo, o que não representa motivo de maior preocupação, desde que permaneça o paralelismo entre as articulações do joelho e tornozelo. Os fragmentos são transfixados com pinos de Steinmann. Depois de considerarmos a redução satisfatória pelo aspecto externo, fazemos a radiografia de controle. Aqui também preferimos colocar o aparelho em duas etapas, a fim de manter a flexão desejada do joelho. Depois de 5 ou 6 semanas, quando a fratura já apresenta certa estabilidade, efetuamos a retirada dos fios e mudamos o aparelho por outro mais ajustado.

Em alguns pacientes tivemos oportunidade de empregar a fixação dupla em cada fragmento, no sentido de não imobilizar o joelho. Porém, apesar de haver em alguns deles boa recuperação funcional, outros se queixaram de dor na perna, ao nível dos pinos, quando movimentavam o joelho. Além disto, neste método, não podemos antecipar a retirada dos pinos e manter o aparelho abaixo do joelho. A permanência demorada dos pinos, às vezes, acarreta sérios inconvenientes.

O tratamento da fratura dupla da tíbia com fragmento tubular intermediário é, em nossa opinião, essencialmente conservador. Mantendo bom alinhamento dos fragmentos proximal e distal — mesmo que o fragmento intermediário não obedeça inteiramente ao alinhamento, mantendo-se em posição de contato razoável, o que sempre acontece por manobras incruentas — os resultados são melhores ou, quando não, iguais aos obtidos pela redução cruenta. Na redução cirúrgica, não devemos esquecer o risco que corremos, tendo em vista a possível desvitalização do fragmento intermediário, condicionando maior atrazo na consolidação da fratura distal, quando escapamos da pseudartrose ou de perigo da infecção, que poderá com-

plicar-se com a sequestração total do fragmento intermediário.

É evidente que, mesmo com o tratamento conservador, não estamos livres do atrazo da consolidação ou da pseudartrose.

Constitui boa conduta, quando, após 3 meses de imobilização, percebemos ausência de consolidação clínica, complementarmos o tratamento com enxerto tipo Phemister.

FRATURAS EXPOSTAS

Nas fraturas expostas, depois da limpeza cirúrgica, temos a preocupação de revestir a face subcutânea da tíbia. As vezes usamos, para este fim, incisões laterais libertadoras, para que as partes moles sejam suturadas, recobrindo a face ântero-interna da tíbia, sem tensão.

Nas fraturas expostas, a necessidade de silenciar o foco fraturário, fixando os fragmentos no sentido de permitir melhores condições para a cicatrização dos tecidos lesados, é, muitas vezes, indispensável. Usamos, na maioria delas, a fixação bipolar incluída no aparelho gessado, com abertura de janela para inspeção da ferida.

Não somos favoráveis ao emprego de parafusos transfixando o foco, tendo como finalidade a sustentação dos fragmentos, nas fraturas transversas, oblíquas ou naquelas que apresentam terceiro fragmento cuneiforme.

Nas fraturas em espiral, o emprego de parafusos, quando bem colocados, servindo mais para coaptar do que mesmo sustentar, pode ser aceitável.

O encravamento intramedular com Kuntscher, quando bem indicado, é um bom método.

Nos casos de lesões extensas das partes moles, como tempo preliminar, usamos a tração transesquelética na goteira de Braun

FRATURA DA TIBIA COM FÍBULA ÍNTEGRA

As fraturas anguladas da diáfise tibial com integridade da fíbula, não são de fácil redução. A fíbula íntegra constitui obstáculo para as manobras, exigindo, às vezes, uma osteotomia.

Impedindo a pressão dos fragmentos entre si, a integridade da fíbula motiva o atraso de consolidação.

Os casos de fratura isolada da tíbia são, às vezes, acompanhados de luxação de uma das articulações tíbio-fibulares, principalmente a proximal, cujos meios de contenção são menos resistentes. Nestes casos a consolidação se processa normalmente, podendo a luxação da cabeça da fíbula passar despercebida, o que trará limitação da flexão do joelho, dor aos movimentos e possível comprometimento do nervo fibular comum.

Deve constituir rotina, nos casos de fratura isolada da diáfise tibial, o exame radiográfico, incluindo as articulações tíbio-fibulares, assim como, incidências oblíquas do foco da fratura, no sentido de verificar a existência de afastamento dos fragmentos, não percebidos nas chapas comuns de frente e de perfil.

RESUMO

Julgamos que a maiorida das fraturas diafisárias fechadas dos ossos da perna pode ser tratada de maneira conservadora.

Consideramos a redução cirúrgica como método de exceção.

Nas fraturas estáveis empregamos o gesso cruro-podálico, confeccionado em duas etapas.

Nas fraturas instáveis usamos, quase sempre, a fixação bipolar incluída no gesso, após redução na mesa ortopédica.

Também nas fraturas expostas, a fixação bipolar tem sido o método de escolha. Em alguns casos, como tempo preliminar, fazemos a tração contínua na goteira de Braun.

Não devemos esquecer que a integridade da fíbula constitui, às vezes, uma complicação.

REFERÊNCIAS

1 — CHARNLEY, J. — The Closed Treatment of Common Fractures.
Third edition (Reprint). E. S. Livingstone LTD. Edinburgh and London, 1963. pp. 205-249.

MESAS REDONDAS

TRATAMENTO CIRÚRGICO DE PARALISIA CEREBRAL

IVAN FERRARETTO
Médico da Associação de Assistência à Criança Defeituosa — São Paulo

Este trabalho foi realizado no Centro de Reabilitação da Associação de Assistência à Criança Defeituosa, que trata de crianças portadoras de paralisia cerebral, paralisia infantil, malformações congênitas e outros defeitos do aparelho locomotor.

De 1954 a 1970, de 8.140 pacientes atendidos na A. A. C. D., 4.059 eram crianças com paralisia cerebral.

O Centro de Reabilitação da A. A. C. D. conta com os departamentos de fisioterapia, terapia ocupacional, foniatria, psicologia, serviço social, piscinas, setor escolar que se encarrega do curso primário para pacientes em tratamento e mais uma equipe de 8 médicos (ortopedistas, neurologistas, pediatra e urologista). O Centro ocupa uma área construída de 8.000 m2 e é dirigido pelo Dr. Renato Bomfim.

TRATAMENTO CIRURGICO PARALISIA CEREBRAL

O desequilíbrio muscular está presente na quase totalidade dos pacientes com paralisia cerebral, principalmente nos atetóides e nos espásticos.

Nos atetóides tal desequilíbrio é motivado por variações temporárias do tonus muscular. Nos espásticos o desequilíbrio é constante e sempre a favor de um mesmo grupo muscular, motivando por isso o aparecimento de atitudes viciosas e contraturas de partes moles que mais tarde se transformarão em atitudes viciosas fixas.

A indicação da cirúrgia ortopédica corretora na P. C. espástica deve obedecer a um critério geral no qual ela deve ser realizada sempre que se visualizar uma melhora do paciente, seja na sua postura estática, seja na sua postura dinâmica, isto é, na deambulação.

Em seguida o cirurgião deve procurar seguir outros critérios mais específicos que são:

1 — A cirurgia deve ser indicada sempre que existir um desequilíbrio muscular entre agonistas e antagonistas e no qual os métodos fisioterápicos e o aparelhamento ortopédico foram incapazes de corrigí-lo.

Somos a favor da cirúrgia ortepédica precoce nos espásticos.

Entretanto, o cirurgião deve estudar cuidadosamente a atitude viciosa da articulação e fazer um prognóstico, isto é, se ela é passível de correção fisioterápica em tempo não muito longo. Não devemos insistir nas atitudes viciosas resistentes. Por exemplo no caso dos espasmos de adução ou de adução-flexão-rotação interna dos quadris que favorecem o aparecimento do colo valgo e em anteversão facilitando a subluxação e posteriormente a luxação do quadril.

A prevenção das graves deformidades nos quadris, joelhos e pés nos espásticos taivez esteja na cirurgia precoce bem indicada e conduzida.

2 — A cirurgia ortopédica dos membros inferiores na P. C. visa essencialmente proporcionar uma deambulação útil ao paciente evitando ao máximo o uso de aparelhos ortopédicos. Devemos portanto baseado na avaliação global das capacidades físicas do paciente fazer um prognóstico quanto à sua possibilidade de deambulação.

Sabemos pelos trabalhos de Cooper e Charrash e também por um trabalho realizado na Associação de Assistência à Criança Defeituosa por Bomfim, Ferraretto e Moraes e Silva e publicado no número de dezembro de 1968 da Revista Brasileira de Ortopedia, que, dos pacientes com comprometimento generalizado, isto é, com desequilíbrio muscular no tronco e incoordenação de movimentos nos membros superiores e inferiores — os tetraplégicos, somente 30% terão alguma chance de andar; já os pacientes com comprometimento parcial — os hemiplégicos e paraplégicos 93% deverão andar.

Dentro desse critério não devemos optar por soluções cirúrgicas que sabemos de antemão pouco ajudarão os pacientes.

Entretanto, a experiência da A. A. C. D. é que, mesmo diante de um paciente com comprometimento generalizado e quociente intelectual abaixo da média, se temos a convicção que uma determinada cirurgia o

auxiliará a ficar de pé com os seus aparelhos ortopédicos mesmo que por algumas horas por dia, ou que permitirá uma higiene mais fácil e completa — como é o caso das meninas com espasmo de adução — nós indicamos a cirurgia embora lembrando ao paciente e aos seus familiares que os benefícios de tal intervenção serão limitados.

3 — O conceito de deformidade fixa primária e de deformidade secundária deve ser rigorosamente seguido. Uma flexão fixa do quadril obrigará o paciente em pé a fletir secundariamente os seus joelhos. Ou ainda um joelho em flexão fixa obrigará o paciente quando de pé a flexionar o seu quadril — mantendo assim o centro de gravidade dentro do seu polígono de apoio.

O doente deve ser examinado nas posições supina, sentada e ortostática. Uma flexão de um dos quadris de 15° encontrada ao se executar a manobra de Thomas poderá desaparecer depois de alguns minutos após o relaxamento do paciente. Tais deformidades devem inicialmente ser tratadas com exercícios de relaxamento, aparelhos ortopédicos etc.

E por último como 4.° item um outro conceito que reputamos da mais alta importância: geralmente os pacientes após as correções cirúrgicas apresentam uma regressão quanto ao seu equilíbrio e postura e necessitam reiniciar sua deambulação com o auxílio de aparelhos ortopédicos e muletas axilares ou em barras paralelas além de uma assistência constante da fisioterapia para se adaptar aos seus novos padrões de marcha.

Esses pacientes deverão ser tratados em um Centro de Reabilitação no qual eles serão incorporados a um esquema global de tratamento que abrange: uma fisioterapia e terapia ocupacional bem conduzidas, um suporte psicológico orientado por psicólogas especializadas, aulas de foniatria, classes escolares especiais que se encarregarão de sua alfabetização e consolidação dos seus conhecimentos, recreação e aulas de educação moral e cívica. O cirurgião que tratar o paralisado cerebral do ponto de vista puramente ortopédico sem o suporte de um Centro de Reabilitação certamente fracassará.

Estes são em linhas gerais os critérios adotados no Centro de Reabilitação da Associação de Assistência à Criança Defeituosa de São Paulo.

Passaremos agora a estudar mais detalhadamente algumas das deformidades mais freqüentes nos membros inferiores dos pacientes espásticos.

QUADRIL

As deformidades mais encontradas no quadril são:

a) contratura em adução condicionada pelo espasmo dos músculos adutores (pequeno, médio e grande) e do músculo gracilis;

b) contratura em flexão rotação interna produzida pelo espasmo dos músculos íleopsoas, reto anterior e tensor da fáscia-lata. Nos casos mais graves encontra-se associadamente a adução-flexão-rotação interna.

A semiologia é importante para a correta indicação da cirurgia. Nos casos de adução pura com o paciente em decúbito dorsal ao se tentar fazer a abdução repentina das coxas e os pés mantem-se em posição neutra, não surgindo rotação interna.

Nas atitudes de adução-flexão-rotação interna nota-se que, com os pacientes em decúbito dorsal ou na posição ortostática os membros se cruzam em "x" e quando tentam andar surge a marcha característica em tesoura, com os membros em rotação interna.

Para se testar o espasmo em flexão dos quadris usamos a manobra do Thomas ou ainda coloca-se o paciente em decúbito ventral e passivamente flete-se um dos joelhos; quando existe espasmo em flexão, a hemipélvis do mesmo lado se eleva alguns centímetros além do plano da mesa. Tal fato acontece devido a um aumento da força espástica dos flexores do quadril ao se relaxarem os flexores do joelho.

A flexão do quadril pode ser agravada ainda secundariamente para compensar a flexão dos joelhos.

Os espasmos em adução que permitem uma abdução ativa dos membros inferiores de 20 a 25° com os joelhos em extensão são tratados inicialmente com fisioterapia (estiramento) aparelhos ortopédicos e goteiras noturnas de abdução.

Os casos rebeldes ao tratamento conservador ou os casos mais graves devem ser tratados cirurgicamente.

Rotineiramente procedemos a uma radiografia da bacia para a pesquisa de uma possível subluxação ou luxação do quadril.

A técnica para a correção do espasmo em adução é a seguinte: miotomia do pequeno e médio adutor, miotomia do gracilis e neurectomia do ramo anterior do nervo obturador. Eventualmente, se após as miotomias ao tentarmos abduzir os membros notamos ainda uma tensão do grande adutor procedemos à uma miotomia parcial desse músculo. Nunca executamos a neurectomia do ramo posterior do nervo obturador. Após

a cirurgia o paciente é colocado em gesso cruro-podálico bilateral, ligados entre si por uma barra de madeira que mantém os membros em abdução de 45° e rotação externa de 20° a 30°.

No 15.° dia os aparelhos gessados são transformados em goteiras e o paciente inicia na fisioterapia exercícios passivos de movimentação dos membros 2 vezes ao dia.

Do 21.° ao 30.° dia começa a deambulação com ou sem aparelhos ortopédicos nas barras paralelas ou com muletas axilares.

Uma contra-indicação da neurectomia-miotomia é quando o paciente apresenta um espasmo dos médios glúteos.

Se nesses casos a cirurgia for executada os doentes após a operação poderão assumir uma postura com acentuada abdução dos membros inferiores que é mais incapacitante para a deambulação do que o próprio espasmo em adução.

Mesmo nos casos em que existe flexão-rotação interna associada a adução, iniciamos a correção com a miotomia dos adutores e neurectomia dos obturadores, pois essas atitudes viciosas geralmente melhoram acentuadamente com a operação.

Entretanto se mais tarde notamos que existe uma flexão do quadril rebelde à fisioterapia procedemos à tenotomia do psoas ou do fáscia-lata ou de ambos.

Nos casos de flexão acima de 20-25.° ao fazermos a neuromiotomia dos adutores procedemos conjuntamente à tenotomia do psoas na sua inserção usando a mesma via de acesso, colocando entretanto o membro operado em rotação externa que facilita o acesso ao pequeno trocanter.

A secção do fáscia-lata e do reto anterior é executada com a mesma técnica usada para as correções das flexões do quadril na poliomielite.

JOELHO

A flexão do joelho na paralisia cerebral espástica é produzida pelo predomínio dos músculos flexores do joelho (bíceps crural, semimembranoso, semitendinoso e gracilis) sobre os músculos extensores (quadríceps). Como já dissemos anteriormente a flexão do joelho pode ser secundária a uma flexão adução do quadril, daí a importância da cuidadosa semiologia do joelho estática e dinâmicamente para determinar se a flexão é primária ou secundária (o músculo gracilis é adutor do quadril e flexor do joelho).

Nos pacientes, cuja flexão é vencida passivamente pelo examinador com certa facilidade — o tratamento consiste na fisioterapia, aparelhos ortopédicos e goteiras noturnas para manter o joelho em extensão.

As flexões que se corrigem passivamente com certa dificuldade ou mesmo aquelas que não se corrigem, o tratamento indicado é a correção cirúrgica.

Essas flexões resistentes à correção passiva pelo examinador via de regra são aquelas com mais de 20 a 30°. As radiografias desses joelhos em anteroposterior e perfil mostram a rótula desviada para cirna — isto é, a sua borda inferior encontra-se 2 a 3 centimetros ou mais acima da linha articular. Tal fato deve-se a um estiramento do tendão rotuliano provocado pela atitude em flexão prolongada do joelho com o conseqüente enfraquecimento da força extensora do quadríceps.

A correção operatória da flexão do joelho consiste em ou se diminuir a força espasmódica dos músculos flexores do joelho ou em eliminá-la completamente. (Estamos considerando aqui somente os músculos bíceps crural, semimembranoso, semitendinoso e gracilis.) No primeiro caso procede-se ao alongamento em "Z" de todos os músculos flexores ou de parte deles. No segundo caso executa-se à transferência das inserções dos músculos flexores mediais para o condilo femural medial e do flexor lateral para o condilo femural lateral. Essa cirurgia foi descrita por Eggers em 1952 que além das transferências musculares procedia à secção lateral e medial da retinácula patelar; querendo com isso diminuir o afouxamento do tendão rotuliano que surgia ao se colocar o joelho em extensão.

A indicação do alongamento de todos os 4 músculos flexores ou somente de dois ou três deles depende da gravidade da atitude viciosa. Cooper na maioria das vezes prefere alongar somente os flexores mediais e eventualmente associa também o alongamento do bíceps.

Pollock antes de proceder a transferência dos 4 flexores para os côndilos femurais corrige parcialmente os joelhos em flexão através de uma série de aparelhos gessados cruro-podálicos forçando a correção com o paciente sob anestesia geral.

Keats em estudo publicado em 1962 fez uma comparação entre várias tecnicas cirúrgicas e concluiu aconselhando a operação de transferência dos flexores mediais para o côndilo femural mais alongamento do bíceps, seguido posteriormente num segundo tempo cirúrgico do abaixamento da inserção do tendão rotuliano pela técnica de Baker.

A conduta da A. A. C. D. modificou-se em relação àquela seguida há alguns anos atrás — onde a cirurgia de Eggers era executada quase que rotineiramente.

Atualmente, nas flexões moderadas até 20-25.° em pacientes antes dos 10-12 anos de idade, procedemos à transferência dos flexores mediais para o côndilo femural interno com ou sem alongamento do bíceps. Antes dos 10 anos preferimos iniciar com o alongamento de todos os flexores ou somente com o alongamento dos flexores mediais.

Nos casos de flexões acima de 25.° a 30.° em pacientes acima dos 12-14 anos optamos pela operação de Eggers.

A indicação do abaixamento da inserção do tendão rotuliano é estudada em uma segunda fase do tratamento após uma cuidadosa avaliação da força extensora do quadríceps. Se o paciente devido às suas deficiência motoras deverá andar sempre com aparelhos ortopédicos não cogitamos em propôr essa segunda operação.

Nós procuramos sempre eliminar a necessidade do uso de aparelhos ortopédicos e portanto as nossas indicações são sempre no sentido de estabilizar o joelho em extensão ou em leve recurvatum aliando-se isso alguma força flexora e uma boa força extensora do joelho.

Apesar ainda da nossa experiência ser pequena procedemos sempre que possível a uma transferência dos flexores mediais para o côndilo femural interno, mais alongamento de bíceps, seguido posteriormente do abaixamento inserção do tendão rotuliano pela técnica de Baker.

Passamos agora a apresentar alguns resultados operatórios.

Recentemente fizemos uma reavaliação de 84 pacientes que foram tratados no Centro de Reabilitação da A. A. C. D.

Desses 84 pacientes, 41 foram submetidos a uma ou mais cirurgias ortopédicas nos membros inferiores como parte do seu programa de reabilitação. A maioria dos pacientes, no pós-operatório permaneceu pelo menos 1 ano em tratamento intensivo na instituição, preferentemente como interno ou semi-interno.

O tempo decorrido entre as operações e a reavaliação de resultados foi entre 4 e 12 anos.

14 pacientes apresentavam, forte espasmo de adução e flexão dos quadris e flexão dos joelhos resistente à correção passiva do examinador.

Esses pacientes foram submetidos à:

1 — miotomia dos adutores e gracilis (bilateral);

2 — neurectomia do ramo anterior do nervo obturador (bilateral);

3 — operação de Eggers (bilateral).

A idade média na época das operações era entre 9 e 10 anos e o tempo de seguimento nessa série foi de 6 a 7 anos.

A avaliação final foi feita levando-se em conta que nenhum paciente andava antes das operações, ou se andavam o faziam muito mal.

Dos 14 pacientes, dois não conseguiram andar e dois conseguiram somente ficar de pé com seus aparelhos. Esses 4 pacientes eram espásticos-atetoides que apresentavam comprometimento dos membros superior e da musculatura do tronco.

Outros 3 pacientes passaram a andar com aparelhos ortopédicos e 7 pacientes conseguiram andar sem aparelhos somente com muletas e mesmo sem o seu auxílio.

Esses 10 pacientes eram espásticos.

Numa avaliação estática concluímos: 10 pacientes melhoraram acentuadamente a abdução e a flexão associada dos quadris.

Três pacientes apresentavam uma flexão residual.

Quanto a extensão dos joelhos 6 pacientes apresentavam extensão completa porém não venciam a resistência e 7 pacientes apresentavam a extensão incompleta. Somente uma paciente apresentava extensão completa do joelho vencendo a gravidade e forte resistência.

Nessa paciente associou-se à operação de Eggers a operação de abaixamento da inserção do tendão rotuliano pela técnica de Baker.

Essa paciente está sendo acompanhada há 9 anos. Apesar de haver se instalado um genu recurvatum bilateral de 30°, o resultado funcional foi o melhor da série.

Todos os pacientes apresentavam dificuldade em flexionar os joelhos ativamente além de 30°.

Baseados nesses resultados a nossa tendência agora é de deixar sempre um músculo flexor inserido na tíbia para se procurar prevenir o genu recurvatum e suprir o joelho de força flexora. Posteriormente, como já dissemos anteriormente é estudada a possibilidade de se executar o abaixamento da inserção do tendão rotuliano.

A explanação será documentada com diapositivos onde apresentaremos também os resultados das: a) neurectomias do nervo obturador e miotomia dos adutores e gracilis e b) cirurgias ósseas e tendinosas no pé.

As cirurgias foram executadas pelos Drs. Renato Bomfim, Pedro Alberto Moraes e Silva e Ivan Ferraretto.

FRATURA DA CAVIDADE COTILÓIDE

MANLIO NAPOLI
São Paulo

No Departamento de Ortopedia e Traumatologia da Faculdade de Medicina da Universidade de São Paulo, no período de 1953 a 1970, foram registrados 437 casos de fraturas da cavidade cotilóide.

Quanto ao sexo, 319 pacientes eram do masculino e 118 do feminino; a idade variou da mínima de 3 anos a máxima de 90 anos, sendo que no grupo etário de 3-16 anos houve 44 casos e no acima desta idade até 90 anos, 393 casos.

Entre as causas das lesões, devemos citar:

1 — atropelamentos	200
2 — colisão de veículos	106
3 — quedas	97
4 — tentativa de suicídio	8
5 — agressões	4
6 — outros	22

Vê-se que o acidente de tráfego, em conjunto, foi responsável por 306 casos, ou seja, 70% do total dos casos.

No diagnóstico das lesões, em vista da dificuldade de interpretação da radiografia em uma só posição, sistematicamente têm sido realizadas as radiografias oblíqüas, interna e externa, ou também chamadas obturadora e alar, respectivamente, além das radiografias panorâmica e localizada do quadril lesado.

Nestas condições, as lesões foram reconhecidas, classificadas anatomicamente e pôde-se realizar o melhor acesso cirúrgico, quando indicado o tratamento cruento.

As lesões foram classificadas em 4 grupos:

Grupo I — luxação simples

Grupo II — luxação com fratura do rebordo do acetábulo

Grupo III — luxação central, com fratura do soalho da cavidade cotilóide

Grupo IV — luxação com lesão associada (da cabeça, diáfise femoral, ilíaco e coluna lombar).

Os casos distribuídos pelos grupos foram:

Grupo I — 100
Grupo II — 50
Grupo III — 258
Grupo IV — 29

A conduta no Departamento tem sido a redução da luxação, sob narcose, mediante manobras suaves, mesmo nos traumatizados graves, pois o prognóstico, na maioria dos casos, está ligado à precocidade da redução.

Nos pacientes do grupo II, o tratamento foi orientado no sentido de obter a reposição anatômica do rebordo fraturado, sendo indicada a osteossíntese do fragmento logo que as condições do paciente foram favoráveis.

Nos casos de luxação central, na maioria dos casos, foi realizada a tração óssea no fêmur ou na tíbia, pois a reconstituição anatômica do acetábulo era impossível ou devia ser adiada dias ou semanas após o acidente, devido às condições gerais dos pacientes.

Nos casos de luxação central com lesões associadas, além da redução da luxação, realizou-se o tratamento da outra lesão, de acordo com a natureza desta.

Após o tratamento de urgência, todos os casos foram internados, seguindo-se os atos complementares de tratamento, conservador ou cirúrgico; à alta hospitalar, seguiram-se os controles radiológicos e clínicos seriados aos 3, 6 e 12 meses, para se aquilatar das condições circulatórias da cabeça femoral e diagnosticar uma possível complicação.

As principais complicações observadas nesta série de casos foram a necrose avascular da cabeça femoral, a osteoartrose e a calcificação pericapsular.

Após a avaliação dos resultados obtidos, foram as seguintes as conclusões:

1 — os melhores resultados foram obtidos nas luxações simples, nas quais a redução se realiza precocemente e por manobras suaves;

2 — as principais complicações são a necrose avascular, a osteoartrose e a calcificação pericapsular; o seu aparecimento estaria mais relacionado às lesões dos vasos que irrigam a cabeça femoral, principalmente os da parte posterior da retinácula;

3 — o prognóstico é melhor nas crianças que nos adultos;

4 – o tratamento cirúrgico está indicado: a) nas fraturas do rebordo posterior e superior da cavidade cotilóide; b) nos casos de fratura-luxação central com desvio da cabeça femoral e seu encaixe na brecha articular deixada por um fragmento do ísquio, que se desvia para trás e medialmente;

5 – o prognóstico é mau nos casos de luxação central, com lesões graves do soalho do acetábulo.

CURSOS DE ATUALIZAÇÃO

ESCOLIOSES
PRINCIPIOS BASICOS E TÉCNICAS DE TRATAMENTO

I AULA

IVAN FERRARETTO
São Paulo

CONCEITO

Clínica e radiologicamente, a coluna vertebral é reta quando projetada no plano frontal; qualquer desvio da coluna nesse plano recebe o nome de escoliose.

CURVAS FUNCIONAIS E ESTRUTURAIS

Ao examinarmos um paciente com escoliose, devemos sempre determinar se a curva é funcional ou estrutural. O exame do paciente com o tronco fletido anteriormente é a maneira mais correta de se fazer clinicamente essa determinação. Se a curva fôr funcional ou postural o desvio lateral desaparecerá e os dois hemitoraces se mostrarão perfeitamente simétricos. Caso contrário, se a escoliose fôr estrutural o desvio persistirá e notaremos uma elevação no hemitórax do lado da convexidade da curva. Essa elevação é chamada de gibosidade costal. A gibosidade costal é decorrente da rotação vertebral que é sempre no sentido da convexidade curva. As costelas por estarem presas às vértebras pelos ligamentos são impulsionadas posteriormente formando assim a giba ou gibosidade costal. Quando a rotação se faz na coluna lombar os processos transversos lombares fazem saliência na região paravertebral lombar através da musculatura da goteira paravertebral.

A rotação vertebral é a principal característica das escolioses estruturais. Radiologicamente também é possível diferenciar uma curva funcional de uma estrutural. Sabemos que, no homem normal, se fizermos radiografias da coluna em antero-posterior com o tronco inclinado para o lado direito ou esquerdo, veremos que todas as vértebras se inclinam para o lado da concavidade da curva que se produziu, isto é, as vértebras formam uma linha curva e contínua.

Na escoliose funcional, a radiografia feita com o tronco inclinado para o lado da convexidade da curvatura, mostra também que todas as vértebras se inclinam para esse lado e formam uma linha curva contínua. Na escoliose estrutural, a radiografia feita nessa mesma posição revela que, ao contrário de se formar uma curva contínua forma-se uma curva reversa, cuja parte central corresponde à curva estrutural. Radiologicamente, a perda da flexibilidade lateral da coluna, é o sinal mais precoce da estruturação de uma escoliose.

Uma das circunstâncias em que se verifica o aparecimento de uma curva funcional é quando há desigualdade no comprimento dos membros inferiores. Quando o peso do corpo é sustentado igualmente pelos dois membros, surge um desnivelamento da bacia. A hemipélvis correspondente ao lado mais curto inclina-se para baixo e ao mesmo tempo surge uma escoliose lombar de convexidade voltada para esse lado. Quando o encurtamento fôr compensado ou o paciente assumir a posição supina a bacia se nivelará e a escoliose desaparecerá.

A diferenciação entre curvas estruturais e funcionais é de fundamental importância no tratamento das escolioses.

As escolioses estruturais progridem durante o crescimento em comprimento do tronco enquanto que as escolioses funcionais permanecem inalteradas.

Durante a progressão em angulação da escoliose estrutural a rotação vertebral aumenta e conseqüentemente a sua flexibilidade também diminue.

As curvas estruturais têm um componente flexível e um inflexível. Por exemplo: uma curva de convexidade direita medindo 60° — a radiografia feita em inclinação lateral direita mostra que a curva remanescente mede 35° . 35° corresponde ao componente inflexível enquanto que 25° corresponde ao componente flexível da curva (35° — 25° — 60°).

Das considerações explanadas depreendemos que do ponto de vista clínico e anatômico podemos classificar as curvas escolióticas em estruturais e funcionais.

CURVAS PRIMÁRIAS E SECUNDÁRIAS

Do ponto de vista terapêutico, independente de sua etiologia, classificamos as curvas escolióticas em primárias e secundárias.

A curva primária é aquela que resulta da causa deformante e segundo Schimidt não obedece às leis da gravidade. Ela tende a desviar o tronco para o lado de sua convexidade e a tornar oblíquo o plano horizontal dos olhos e da bacia. Essa postura é antifisiológica — o paciente num ajustamento involuntário e automático horizontaliza a linha dos olhos e da bacia para manter o eixo-occipito-sacro perpendicular ao solo. Esse mecanismo de compensação é desempenhado pelos segmentos da coluna vertebral acima e abaixo dos limites da curva primária e que constituem as curvas secundárias ou de compensação.

A esse mecanismo de compensação Von Lackum chamou de "righting-reflex" (reflexo de endireitamento).

As curvas primárias e secundárias são contemporâneas no seu aparecimento e no seu desenvolvimento, isto é, à medida que a curva primária progride, a curva secundária também progride.

Costumamos comparar o mecanismo de compensação nas escolioses com o mecanismo de equilíbrio do barco a vela. Enquanto que o vento soprando contra a vela tende a virar o barco, o piloto com o peso do seu corpo e controlando o mastro mantém o barco equilibrado. A curva primária corresponde ao vento que tende a desequilibrar o barco e, a curva secundária corresponde ao piloto que mantém o barco equilibrado.

Radiologicamente a curva primária apresenta vértebras com alterações estruturais, isto é, vértebras em rotação, principalmente no seu ápice.

Como conseqüência da rotação, as curvas primárias têm um componente de inflexibilidade. As curvas secundárias inicialmente não apresentam vértebras rodadas e são totalmente flexíveis.

Como já dissemos antes, as curvas primárias são sincronas no seu aparecimento e na sua progressão. A curva secundária que inicialmente é totalmente flexível progride e passa a apresentar vértebras rodadas com uma conseqüente diminuição da sua flexibilidade; apresentando portanto características de curvas estruturais. Entretanto, o grau de rotação de suas vértebras é a diminuição da sua flexibilidade é sempre menor do que aquele apresentado pelas curvas primárias. A curva secundária com características de curva primária é chamada de curva mista.

OUTRAS CARACTERISTICAS DAS CURVAS PRIMÁRIAS E SECUNDÁRIAS

Clinicamente a curva primária é a que causa maior deformação no tronco do paciente e, que apresenta maior componente de rotação traduzida pela maior gibosidade seja costal, seja lombar.

Se examinarmos o dorso do paciente em decúbito ventral a curva primária sempre é a mais pronunciada.

Radiologicamente a curva primária além de ser a que apresenta vértebras com maior rotação e tem maior valor angular, geralmente é a central de três curvas onde as curvas superior e inferior são as secundárias.

Curva dupla primária

As vezes nos deparamos com uma curva dupla reversa em forma de "S". Se estas curvas apresentarem angulações, rotações e inflexibilidades semelhantes, chamamos esta curva de dupla primária. Essas duas curvas são as centrais de um grupo de quatro curvas onde as extremas superior e inferior são as curvas secundárias ou de compensação.

Escoliose compensada e descompensada

Quando um paciente portador de uma curva escoliótica apresenta os ombros e a bacia nivelados, dizemos que a escoliose está compensada, isto é, as curvas secundárias ou de compensação estão conseguindo restabelecer o equilíbrio do tronco.

Nesses casos os pontos que ligam o centro do occipito ao centro do sacro estão em uma mesma linha vertical a qual é perpendicular ao solo. Se o paciente apresentar os ombros ou bacia desnivelados ou ambos, a escoliose está descompensada, isto é, as curvas de compensação não estão conseguindo restabelecer o equilíbrio do tronco. Se ligarmos o occipto ao sacro por uma linha, esta será oblíqua.

Estudo radiológico da rotação vertebral

O melhor método para se avaliar a rotação vertebral é compararmos as relações existentes entre as sombras ovais dos pedículos vertebrais e as bordas laterais dos corpos vertebrais. Se a sombra de cada pedículo coincide exatamente com a borda lateral do corpo vertebral respectivo e se eles estão equidistantes do centro do corpo vertebral,

esta vértebra é chamada neutra. Se o corpo está desviado e a sombra do pedículo não coincide com a borda lateral do corpo vertebral, dizemos que a vértebra está rodada. Quanto maior fôr a força vertebral, mais a sombra do pedículo desloca-se para o meio da vértebra em direção à concavidade da curva. (Esse método de avaliação da rotação foi descrito por MOE).

Exame radiológico da coluna escoliótica

O exame radiológico da escoliose procedido no centro de escolioses da Associação de Assistência à Criança Defeituosa de São Paulo, consta da radiografias feitas com filmes de 35x44 cm com o paciente nas seguintes posições: ortostática, supina, supina com inclinação lateral do tronco para os lados direito e esquerdo, perfil da coluna, dorso-lombar e oblíquas da coluna lombo-sacra. (No caso do paciente não conseguir permanecer na posição ortostática — poliomielite — a radiografia é executada na posição sentada.)

Na radiografia em ortostática estudamos:

a) a localização e extensão das curvas primária e secundária.

Para padronizar a curva primária na coluna vertebral adotamos a classificação de Ponsetti e Friedman. O estudo da localização da curva é importante; pois o prognóstico é variável dependendo do local em que ela se instalar na coluna. Assim uma curva lombar idiopática dificilmente ultrapassa os 40°, enquanto que uma torácica pode ir até 140° ou mais.

CLASSIFICAÇÃO DE PONSETTI—FRIEDMAN

1 — Escoliose lombar — T_{11} — L_3

2 — Escoliose tóraco-lombar — T_6,T_7 — L_1,L_2

3 — Escoliose torácica e lombar (Dupla primária) — T_6—T_{10} , T_{10}—L_4

4 — Escoliose torácica — T_5, T_6 — T_{11}

5 — Escoliose cérvico-torácica — C_7 — T_5

Acrescentamos ainda um sexto padão de curva descrito por Moe, e a curva torácica dupla primária — T_1 — T_5, T_5 — T_{11}.

b) mesuração.

Adotamos o método de Cobb, que apesar de nos dar o valor numérico da curva somente no plano frontal é para a maioria dos autores o melhor método quantitativo de mensuração. A técnica de mensuração é a seguinte: marcamos a vértebra superior da curva: que estiver mais inclinada para o lado da concavidade e a vértebra inferior que também estiver mais inclinada para a concavidade da curva. Traçamos uma reta tangente ao bordo superior da vértebra superior e outra reta tangente ao bordo inferior da vértebra inferior. Dessas duas retas baixamos duas perpendiculares que se cruzam formando um ângulo que nos dá o valor angular da curva.

c) o sinal de Risser.

O sinal de Risser é estudado pela radiografia das asas ilíacas.

A apófise ilíaca (um dos centros de ossificação do osso ilíaco) aparece inicialmente na região antero-lateral da espinha ilíaca. Durante o contínuo crescimento do tronco ela progride e se ossifica ao longo da asa ilíaca até próximo da junção sacro-ilíaca; quando a imagem radiológica da ossificação atinge essa região e se funde com o osso ilíaco é sinal que o crescimento vertebral pode ser considerado como praticamente terminado. O tempo médio para o aparecimento da ossificação e fusão da apófise é de um ano. O tempo máximo é de três anos e o mínimo de sete meses.

A apófise pode desenvolver-se aparecendo inicialmente na região intermediária da asa ilíaca e secundariamente na parte posterior do ilíaco. Nos rapazes a ossificação e fusão terminam em média por volta de 16 anos de idade e nas meninas por volta dos 14 a 15 anos. A fusão pode ocorrer cedo, entre 11 e 12 anos nas meninas e 13 e 14 anos nos meninos. Tardiamente, entre 17 e 18 anos nas meninas e 20 anos nos meninos.

Margareth Anderson e colaboradores relacionaram a altura do tronco de pacientes na posição sentada, com a idade óssea calculada pela radiografia dos punhos e com a ossificação da apófise ilíaca. Desse estudo chegaram à conclusão que os rapazes podem ter acentuado crescimento do tronco após o término da ossificação e fusão da apófise com o osso ilíaco. Nas meninas o término da ossificação geralmente corresponde a uma acentuada diminuição de velocidade de crescimento. Os autores propõem o cálculo da idade óssea pela radiografia do punho como o método mais correto para se avaliar o potencial de crescimento remanascente da coluna vertebral.

Ainda em relação à pesquisa do potencial de crescimento da coluna vertebral, o estudo da época da *menarca* nas meninas é dado de interrogatório de real valor para se proceder ao prognóstico de uma curva escoliótica. Greulich e Pyle estudando grupos de meninas em crescimento, chegaram à conclusão que a época de maior crescimento do tronco correspondia ao ano que precedia o

da menarca. Depois da maturação dos ovários tem início uma deceleração no crescimento em altura das meninas. A essa diminuição na velocidade de crescimento corresponde a uma progressão mais lenta da curva.

As radiografias com inclinação lateral do tronco nos permitem estudar, a flexibilidade da curva primária, se a inclinação fôr para o lado da convexidade da curva primária e a flexibilidade das curvas secundárias se a inclinação fôr para o lado oposto.

O estudo da flexibilidade lateral das curvas primárias e secundárias é de fundamental importância, pois esse dado somado à idade do paciente e a sede da curva formam um importante conjunto de informações que nos servirão de base para a indicação do tratamento a seguir.

Nas radiografias em perfil e oblíquas, pesquisamos a presença de mal formações congênitas, espondilolises e espondilolisteres.

Ainda no exame rotineiro do paciente com escoliose incluímos o preenchimento de uma "ficha de escoliose" que mostraremos durante o curso, e fotografias do paciente de frente, perfil, costas e com o tronco fletido anteriormente (para fixar a imagem da gibosidade).

CLASSIFICAÇÃO DAS ESCOLIOSES

Não estrutural:
- Postural
- Compensatória
- Ciática
- Inflamatória
- Histérica

Estrutural
- Idiopática
- Neuropática: Poliomielite, Neurofibromatose, Charcot-Marie Tooth, Friedreich, Siringomielia, Paralisia cerebral, Mielomeningocele
- Osteopática: Congênita, Osteopsatirose, Osteoporose senil, Cifose juvenil
- Toracogênica
- Metabólica: Marfan, Raquitismo
- Cifoescoliose: Congênita, Neurofibromatose

Procuraremos agora sumarizar a fisiopatologia e a história natural de alguns tipos de escoliose que consideramos os mais importantes.

ESCOLIOSE IDIOPÁTICA

Chamamos de escoliose idiopática a uma curva escoliótica na qual não se consegue determinar clínica e radiológicamente nenhuma alteração óssea e neuromuscular. Aceita-se hoje o seu caráter familiar.

A escoliose idiopática tem outras características que são: a) é muito mais freqüente nas meninas e aparece por volta dos 11 a 12 anos. (Esc. idiop. adolescente).

A escoliose idiopática pode ser dividida em três grupos de acordo com a idade aproximada do seu início.

Escoliose idiopática infantil

Aparece nas crianças desde o seu nascimento até a idade dos 3 anos. As curvas são predominantemente torácicas convexas à esquerda. Quando elas permanecem com pequena angulação e flexíveis uma grande porcentagem desaparece espontaneamente e sem tratamento. Entretanto se precocemente as curvas apresentam uma tendência a estruturação e diminuição da flexibilidade, a escoliose pode progredir e se transformar em uma grave deformidade. Se o paciente ultrapassar os 3 anos sem a curva ter regredido, este fato por si só já representa um mau prognóstico. (Esse grupo foi descrito por J.I.P. James.).

Escoliose idiopática juvenil

Geralmente a presença dessa escoliose é diagnosticada entre os 3 e 10 anos de idade. Nesse grupo as curvas são torácicas à direita.

Escoliose idiopática do adolescente

85% dessa escoliose ocorre nas meninas. Aparecendo por volta dos 10 e 12 anos. As curvas mais freqüentes são torácicas ou tóraco-lombares convexas à direita. Quanto mais cedo essa escoliose surgir, maior será a possibilidade dela progredir durante os anos de crescimento e, principalmente na fase de crescimento rápido das meninas que ocorre antes da menarca.

TIPOS DE CURVAS NAS ESCOLIOSES IDIOPÁTICAS

O tipo mais freqüente é a *escoliose torácica convexa direita* cujos limites superiores são $T_4 - T_5$ e os inferiores são $T_{11} - T_{12}$ ou L_1. Essas curvas são bastante deformantes, principalmente devido ao desvio do

tronco que elas provocam e à rotação que surge produzindo acentuada gibosidade costal. Associadas à curva dorsal surgem curvas de compensação dorsal alta e lombar. No início somente a curva dorsal deve ser tratada (curva primária), entretanto com o agravamento da curva dorsal, as curvas de compensação também podem progredir, transformando-se em curvas mistas que também devem ser englobadas no plano de tratamento.

O outro tipo que se segue em freqüência é a *toraco-lombar convexa à direita* (T_5-T_6 a $L_2-L_3-L_4$). Esse tipo de curva também produz acentuada deformação estética do tronco.

Seguem-se agora as curvas *duplas primárias*. São duas curvas que no seu conjunto formam um "S", com angulações, deformidades estruturais e flexibilidades semelhantes. Esteticamente são menos deformantes que os primeiros tipos acima descritos, pois uma curva compensa a outra. Entretanto as deformidades do ramo torácico da curva são mais visíveis devido à rotação vertebral. Quanto à sua localização as curvas duplas primárias podem ser:

1 – torácica direita, toraco-lombar esquerda

2 – torácica direita, lombar esquerda

3 – torácica esquerda, lombar direita

4 – dupla torácica, isto é, torácica direita e torácica esquerda (Moe).

Do ponto de vista terapêutico as duas curvas devem ser tratadas preferentemente pelos métodos conservadores (colete Milwaukee). O tratamento pela artrodese vertebral deve incluir ambas as curvas, isto significa uma grande cirurgia para corrigir um defeito estético nem sempre muito pronunciado. Nós temos alguns pacientes com curvas duplas de 45° a 50° e para os quais não pretendemos indicar a operação. Todavia ao se artrodesar uma curva dupla primária ambas as curvas devem ser artrodesadas, se assim não procedermos correremos o risco de descompensar a escoliose.

Nas curvas torácicas altas a rotação vertebral impulsiona as costelas contra as fibras do trapézio que se elevam produzindo uma assimetria nítida na região de transição entre o pescoço e o ombro. Esteticamente tal deformidade nem sempre é aceita pela paciente. Se a curva for rígida o tratamento é a artrodese vertebral incluindo a primeira vértebra dorsal.

Escoliose lombar

É um outro tipo de escoliose idiopática. Geralmente sua extensão vai de $T_{12}-L_1$ a L_4-L_5. Essas curvas apesar de não serem muito deformantes, geralmente são causa de sérias preocupações para as pacientes do sexo feminino; pois, produzem uma assimetria na cintura pélvica que é nítida com a paciente usando maiô tipo "bikini". Essas curvas na idade adulta, usualmente, provocam dores lombares.

ESCOLIOSES POLIOMIELITICAS

Dentre as sequelas da poliomielite, a escoliose poliomielítica é uma das mais graves e incapacitantes. Se os desvios inicialmente pequenos não forem tratados convenientemente desde cedo, a grande maioria dos casos evolue durante o período de crescimento para uma grave deformação do tronco que compromete a postura, a marcha e determina frequentemente sérios distúrbios respiratórios.

Causa

A causa da escoliose poliomielítica é a assimetria das paralisias musculares do tronco na fase de crescimento. Quando a poliomielite atinge o adulto não se desenvolve escoliose.

O desequilíbrio muscular é a causa primeira do aparecimento da curva, e o crescimento da coluna vertebral submetida a forças assimétricas completa o quadro fisiopatológico que é a progressão da curva.

Os estudos de Mayer, Von Saal e James comprovaram que os músculos cuja paralisia assimétrica mais influem no aparecimento das escolioses são:

a) músculos intercostais – escoliose torácica alta.

b) músculos abdominais (oblíquos interno e externo, transverso e quadrado lombar) – escoliose toraco-lombares, toraco-lombo-pélvicas e lombo-pélvicas).

As escolioses torácicas altas têm curva com ápice em T_5. As toraco-lombares têm como vértebras limites-superior T_8-T_9 e inferior L_3-L_4 com ápice na região lombar (L_1).

As tóraco lombo-pélvicas – superiormente o limite é T_8-T_9 e inferiormente o sacro. O sacro e a bacia apresentam-se com obliquidade. As lombo-pélvicas – limite superior $T_{11}-T_{12}$ e inferior o sacro. Sacro e bacia também apresentam-se inclinados. A convexidade da curva poliomielítica está quase sempre voltada para o lado mais fraco ou mais paralisado. No lado menos paralisado, a tensão muscular é maior. A coluna se

desvia na direção do lado onde a musculatura é mais tensa.

COLAPSO VERTEBRAL

A paralisia acentuada ou global dos músculos do tronco provoca uma instabilidade da coluna vertebral, a qual impede o paciente de sentar-se ou andar sem apoio. Como quase sempre a paralisia não é global simétrica surge uma escoliose que, na maioria dos casos permanece flexível durante longo tempo. Tais pacientes apresentam uma insuficiência respiratória do tipo restritivo com grande deficiência da capacidade vital. O seu volume expiratório também é deficitário dificultando sobremaneiramente a tosse, que é muito fraca sendo às vezes insuficiente para expelir secreções que por ventura - venham a se acumular na orofaringe.

Esses pacientes freqüentemente são acometidos por problemas respiratórios — infecções principalmente. As vezes a insuficiência respiratória é tão intensa que os doentes permanecem durante toda a sua vida com uma traqueostomia.

A posição erecta do tronco desses doentes facilita enormemente a expansão respiratória. A nossa experiência nesses casos ensina que o uso do colete Milwaukee, atualmente é o melhor procedimento para se manter um tronco em colapso na posição erecta. A correção permanente do colapso vertebral se faz através da artrodese vertebral que deve incluir desde as primeiras vértebras dorsais até o sacro.

ESCOLIOSES POLIOMIELITICAS COM OBLIQUIDADE PÉLVICA

A pélvis devido as suas conexões osteoligamentosas e musculares com a coluna vertebral, costela e membros inferiores, pode ser considerada uma *"grande vértebra de transição"* entre a espinha e os membros inferiores. Qualquer paralisia muscular assimétrica que interesse esse sistema, interfere no seu equilíbrio possibilitando o aparecimento de escoliose com obliqüidade pélvica. Como já dissemos os músculos diretamente ligados a esse sistema de equilíbrio dinâmico são: os obliíquos interno e externo, transversos e o músculo quadrado lombar.

A curva apresenta convexidade voltada para o lado mais fraco e a hemipélvis se eleva para o lado mais forte, diminuindo a dinstância entre a asa ilíaca e a décima-segunda costela desse lado (côncavo da curva) e aumentando-a do outro lado (convexo da curva). Inicialmente a obliquidade pélvica é corrigivel passivamente, pela simples tração manual exeuctada pelo examinador, na perna correspondente ao lado mais elevado. Entretanto com o aumento da escoliose a pélvis como *"vértebra de transição"* que é, vai participando cada vez mais da curva elevando-se lenta e progressivamente em direção às costelas. A musculatura do lado mais elevado vai se tornando cada vez mais tensa, as fáscias desses músculos iniciam um processo de fibrose e os ligamentos sacro-lombares se retraem, as vértebras lombares aumentam sua rotação e assim a escoliose lombo-pélvica ou tóraco-lombo-pélvica se estrutura. Nessa fase a obliquidade já não é mais corrigível passivamente e às vezes durante a tração manual palpa-se a massa muscular lateral do abdômen em forte tensão. Nesses casos a escoliose com obliqüidade pélvica tem dois componentes de estruturação: um intrínseco que a deformidade óssea lombo-pélvica e outro extrínseco que é a contratura muscular. Ao se tratar a escoliose com obliqüidade pélvica deve-se corrigir inicialmente o componente extrínseco e depois o intrínseco.

As contraturas do quadril em flexão — abdução — rotação externa freqüentemente acompanham esse tipo de escoliose e até favorecem o seu agravamento, principalmente se ela se faz presente do lado contralateral ao da elevação da hemi-pélvis.

Antes de se tratar qualquer tipo de escoliose poliomielítica essas contraturas do quadril devem ser corrigidas cirurgicamente.

PROGNÓSTICO NAS ESCOLIOSES POLIOMIELITICAS

Quanto mais cedo surgir a doença e quanto maior fôr o grau de assimetria de paralisias, maior será a probrabilidade da escoliose se agravar durante os anos de crescimento do tronco.

ESCOLIOSE POR NEUROFIBROMATOSE

A neurofibromatose é uma doença congênita familiar (autosômica dominante) com anormalidade da pele, ossos e sistema nervoso. Foi descrita por von Recklinghausen em 1882. A doença é de progressão lenta e caracterizada pela presença no corpo de manchas "café-au-lait" e tumores que envolvem qualquer parte do corpo que tenha tecido nervoso. Segundo Hunt e Pugh 17% dos casos de neurofibromatose apresentam escoliose e McCarrol examinou quarenta e seis pacientes com essa moléstia e constatou que dezenove eram portadores de es-

coliose. De sete casos examinados por nós quatro apresentavam escoliose que se tornou visível cerca dos 7 a 8 anos. Três apresentavam curvas torácicas e um tinha curva toraco-lombar.

As curvas por neurofibromatose são realmente um cifoescoliose, geralmente são dorsais e constituídas por poucas vértebras. As vértebras do ápice são fòrtemente rodadas e com acentuado encunhamento. Um achado radiológico freqüente é que as costelas do lado da concavidade da curva e vizinhas ao seu ápice apresentam-se anormalmente afiladas e com contornos irregulares. A progressão desssas escolioses é rápida e podem atingir facilmente os 120° — 140°.

As vezes pode-se assentar um tumor em um nervo endoraqueano ou raiz nervosa dentro dos limites da curva. Nesses casos deve-se inicialmente proceder a artrodese vertebral e posteriormente executa-se a laminectomia. Dependendo do caso pode-se proceder a uma artrodese do corpo vertebral por via anterior.

Há uma concordância geral dos autores que, a escoliose por neurofibromatose é resistente ao tratamento conservador pelo colete Milwaukee e que a artrodese deve ser executada precocemente. Dos nossos quatro casos: um foi operado e outro está em correção gessada aguardando a cirurgia. Os outros dois estão sendo tratados pelo colete Milwaukee com resultado satisfatório; entretanto se percebermos que o colete não está conseguindo evitar a progressão da curva não hesitaremos em indicar a artrodese vertebral.

ESCOLIOSE CONGÉNITA

A escoliose congênita é provocada por má formações ósseas na coluna vertebral. Embriologicamente, no feto em desenvolvimento surge ao londo e de cada lado da notocorda e do tubo neural formações de tecido mesodérmico que se segmentam formando os somitos, estes também se segmentam formando os miótomos e esclerótomos.

Os esclerótomos de cada lado migram ao redor do tubo neural e se encontram para formar a vértebra. Uma ausência localizada na segmentação do mesoderma condiciona a falta de formação do disco (falha de segmentação). Uma falha na fusão entre os somitos de cada lado condiciona o aparecimento de hemivértebra.

Mac Ewan classificou as mal formações ósseas resonsáveis pelo aparecimento de escoliose em:

a) ausência de formação, por exemplo — hemivértebras.

b) ausência de segmentação, por exemplo — falta do espaço discal unilateralmente, proporcionando o aparecimento de fusão vertebral somente de um lado (barra óssea).

Segundo Winter, Moe e Eilers — 50% das escolioses congênitas quando não tratadas, progridem para graves deformidades.

As hemivértebras e as barras ósseas, são as malformações mais freqüentemente encontradas ao se examinar a radiografia de uma curva congênita.

Nas escolioses congênitas não existe um padrão de curva como nas idiopáticas. A angulação surge na região da coluna onde se assesta o defeito. As curvas desde o início são pouco flexíveis.

Hemivértebras

A hemivértebra unilateral funciona como uma cunha colocada entre os dois corpos vertebrais, produzindo o desequilíbrio dos segmentos da coluna situados acima e abaixo dela. O crescimento da hemivértebra e dos segmentos desviados condiciona o agravamento da curva, que se não tratada poderá assumir graves proporcões.

As escolioses dorsais por hemivértebra são mais deformantes que aquelas localizadas na coluna lombar.

A presença de várias hemivértebras dispostas bilateralmente e em números iguais de cada lado, contrabalançam os segmentos da coluna entre si, e geralmente surgem leves desvios sem capacidade de progressão.

A hemivértebra na região cervical também geralmente provoca o aparecimento de escolioses leves, pois o crescimento do pescoço proporcionalmente ao do tronco é menor.

Na síndrome de Klippel -Feil o que ocorre é a presença de um sem número de malformações, condicionando o aparecimento de pescoço curto e implantação baixa dos cabelos. A hemivértebra em $C_7 - T_1$ produz o aparecimento de escoliose com elevação das fibras médias do trapézio, produzindo assimetria na região de transição entre o pescoço e o ombro. As vezes uma escoliose congênita pode simular um torcicolo, por isso é sempre prudente radiografar a coluna cervico-dorsal de qualquer paciente com torcicolo.

As escolioses congênitas dos zero a dois ou 3 anos devem ser tratadas pela valva de escoliose de Dennis-Browne.

A partir dos dois ou três anos deve-se iniciar o tratamento com o colete Milwaukee

que em alguns casos é usado até o término da maturação esquelética do paciente. Entretanto a tendência atual é a de operar precocemente, procedendo a artrodeses curtas, geralmente abrangendo uma vértebra acima e outra abaixo, da lesão. A artrodese curta nas idades jovens, além de não se constituírem um problema de consolidação, também não provocam o aparecimento de lordose (Vimos um paciente com 8 anos de idade nos Estados Unidos que foi submetido a uma artrodese vertebral de sete vértebras por escoliose congênita aos 14 meses. Na época do exame o paciente apresentava somente uma leve lordose dorsal). Mesmo depois de se ter conseguido uma sólida artrodese vertebral o paciente deve ser examinado cada seis meses e radiografado também periodicamente até o término de sua maturação esquelética, pois, às vezes leves curvas secundárias remanescentes podem progredir e se estruturarem. Ao se notar a progressão das curvas deve se iniciar o tratamento pelo colete Milwaukee.

Adicionalmente associada à escoliose congênita pode aparecer a soldadura de costelas do lado da concavidade da curva. Essa fusão funciona como uma epifisiodese unilateral contribuindo para agravar a progressão da curva. A ressecção local das costelas soldadas facilita a correção mais não evita a progressão em angulação da escoliose.

As escolioses dorsais podem vir acompanhadas de lesão cardíaca congênita e as escolioses lombares podem estar associadas a malformações renais; portanto como exames auxiliares deve-se sempre solicitar o eletrocardiograma e a urografia excretora.

A deformidade de Sprengel também pode estar acompanhada de malformação vertebral cervical ou dorsal.

Temos um paciente com deformidade de Sprengell que apresentava platibasia. Esse menino subitamente foi acometido de tetraparesia progressiva com perda da força nos quatro membros. Após uma tração craneana o paciente foi operado de laminectomia de C_1 seguida de artrodese entre o occipito e C_2. O quadro regrediu completamente.

Ainda as escolioses lombares podem estar associadas à diastematomielia. A espícula óssea que divide e mantém tensas as fibras nervosas, intramedulares, deve ser ressecada através de uma laminectomia, antes de se iniciar qualquer tratamento da escoliose. A suspeita clínica de diastematomielia é a presença de uma área da pele coberta de pelos na região dorsal ou na região lombar. A radiografia mostra uma espícula óssea central de mais ou menos 2 a 5 milímetros de tamanho. O diagnóstico de certeza é feito através da meilografia.

Barra óssea segmentada

As escolioses por barra óssea, todas elas têm um mau prognóstico. A barra óssea não cresce, enquanto que o lado contraleteral da vértebra cresce normalmente. Esse crescimento desigual condiciona o aparecimento da escoliose grave. O tratamento deve se seguir imediatamente ao diagnóstico — artrodese de todos os segmentos envolvidos pela barra.

Nos casos com curva já estruturada com deformidade procede-se à osteotomia da barra — seguida de correção por tração ou gesso, para finalmente se proceder a artrodese vertebral da curva principal.

Cifose congênita

A cifose congênita menos freqüentemente que a escoliose congênita é conseqüência de uma hemivértebra situada posteriormente ao corpo vertebral.

Mecanicamente, também funciona como uma cunha provocando o desvio anterior dos segmentos da coluna situados acima e abaixo do defeito. As cifoses congênitas devem ser artrodessas precocemente e não exageramos ao dizer que o seu tratamento é de *emergência*.

A artrodese deve abranger duas vértebras acima e duas abaixo. Nós temos um paciente com cifose congênita (D_{12}) que foi operado de artrodese (D_{10} a L_2) aos 2 aos de idade. Atualmente, 2 anos e meio depois não houve progressão da cifose e esteticamente o resultado é excelente. O colete Milwaukee não tem indicação nesses casos.

A medida que a cifose não tratada vai se agravando, maior será a dificuldade para se conseguir um enxerto sólido posterior, pois os ramos da cifose pela sua própria disposição anatômica dificultam a solidificação do enxerto no seu ápice.

Na cifose já restabelecida e com mais de 90°, a consolidação do enxerto por artrodese posterior é bastante difícil. Segundo Winter, a porcentagem de pseudoartrode é de 80%. O tratamento consiste na osteotomia anterior com exerese da hemivértebra seguida de tração corretora halo-pélvica (Hodgson); após a correção segue-se a artrodese por via anterior e posterior.

No caso de se receber o doente com paraplegia já instalada, *nunca* se deve

proceder à laminectomia descompressiva a qual somente agravaria a lesão. A descompressão deve ser feita por via anterior transtorácica ou posterior por costotransversectomia. Nós temos uma paciente que apresentava paraparesia progressiva, cuja descompressão foi feita via costotransversectomia com artrodese anterior seguida 40 dias depois de uma artrodese posterior. A regressão do quadro foi total e atualmente a paciente está andando muito bem. Temos outro quadro de cifose lombar em uma paciente de 18 anos que acusava dores difusas na coluna e membros inferiores. Foi feita uma correção operatória com o instrumental de Harrington e artrodese vertebral. Os sintomas desapareceram, o resultado estético foi muito bom e o enxerto aos Rx apresenta-se sólido.

SINDROME DE MARFAN E ESCOLIOSE

O paciente com sindrome de Marfan é alto, magro, musculatura fraca, extremiades longas. Uma evidência conclusiva da doença é a luxação do cristalino, usualmente bilateral e simétrica. As pupilas são geralmente mióticas. Associam-se ainda outras anomalias oculares. O aneurisma dissecante da aorta, por fraqueza da camada média é um achado importante. Há uma alteração das fibras colágenas.

A triade patognômica da doença constitue-se em alterações: oculares, aórticas e esquéticas (Rubin).

As alterações esqueléticas mais importantes são: a escoliose, o "pectus excavatum" ou o pectus carinatum.

De trinta e cinco casos examinados na Faculdade de Medicina da Universidade de Minnesota, dezoito casos apresentavam escoliose cuja angulação variava de 15° a 185°. Dezenove tinham alterações cardíacas e seis deles vieram a falecer por aneurisma dissecante da aorta.

As curvas escolióticas progridem segundo os padrões da escoliose idiopática, e devem ser tratadas igualmente como tal, seja por terapia conservadora ou cirúrgica. O tratamento oftalmológico e cardiológico tem prioridade.

Temos dois pacientes com escoliose da sindrome da Marfan — um está sendo tratado pelo colete Milwaukee há 5 anos. A curva é dupla torácica e nesse período houve um agravamento da escoliose de somente 15°. A outra paciente foi operada de artrodese vertebral no Rio de Janeiro e fui informado pelo colega que apesar de se ter obtido uma boa correção da curva dorsal média pelo instrumental de Harrington está se desenvolvendo uma curva dorsal alta, para a qual foi instituído o tratamento pelo colete Milwaukee.

OUTROS TIPOS DE ESCOLIOSE

I — Paralisia cerebral

Aparece com mais freqüência nos espaticos e raramente nos atetóides de tensão com reflexos tônicos somente em um dimídio.

O qüociente intelectual baixo desses pacientes, e as outras deformidades nos membros inferiores e superiores não constituem contraindicação para o tratamento da escoliose. O tratamento das curvas iniciais é feito pelo colete Milwaukee. Temos quatro pacientes em tratamento pelo colete Milwaukee (um deles é débil mental grave). Nenhuma das curvas progrediu. Não temos experiência no tratamento cirúrgico, entretanto sabemos que nos grandes centros da Europa e Estados Unidos as curvas graves são tratadas cirurgicamente.

II — Amiotonia congênita

A escoliose é de origem paralítica, estes pacientes que geralmente tem baixa capacidade vital, se beneficiam muito com o colete Milwaukee que melhora sua postura e consequentemente facilita a respiração . Temos cinco pacientes que tratamos com o colete Milwaukee. Dois faleceram devido a uma insuficiência respiratória aguda (infecção) durante o tratamento. Três estão em tratamento, em um deles apesar do colete a curva progrediu e tem agora indicação cirúrgica.

Nas distrofias, a deformidade que pode predominar é a forte losdose lombar, estruturada, tão ou mais incapacitantes que a escoliose além de produzir fortes dores lombares.

III — Osteopsatirose

A escoliose aparece depois dos 8—10 anos de idade, tem localização predominantemente torácica. Geralmente são curvas duplas primárias. Apesar de termos um caso registrado na AACD, não temos experiência no seu tratamento.

IV — Mielomeningocele

É também uma escoliose paralítica (desequilíbrio muscular!). Geralmente é uma es-

coliose lombar associada a uma lordose. Não temos ainda um conceito firmado, mas achamos que também as alterações ósseas ("spina bifida") desempenham papel importante na sua gênese.
O tratamento das curvas flexíveis é feito pelo colete Milwaukee, embora o seu ajustamento na bacia nos casos de insensibilidade seja bastante problemático. Temos atualmente quatro casos em tratamento, um com evolução satisfatória e outros três com pouca melhora. A incontinência urinária e fecal desses pacientes e a paralisia dos membros inferiores constituem um sério obstáculo a ser vencido.

Nos casos de "spina bifida" múltipla, a artrodese se fôr efetuada deve ser preponderantemente lateral — usando os processos tranversos para se colocarem os enxertos por aposição.

Temos ainda em tratamento pelo colete Milwaukee um caso de escoliose em doença de Morquio, dois pacientes com escoliose postlaminectomia torácica e dois meninos com escoliose associada a esternotomia (operação cardíaca). Nesses dois últimos não sabemos se a escoliose já existia previamente à operação.

TÉCNICAS DE TRATAMENTO DAS ESCOLIOSES

I) NÃO CIRURGICO
colete Milwaukee
se a curva progride

II) CIRURGICO
- II a) prévio corretivo pré-operatório
  - II a.1) trações
    - II a.1.1.) crânio femoral (Halo)
    - II a.1.2.) mentoneira e cinta pélvica de Cottrel
    - II a.1.3.) esquelética femural unilateral (obliqüidade pélvica)
  - II a.2) aparelhos gessados
    - II a.2.1.) gesso de Risser
    - II a.2.2.) Halo-gesso
- II b) prop. dito — ARTRODESE VERTEBRAL pela técnica de Moe com ou sem instrumental de Harrington e barra trans-sacral.

NOTA

Com exceçaõ do aparelho gessado de Risser e a tração crâneo-femoral (Halo femoral) as outras técnicas de tratamento serão distribuídas em apostila à parte.

APARELHO GESSADO CORRETIVO DE RISSER

Indicações

Curvas de média gravidade com moderada flexibilidade (curvas de 80° a 90° com flexibilidade de 20° a 40°).

Princípios

O princípio de correção é baseado no uso de duas forças — uma de tração que é aplicada indiretamente à coluna através de trações aplicadas diretamente ao mento e à bacia; e outra força de pressão lateral, que é aplicada nas costelas corespondentes ao ápice da curva.

Técnicas

O paciente é colocado na mesa de Risser em posição supina tendo o seu tronco e cabeça recobertos por malha tubular. Todas as saliências ósseas do mento, occipital, tórax e bacia são protegidos com feltro. Aplica-se o gesso na bacia, modelando-o fortemente acima das asas ilíacas e no púbis tomando cuidado para não pressionar o gesso sobre a saliência óssea das cristas das asas ilíacas. Em seguida, incorporam-se ao gesso de cada lado da bacia duas tiras de

tecido forte. Essas tiras depois são presas a um sistema de catracas na extremidade distal da mesa. Em seguida aplica-se uma mentoneira no mento do paciente. Essa mentoneira é presa a um outro sistema de catracas situado na extremidade proximal da mesa. Com a movimentação das duas catracas procede-se à distensão da curva por tração longitudinal. O limite máximo de tração é dado pela tolerância do paciente. Em seguida confecciona-se uma minerva gessada incorporando-se a mentoneira.

O tempo seguinte consiste na aplicação da força corretora postero-lateral no ápice da curva, usando o localizador de Risser. Também aqui o limite de pressão é dado pela tolerância do paciente. Temos agora então a curva do paciente em correção. Ligando-se com várias camadas de gesso a minerva à bacia, estaremos incorporando e mantendo a correção obtida.

Se a curva fôr uma dupla primária, usaremos dois localizadores de pressão, aplicando um em cada convexidade. Nas curvas mais rígidas poderemos fazer uma série de correções gessadas com intervalo de uma semana. Geralmente após a segunda ou terceira correção, não se obtém correções adicionais. O paciente poderá ser operado através da janela posterior no gesso ou mesmo sem o gesso que bivalvado véspera da operação e retirado no dia da cirurgia.

Existe ainda o gesso corretivo de Cottrel (E.D.F. — Elongação, derrotação e flexão lateral) e o gesso de Cottrel modificado por Moe. Ambos os gessos permitem se obter uma melhor derrotação vertebral que aquela obtida com o gesso de Risser.

O princípio de elongação é idêntico ao da tração. A derrotação e flexão lateral são feitas por meio de faixas de tecido resistente que pressionam o ápice da curva no sentido de derrotá-la e mantém os ombros nivelados.

TRAÇÃO CRÂNIO – FEMORAL (HALO FEMORAL)

Indicações

Curvas rígidas com mais de 80° — 90°. A idade mínima de aplicação dessa tração oscila entre 7 e 8 anos de idade. (O nosso menor paciente ao qual foi aplicada essa tração tinha 8 anos de idade).

Princípio

Tração longitudinal aplicada indiretamente na coluna vertebral através de forças aplicadas diretamente no crânio e nos fêmures.

Técnica

A tração no crânio é feita pelo "halo". Esse dispositivo pode ser comparado a uma coroa, o qual é colocado ao redor do "calvarium" do crânio, prendendo-se a ele através de quatro parafusos ponteagudos, diametralmente opostos, que penetram somente até os limites da táboa externa do crânio. A aplicação do aparelho é executada com anestesia local.

Em seguida procede-se a uma tração esquelétrica supracondileana femoral bilateral, com pinos de Steinmann. Esse sistema de trações opostas longitudinais constituem um potente mecanismo para a distensão das curvas graves. No crânio aplica-se de seis a doze quilos dependendo da tolerância do paciente, e nos fêmures aplicam-se de cinco a seis quilos em cada um.

Esses pacientes, geralmente entre o décimo ao décimo-quinto dia de tração atingem sua correção máxima e são operados ainda sob tração.

TRATAMENTO DAS ESCOLIOSES PELO COLÊTE MILWAUKEE

II AULA

IVAN FERRARETTO
São Paulo

Em 1947, Blount e Schmidt criaram e usaram, pela primeira vez, o colete Milwaukee para o tratamento conservador das escolioses de pacientes na fase de crescimento com curvas flexíveis.

Daquela época em diante, várias modificações foram introduzidas no aparelho obtendo-se, atualmente, um tipo de colete que permite tratar, com sucesso, grande número de curvaturas progressivas da coluna vertebral.

Mecanicamente, o colete tem a função de manter a coluna em tração entre a pélvis e o pescoço. Conjuntamente, usam-se forças corretivas que agem por meio de almofadas pressoras diretamente no ápice da convexidade das curvas dorsal e lombar provocando a derrotação vertebral. Além das almofadas, existem outros dispositivos:

a) suportes axilares que permitem o nivelamento dos ombros;

b) anéis pressores que se ajustam na região supraclavicular, e nos permitem agir sobre curvas dorsais altas e mesmo cervicodorsais;

c) apoio costal anterior que corrige os abaulamentos costais anteriores.

O colete Milwaukee foi o primeiro aparelho ortopédico que permitiu, ao mesmo tempo, a ação de forças corretivas da coluna e ampla expansão torácica respiratória. O colete consta de uma cintura pélvica bem ajustada, acima das cristas ilíacas e de um suporte acolchoado que serve de apoio para o bordo inferior da mandíbula e região occipital.

Estas duas partes são ligadas entre si, por três barras metálicas, uma anterior central e duas posteriores mais laterais, coincidindo com a linha vertical que passa pelo ângulo inferior das escápulas. Nestas barras são presas as almofadas pressoras de força graduável, que fazem pressão corretiva no ápice da convexidade das curvas. O colete pode ser colocado e retirado em alguns segundos. É cômodo, e o paciente em tratamento pode ter vida normal — ir à escola, praticar esportes etc.

Para se iniciar o tratamento com o colete, há uma série de exigências que devem ser consideradas:

1 — um técnico experiente em aparelhos ortopédicos;

2 — o paciente e sua família deverão cooperar completamente e devem ser informados que a cura talvez exija vários anos de tratamento. O nível econômico-cultural da família deve ser estudado, pois geralmente famílias de baixo nível de instrução não obedecem às recomendações, interrompem a imobilização e não se conseguem bons resultados;

3 — o uso prolongado do colete pode provocar o aparecimento de protução anterior da arcada dentária superior, que deve ser corrigida;

4 — pelo menos no primeiro ano de tratamento, o colete precisa ser mantido ininterruptamente durante 23 horas por dia.

Indicações

Dois requisitos fundamentais devem ser obedecidos para uma indicação correta do colete:

a) o paciente deve estar em fase de crescimento,

b) a curva deve ser flexível.

Tratamento das escolioses idiopáticas

Em qualquer idade que a escoliose idiopática surgir e ao notarmos que ela está progredindo, não devemos hesitar em iniciar o tratamento com o colete Milwaukee.

Escoliose idiopática infantil

James, estudando as escolioses em crianças antes dos 3 anos, descreveu a escoliose idiopática infantil que ele subdividiu em:

a) escoliose idiopática infantil progressiva,

b) escoliose idiopática infantil não progressiva.

Estas escolioses aparecem entre o primeiro e o terceiro ano de vida.

As formas progressivas nas crianças de 1 a 3 anos devem ser tratadas pelo colete gessado de Risser ou pela valva de Dennis-Browne. Depois dos três anos de idade ou mesmo um pouco antes, pode-se iniciar a correção da curva pelo colete Milwaukee.

Não temos experiência no tratamento destas escolioses.

James, no seu livro Scoliosis, refere que está tratando com o colete 8 pacientes com escoliose idiopática infantil progressiva com idade entre 3 e 5 anos e meio.

Previamente, todos estes pacientes foram submetidos à correção pelo colete gessado de Risser. Todos os pacientes estão usando o colete Milwaukee em média há 3 anos e meio, nenhum atingiu ainda a maturação esquelética. Nenhuma das curvas progrediu, todas estão sendo mantidas em correção satisfatória pelo colete.

James refere um caso de uma paciente de 18 meses de idade que apresentava uma típica escoliose progressiva com curva de 32°. Com o colete gessado de Risser, a curva reduziu-se para 5° e, no fim de um ano de tratamento, a angulação era de 10°. Nessa época, a paciente foi colocada no colete Milwaukee e, dois anos depois, a curva media 2°.

Devido a esta ótima correção obtida, a paciente, inicialmente, passou a usar o colete somente durante 12 horas diárias, e, nos últimos 3 anos e meio, a paciente não usou o colete e a curva permaneceu em 2°.

Tal fato é excepcional, porém não é o único.

O importante a assinalarmos é que se deve procurar manter a curva em correção pelo colete Milwaukee.

Ao notarmos que a progressão da curva é incontrolável pelo colete Milwaukee, deve-se corrigí-la com o colete gessado de Risser e intercalarmos com períodos de correção no colete Milwaukee, procurando postergar ao máximo a artrodese vertebral, que deve ser indicada quando os meios conservadores falharem.

Escoliose idiopática juvenil

A escoliose idiopática juvenil aparece geralmente entre os 4 e os 6 anos de idade. Tais curvas, inicialmente, são bastante flexíveis e, se tratadas precocemente pelo colete Milwaukee, geralmente se consegue uma redução da escoliose com manutenção satisfatória da correção. Tais pacientes devem usar o colete em período de tempo integral (23 horas por dia) pelo menos durante 1 ano e meio a 2 anos. Depos desse período pode-se tentar diminuir o tempo de uso do colete, sempre sob controle radiológico. Havendo perda da correção durante o tempo que o paciente está sem o colete, ele deve retornar a usá-lo ininterruptamente 23 horas por dia.

Não havendo perda da correção, a liberação do colete será aumentada progressivamente.

Às vezes, nos ambulatórios, examinamos pacientes com 7 ou 8 anos de idade que apresentam uma acentuada escoliose pouco flexível, além de grave deformidade cosmética.

Tais pacientes, apesar de estarem em fase de crescimento, não devem ser tratados pelo colete Milwaukee, a indicação é a artrodese vertebral.

Escoliose idiopática do adolescente

A maior incidência da escoliose idiopática do adolescente é nas meninas e aparece geralmente depois dos 11 anos.

Essas escolioses aparecem com uma curva de cerva de 10°, bastante flexíveis.

Na grande maioria das vezes, tal deformidade não é percebida até que, com a progressão da curva para 30° ou 40°, a deformidade torna-se nitidamente visível.

Ao examinarmos uma paciente de 12 anos de idade portadora de escoliose devemos analisá-la sob vários aspectos:

1) Diagnóstico.
2) Idade da paciente.
3) Tipo da curva e deformidade cosmética.
4) Radiografias, flexibilidade da curva.
5) Plano de tratamento.

Diagnóstico

Deve-se estabelecer se a curva é postural ou estrutural.

As escolioses posturais se corrigem quando o paciente flete o tronco anteriormente, enquanto que nas estruturas nota-se uma gibosidade costal ou lombar, sinal da rotação vertebral.

As desigualdades no comprimento dos membros inferiores produzem uma escoliose lombar convexa do lado do membro mais curto que é notada ao se examinar o paciente na posição de pé. Tal escoliose desaparece, ao se colocar sob o pé correspondente ao membro mais curto uma compensação equivalente ao encurtamento ou ao colocarmos o paciente sentado.

Idade

Quanto mais cedo surgir uma escoliose idiopática, maior será a possibilidade dela progredir, isto é, uma curva que se inicia aos 12 anos de idade sem dúvida tem um prognóstico pior em relação a uma curva que se inicia aos 14 anos de idade.

Nas meninas um fator a ser considerado é a época da menarca. É sabido que a escoliose idiopática geralmente progride até a época da menarca e que, depois da menarca, ela entra num período de progressão lenta até se estabilizar quando a manutidade esquelética é atingida.

Nas meninas, a escoliose idiopática se estabiliza por volta dos 14 a 15 anos, nos meninos ela se estabiliza por volta dos 16 a 17 anos.

Tipo da curva

As curvas torácicas, tóraco-lombares e as torácicas e lombares combinadas (duplas primárias) têm um prognóstico muito pior que as lombares.

Recentemente, Moe nos chamou a atenção para um tipo de curva torácica (T5—T11) com uma curva torácica alta de compensação (T1—T5) porém estruturada.

Estas curvas, como as torácicas puras, freqüentemente são progressivas.

As Radiografias

As radiografias, feitas em ântero-posterior com o paciente de pé e as radiografias feitas com o paciente deitado na posição de flexão lateral direita e esquerda do tronco, nos esclarecem quanto ao:

1) tipo da curva (confirmação ou não do exame clínico);

2) flexibilidade das curvas: primária e de compensação;

3) rotação e grau de encunhamento vertebral.

Nas curvas lombares é de particular interesse um estudo radiológico da articulação lombo-sacra, pois não são pouco freqüentes escolioses associadas a espondilolises ou espondilolisteses.

Ainda pelo exame das radiografias, poderemos avaliar o potencial de crescimento do tronco ao estudarmos o sinal de Risser.

Plano de Tratamento

De posse desses vários dados, poderemos planejar o tratamento da paciente. Sendo a deformidade cosmética aceitável, a curva flexível e estando o paciente em fase de crescimento a indicação é o tratamento pelo colete Milwaukee.

A indicação do colete deve ser seguida de um preparo psicológico do paciente.

Geralmente são adolescentes numa fase da vida onde a vaidade ocupa um lugar importante. O médico deve esclarecer que, se não seguirem o tratamento, a deformidade irá se agravar e que, mais tarde, somente uma cirurgia poderá melhorá-la. O médico também deve instruir os familiares do paciente, explicando-lhes, de maneira simples, os problemas da escoliose e prestando-lhes todos os esclarecimentos necessários.

O paciente, ao receber o colete, deve ser radiografado para se verificar a correta colocação das almofadas pressoras.

Durante o primeiro ano de tratamento, o colete deve ser usado ininterruptamente 23 horas por dia. Nesse período faz-se uma radiografia cada 4 a 6 meses. Decorrido um ano, fazemos uma radiografia do paciente de pé, depois dele estar por 2 a 3 horas sem o colete.

Não havendo retorno à deformidade anterior, permite-se ao paciente permanecer 3 horas por dia sem o colete. Depois de 4 a 6 meses, repete-se a radiografia depois do paciente estar sem o colete por 4 a 6 horas; se não houver perda de correção é permitido ao paciente permanecer sem o colete por 4 a 6 horas, sempre se aumentando o tempo sem o colete até atingir o período de 8 horas, quando então será permitido ao doente ir à escola sem o colete.

Seguindo este critério, o paciente vai-se libertando lentamente do colete até usá-lo somente à noite e, depois, somente em noites alternadas. Depois de atingida a maturação esquelética e termos a certeza que a deformidade está completamente estabilizada, libera-se o paciente totalmente do colete. Todavia, acrescentamos, em qualquer um dos estágios de liberação do colete, se percebermos que a deformidade se restabeleceu, o tempo do paciente sem o colete deve ser diminuído.

As curvas torácias entre 40° e 50° nos pacientes em fase de crescimento com boa flexibilidade e sem grande deformidade cosmética devem, inicialmente, ser tratadas pelo colete. Em tais pacientes o colete, quando bem ajustado, previne progressão da curva e geralmente se consegue uma correção bastante razoável.

Todavia, se estas curvas produzirem uma acentuada deformidade cosmética, o mais prático é a indicação da artrodese vertebral.

Em alguns casos, a família ou o paciente não aceitam a cirurgia, deve-se então pres-

crever o colete com o fim apenas de tentar evitar o agravamento da curva.

As curvas duplas primárias, na fase inicial, respondem muito bem ao tratamento pelo colete Milwaukee. Particularmente nestes casos, curvas de 40° a 50° devem ser tratadas pelo colete, principalmente se levarmos em conta que o tratamento cirúrgico será uma longa artrodese vertebral das duas curvas que geralmente atinge de 13 a 15 vértebras. Tais curvas, apesar de produzirem um encurtamento do tronco, nem sempre provocam o aparecimento de acentuada deformidade cosmética.

As curvas lombares idiopáticas sempre devem ser tratadas pelo colete Milwaukee, dificilmente elas progridem para mais de 40°. Tais curvas freqüentemente provocam o aparecimento de dor lombar, principalmente nos adultos. As curvas torácicas com curvas torácias altas de compensação (duplas torácicas), quando flexíveis devem ser tratadas pelo colete. A curva dorsal alta devido à rotação vertebral produz uma visível assimetria nos ombros devido a uma elevação das fibras do trapézio. Para a correção de tais curvas deve-se usar uma almofada pressora colocada na transição entre o ombro e o pescoço e cuja linha de ação dirige-se caudal e medianamente.

Às vezes deparamos com um paciente cuja determinação do potencial de crescimento da coluna vertebral é duvidosa. Deve-se usar o método do cálculo da idade óssea pela radiografia das mãos. Tal método é o mais seguro. Sabemos que o cálculo do potencial de crescimento da coluna vertebral, baseado no sinal de Risser, é aproximado. O tronco dos meninos pode crescer por 1 a 2 anos após a ossificação e fusão das epífeses ilíacas com o osso ilíaco.

Os pacientes que já atingiram sua maturação esquelética, apesar de apresentarem curvas flexíveis, não devem ser tratados pelo colete Milwaukee.

Tais curvas se corrigem bem durante o uso do colete, todavia a deformidade se restabelece completamente depois da retirada do mesmo.

Finalizando, queremos assinalar: quando estamos diante de um paciente onde hesitamos entre a indicação do colete e a cirurgia, optamos pelo colete.

Observamos rigorosamente o paciente durante 6 meses. Se depois desse período o exame clínico-radiológico da coluna mostrar um resultado pouco encorajador, indicamos a artrodese vertebral.

Tal fato fortalece a indicação do médico e também é um forte argumento para se convencerem os pais.

Protusão anterior da arcada dentária superior.

O uso prolongado do colete Milwaukee pode provocar o aparecimento de protusão anterior da arcada dentária superior (dentuça). Tal fato é explicado pela pressão do suporte na mandíbula dos pacientes em crescimento.

Todos os pacientes que apresentarem tendência para essa deformidade, devem ser acompanhados por um ortodontista. Se houver agravamento, o paciente deve usar uma prótese corretiva. Tal deformidade responde muito bem ao tratamento.

Tratamento das Escolioses Poliomielíticas

As escolioses poliomielíticas podem aparecer em qualquer época depois do surto agudo de poliomielite. Em qualquer idade que a deformidade surgir e quando verificarmos que tem caráter progressivo, não devemos hesitar em iniciar o tratamento pelo colete Milwaukee.

Nas escolioses leves sem deformidade cosmética importante num tronco onde as paralisias musculares são discretas, o paciente deve ser radiografado cada 4 a 5 meses. Ao primeiro indício de progressão da curva, deve-se iniciar o tratamento pelo colete.

Em 1941, médicos da Associação Americana de Ortopedia fizeram uma revisão de alguns milhares de pacientes com escoliose paralítica tratados por exercícios corretivos. As conclusões a que eles chegaram foram as de que os exercícios são completamente ineficazes para evitar a progressão da escoliose poliomielítica.

Os pacientes com menos de 8 anos de idade, com colapso vertebral e deficiência respiratória, beneficiam-se grandemente com o colete Milwaukee, o qual lhes proporciona uma postura erecta do tronco e uma melhora das condições respiratórias.

Depois dos 8 anos de idade, tais pacientes podem ser submetidos a uma atrodese vertebral que, como veremos adiante, são muito longas, freqüentemente abrangendo desde as primeiras vértebras dorsais até o sacro.

Na A.A.C.D. existem alguns pacientes com a coluna em colapso que após o início do tratamento pelo colete Milwaukee melhora de tal forma a postura, a respiração e a segurança na posição sentada que os mes-

mos evitam a retirada do colete mesmo para dormir.

Os pacientes portadores de colapso vertebral, se não forem submetidos a um artrodese vertebral, deverão usar o colete toda a vida.

As curvas cérvico-torácicas ou torácicas altas se estruturam rapidamente com acentuada rotação vertebral produzindo defeitos cosméticos nitidamente visíveis na região de transição entre o pescoço e o ombro. Tais curvas não são facilmente corrigíveis pelo colete devido à dificuldade em se adaptar uma almofada pressora no ombro do lado de convexidade. Se percebermos que o colete não consegue evitar a progressão dessas curvas, é aconselhável submeter o paciente a uma artrodese vertebral.

No centro de Reabilitação da A.A.C.D., 70% das escolioses examinadas até dezembro de 1967 eram de origem poliomielítica.

Os tipos de curvas predominantes eram tóraco-lombares e lombares com ápice em L1 – L2 ou L3. Para o tratamento dessas curvas com o colete Milwaukee foi idealizada, na secção de escolioses da A.A.C.D., uma almofada lombar fixa por meio de parafusos a uma das barras posteriores do colete.

A pressão corretiva da almofada é regulável por meio de uma rosca sem fim. Tal almofada pressora, quando bem aplicada, produz correção e derrotação vertebral. Outra vantagem desse dispositivo é que ele está sempre na posição desejada não dependendo dos familiares para a sua exata colocação. Estamos usando essa almofada há 2 anos e meio, sendo encorajadores os resultados obtidos até o momento.

Freqüentemente examinamos pacientes jovens com escolioses tóraco-lombo-pélvicas ou lombo-pélvicas (escoliose com obliqüidade pélvica) que persistem mesmo depois da correção das contraturas. Qual a conduta nestes casos? Se a obliqüidade não fôr acentuada e reduzir-se facilmente pela simples tração manual do membro do lado mais elevado, deve-se iniciar o tratamento dessas escolioses pelo colete Milwaukee. A cintura pélvica do colete é ajustada de maneira a manter uma correção parcial da obliqüidade pélvica. Pelos controles radiográficos do paciente com o colete, nota-se que quase sempre persiste uma obliqüidade pélvica residual.

Do lado mais elevado há uma área de maior pressão entre a pele da crista ilíaca do paciente e a cintura pélvica do colete. Deve-se evitar o aparecimento de escaras nesse local.

A família é instruída quanto à melhor maneira de colocar o colete, o qual, nos primeiros dias, deve ser retirado cada 2 a 3 horas. A crista ilíaca deve ser examinada e, ao primeiro indício de irrtação ou vermelhidão da pele, o uso do colete deve ser interrompido pelo menos por 6, 8 ou mais horas. O colete somente deve ser recolocado quando os sinais de irritação desaparecerem. O paciente deve retornar ao ambulatório cada 3 dias para ser examinado pelo médico.

Geralmente em 2 ou 3 semanas a pele daquela região adapta-se à maior pressão. Depois deste período probatório, o tempo de permanência da criança com o colete vai aumentando lenta e gradualmente até se atingir o tempo de 15 a 20 horas diárias que é o tempo máximo que tais pacientes suportam o colete.

Se em 1 ou 2 meses, tais pacientes não se adaptarem ao aparelho, é indício que dificilmente haverá uma boa tolerância futura.

Quando manualmente não conseguimos uma correção satisfatória de obliqüidade pélvica, não devemos insistir no colete. A indicação é a artrodese lombo-sacra com a bacia nivelada.

Em geral, as curvas poliomielíticas, provenientes de acentuadas paralisias no tronco, necessitarão da artrodese vertebral mais cedo ou mais tarde. A grande vantagem do colete nesses casos é que ele mantém tais curvas estacionárias até a idade conveniente para a artrodese vertebral (8 anos).

As curvas poliomielíticas conseqüentes a moderadas paralisias respondem bem ao tratamento pelo colete Milwaukee. Os pacientes portadores de tais curvas freqüentemente atingem a maturação esquelética com curvas cosmeticamente aceitáveis sem necessitar artrodese vertebral.

PROBLEMAS NO TRATAMENTO CIRÚRGICO DA ESCOLIOSE POLIOMIELÍTICA

Apesar da incidência da poliomielite estar diminuindo gradativamente em nosso meio, ela constitui ainda um sério problema médico-social para o nosso país.

As seqüelas restantes do ataque agudo da poliomielite freqüentemente deixam os pacientes incapacitados para levar uma vida normal, trazendo, como é óbvio, problemas de ordem econômica e emocional para o ambiente familiar.

É muito comum, nos ambulatórios de ortopedia, examinarmos crianças com poliomielite que, além das paralisias, apresen-

tam graves deformidades no tronco e nos membros superior e inferior. Entre as seqüelas da poliomielite a escoliose poliomielítica é uma das mais graves e incapacitantes deformidades. Tal deformidade, se não tratada adequadamente no seu início, fatalmente progredirá durante o período de crescimento da criança, evoluindo para uma gravíssima deformação do tronco que compromete a postura, a marcha e freqüentemente determina graves distúrbios respiratórios.

A causa da escoliose poliomielítica ou paralítica é a assimetria das paralisias musculares no tronco de pacientes na fase de crescimento.

Michelson (1) em vários experimentos de denervações e secções musculares unilaterais no tronco de animais de laboratório, produziu escolioses funcionais, todas de convexidade voltada para o lado da lesão; as curvas desapareciam depois de uma anestesia profunda ou do sacrifício do animal. Tal fato indica que a curvatura foi produzida pela ação de forças musculares assimétricas.

As paralisias assimétricas do tronco conseqüentes à poliomielite, por mecanismo semelhante, produzem o aparecimento dos desvios da coluna vertebral nas suas formas iniciais. Entretanto, para que haja progressão e estruturação da curva poliomielítica, é necessário que o paciente esteja na fase de crescimento. Quando a poliomielite atinge o adulto, não se desenvolve escoliose.

A posição supina no leito não previne o aparecimento da escoliose. Não é raro ver desenvolverem-se graves escolioses, em pacientes que permaneceram grande parte de sua vida num pulmão de aço.

O desequilíbrio muscular é a causa primeira do aparecimento da curva; o crescimento da coluna vertebral, submetida a forças assimétricas, completa o fenômeno fisio-patológico que é a progressão da escoliose.

Os pacientes com paralisia global do tronco apresentam o que se chama de colapso vertebral, isto é, a incapacidade de manter o tronco erecto na posição sentada ou de pé.

Tais pacientes quando desenvolvem escolioses, elas são bastante flexíveis na fase inicial corrigindo-se fàcilmente ao se submeter o paciente a uma tração cervical manual elevando-o pelo mento. Com o decorrer do tempo, as curvas escolióticas das colunas em colapso quase sempre perdem sua flexibilidade e tornam-se estruturadas.

Estudos de Mayer, Von Saal e James comprovam que os músculos mais importantes na gênese das escolioses poliomielíticas são:

a) escoliose torácica alta: paralisias assimétricas dos músculos intercostais;

b) escolioses torácicas, toraco-lombares, lombares, toraco-lombo-pélvicas e lombo-pélvicas: musculos abdominais e músculo quadrado lombar.

As escolioses toraco-lombares baixas têm como vértebras limites: T 8- T 9 e L 3 - L 4 com ápice na região lombar; as toraco-lombo-pélvicas: T 8 - T 9 e sacro - sacro inclinado e ápice lombar; as lombares: T 12 - L 4; e as lombo-pélvicas: T 12 - S 1 com o sacro inclinado.

A pélvis, devido às suas conexões osteoligamentosas e musculares com a coluna vertebral, costelas e membros inferiores, pode ser considerada uma grande vértebra de transição entre a coluna e os membros inferiores. As paralisias musculares assimétricas dêste sistema provocam o aparecimento de escoliose acompanhada de obliqüidade pélvica com relativa freqüencia.

O crescimento ósseo da coluna e o aparecimento de contraturas musculares são os responsáveis pela estruturação destas deformidades.

Deformidades Poliomielíticas que mais freqüentemente se encontram associadas à Escoliose Poliomielítica

1 — Contratura da musculatura lateral do abdômen.

Como já salientamos, a paralisia combinada da musculatura lateral do abdômen e do quadrado lombar de um mesmo lado, provoca o aparecimento de escolioses acompanhadas, com freqüencia, de outra grave complicação — a obliqüidade pélvica. A convexidade da curva é sempre do lado mais fraco e a pélvis é mais alta do lado mais forte.

Quanto maior for o grau de assimetria das paralisias, menor será a resistência ao alongamento dos músculos paralisados; inversamente, a musculatura do lado não paralisado oferecerá uma resistência muito maior ao estiramento. Tal fato determina uma maior tensão desta musculatura que tende a inclinar a pélvis e o tronco para um mesmo lado, aproximando a pélvis das costelas. Estabelece-se assim, inicialmente, uma escoliose com obliqüidade pélvica.

Com o crescimento em comprimento da coluna, a escoliose progride e a obliqüidade pélvica aumenta, tornando maior ainda a resistência ao alongamento da musculatura do lado mais forte. Tardiamente surgem deformidades estruturais das vértebras

(rotação e encunhamento) nìtidamente visíveis nas radiografias.

Associadamente, as fáscias musculares e os ligamentos do lado da concavidade apresentam-se contraturados e retraídos. Neste caso há 2 fatôres que tornam fixa a escoliose com obliqüidade pélvica: um fator intrínseco, explicável pela própria estruturação vertebral, e um fator extrínseco tendo como responsáveis as contraturas das partes moles. A obliqüidade pélvica produz um encurtamento aparente no membro do lado mais elevado. Ao examinarmos êstes pacientes, se fizermos uma tração manual pelo membro correspondente ao lado mais elevado, palpa-se um cordão fibroso lateral entre as costelas e a pélvis; são as fáscias musculares contraturadas.

Antes de iniciar o tratamento da escoliose, é indispensável proceder à correção cirúrgica das contraturas.

2 – Contratura em flexão-abdução do quadril.

Os estudos de Yount e Irwin nos mostraram claramente o papel que a fáscia-lata desempenha na produção da contratura em flexão-abdução do quadril na poliomielite.

No exame de um paciente na posição supina, portador de contratura em flexão-abdução de um dos quadris, nota-se que ao se tentar colocar o membro afetado no nível da mesa surgem simultâneamente:

a) abaixamento da hemi-pélvis do lado da contratura com conseqüente elevação da hemi-pélvis do outro lado,

b) escoliose lombo-pélvica convexa do lado da contratura.

Êste paciente, ao ficar de pé, tentará colocar o membro contraturado paralelo ao eixo do corpo. Ele sòmente conseguirá tal postura se forçar a pélvis para baixo. Surgirá então uma escoliose lombar de compensação com obliqüidade pélvica. Quando a contratura do quadril fôr do mesmo lado da paralisia da musculatura lateral do abdômen, ela será um fator a mais no agravamento da escoliose com obliqüidade pélvica produzida pela assimetria nas paralisias da musculatura lateral do abdômen.

A contratura em flexão-abdução do quadril também deve ser corrigida prèviamente ao tratamento da escoliose.

Colapso Vertebral

A paralisia acentuada e global dos músculos do tronco produz uma instabilidade da coluna vertebral, que chamamos de colapso vertebral.

Os pacientes com colapso vertebral não conseguem sentar-se sem apôio e apresentam grande dificuldade na deambulação. Associadamente, tais pacientes apresentam uma insuficiência respiratória do tipo restritivo, como deficiência da capacidade vital.

Bioquimicamente, êstes pacientes apresentam uma acidose respiratória. Clìnicamente são pacientes que freqüentemente apresentam problemas respiratórios de origem infecciosa.

O importante no tratamento dêstes casos é manter êstes pacientes com o tronco em posição erecta o que produz uma acentuada melhora na função respiratória.

O tratamento, seguido por nós, consiste em manter o paciente em colête Milwaukee até uma idade conveniente para a artrodese vertebral (8 anos em diante).

TRATAMENTO CIRURGICO DAS ESCOLIOSES POLIOMIELITICAS

Antes de se decidir qual o plano de tratamento a ser seguido nas escolioses paralíticas devemos responder a várias perguntas:

1 – Qual é o prognóstico?
2 – Qual o estado atual da escoliose?
3 – Quais são os problemas associados?
4 – Qual o melhor método de correção?
5 – Qual a área a artrodesar?

Prognóstico:

A grande maioria das curvas paralíticas necessita de tratamento. Quanto maior for a assimetria de paralisia no tronco, maior será a possibilidade de se desenvolver uma grave escoliose.

Quanto mais precocemente surgir a escoliose, maior será a possibilidade da curva se agravar durante os anos de crescimento.

Qual o estado atual da curva?

As curvas poliomielíticas, na sua fase inicial, respondem muito bem ao tratamento pelo colête Milwaukee.

Curvas de 20° ou 30° num paciente jovem e sem grandes assimetrias por paralisias no tronco devem ser seguidas clínica e radiològicamente. Ao primeiro sinal de progressão da curva, deve-se instituir o tratamento pelo colête Milwaukee. Curvas poliomielíticas acentuadas e pouco flexíveis nas radiografias do tronco em inclinação lateral, devem ser tratadas cirùrgicamente pela artrodese vertebral. Deve-se indicar a artrodese vertebral, sempre que possível, após os 8 anos de idade. Até esta idade, a escoliose deve ser controlada pelo colête Milwaukee. Nem sempre isto é possível, pois o paciente, apesar da pouca idade, pode apresentar uma curva grave, e incontrolável pelo colête Milwaukee. Nestes casos não

devemos hesitar em proceder a uma artrodese vertebral.

Praticamente todas as curvas poliomielíticas decorrentes de acentuada paralisia no tronco vão necessitar de uma artrodese vertebral mais cedo ou mais tarde.

Quais os problemas associados?

Antes de se executar uma artrodese vertebral na escoliose poliomielítica, todas as atitudes viciosas do abdômen e dos quadris devem ser corrigidas cirurgicamente:

a) a liberação da contratura da musculatura lateral do abdômen é executada pela secção das fáscias musculares contraturadas através de uma incisão feita na região póstero-lateral das cristas ilíacas. Deve-se procurar ser econômico nas secções com o fim de evitar o enfraquecimento da parede abdominal;

b) freqüentemente a contratura da musculatura lateral do abdômen vem associada a uma contratura em flexão-abdução do quadril do lado contra-lateral. A técnica usada por nós para a liberação cirúrgica da contratura do quadril é, em linhas gerais, igual à técnica com secção proximal da fáscia-lata e de todas as estruturas vizinhas inclusive a abertura da cápsula articular se necessário. O ato cirúrgico somente é dado como terminado quando, pela manobra de Thomas, notamos que a bacia não se move ao colocarmos o membro operado em hiperextensão e adução. Após a correção cirúrgica do fator extrínseco causador da fixação da escoliose e da oblíqüidade pélvica, deve-se corrigir a deformidade estruturada intrínseca, isto é, nivelar a pélvis e corrigir a escoliose. Para o nivelamento da pélvis procede-se a uma tração esquelética transcondiliana femural com a haste de Steinmann no membro do lado mais elevado. Os pesos da tração são aumentados progressivamente até atingirmos 6 a 8 quilos. O leito do paciente é colocado em Trendelemburgo e como contra-tração usamos uma tração cervical com mentoneira com um máximo de 2 quilos. Geralmente, em uma semana, consegue-se redução total ou quase total da obliqüidade pélvica além de se obter uma razoável redução da curva escoliótica.

Às vezes nos defrontamos com graves obliqüidades pélvicas praticamente irredutíveis pelo método acima descrito. Nestes casos usamos a tração crânio-femural.

A tração craniana é feita pelo Halo através do qual se consegue aplicar cerca de dez a quinze quilos de tração. Na tração femoral podemos aplicar outros dez a quinze quilos. Tal método permite obter ótimas reduções não somente da obliqüidade pélvica como a correção de graves e rígidas curvas escolióticas.

Na etapa seguinte, usamos o método da correção pelo colete gessado de Risser que nos permite obter correções adicionais da obliqüidade pélvica e da curva escoliótica.

Nestes casos, o gesso de Risser deve abranger o membro correspondente ao lado mais elevado da pélvis e incorporar a haste de tração transcondiliana femoral. Desta forma, a redução da obliqüidade pélvica é fixada no gesso. A correção e fixação pelo gesso são temporárias, se retirarmos a imobilização, haverá a recidiva imediata da obliqüidade pélvica e da escoliose.

Artrodese Vertebral

Uma sólida artrodese vertebral é a única maneira de manter corrigidas as escolioses estruturadas.

Indicações da Artrodese Vertebral

Indica-se a artrodese vertebral para:

a) evitar a progressão de uma curva escoliótica resistente aos tratamentos conservadores;

b) melhorar o aspecto cosmético e funcional dos pacientes;

c) nas curvas dolorosas.

DETERMINAÇÃO DA ÁREA DE ARTRODESE VERTEBRAL NAS ESCOLIOSES POLIOMIELITICAS

1 — Na poliomielite, muitas vezes, somos levados a indicar uma artrodese vertebral em idades bastante precoces, isto é, 6 ou 7 anos. Em tais casos, devemos artrodesar a curva primária de vértebra neutra a vértebra neutra. Esses pacientes devem ser seguidos clinica e radiologicamente, pois com o crescimento em comprimento das áreas não artrodesadas outras vértebras poderão passar a fazer parte da curva primária o que produzirá uma encurvação do enxerto ósseo com recidiva da escoliose e da deformidade cosmética. Ao surpreendermos tal recidiva, não devemos hesitar em indicar o tratamento pelo colete Milwaukee que, quando bem adaptado, evitará a progressão da curva. Outro método de tratamento nesta fase é incluir, na área da artrodese, a vértebra ou as vértebras que estão se inclinando.

2 — Nos adolescentes e naqueles que já atingiram sua maturação esquelética, a artrodese deve abranger a curva primária de vértebra neutra a vértebra neutra, incluindo-se, em alguns casos, uma ou duas vértebras

além da da vértebra neutra. Como regra prática, adotamos o seguinte critério: não limitar excessivamente o segmento de artrodese vertebral nas escolioses poliomielíticas.

3 — Nos colapsos vertebrais, onde há instabilidade da coluna sobre a bacia, a artrodese inferiormente deve abranger o sacro e superiormente deve incluir as primeiras vértebras torácicas.

Quando existe associado um colapso cervical com deficiência no controle do equilíbrio da cabeça, a artrodese deve incluir o occipital e a coluna cervical.

Como já assinalamos, os pacientes portadores de colapso vertebral, geralmente, apresentam grande redução da sua capacidade vital. Pré-operatoriamente deve-se proceder a uma traqueotomia a qual muito facilitará a ventilação pulmonar no período operatório e pos-operatório, além de permitir uma boa aspiração de secreções tão freqüentes nestes casos.

A imobilização destes pacientes é feita no aparelho chamado Halo-gesso que, por ser folgado no tórax, permite uma boa expansão pulmonar.

4 — Nas escolioses com obliqüidade pélvica deve-se incluir o sacro na área de artrodese.

A artrodese do sacro é elemento decisivo no tratamento definitivo da escoliose com obliqüidade pélvica. A não inclusão do sacro na área de artrodese determinará fatalmente a reprodução da obliqüidade pélvica, mesmo que se obtenha uma sólida artrodese lombar.

Como princípios básicos no tratamento da escoliose com obliqüidade pélvica relembramos:

1 — *Nivelar a pélvis,*
2 — *Incluir o sacro na área de artrodese.*

INSTRUMENTAL DE HARRINGTON

O método de Harrington para a correção e fixação operatória das escolioses é hoje aceito na grande maioria dos mais importantes centros ortopédicos do mundo. Harrington usa ganchos colocados entre as facetas articulares na região dorsal e na lâmina das vértebras lombares. Estes ganchos têm orifícios pelos quais corre uma haste denteada que é movimentada por um distrator manual. Tal método, quando usado corretamente, produz resultados surpreendentes.

Vantagens do método

Segundo Moe, as principais vantagens do método de Harrington são:

a) permite obter correções operatórias adicionais,

b) o tempo de imobilização é diminuído de alguns meses,

c) menor freqüência de pseudartroses, explicada pela sólida fixação interna da curva escoliótica.

Indicações do método

a) o paciente deve ter mais de 12 anos;

b) nas curvas rígidas com acentuadas deformidades estruturais, principalmente naqueles casos em que previamente à operação se usou a tração Halo-Femoral:

c) nas graves obliqüidades pélvicas onde se associa ao instrumental uma barra transsacral, que permite aumentar a correção da obliqüidade pélvica no ato cirúrgico.

A barra deve ser introduzida na região da espinha ilíaca-superior.

Perfuradas ambas as corticais, a barra deve passar razante sobre a primeira vértebra sacra e transfixar, em posição simétrica, o osso ilíaco do lado oposto.

Do lado da ascenção pélvica coloca-se um gancho de Harrington que é fixado na barra. A parte cortante do gancho deve penetrar na cortical do sacro. Segue-se a colocação do gancho superior e, em seguida, a colocação da haste de distenção entre ambos.

A correção se processa por distenção da curva. A artrodese vertebral é indispensável. O gesso post-operatório, fixando a haste de Steinmann do lado mais elevado da pélvis, também é imprescindível.

ENXERTO ÓSSEO

Um dos requisitos fundamentais para a obtenção de uma sólida artrodese vertebral é a quantidade de enxerto ósseo usado. Quanto maior for a quantidade de enxerto ósseo aliada a uma correta técnica operatória, menor será a possibilidade do aparecimento de pseudartrose. Na poliomielite nem sempre se consegue uma boa quantidade de enxerto ósseo do ilíaco, devido à sua hipotrofia motivada pela própria paralisia; recorremos, então, à retirada do enxerto ósseo da tíbia ou das costelas.

PSEUDARTROSES

A pseudartrose do enxerto ósseo é a causa mais freqüente da perda de correção nas artrodeses vertebrais.

O diagnóstico da maioria das pseudartroses geralmente pode ser feito entre o 5.° e o 6.° mês post-operatório através de cui-

dadoso exame radiográfico do enxerto, nas posições oblíquas direita e esquerda e perfil.

Os sinais radiológicos das pseudartroses são:

a) perda de correção,

b) aumento da inclinação dos espaços invertebráveis,

c) falha na continuidade do enxerto,

d) a radiografia, de pé ou sentado, pode mostrar nova perda de correção.

As causas de pseudartrose são;

a) correção exagerada. Segundo Risser: Não havendo correção não há peseudartrose:

b) curva residual grave com a linha de gravidade distante do ápice do enxerto;

c) ruptura do gesso, que permite mobildidade na região artrodesada;

d) técnica cirúrgica deficiente;

e) enxerto ósseo insuficiente.

Os sinais clínicos de pseudartrose são:

a) reprodução da deformidade e às vezes dor na área suspeita.

Em alguns casos, mesmo com o enxerto sólido, pode haver acentuada perda de correção.

Segundo Moe, a sede mais freqüente de pseudartrose é o segmento de transição tóraco-lombar.

A incidência de pseudartrose é maior nas escolioses poliomielíticas que nas idiopáticas.

Tal diferença é explicada pelo seguinte: Nas escolioses poliomielíticas freqüentemente a região lombar é incluída na área de artrodese, enquanto que, nas escolioses idiopáticas observam-se, com maior freqüência, curvas torácicas primárias que não exigem artrodese lombar. Além disso, o desequilíbrio muscular presente na poliomielite funciona sempre como uma força deformante do enxerto. Pelo estudo dos trabalhos mais recentes de Moe, podemos admitir que a incidência de pseudartrose é menor quando se usam a correção e fixação operatória com o instrumental de Harrington. O tratamento das pseudartrose é cirúrgico.

A via de acesso ao enxerto é idêntica àquela empregada para a artrodese vertebral.

O descolamento do perióstio é fácil onde o enxerto se apresenta sólido. A zona onde ele permanece aderente ao enxerto é suspeita de pseudartrose. Quando a pseudartrose é nítida, consegue-se produzir facilmente movimentos no foco, que são visíveis durante o ato cirúrgico. Outras vezes a solução de continuidade não é visível na cortical do enxerto, quando isto sucede a área suspeita deve ser decorticada profundamente e explorada com o máximo cuidado.

Exposto o foco de pseudartrose, o tecido fibroso interposto é retirado. A região acima e abaixo é decorticada e preenchida com finas lâminas de osso retirado do próprio enxerto. Quando houver mais de uma pseudartrose deve-se retirar osso de um dos ilíacos. Aproximadamente no 7.° dia pós-operatório procede-se a novo colete gessado corretivo na mesa de Risser.

A pseudartrose pode ser surpreendida em alguns casos tardiamente quando já houve acentuada perda de correção. Em tais casos recorremos à osteotomia corretiva do enxerto, para recuperarmos a correção perdida. Também nos casos de artrodese curta, acompanhada de perda de correção, corremos a esta técnica.

A osteotomia do enxerto deve ser feita sempre entre 2 processos transversos.

Praticam-se duas osteotomias, ambas com forma de cunha. Uma de base voltada para o lado côncavo da curva e ápice na linha mediana do enxerto.

A outra com base maior que a primeira, orientada em sentido oposto, isto é, para o lado convexo da curva e ápice também na linha mediana do enxerto. Os ápices devem afrontar-se. Entre eles deixa-se uma ponte óssea de cerca de 1 milímetro de largura.

Profundamente, as osteotomias devem expor a dura-máter. Com um afastador de lâmina de Blount fratura-se delicadamente a ponte óssea. Esta manobra permite obter completa movimentação do foco. As regiões acima e abaixo das osteotomias são decorticadas, preenchendo-se todo o local com lâminas ósseas retiradas do próprio enxerto ou de um dos ilíacos.

Entre o 5.° e 7.° dia pós-operatório pratica-se o gesso corretivo de Risser.

TÉCNICA DA ARTRODESE VERTEBRAL NAS ESCOLIOSES

John H. Moe

A artrodese da coluna nas escolioses tem somente um objetivo, o de obter uma sólida artrodese vertebral. A exposição da coluna deve ser subperiostal com a remoção de todos os tecidos moles dos processos espinhosos, lâminas e articulações. Na coluna torácica, todos os processos transversos devem ser liberados dos tecidos moles adjacentes. Na coluna lombar, as articulações devem ser expostas e liberadas de todo o tecido capsular e de outros tecidos moles da região para permitir uma boa exposição da base dos processos transversos lombares.

Para se conseguir tal exposição com um mínimo de sangramento, algumas recomendações técnicas devem ser seguidas.

A incisão deve ser superficial, isto é, abranger somente a pele. Segue-se a infiltração de uma solução salina de adrenalina numa diluição de 1:500.000 no tecido subcutâneo da região. Essa solução é fraca e não produz elevação da pressão sanguínea ou o aparecimento de outros efeitos colaterais. Ela reduz o sangramento capilar e distende o tecido subcutâneo revelando o plano fascial subjacente. Depois de se aprofundar a incisão no subcutâneo usam-se os afastadores autostáticos de Addson ou de Weitlander.

Os pequenos vazos sangrantes devem ser cauterizados.

Os afastadores autostáticos são freqüentemente manipulados no sentido de se manter uma forte distensão dos tecidos dissecados até se expor a linha alba e os processos espinhosos. Estando a linha alba exposta, pode-se visualizar perfeitamente cada processo espinhoso coberto pela sua capa cartilaginosa.

O centro exato de 3 ou 4 processos espinhosos é agora incisado através de suas cápsulas até se atingir o plano ósseo. Cada metade da cobertura cartilaginosa do processo espinhoso é descolada lateralmente com um descolador de periósteo de Cobb, expondo-se assim a parte óssea superior dos processos espinhosos. A partir daí procede-se a um descolamento subperiostal mais amplo. Depois da exposição de 3 ou 4 processos espinhosos, os afastadores autostáticos são colocados cuidadosamente entre essas cápsulas, ligamentos e músculos paravertebrais os quais são afastados firmemente no sentido de manter esses tecidos sob tensão. O descolamento superiostal continua então expondo, agora, a base dos processos espinhosos. Tal descolamento é feito bilateralmente. O aumento da tensão através dos afastadores autostáticos permite que haja uma abertura do revestimento subperiostal como se fosse um livro. Um contínuo descolamento subperiostal da base do processo espinhoso em diante expõe, em seguida, as lâminas. As pequenas inserções tendinosas dos músculos rotadores, que geralmente se inserem na face inferior das lâminas, não são facilmente destacáveis com o descolador do periósteo.

Consegue-se descolá-los mais facilmente usando-se um bisturi delicado. Para se obter, com sucesso, um bom descolamento subperiostal dos processos espinhosos e das lâminas devem-se seguir as seguintes recomendações: cuidadoso descolamento subperiostal — incisão dos músculos resistentes ao descolamento e uma boa retração mecânica.

O uso de força exagerada com os descoladores de periósteo produzirá um estiramento muscular com sangramento abundante.

O tamponamento com gase, nos locais descolados, é aconselhável. Em seguida, desenvolve-se a mesma técnica para se expor os outros processos espinhosos e lâminas das vértebras a serem artrodesadas. Na região torácica baixa e na região lombar, a dissecção expõe as cápsulas articulares as quais devem ser incisadas com um bisturi delicado e, em seguida, ser elevadas com o descolador de periósteo. Na região torácica alta, os processos transversos devem ser expostos antes que cada cápsula articular seja removida com uma cureta fina e bem afiada. Deve-se evitar a lesão das articulações costo-transversais pois corre-se o perigo de se artrodesar essas articulações, tal fato é particularmente verdadeiro nas crianças jovens.

A secção dos ligamentos costo-transversos do lado da concavidade da curva permite uma melhor correção. Isto se consegue com um gancho de Harrington preso a um portagancho que é movimentado para cima e para baixo na parte anterior dos processos transversos. Sente-se uma sensação táctil nítida ao se seccionar tais ligamentos. A ressecção de costelas do lado da concavidade da curva no sentido de ser obter uma mais fácil ou melhor correção, é de valor duvidoso. Em algumas curvas, as costelas proeminentes do lado côncavo podem interferir na correta colocação da haste de Harrington. Nestes casos pode-se recorrer à ressecção de algumas costelas. Ao se notar que uma costela está prejudicando a correção, ela deve ser ressecada. Essas costelas são um excelente enxerto ósseo autógeno. O tempo seguinte consiste em se individualizar os segmentos a serem artrodesados, isto é, o limite superior e inferior da área de artrodeses. Quando a anatomia é normal, a transição tóraco-lombar é facilmente identificável, todavia existem bastante anomalias e variações nessa região as quais freqüentemente prejudicam uma correta identificação. Existem dois métodos que se usa para tal identificação.

Método 1

Um dia antes da cirurgica introduz-se diretamente na apófise espinhosa de L1 ou T12 uma pequena agulha, através dela in-

jeta-se uma solução de azul de metileno. Fazemos então uma radiografia com a agulha inserida no local, desta maneira identifica-se o processo espinhoso na vértebra. Remove-se então a agulha. Quando este processo for exposto cirurgicamente, o azul de metileno aparecerá no campo operatório. Tal método é recomendado por Goldstein.

Método 2

Consiste na identificação operatória com exposição e identificação das supostas vértebras T12 – L1. Uma pequena agulha de metal é inserida verticalmente nos processos espinhosos dessas duas vértebras, procede-se então a uma radiografia com o tubo de raio – X apontado diretamento sobre essas agulhas. No exame da radiografia a vértebra será identificada facilmente. Nós preferimos esse método. É importante lembrar que os processos espinhosos torácicos nem sempre são facilmente identificáveis na radiografia.

Os processos espinhosos de T 12 e das vértebras lombares projetam-se posteriormente no dorso e são mais facilmente identificáveis ao raio – X. Se a exposição inclui o sacro, as vértebras adjacentes serão facilmente identificáveis.

T 11 pode ser reconhecida pelo seu curto processo transverso e pelo seu também curto processo espinhoso que se projeta mais posteriormente do que caudalmente em relação ao processo espinhoso de T 10. A articulação entre T 11 e T 12 é diferente da articulação entre T 12 e L 1. T 12 tem um processo espinhoso semelhante a um processo espinhoso lombar. A articulação entre T 12 e L 1 é do tipo lombar e a articulação entre T 11 e T 12 é do tipo dorsal. Antes de se iniciar a artrodese das facetas articulares, as junções interlaminares devem ser liberadas de todos os ligamentos que a recobrem usando-se curetas bastante afiadas. As curetas devem ser usadas no sentido de medial para lateral e só devem ser movimentadas quando se estiver sobre o plano ósseo. O sentido medial para lateral evita uma destruição ou uma lesão do ligamento amarelo e da dura-máter.

Artrodese das facetas articulares dorsais

Com formão goivo, levanta-se um retalho ósseo da lâmina e do processo transverso correspondente a uma articulação interlaminar, este retalho é rebatido lateralmente e pediculado na parte superior do processo transverso. Expõe-se assim, a faceta articular que é curetada totalmente. Da lâmina inferior levanta-se um novo retalho com as mesmas características do anterior o qual é rebatido lateralmente de maneira que a cortical desse retalho se encontra com a esponjosa do retalho levantado anteriormente. Estes dois retalhos cobrem parcialmente a faceta articular. Da mesma lâmina inferior, retira-se um outro retalho ósseo o quel é impactado fortemente contra a faceta articular exposta.

Essa técnica deve ser seguida para todas as vértebras dorsais até se atingir a articulação entre T 11 e T 12. Aqui o processo articular torna-se fino e quase que existe somente osso cortical.

É muito difícil prepararem-se retalhos laterais nessas articulações transcionais. A melhor maneira para se artrodesar a faceta da articulação entre T 11 e T 12 é a seguinte: com a goiva abre-se uma fenda na lâmina superior rebatendo-se medial e lateralmente um pequeno retalho, dessa maneira expõe-se a faceta articular a qual é cortada. Essa fenda tem, como paredes laterais os retalhos rebatidos e como assoalho a faceta curetada.

Neste local impacta-se fortemente um pequeno enxerto ósseo retirado do processo espinhoso ou de outra lâmina. Pode-se usar também osso esponjoso do ilíaco para bloquear esta articulação. Osso cortical rígido não deve ser usado.

A artrodese das facetas lombares é feita da seguinte maneira:

Com o formão delicado ressecam-se as superfícies articulares lombares. A ressecção total das articulações é completada usando-se uma pequena cureta. O espaço deixado pela ressecção das articulações é, então, preenchido por enxerto ósseo, o qual deve ser impactado fortemente, usando-se um batedor retangular. O enxerto usado para esse bloqueio deve ser cortical ou córtico-esponjoso.

A artrodese das facetas do lado côncavo da curva deve ser feita antes da inserção das hastes de Harrington; tal fato permite obter-se uma maior distensão e, portanto, uma melhor correção. Depois de uma pequena distenção esperam-se alguns minutos para que os tecidos moles se relaxem na parte côncava da curva, enquanto isso, fazemos uma via de acesso ao osso ilíaco para a retirada do enxerto ósseo. Depois disso, consegue-se nova distensão. Completa-se então a artrodese das facetas do lado convexo. A fase final da artrodese consiste na decorticação do tecido cortical restante e colocação dos enxertos ósseos retirados do ilíaco sobre o leito esponjoso preparado.

Deve-se usar uma preciável quantidade de enxerto ósseo, particularmente, da décima vértebra dorsal para baixo. A grande porcentagem de pseudartrose ocorre entre T 11 E L 2, portanto nesta área deve-se colocar abundante quantidade de enxerto cortical e esponjoso. Geralmente, vários blocos ósseos que foram colocados nas facetas são desalojados durante as manobras da artrodese.

Antes de se colocar o enxerto retirado do ilíaco sobre o leito operatório, deve-se proceder uma rigorosa inspeção desses locais. Aqueles blocos que forem encontrados fora das articulações devem ser recolocados. O enxerto retirado do ilíaco deve ser transportado diretamente para o leito operatório. Se os enxertos forem guardados em solução salina ou mesmo numa cuba seca poderemos, com isto, facilitar a morte dos osteoblastos.

O transporte direto aumenta a sobrevida destas células. Uma abundante quantidade de enxerto córtico-esponjoso do ilíaco, inquestionavelmente, promoverá uma rápida maturação do enxerto e uma sólida artrodese. Em crianças, cujos ilíacos são pequenos, deve-se usar outras fontes de enxerto, por exemplo costelas de banco ou osso esponjoso irradiado.

Comercialmente existem enxertos heterogêneos, entretanto não aconselhamos o seu uso pois eles levam a uma alta incidência de pseudartrose.

COMPLICAÇOES NO TRATAMENTO CIRURGICO DAS ESCOLIOSES

III AULA

IVAN FERRARETTO
São Paulo

A "complicação mais grave no tratamento das escolioses é justamente o seu tratamento pela assim chamada "ginástica corretiva", que sabemos hoje ser completamente inoperante e desastroso.

Dividiremos as outras complicações em pré-operatórias, operatórias e pós-operatórias.

I — COMPLICAÇÕES PRÉ-OPERATÓRIAS

a) Colete gessado de Risser — se o gesso for mal aplicado na pélvis ou se houver tração pélvica excessiva, pode haver compressão exagerada do gesso contra o osso ilíaco com a conseqüente formação de escara que pode aparecer depois de oito a dez horas de compressão.

A aplicação da pressão lateral se faz através do localizador manual. A força corretiva aplicada requer prática e, deve ser bem medida pelo cirurgião. O excesso de pressão contra a pele que recobre as costelas também pode levar à formação de escaras. Para prevenir essa complicação, acolchoamos com duas camadas de feltro de 8 x 8 cm aproximadamente, as cristas ilíacas, os outros locais de maior saliência óssea e a região onde será aplicada a força de pressão lateral. Se mesmo assim o paciente se queixar de dor, abrimos uma janela no gesso no local da dor e, retiramos uma ou as duas camadas de feltro no sentido de aliviar a pressão no local. As regiões que podem ser comprimidas são: mastóidea, mandibular, ápice da convexidade da curva, transição entre o epigástrio e costelas, sacroiliacas.

Em mais de 260 aparelhos gessados tivemos somente duas escaras.

Quando o paciente vai ser operado com o gesso deve-se abrir uma grande janela anterior deixando livre a região antero-lateral do tórax, área cardíaca e abdômen.

A área cardíaca livre permitirá uma massagem cardíaca de emergência.

b) Tração crânio-femoral (Halo-femoral).

A tração crânio-femoral nos permite obter uma potente distensão da curva escoliótica, proporcionando ótimas correções. Entretanto às vezes a tração craniana exagerada pode distender estruturas nervosas (medula, plexobraquial) produzindo o aparecimento de dor, fraqueza muscular e paralisias principalmente na face e membros superiores.

Em dezessete pacientes submetidos a essa tração, tivemos quatro complicações: dois casos de irritação do plexo braquial por distensão, (dor e fraqueza difusa no membro superior direito) que regrediu completamente em alguns dias após a diminuição de dois a três quilos na tração (um caso era de escoliose congênita e outro era de poliomielite).

Uma outra paciente com curva de 102° por neurofibromatose — apresentou estrabismo convergente no terceiro dia de tração por paralisia do VI par craniano (distensão no bulbo) — mesmo após a retirada completa da tração não houve regressão. A paciente foi então colocada em um gesso de Risser e operada. O estrabismo só regrediu completamente seis meses depois.

O quarto paciente apresentava uma grave curva poliomielítica dorsal alta medindo 129°, convexa a direita. No quinto dia de tração (seis quilos no crânio) surgiu fraqueza global na musculatura do membro superior direito, (território do mediano, cubital e radial — distensão do plexo braquial) que não regrediu mesmo após a retirada de todos os pesos do crânio e dos membros inferiores. A tração foi interrompida com a retirada do halo e dos pinos. Atualmente, quatro meses depois existe ainda fraqueza na extensão do punho.

Diante de qualquer fenômeno doloroso ou alteração neurológica nos membros, a tração deve ser diminuída e se não houver regressão dos sintomas, devemos interrompê-la.

Compressão vascular do duodeno associada com o tratamento da escoliose

Em recente trabalho publicado por Evarts, Winter e Hall no J.B.J.S. de abril de 1971, os

autores fazem uma revisão da literatura e apresentam uma série de treze pacientes que tiveram essa complicação, que anteriormente era conhecida como "cast syndrome".

Anatomicamente a artéria mesentérica superior deixa a artéria aorta formando com ela um ângulo que varia de 20° a 70° (média - 41,25°). A terceira porção do duodeno passa, entre a aorta e o corpo vertebral posteriormente e o tronco da artéria mesentérica superior anteriormente. Devido a essa disposição anatômica o duodeno pode ser comprimido pela pinça mesentérica contra as estruturas posteriores. Portanto, uma tração na coluna vertebral (coletes gessados, tração crânio-femoral, correção de curvas de por hastes de Harrington etc.) pode diminuir o ângulo de saída da mesentérica acarretando um aumento da pressão externa contra as paredes do duodeno provocando a sua obstrução.

Sinais e sintomas

a) Náuseas e vômitos persistentes no pós-operatório imediato

b) desconforto abdominal

c) distensão abdominal.

Os sintomas podem se agravar rapidamente instalando-se uma desidratação que pode evoluir para um grave distúrbio hidroeletrolítico, choque e morte do paciente.

Tratamento

Quando a sindrome é reconhecida precocemente o tratamento é: abolir ingestão de alimentos, sonda gástrica, líquidos por via endovenosa, controle da ingestão e eliminação de eletrólitos, controle da diurese, etc. O decúbito lateral esquerdo alternado com o decúbito ventral pode auxiliar no tratamento.

Caso não haja melhora deve-se retirar a tração ou o gesso e proceder-se a uma radiografia contrastada do tubo intestinal alto.

Ao se constatar a obstrução duodenal, o tratamento deve ser cirúrgico — duodenojejunostomia.

Dos treze pacientes da série dos autores Evarts, Winter e Hall, doze sobreviveram e uma faleceu (sem ter sido feito o diagnóstico).

Das doze pacientes, cinco foram submetidas ao tratamento conservador, cinco foram operadas para duodenojejunostomia, uma operada para gastrojejunostomia e na última foi feita a secção cirúrgca do ligamento de Treitz. Em nossa casuística ainda não nos deparamos com essa complicação.

II — COMPLICAÇÕES OPERATÓRIAS

a) Choque hipovolêmico

A artrodese vertebral é uma grande cirurgia, com tempo operatório oscilante entre três e quatro horas, cuja perda sangüínea é às vezes surpreendente. O sangramento é maior, na fase de descolamento subperiostal próximo aos processos transversos dorsais e na fase de artrodese com decorticação das lâminas e facetas articulares.

A hemorragia é difusa e nunca deve ser subestimada pelo cirurgião. A hemostasia, a medida do sangue aspirado e a pesagem das gazes embebidas deve ser rigorosa. Se não obedecermos a tais critérios estaremos arriscando a colocar nosso paciente em choque hipovolêmico. Uma boa norma, a qual adotamos de longa data, é manter a transfusão de sangue desde o início da operação em balanço positivo de 300 a 400 cc.

Além disso tomamos outros cuidados gerais, quais sejam: os pacientes são operados *sob controle de pressão venosa* e recebem durante o ato solução glicosada e solução fisiológica. Durante toda a operação e nas primeiras 24 horas do post-operatório, os pacientes são mantidos com sonda vesical de demora, para um rigoroso controle de diurese que deve ser de 40 a 50 cc por hora. Rotineiramente todos os nossos pacientes, recebem ainda na sala de operações de 100 a 200 cc de uma solução de manitol e 20%, que é aplicada rapidamente por via endovenosa. Tal conduta visa a prevenção da *insuficiência renal aguda* e *eventualmente* o *seu diagnóstico.*

b) Lesão de Pleura

Durante a exposição ou decorticação dos processos transversos próximos às articulações costovertebrais, a pleura pode ser lesada. O diagnóstico da lesão é feito ao se observar o borbulhamento do sangue no local. A sutura da membrana é imprescindível e inadiável e deve ser executada com cat-gut montado em agulha atraumática e com os pulmões completamente expandidos (o anestesista se encarrega da expansão dos pulmões). Além da sutura nós recobrimos o local da lesão com um retalho de músculo.

No fim da operação, ainda com o paciente anestesiado procede-se a uma radiografia do tórax - se houver pneumotórax pequeno, este geralmente é reabsorvido. Entretanto o paciente deve ser observado — quando começa a surgir um aumento da freqüência respiratória e uma extensão da área do

pneumotórax (pesquisado pela ausculta, e Rx do tórax) deve-se proceder à uma punção da cavidade com agulha ligada a um tubo de aspiração contínua.

No caso do pneumotórax já ser extenso na primeira radiografia, a punção deve ser feita imediatamente. Paralelamente, os cuidados de, aspiração do orofaringe, antibióticos, drenagem de postura, incentivar a tosse, etc., devem ser tomadas.

A drenagem do tórax com tubo calibroso está reservada para os grandes pneumotórax. Em mais de 140 intervenções na coluna vertebral tivemos dois casos de pneumotórax — um se resolveu somente com sutura; o outro apresentava um pneumotórax pequeno que aumentou em algumas horas — a paciente que era portadora de escoliose poliomielítica — entrou em insuficiência respiratória aguda tendo sido feita a drenagem da cavidade com agulha. Quatro horas depois a freqüência respiratória que era de quarenta e oito movimentos por minuto passou a vinte e oito por minuto. A agulha foi retirada e a paciente evoluiu bem, inclusive sem pneumonia.

c) Lesão da dura-mater

A lesão da dura-mater ocorre principalmente na fase de decorticação — onde trabalhamos com os formões goivos no tecido ósseo suprajacente à medula e suas membranas. O diagnóstico é feito ao se notar o extravasamento de liquor no campo operatório. A conduta a seguir é a sutura da lesão com mononylon 4"0"., sobre a sutura justapomos um retalho de músculo.

d) Complicações com a técnica de Harrington

Há seis anos estamos usando como complemento da correção pré-operatória a técnica de Harrington para correções operatórias das escolioses. Durante a execução da técnica poderão surgir algumas complicações: por exemplo: a fratura da lâmina ao se ancorar os ganchos ou ao se proceder a distensão da curva. Nesses casos o gancho deve ser recolocado no espaço superior (dorsal) ou na lâmina inferior (lombar). Se a lâmina fraturada for a primeira dorsal, não se deve jamais ancorar o gancho na região cervical. Nesse caso deve-se tentar ancorar o gancho na segunda dorsal.

As vezes, alguns dias ou semanas após a operação surpreende-se um escape da haste do seu orifício no gancho — a reoperação para se recolocar o material depende da análise do caso. Temos um caso onde houve escape da haste na região lombar — tal fato foi surpreendido com o paciente já em gesso — post-operatório — como não houve perda de correção não reoperamos.

III — COMPLICAÇÕES PÓS-OPERATÓRIAS IMEDIATAS

São o choque hipovolêmico e insuficiência renal aguda e problemas respiratórios, sobre os quais já nos referimos.

IV — INFECÇÃO

A infecção e supuração local depois de uma artrodese vertebral é outra grave complicação. Os primeiros indícios de infecção são os picos febris diários acima de 38°C depois do quarto ou quinto dia pós-operatório.

Quando deparamos com secreção purulento na incisão, durante os curativos nossa conduta é a seguinte:

1 — Com o paciente sob anestesia geral procedemos a uma ampla drenagem do material que é colhido em tubo estéril e levado para cultura e antibiograma.

Procede-se em seguida ao debridamento cuidadoso de todo o tecido necrótico do tecido subcutâneo. Depois dessa limpeza, executamos uma compressão vigorosa de todo o tecido muscular subjacente sem desfazermos as suturas musculares, se houver extravasamento de secreção purulenta retiramos as suturas musculares até a completa exposição do plano ósseo, que também é cuidadosamente debridado. Quando não há extravasamento de secreção vinda do espaço submuscular o plano ósseo não é exposto.

Quando a infecção atinge somente o tecido celular subcutâneo, após o debridamento preenchemos toda a cavidade com gase furacinada sem comprimi-las. A incisão é deixada aberta e, feito curativo com abundante gase algodoada. Tal curativo deve ser mantido intacto pelo menos por dois a três dias. Paralelamente o paciente recebe antibióticos, transfusões etc. (Nesses casos os antibióticos que usamos são aqueles que agem contra os stafilococus e os coli — pois são os gérmens mais freqüentes segundo nossa experiência). Entre o terceiro e sexto dia procedemos à retirada das gases, se o local estiver sem secreção e o paciente estiver afebril pelo menos nos três últimos dias, suturamos somente a pele com fios separados de seda. A pele somente deve ser suturada quando não houver mais secreção.

Quando a infecção surge após o uso do instrumental de Harrington, procedemos da mesma maneira já descrita, entretanto, sempre que possível evitamos retirar o instrumental.

Tivemos quatro casos de infecção com supuração (*Ecoli* — três casos e *Stafilococus aureus* coagulose positivo — um caso.(Em todos os quatro casos foi usado instrumental de Harrington (duas escolioses idiopáticas e duas escolioses poliomielíticas). Dos três casos por *E. coli*, dois foram resolvidos com drenagem e tamponamento com gase furacinada e fechamento posterior. No caso por estafilococus procedemos inicialmente da maneira descrita e, como não houve regressão retiramos o instrumental de Harrington e a barra transacral, seguida de drenagem contínua pela técnica de Compere. Em quinze dias a infecção foi dominada.

No terceiro caso por *E. coli*, a infecção tornou-se crônica e de baixa virulência com o paciente afebril. Somente seis meses depois, com a retirada do instrumental é que houve cicatrização completa da ferida.

COMPLICAÇÕES TARDIAS

a) Pseudartroses

A pseudartrose do enxerto ósseo, é talvez a complicação mais freqüente no tratamento das escolioses.

O erro do cirurgião não é o de ter um seu paciente com pseudartrose, mas sim o de não reconhecê-la precocemente e tratá-la convenientemente.

As principais causas de pseudartrose são: técnica cirúrgica deficiente e enxerto ósseo insuficiente.

Os sinais radiológicos de pseudartrose são: perda de correção (angulação aumentando progressivamente), aumento na inclinação de determinados espaços invertebrais e falha na continuidade do enxerto. Clinicamente o sinal mais importante de pseudartrose é a reproduçaõ da deformidade. Rotineiramente entre o quarto e o sexto mês depois da artrodese retiramos o aparelho gessado do paciente e radiografamos toda a área do enxerto nas posições de frente, perfil e oblíquas — nas oblíquas geralmente a pseudartrose é bem visível. Em caso de dúvida repetimos as radiografias e se esta ainda persistir indicamos a reoperação.

O tratamento das peseudartroses é cirúrgico. Procede-se a ampla exposição do enxerto ósseo. Nem sempre é facil visualisar o foco que às vezes é profundo (pseudartrose cerrada) — deve-se decorticar profundamente o enxerto no local suspeito antes de se eliminar a presença de pseudartrose naquele local.

Quando se visualiza o foco, o mesmo é reavivado com cureta, e em seguida decortica-se o enxerto acima e abaixo do foco e depois preenche-se todo o local com abundante quantidade de enxerto retirado ou de outras áreas sólidas do próprio enxerto ou do osso ilíaco. No pós-operatório o paciente é imobilizado com aparelho gessado pelo mesmo período de quatro a seis meses, quando então se repete novamente radiografias do enxerto.

A possibilidade do aparecimento da pseudartrose será diminuída se obedecermos aos seguintes critérios:

1 — cuidadoso descolamento subperiostal com ampla exposição dos elementos posteriores.

2 — artrodese de facetas articulares dorsais e lombares.

3 — abundante enxerto córtico esponjoso colocado principalmente no ápice da curva e na transição lombo-sacra.

O enxerto por nós usado é aquele retirado de um ilíaco ou de ambos. Na escoliose poliomielítica devido à grande atrofia óssea, nem sempre se obtém grande quantidade de enxerto. Nesses casos retiramos enxertos de ambos os ilíacos e da tíbia ou ainda usamos enxerto homólogo. A incidência de pseudartrose é maior na transição tóraco-lombar seguindo-se depois a região lombar propriamente dita e em terceiro lugar a região torácica. O ápice da curva também é um dos locais mais freqüentes de assestamento de pseudartroses.

As pseudartroses são mais freqüentes nas escolioses poliomielíticas que nas idiopáticas. Primeiro porque nas primeiras a transição tóraco-lombar e região lombar são artrodesadas com mais freqüência e segundo porque a paralisia muscular permite o aparecimento de uma maior força de flexão sobre o enxerto.

Segundo Couchoix, em alguns casos, apesar de não haver pseudartrose pode haver acentuada perda de correção. Tal fato deve-se a uma maior plasticidade do enxerto.

A técnica de Harrington que proporciona uma firme fixação interna da curva, diminui a incidência de pseudartrose.

Se surpreendermos a pseudartrose quando já houve acentuada perda de correção procedemos a uma ou múltiplas osteotomias do enxerto ósseo acompanhada de reparação da pseudartrose pela técnica já descrita.

Técnica da osteotomia do enxerto

A osteotomia sempre é feita entre dois processos transversos, na região da pseudartrose ou no ápice do enxerto.

Partindo-se da linha mediana do enxerto procede-se duas osteotomias em forma de cunha — uma com a base voltada para a concavidade e vértice na linha mediana e outra com base voltada para a convexidade do enxerto e vértice também na linha mediana do enxerto (os vértices das duas cunhas se afrontam) e entre eles deve ficar uma ponte óssea de um milímetro de largura. A cunha do lado da convexidade tem base maior que a outra. Profundamente as osteotomias devem expor a dura-mater. Com um afastador de lâmina de Blount fratura-se delicadamente a ponte óssea, obtendo-se com isso ampla movimentação no foco de osteotomia. Em seguida, procede-se à decorticação do enxerto acima e abaixo da osteotomia. Adiciona-se depois no local abundante quantidade de enxerto retirado do próprio enxerto ou do osso ilíaco.

No pós-operatório assim que as condições do paciente permitam iniciamos uma tração lateral por meio de faixas aplicadas no ápice da convexidade, no sentido de fecharmos a cunha de base maior, conseguindo-se assim uma diminuição na angulação do enxerto. Geralmente quando a perda de correção é muito acentuada fazemos de duas a três osteotomias em regiões diferentes do mesmo enxerto. A partir do décimo dia procedemos a um gesso corretivo de Risser. Em dois dos nossos casos após osteotomias e correção por tração lateral reoperamos os pacientes e fizemos a correção operatória pelo instrumental de Harrington.

A percentagem de peseudartrose em nossos casos era de 18% até setembro de 1969. Essa percentagem talvez um tanto alta é explicada pelo maior número de escolioses poliomielíticas operadas e quase todas elas com curvas lombares graves e com obliqüidade pélvica. Nos últimos dois anos a nossa percentagem de pseudartrose caiu sensivelmente, pois passamos a usar quase que sistematicamente o instrumental de Harrington com barra trans-sacral nos casos de escoliose com obliqüidade pélvica.

b) Artrodeses curtas

Como já assinalamos antes, a área de artrodese da curva primária deve compreender desde a vértebra neutra superior até a neutra inferior. Entretanto, nem sempre a vértebra limite inferior ou superior da curva primária é a neutra e, ao exame radiográfico ela se mostra rodada. Nesses casos deve-se individualizar as vértebras neutras que deverão estar situadas mais superiormente e inferiormente — acima dos limites da curva primária. Marcamos então a área de artrodese que deverá ser compreendida da vértebra neutra superior à neutra inferior.

No caso das artrodeses curtas, apesar do enxerto ósseo estar sólido a curva progride às custas do aumento da inclinação daquelas vértebras rodadas que não foram incluídas na artrodese. Ao se surpreender uma curva artrodesada incompletamente — deve-se reoperar o paciente e incluir na artrodese as outras vértebras em rotação. Quando se descobre tardiamente, isto é, quando a curva agravou-se acentuadamente procedemos à osteotomias do enxerto seguida de tração longitudinal e lateral, dez a quinze dias depois de reoperarmos o paciente para o prolongamento da área de artrodese e eventualmente para a colocação do instrumental de Harrington.

Em nossa casuística não temos nenhum caso de artrodese curta, todavia já tratamos de quatro pacientes operados em outros locais do país.

Uma paciente está usando o colete Milwaukee na tentativa de evitar o agravamento da curva superior. Duas outras foram operadas pela técnica acima descrita, sendo que em somente uma paciente usamos o instrumental de Harrington. A quarta paciente tem uma artrodese de T_5 a L_3 com instrumental de Harrington e apresenta agora uma grave obliqüidade pélvica com 75° de inclinação. O plano de tratamento para essa paciente é o seguinte:

1 — retirada do instrumental de Harrington

2 — tração esquelética supracondieana femoral no membro correspondente ao lado mais elevado da pélvis

3 — artrodese vertebral de L_3 a S_1 (inclusão do sacro)

4 — colocação de barra trans-sacral e nova haste de Harrington.

Fratura do enxerto

A fratura do enxerto ósseo pode ser consequente a uma queda ou traumatismo direto. A sintomatologia é a de dor local e o exame radiográfico em várias posições é indispensável. O tratamento é a imobilização com colete gessado. Entretanto somos de opinião que o paciente deve ser reoperado para colocação de enxerto ósseo local como se fora uma pseudartrose.

ANESTESIA PARA O TRATAMENTO CIRURGICO DAS ESCOLIOSES

A anestesia para o tratamento cirúrgico das escolioses apresenta certos pormenores decorrentes:

a) do paciente e sua patologia;
b) da cirurgia;
c) do pós-operatório.

a) a escoliose condiciona o aparecimento de deformidades graves da caixa torácica que resultam na redução de sua expansibilidade, diminuição da força muscular envolvida na ventilação, e aplicação inadequada dessa força.

Como decorrência temos uma patologia restritiva da ventilação com redução da C.V. e todas suas frações afetando a reserva e capacidade ventilatória.

Ao lado do distúrbio restritivo, podemos por deficiência dos mecanismos de limpeza da árvore respiratória — especialmente a tosse — ter acúmulo das secreções com infecção associada e possível brónquioespasmo levando a um processo obstrutivo que acrescentará nova dificuldade à ventilação.

As deformidades por vezes intensas da moléstia que condicionam assimetria anárquica do tórax podem ainda determinar distúrbio da adequação ventilação-perfusão, com reflexo sobre a capacidade de transferência gasosa do pulmão, afetando especialmente a absorção de 02, com dessaturação do sangue, o que reduzirá ainda mais as reservas respiratórias do organismo.

A avaliação do paciente é portanto muito importante para que o anestesista conheça as dificuldades que encontrará durante o ato anestésico e nos pós-operatório. É de grande validade a obtenção de um expirograma forçado que nos dirá da capacidade ventilatória do paciente.

Esses pacientes apresentarão certamente no expirograma um processo restritivo, que se não acompanhado de obstrução poderá ser compatível com uma boa evolução.

b) A cirurgia — a posição do paciente já exige do anestesista alguns cuidados especiais. O paciente será colocado em decúbito ventral estendendo-se o campo operatório da região cervical baixa à região lombo-sacra. É portanto um paciente de acesso difícil ao anestesista e todos os controles PA, PVCO, Sonda Vesical etc., devem ser rigorosamente fixados antes do posicionamento do paciente na mesa. Importantíssimo é a boa fixação da sonda endotraqueal para se evitar tanto a extubação do paciente quanto o seu aprofundamento e entubação brônquica. Deve-se cuidar para que o ventre do paciente esteja livre, que não haja compressões de membros e especialmente, que os olhos estejam protegidos de qualquer dano.

A ventilação do paciente deverá ser controlada, já pela posição do membro como pela extensão e trauma da cirurgia. De preferência essa ventilação será controlada a volume, seja manual ou mecânica pois a força exercida pelo cirurgião sobre o tórax torna muito variáveis as pressões necessárias para insuflar os pulmões.

O sangramento operatório é outro fator condicionante da anestesia. O sangramento começa com a cirurgia e se estende após ela, levando assim a consideráveis variações da volemia. Isso impõe ao anestesista a adoção de um plano anestésico superficial, que permita ao organismo lançar mão de sua capacidade adaptativa para garantir uma perfusão adequada. Os anestésicos inalatórios especialmente o protóxico de azoto associado, quando necessário a pequenas concentrações de halotano ou metoxifluorano constitue uma boa escolha. Ao lado disso, o uso de uma moderada hiperventilação, ao lado de garantir que não ocorra o oposto, a hiperventilação, reduzirá as necessidades de relaxantes musculares com dupla vantagem. Evitar que passe despercebido o acordar do paciente com retorno a consciência e a sensibilidade, o que não é incomum nas técnicas de ventilação controlada. Deixar livre toda a força muscular para as necessidades pós-operatórias da respiração. Deverá ser sempre evitada doses excessivas de opiáceos pela depressão respiratória que possa se prolongar no pós-operatório, bem como sobre doses de qualquer anestésico, tanto os barbituratos como os inalatórios.

O sangramento cirúrgico impõe ainda ao anestesista o controle cuidadoso da volemia. Esse controle se fará pela P. A. : PULSO PVC débito urinário e avaliação das perdas sanguíneas por pesagem de compressas e gases e medida do sangue aspirado. Desses são mais eficientes para comandar a reposição de sangue e avaliação das perdas e a PVC., mas por vezes mesmo eles podem nos induzir a um atrazo na transfusão sangüínea, em virtude da rapidez com que ocorre o sangramento. Assim em certas fases da cirurgia é conveniente estarmos um pouco à frente, com balanço positivo, para evitarmos surpresas. Obviamente, é de primordial importância a obtenção prévia de duas veias calibrosas de preferência cateterisada.

Os volumes transfundidos são grandes e ocasionam ainda alguns cuidados especiais.

Primeiro, a perda de calor condicionado pelo sangue refrigerado. Sempre que possível o sangue deve ser aquecido antes de ser infundido. Segundo, a acidose especialmente em sangue estocado, bem como o consumo de ions cálcio do plasma pelos anticoagulantes. Embora seja assunto controverso, nas grandes transfusões, como é o caso da cirurgia para tratamento de escoliose, convém que se faça 20 cm^3 de Bicarbonato de Sódio a 5% (+ 12 M Eq) e 5 cm^3 de Gluconato de Cálcio a 10%, para cada 500 ml de sangue transfundido.

Um terceiro problema é o da hemolise, que pode ser significativa em grandes transfusões de sangue estocado. Aqui o controle do débito urinário além de nos informar das boas condições circulatórias ainda nos revelará pela hemoglubinuria a presença de hemolise.

Nessa circunstância se impõe a forçar o fluxo urinário a custa de um diurético salino ou osmótico, com o cuidado de repor líquidos e eletrólitos decorrentes desse aumento de excreção urinária.

c) Pós operatório — os pacientes submetidos a esse tratamento cirúrgico exigem do anestesista no pós-operatório uma avaliação cuidadosa de sua capacidade ventilatória. Não se deve esquecer que o paciente será colocado em posição dorsal mais ou menos rígida com retenção da cabeça o que lhe dificultará a limpeza de sua árvore respiratória. Deve-se dispensar atenção especial durante e depois da operação para se surpreender um possível penumotórax, decorrente de trauma cirúrgico.

Na dúvida o paciente deverá permanecer intubado possibilitando o uso de uma prótese respiratória. A sedação deve ser leve especialmente para pacientes extubados a fim de se evitar depressão respiratória.

Nota:

A explanação do tema **"ANESTESIA PARA TRATAMENTO CIRÚRGICO DAS ESCOLIOSES"** foi preparado pelo Serviço de Anestesia do Hospital Samaritano de São Paulo.

TEMAS LIVRES

TRATAMENTO DAS FRATURAS DIAFISÁRIAS DE TÍBIA POR OSTEOSSÍNTESE POR COMPRESSÃO

FRANK NAOAKI **KODAMA**
JOSEDYL CAMARGO DE LIMA
Clínica Ortopédica e Traumatológica da Santa Casa de Misericórdia de Santos

Foram submetidos à osteossíntese por compressão 10 pacientes de vários grupos etários.

A idade variou de 12 até 70 anos. Somente foram submetidos à osteossíntese, casos que foram tratados de modo conservador e houve perda da redução, ou não houve possibilidade de se fazer a intervenção necessária em tempo hábil. Assim, a maioria destas fraturas (6) foram do tipo expostas. Foram feitas em primeiro tempo a limpeza cirúrgica, tentativa de redução e sutura do ferimento. Havendo perda da redução, foram submetidos posteriormente à osteossíntese por compressão. Um dos casos foi o de uma menina de 12 anos de idade, com traumatismo cranio-encefálico em que somente houve possibilidade de alguma conduta após 40 dias, quando então já havia início de formação de calo, com desvio incompatível. Os três outros casos foram fraturas do tipo fechadas.

A deambulação mais precoce foi de 5 dias e a mais demorada de 20 dias.

INTERCORRÊNCIAS

Somente um caso deambulou após 3 meses por ter havido deiscência total com exposição total da placa de compressão. Foi feito curativo com butimerina e cicatrização total neste tempo.

Um paciente abandonou o tratamento não voltando mais para o controle periódico.

RESULTADOS

Os resultados foram considerados todos bons, exceto um paciente que abandonou o tratamento. Houve edema do pé, tornozelo e terço inferior da perna e dor local que regrediram com algumas aplicações de fisioterapia (em torno de 20 aplicações de turbilhão), exceto nos 2 primeiros pacientes. Estes ficaram durante 30 dias com imobilização gessada e o edema e a dor foram mais persistentes.

Em geral, em torno do 2.° e no máximo 3.° mês, os pacientes deambularam normalmente, sem ser acompanhado de edema ou dor. O critério de alta definitiva foi mais radiológico, porque, após 3 meses, os pacientes dificilmente apresentaram qualquer queixa.

Em 2 casos foram retiradas as placas. Um caso de acidente de trabalho em que já havia cura clínica e radiológica, mas o paciente reclamava que doía muito e ao deambular, sentia a "platina" balançar. Foi dada alta 2 vezes e reaberto o acidente 2 vezes pelo mesmo motivo. Foi sugerida a retirada da placa. Esta se encontrava recoberta por tecido ósseo, de modo que foi até um pouco difícil a sua extração. Num outro caso, a placa foi retirada por ser a paciente uma jovem de 12 anos de idade, em plena fase de crescimento. Houve consolidação clínica e radiológica.

CONCLUSÃO

1 — Foi considerado um bom método de tratamento das fraturas diafisárias de tíbia, mas não deve ser generalizada para todas as fraturas. Os casos devem ser escolhidos, devendo-se tentar de início o tratamento conservador.

2 — O tempo de consolidação das fraturas não diferiu muito do das fraturas de tíbia tratadas conservadoramente, mas a recuperação funcional dos pacientes foi mais rápida que nos gessados e mais facilmente retornaram às atividades normais.

3 — O aspecto psicológico do paciente não gessado, que pode deambular-se precocemente, sem qualquer imobilização externa, movimentando todas as articulações, deve ser levado em consideração.

4 — Em paciente, em fase de crescimento, não houve qualquer inconveniente, embora o tempo de observação e o número de pacientes seja pequeno.

5 — Pela mobilização precoce das articulações, o edema e a dor das articulações, tão freqüente nos gessados, foi tão discreto

que regrediram rapidamente com algumas aplicações de fisioterapia, não atrapalhando na recuperação funcional dos pacientes. Alguns nem precisaram de fisioterapia.

Bibliografia

1 – Müller, M. E., M. Allgower, H. Willenegger, Manual de Osteossíntesis Tec. AO. 1971.

2 – Celoria, Francisco Q. P., Osteossíntesis-Compresio, 1969.

3 – Lange, Max, Afecciones del aparato locomotor, 1969.

4 – Apley, Graham A., Recente Advances in Orthopaedics, 1969.

CONTRIBUIÇÃO AO TRATAMENTO DA FRATURA-LUXAÇÃO DA COLUNA LOMBAR
APRESENTAÇÃO DE UM CURIOSO CASO

FERNANDO R. FILGUEIRAS
Prof. Adjunto da Cadeira de Ortopedia da F. M. U. BA.
MOYSÉS WOLFOVITCH
Prof. Assistente da Cadeira de Ortopedia da F. M. U. BA.

Embora não constituam novidade as fraturas-luxações da coluna lombar, pois as estatísticas revelam um índice de 20% entre os demais traumatismos da coluna, o caso presente parece-nos digno de registro, pelo fato da gravidade da lesão, do tratamento ter sido efetuado tardiamente e finalmente pelo êxito obtido com o mesmo.

CASO CLINICO

Identificação — A. L. S., brasileiro, baiano, 39 anos, solteiro, preto, trabalhador de uma firma construtora em Salvador.

História da doença atual — Informa o paciente que em 16/04/70, trabalhando no campo, empurrava um "trolley", isto é, um carro de lastro de madeira com eixo e rodas de ferro que deslizava sobre trilhos num terreno acidentado, quando, inesperadamente outro carro disparou no mesmo sentido, sem governo e veio chocar-se com aquele que o transportava, imprensando-o e evidentemente causando-lhe violento traumatismo na região tóraco-lombar, como se fosse dividi-lo ao meio. Em face à violência do choque ficou imediatamente inconsciente. Levado por companheiros a um serviço de urgência, constatou-se da existência de uma fratura do fêmur direito e ferimentos generalizados de pequena monta. Deste serviço foi transferido para o Hospital de Beneficiência Portuguesa onde seria efetuado o tratamento definitivo. Foi solicitada uma radiografia da coxa direita e efetuados os exames clínico e especializado. Foram estes os dados obtidos: paciente já consciente, estado geral satisfatório, sem sinais evidentes de choque, queixando-se de dores atrozes na coxa direita e discretas dores na região lombar. Tensão arterial 120 x 80, pulso 80 b. q. m., cheio, ritmado, mucosas normocrômicas, aparelho respiratório, circulatório, digestivo e urinário sem nenhuma alteração. Sistema nervoso, reflexos cutâneos e ósteotendínios normais. Apenas a pesquisa ficou prejudicada no M. I. D., em face à fratura do fêmur com a respectiva imobilização provisória, efetuada no primeiro socorro. Movimentação passiva e ativa normais apenas prejudicada no M. I. E.

EXAME ESPECIALIZADO
(Traumatológico)

Membro inferior direito — Aumento de volume considerável na coxa direita. Dor espontânea e provocada. Impotência funcional e rotação externa do pé. Disequalização dos membros em face ao cavalgamento da fratura do fêmur.

Coluna Vertebral — Dolorosa à palpação ao nível da L1 e L2 sem todavia exibir deformidade digna de registro a não ser discreta lordose.

Caixa torácica e membros superiores — Integridade absoluta anátomo-funcional.

Cabeça — Ferimento lácero-contuso na região labial superior, de pequenas proporções.

Estudo radiológico — Fêmur direito — Fratura do 1/3 médio com desvio longitudinal (cavalgamento).

Diagnóstico — Politraumatizado — Ferimento lácero-contuso ao nível da região labial superior mais contusão com escoriações generalizadas pelo corpo. Fratura do 1/3 médio do fêmur direito com desvio longitudinal. Contusão da região lombar. (?)

Tratamento — Em face às intensas queixas do paciente em torno do fêmur fraturado, houve uma omissão imperdoável, qual seja, de não solicitação imediata de um estudo radiológico da coluna lombar, sede inicial do traumatismo. A referida omissão redundou um grave erro de conduta, que poderia ser irrecuperável como veremos mais adiante.

Em 17/04/70, o paciente submetou-se à uma osteossíntese do fêmur direito por encavilhamento intramedular, com calha de Kuntscher, sob narcose por inalação. Imobilização pós-operatória em tala gessada posterior cruro-podálica.

O pós-operatório decorreu sem a menor alteração, todavia, o paciente deixou de se

queixar da coxa fraturada para se referir agora a dores discretas na região lombar, levando-nos a solicitar um estudo radiológico da coluna. Uma triste surpresa nos foi revelada, gravíssima, isto é, a existência de fratura luxação de L3 sobre L4 sem mínimo distúrbio radicular, pois a lesão era abaixo do cone e epicone medular. Diante do achado acima referido, que só foi evidenciado tardiamente por uma omissão que nos cabe a responsabilidade, imperdoável, todavia, humana..., propusemos a correção cirurgica. A nossa indicação não foi aceita pelo paciente, que se recusou peremptoriamente ao tratamento, em face a vários motivos, inclusive medo da intervenção. Este impasse perdurou por vinte e dois dias, quando, às custas de uma catequese beneditina conseguimos o seu consentimento.

Em 31/05/70, levamos o paciente ao Centro Cirúrgico para a intervenção, que pode ser sintetizada no que se segue: sob narcose por inalação, paciente em decubito dorsal. Incisão por planos, para mediana, para retal interna à esquerda pubo-umbilical, extendendo-se para cima até o terço inferior da linha xifo-umbilical. Aberto o peritônio, as alças delgadas foram aglutinadas nos flancos e hipocôndrios e protegidas com compressas grandes, embebidas em soro fisiológico morno. Descoberta a coluna lombo-sacra, incisamos o folheto peritonial posterior de revestimento e dissecamos as estruturas vasculares que cavalgavam o foco da fratura, aorta à esquerda e a veia cava à direita. Notamos de logo o ligamento vertebral anterior tenso, de coloração violácea e uma eminência óssea fazendo protusão sob o referido ligamento, protuberância esta, que nada mais era, senão, o corpo vertebral de L3 que cavalgava L4. Incisamos o ligamento vertebral em H, dando vazão à grande quantidade de coágulos. A seguir, procuramos mobilizar o foco da fratura-luxação com auxílio de movimentos de flexão da mesa operatória e ao mesmo tempo, com a ajuda de uma alavanca, procuramos mobilizar o corpo vertebral de L3, tentando conseguir a redução da luxação. Esta manobra foi laboriosa por vários motivos: tempo decorrido do acidente, contratura muscular de defesa, acomodação à nova posição, fibrose e além do mais o encurtamento dos vasos (aorta e veia cava) que poderiam sofrer um estiramento com a manobra e romperem-se. Finalmente, a possibilidade no ato da redução do pinçamento de raízes que seguiam certamente um trajeto sinuoso acomodando-se à nova posição. Em face a estes perigos eminentes, procedemos a correção com a máxima prudência, lenta e progressivamente, até que conseguimos o que pretendíamos: a redução perfeita. Conseguida a redução como proceder a seguir? Extirpamos todo o disco intervertebral (L3 — L4) roto, descorticamos a face inferior de L3 e superior de L4 e interpomos um enxerto esponjoso retirado da asa do ilíaco esquerdo (em toda sua espessura) de forma quadrangular e colocamos no espaço correspondente ao disco extirpado. Encaixado o enxerto, partimos para a fixação das vertebras para que não houvesse uma recidiva da luxação, através de dois grampos de Blout, com o que se obteve uma fixação bastante sólida. Terminado este importante tempo operatório, suturamos o ligamento vertebral anterior, em seguida, sutura do peritônio parietal posterior. Após revisão cavitária e exposição das vísceras em suas posições, foi suturada a parede abdominal por planos. Imediatamente após a operação o paciente é colocado num leito gessado tóraco-crural. O pós-operatório foi absolutamente tranqüilo, sem distensão abdominal, retenção urinária, hipertermia, etc. A imobilização em leito gessado durante noventa dias, após o que teve alta hospitalar usando colete ortopédico. A deambulação só foi permitida cento e oitenta dias após a operação, com uso de colete ortopédico e auxílio de bengalas canadenses.

Durante o tempo que esteve em repouso no leito gessado fez tratamento fisioterápico no sentido de recuperar o M. I. D. operado.

Atualmente, exibe discreta rigidez do joelho D., todavia sem a mais mínima queixa quanto à coluna.

COMENTÁRIOS

Este curioso caso apenas foi trazido à apreciação dos colegas, com a finalidade de alertar àqueles que porventura ainda não se encontraram diante de tal situação.

A redução cirúrgica pode ser realizada com absoluta segurança e facilidade por via anterior, o que seria impossível por via posterior, lógico, levando em conta os cuidados anteriormente referidos; a fixação com os grampos de Blount além de simplicidade da aplicação é de absoluta segurança e o pós-operatório é absolutamente tranqüilo. Finalmente, diante de um politraumatizado, não nos limitamos a atender suas maiores queixas, façamos um estudo mais rigoroso do acidentado, porque nem sempre a afecção mais grave é aquela que causa maiores sintomas, levando-nos a cometer erros imperdoáveis, dos quais agora nos penitenciamos de ter praticado, mas que, em tempo, corrigimos com êxito absoluto.

LESÕES TRAUMÁTICAS DO PLEXO BRAQUIAL

EDMUR ISIDORO LOPES
VILNEI MATTIOLI LEITE
LUIZ AFONSO PEREIRA
Pavilhão Fernandinho Simonsen — Departamento de Ortopedia e Traumatologia da Faculdade de Ciências Médicas da Santa Casa de São Paulo

As lesões traumáticas do plexo branquial trazem para o paciente conseqüências danosas tanto para o lado funcional como psíquico, pois freqüentemente os deficits motor e sensitivo são irreversíveis e há um longo tempo para uma recuperação muitas vezes parcial.

A grande maioria dessas lesões é causada por acidente de trânsito, principalmente por veículos do tipo motocicleta onde o paciente fica completamente desprotegido e recebe trauma diretamente nos membros superiores.

Consultando a literatura, verificamos que ainda há controvérsias quanto à indicação da cirurgia.

Há acordo sobre a necessidade de exploração cirúrgica quando o plexo braquial foi lesado diretamente por um ferimento aberto. A controvérsia existe quando a lesão é causada por mecanismo indireto, nas distensões e estiramentos. Nestes casos há autores que não indicam a cirurgia por acharem que no cômputo geral os resultados são os mesmos com ou sem exploração cirúrgica.

Quanto aos autores que indicam a cirurgia, ainda não há uniformidade quanto à época da exploração. Há autores que aconselham a exploração precoce e mesmo de urgência, nos primeiros dias, e outros que ela deva ser feita após 3 meses e mesmo após um ano de lesão.

A tendência mais atual, conforme os trabalhos mais recentes, é a exploração cirúrgica nas primeiras semanas desde que não hajam sinais evidentes de recuperação.

O diagnóstico deve ser o mais exato possível, quanto ao nível da lesão e quanto aos troncos atingidos. Deve ser feito um apurado exame muscular e um mapeamento das áreas de alteração da sensibilidade. No nosso serviço utilizamos esta papeleta de observação. Os exames subsidiários mais indicados são a mielografia cervical e a eletromiografia dos musculos paravertebrais cervicais, sendo que o primeiro só tem valor quando realizado nos primeiros dias.

No Pavilhão Fernandinho Simonsen Departamento de Ortopedia e Traumatologia da Faculdade de Ciências Médicas da Santa Casa de São Paulo, foram atendidos 16 casos a partir de março de 1970, portanto a pouco mais de um ano e meio.

Quatro casos foram por ferimento direto no plexo, sendo três produzidos por projétil de arma de fogo e um por faca. Três casos produzidos por queda, sendo que em dois houve fratura do colo do úmero. Oito casos por acidente de trânsito, sendo dois por queda de motocicleta e seis por atropelamento. Um caso por lesão iatrogênica.

Todos esses casos foram atendidos tardiamente. Apenas um chegou ao serviço com uma semana de lesão. Dos outros o mais recente tinha três meses de trauma e o mais antigo cêrca de um ano.

Não foram operados dois casos, um por lesão de arma de fogo que regrediu espontaneamente e um que abandonou o serviço. Todos os outros casos foram submetidos à cirurgia.

Dos casos produzidos por lesão direta, dois estão evoluindo bem e um é ainda recente para qualquer melhora. Houve possibilidade de reparação cirúrgica. O caso não operado também evolui bem.

Nos casos produzidos por queda, em dois não houve seguimento pois, abandonaram o Serviço. Um apresenta melhora do quadro sensitivo e motor, após ter sido feita a neurolise das raízes do tronco primário inferior.

Nos casos em que a lesão ocorreu em acidente de trânsito foi impossível fazer qualquer tipo de reparação em três casos, pois havia arrancamento intraforaminal. Um caso abandonou o tratamento, nos outros quatro foi possível fazer neurolise em dois e neurorrafia em dois. Houve melhora notadamente da parte sensitiva em três e na parte sensitiva e motora em um caso.

Nos casos em que houve possibilidade de reparação cirúrgica, foi iniciada a fisioterapia após a retirada dos pontos e pele ou após

três semanas no caso em que foi feita a osteotomia da clavícula.

Quando não houve possibilidade de reparação cirúrgica passamos logo às cirurgias paliativas.

Passamos a mostrar alguns casos:

Paciente J. E. B. acidentado em motocicleta com atrofia e paralisia dos abdutores do ombro e flexores do cotovelo. Após ser verificada a lesão do tronco primário superior justaforaminal passamos a cirurgias paliativas; começando com a cirurgia de Steindler para a flexão de cotovelo.

Paciente S. S. N., lesão por arma branca. Apresentava paralisia a atrofia dos abdutores do ombro, extensor do cotovelo e extensores do punho. Com anestesia na área do nervo radial. Submetido à cirurgia, foi encontrada lesão do tronco rádio cincunflexo e feita a neurorrafia. Paciente apresenta recuperação quase total da parte motora e com área de anestesia em regressão.

Paciente M. B. R., lesão por atropelamento com paralisia dos flexores do cotovelo e área de anestesia na face externa do antebraço. Submetido à cirurgia encontrada ruptura do nervo musculocutâneo, foi feita neurorrafia. Aqui vemos no pós-operatório imediato com grande atrofia do bíceps. Após um ano e meio a força muscular se aproxima do normal mais ainda há pequena área de anestesia.

COMENTÁRIOS

As lesões do plexo braquial, ocorrem principalmente em pessoas em plena atividade, com uma média de 33 anos na nossa série. Daí o interesse maior no seu tratamento.

Observa-se que todos os casos, exceto um, foram atendidos tardiamente.

O diagnóstico exato e o nível exato da lesão são essenciais para estabelecer o prognóstico. Contamos para isso com um exame clínico acurado e exames subsidiários. A exploração cirúrgica é o exame mais exato para o diagnóstico. Esta exploração tem que ser precoce, na segunda ou terceira semana, desde que não hajam sinais evidentes de recuperação. Mesmo numa neuropraxia há melhora após a retirada de coágulos e libertação dos troncos nervosos.

Nos casos em que não haja a possibilidade de reparação cirúrgica, o que é mais freqüente em todas as estátisticas, chegando até 80% em acidentes de trânsito, já podemos optar por uma cirurgia paliativa ou mesmo uma amputação sem aguardar muito tempo para tal indicação.

São evidentes as vantagens de uma reparação cirúrgica precoce, principalmente uma recuperação motora.

Os resultados destes casos são parciais, pois o mais antigo tem apenas um ano e meio da cirurgia, e mostram em três casos uma melhora quase total do quadro motor.

Concluímos que para o tratamento desse tipo de lesão, que tende aumentar entre nós, é essencial uma terapia intensiva desde o início: exploração cirúrgica precoce na segunda ou terceira semana e fisioterapia para evitar as anquiloses e rigidez articulares.

TRATAMENTO DO PÉ EQUINO ESPÁSTICO

NICOLAU MEGA
Prof. Associado de Ortopedia da PUCRJ — Chefe de Clínica da Cl. Ortopédica do H. S. Zacarias. Rio de Janeiro

De acordo com o temário do XVIII Congresso da Sociedade Brasileira de Ortopedia e Traumatologia, apresentaremos um trabalho que traduz a experiência da Clínica Ortopédica do Hospital São Zacarias do Rio de Janeiro — Serviço do Prof. Haroldo R. Portella, à qual pertencemos como Chefe de Clínica, no "Tratamento Cirúrgico do Pé equino Espástico" encontrado nas paralisias cerebrais infantis.

É do conhecimento geral a dificuldade, mesmo lançando mão dos métodos cruentos, em conseguirmos resultados definitivos nestes pacientes. Tal fato levou-nos a fazer várias tentativas com diferentes técnicas e nos entusiasmamos na correção cirúrgica desses pés pelo método do "Alongamento do Tendão de Achilles com Fixação Óssea".

Em trabalho relatado no XI Congresso Nacional de Medicina da Academia Nacional de Medicina, realizado no Rio, de 7 a 14 de julho de 1962, onde obtivemos "Menção Honrosa", em colaboração com os Drs. Haroldo R. Portella e J. C. De Felippe Moreira, sob o título "Considerações sobre o Tratamento Cirúrgico da Encefalopatia Infantil", chamávamos a atenção para os bons resultados obtidos com essa técnica.

Cholder, Scholder-Dumur e Saudan publicaram na "Révue de Chirurgie Othopédique e Reparatrice de l'Appareil Moteur", em 1957, monografia na qual descrevem a técnica e apreciam os resultados obtidos com a mesma. Analisam 31 casos, incluindo 3 débeis mentais graves, tendo conseguido 15 excelentes resultados, 10 bons, 2 medíocres e 4 maus, estando entre estes últimos os 3 débeis.

O objetivo deste alongamento tendinoso e sua ancoragem óssea visa corrigir o equinismo e neutralizar as contrações espásticas responsáveis pelas recidivas.

A conduta inicialmente descrita por estes Autores foi a seguinte:

1 — Incisão parachiliana interna.

2 — Destacamento de uma lingüeta interna do tendão de Achilles, seccionada inferiormente e mantida na sua continuidade proximal.

3 — Incisão na face anterointerna da perna para atingir a tíbia que é perfurada.

4 — Passagem da lingueta tendinosa pelo conduto ósseo e sutura sobre si mesma.

5 — Fixação com ponto metálico da base da lingueta ao resto do tendão, para evitar o esgarçamento do corpo muscular.

6 — Fechamento por planos.

Somente nos casos graves fazem, também, o alongamento do tendão de Achilles.

Após executarmos em vários pacientes esta técnica, introduzimos, em nosso Serviço, modificações que nos parecem muito práticas. Constam de:

1 — A incisão é única ao longo do tendão de Achilles, para mediana interna.

2 — Não perfuramos a tíbia para a fixação da lingüeta, porém, abrimos leito posterior nesse osso, onde ela é fixada com pequeno grampo metálico, tipo Blount, após cobertura com o retalho pedunculado osteoporiosteo e voltando sobre si suturada como reforço.

3 — Em nossos pacientes achamos necessário fazer em todos o alongamento tendíneo, além da fixação óssea, o que se consegue facilmente com a secção longitudinal do tendão de Achilles em três tiras, duas para o alongamento e uma para a fixação. Damos o ponto da base tendíneo-carnosa para evitar o esgarçamento.

Com estas variações introduzidas a técnica torna-se mais fácil e o tempo cirúrgico é consideravelmente diminuído, sem prejuízo do método.

Concluindo afirmamos que:

1 — Indicamos a operação de alongamento do tendão de Achilles com fixação óssea nos casos de pés equino-espásticos na Paralisia Cerebral devido aos excelentes resultados obtidos.

2 — A via de acesso é sempre por incisão única.

3 — Com a ancoragem do tendão fazemos, também, o seu alongamento, tendo sempre em mente a vantagem de um discre-

to equinismo para a estabilização do joelho na marcha. Não superalongar para evitar o talismo.

4 — Fixamos a lingueta tendinosa em leito preparado na face posterior da tíbia, levantando pequeno retângulo osteoperiosteo no sentido longitudinal do osso e mantido pelo lado superior em continuidade com o mesmo. Além de usarmos os grampos metálicos prendendo este retalho e a lingueta, a suturamos sobre si mesma.

5 — Mantemos o paciente no pós-operatório cerca de 4/5 semanas com aparelho-gessado.

6 — Constitui contra-indicação formal a debilidade mental grave, pois impede uma adequada recuperação funcional por impossibilidade de cooperação eficiente por parte do paciente.

BIBLIOGRAFIA

1 — Portella, H. R., Mega, N. e De Felippe Moreira, J. C. — "Considerações sobre o tratamento cirúrgico da Encefalopatia Infantil" — Relatado no XI.º Congresso Nacional de Medicina, Rio, 7/14 julho de 1962. Laureado com "Menção Honrosa".

2 — Scholder, J. C., Sholder-Dumur, C. e Saudan, Y. — "Technique et Resultats du Freinage du tendon d'Achilles dans le traitement de l'Equinisme Spastique des Paralysés Cérébraux" — Revue de Chirurgie Orthopedique et Réparatrice de l'Appareile Moteur, tome 43, n.º 1, 72, janvier-mars 1957.

FRATURAS DO PLANALTO TIBIAL

RUBENS RODRIGUES
OSMAR PEDRO ARBIX DE CAMARGO
Departamento de Ortopedia e Traumatologia da Santa Casa de São Paulo — Pavilhão Fernandinho Simonsen

A importância da traumatologia no mundo atual aumenta progressivamente, e a recuperação do acidentado de um modo rápido e definitivo tornou-se fundamental.

O aparecimento de técnicas cirúrgicas utilizando novos materiais de síntese, aliadas a uma experiência maior em fisioterapia motivou-nos a realizar um levantamento dos casos tratados no Departamento de Ortopedia e Traumatologia da Santa Casa de São Paulo, Pavilhão Fernandinho Simonsen.

Este trabalho teve por finalidade mostrar a diversidade de orientação terapêutica das fraturas do Planalto Tibial propondo-se um novo tipo de tratamento baseado na movimentação precoce do joelho, denominado Tração-Mobilização, que através de diversas publicações recentes tem sido evidenciada como a melhor conduta terapêutica.

De 1968 até a presente data atendemos a 51 pacientes com fraturas do planalto tíbial, sendo que um deles apresentou fratura nos dois joelhos, perfazendo o total de 52 casos. Quanto ao sexo existe uma predominância nítida do masculino. Observamos também que a maioria dos pacientes encontram-se na faixa dos vinte aos sessenta anos, que corresponde à vida ativa de trabalho perfazendo 78% dos casos. Não existiu predileção por um determinado membro, como ocorre em outros tipos de fraturas, e as fraturas do planalto lateral e bilaterais são bem mais freqüentes que as de planalto medial.

Através de estudo radiológico comprovamos que 75% dos casos mostraram desvio apreciável, verificando-se uma tendência em tratar-se conservadoramente, pois, 64% foram assim tratados, e somente 25% foram submetidos a intervenção cirúrgica.

É interessante frisar que não somente o tratamento conservador, mas em todos os tipos de tratamentos adotados foram *complementados com aparelho de gesso por tempo variável*. Nos casos tratados por manipulação, a mesma foi feita sob anestesia geral ou raquidiana; *nos casos tratados com tração esquelética não houve movimentação ativa ou passiva no leito.*

Notou-se uma grande variação no material de síntese utilisado: parafusos de Webb, fios de Steinmann, fio de aço, parafusos de Sherman e grampos de Blount.

Quanto às complicações, uma lesão vascular foi durante o traumatismo e a outra foi durante a cirurgia. Ambos os casos evoluíram bem, sendo feita a trombectomia e recanalização mediante enxerto livre de safena, e a osteossíntese num só tempo cirúrgico.

Classificamos as fraturas de acordo com a classificação de Duparc e Ficat. Assim quanto ao lado temos as fraturas do planalto lateral, medial e as bilaterais. Quanto ao desvio temos as fraturas com afastamento, onde ocorre um alargamento da área de apoio; fraturas com afundamento, nas quais ocorre um desnivelamento da superfície articular por interpenetração das trabéculas esponjosas. e finalmente os casos mistos.

Acentuamos novamente que em todos os casos tratados por cirurgia, redução incruenta ou de modo conservador, seguiu-se uma imobilização gessada por tempo variável até completar-se a consolidação.

Na maioria dos casos notamos como sequela uma maior ou menor rigidez articular.

Para obtermos uma boa recuperação funcional, julgamos ser necessária a redução da fratura, cruentamente ou não, sempre que ocorrer um alargamento da área de apoio maior que 5 mm, ou um ângulo de afundamento maior que 5 graus.

O material de síntese utilizado deverá, satisfazer as necessidades que o tipo de fratura exige.

Seja qual for o tratamento instituido, iniciar-se-a a tração-mobilização cujo objetivo é reduzir ao mínimo a rigidez articular e as atrofias musculares decorrentes do desuso. É óbvio que se existirem outras fraturas associadas que não permitam a movimentação precoce, a tração mobilização estará formalmente contra-indicada.

A osteíte de calcânio provocada pelo fio de tração é a principal complicação do método, podendo ser evitada se for utilizada a técnica que exporemos a seguir.

Na instalação da tração mobilização, iniciamos pela introdução sob anestesia local, de um fio de Steimann com 5 mm de diâmetro, com ponta de três faces, a martelo, no calcâneo, da face medial para a lateral, em um ponto situado 3 cm distal do ápice do maléolo medial e 15 mm posterior a uma linha paralela à diáfise de tíbia passando pelo ápice do seu maléolo.

Instala-se a seguir um estribo giratório tipo Steinmann. O fio grosso, introduzido a martelo e o estribo giratório, visam diminuir a dor e evitar a osteite de calcâneo, permitindo a movimentação do joelho sem que ocorra a rotação do fio no osso.

O paciente será colocado numa férula retilínea de Bohler, com ângulo de 30 graús, sendo feita tração com cerca de 4 kg, mantendo-se o antepé em posição neutra por meio de uma contratração com peso de 1 kg.

Imediatamente serão iniciados movimentos ativos de flexão do joelho. A tração mobilização persistirá por um período variável de 30 a 80 dias, dependendo da gravidade do caso. Abandonando o leito, o paciente iniciará marcha sem apoio, durante o período de 20 a 40 dias, sendo depois liberado para a marcha com carga, após controle radiológico que demonstre consolidação total.

PÉ TORTO CONGÊNITO INVETERADO

GERALDO MATIAS MARTINS
JAMIL CHATI SOBRINHO
São Paulo

O pé torto congênito inveterado é a denominação dada ao pé equinovaro congênito que não recebeu tratamento ou que foi tratado inadequadamente, e é caracterizado por deformidades irredutíveis de adução, varismo e equinismo, com deformidades ósseas e que apresenta apoio em uma bolsa na borda lateral do pé, hiperqueratótica. Esta situação é definida e, em geral, após os 7 anos de idade.

O presente trabalho é a comunicação de dois métodos de tratamento utilizado no Pavilhão Fernandinho Simonsen da Santa Casa de São Paulo.

A situação patológica do pé torto inveterado não permite, em quase sua totalidade, o restabelecimento de uma estrutura anatomo-funcional satisfatória, sem que haja intervenção sobre os tecidos ósseos, isto é, ressecação óssea propriamente dita. Entretanto, a correção cirúrgica pela artrodese modelante do tarso como tempo único, levaria à diminuição significativa do tamanho do pé.

Os dois métodos aqui descritos, visam levar o pé a uma correção prévia à artrodese, diminuindo a quantidade de osso a ser ressecado para a correção e estabilização final.

O primeiro método empregado desde 1948, consiste na correção com aparelho gessado pelo método de Kite modificado e cerca de 150 pés foram tratados por esta técnica.

O método consiste no seguinte:

1 — Preparo da pele com Benjoim ou Mastisol e colocação da flanela;

2 — Confecção do sapato gessado, onde deve haver perfeito ajuste anatômico do gesso.;

3 — O aparelho gessado é então completado;

4 — Sobre o gesso é marcada a cunha que deve cair sobre a bolsa de apoio;

5 — Preparada a cunha, devemos expor totalmente a pele;

6 — É feita então a correção do pé, empregando força normal;

7 — O local da cunha é coberto com algodão e é fixada a posição com gesso; o mesmo aparelho é utilizado para 3 cunhas;

Por este método conseguimos, por vezes, uma correção bastante satisfatória. O período total de tratamento, incluindo a correção gessada e a artrodese complementar varia de 8 meses a 2 anos; entretanto, em alguns casos, embora rígido o pé pode manter-se sem artrodese, mas isto é execeção à regra. Por outro lado, temos que considerar que nos casos bilaterais, este tempo dobra, pois temos que tratar um pé por vez para que o paciente possa se locomover com muletas.

Poucas são as complicações, como escaras benignas provocadas pelo gesso, pseudartrose e necrose asséptica de talus.

Estes são alguns casos por nós tratados:

Caso 1 Caso bilateral de pé torto inveterado, onde foi feita correção com aparelho gessado. Após 11 meses de tratamento, a correção é praticamente total. Foi feita dupla artrodese do tarso, e notamos que existe uma imagem da pseudartrose na articulação talonavicular D. O tempo total de tratamento neste caso foi de 14 meses.

Caso 2 — Caso de pé torto inveterado bilateral. Após 6 meses de tratamento com correção gessada, notamos uma posição de equino resistente, que se mantém após 17 meses de correção gessada. Foi feita a artrodese e o aspecto após o tratamento mostra hipercorreção do pé E, embora assimétrico. O tempo total de tratamento foi de 29 meses ou seja, 2 anos e 5 meses.

Caso 3 — Caso de pé torto inveterado bilateral, tratado simultâneamente. Foi feita artrodese, cujo resultado imediato foi muito bom. Houve peseudartrose do lado E e o tempo total de tratamento foi de 14 meses.

O segundo método por nós apresentado, utilizado em nossos serviços há pouco mais de 1 ano, consiste na libertação de partes moles do pé, seguindo a técnica de Codivilla, como tempo inicial de tratamento, seguida após 15 dias da cirurgia de correção gessada pela mesma técnica anterior, finalmente complementado com dupla artro-

dese modelante do tarso. Cerca de 20 casos preenchem a nossa estatística.

Este método abreviou o tempo de tratamento para 2 a 4 meses de correção gessada, somado ao tempo de consolidação da artrodese, resultando portanto o período total do tratamento em 5 a 7 meses, com nítida vantagem sobre o método anterior.

As complicações são as mesmas do primeiro método, acrescidas de eventuais complicações operatórias.

Eis alguns casos assim tratados:

Caso 1 — Caso de pé torto inveterado bilateral em que o pé direito foi tratado por este último método e o esquerdo pelo anterior. O tempo de correção gessada foi de 21 dias, o que é excepcional. Foi feita a artrodese e o resultado final foi satisfatório. O tempo total de tratamento foi de 3 meses e 19 dias.

Caso 2 — Caso unilateral, em que após libertação de partes moles foi feita correção gessada e após 2 meses e meio, feita a artrodese. O resultado final foi conseguido após 5 meses e 7 dias de tratamento

Caso 3 — Caso unilateral em que foi feita correção gessada após libertaçao de partes moles e feita artrodese. O tempo total de tratamento neste caso foi de 7 meses e 9 dias.

Caso 4 — Finalmente mostramos o aspecto final de tratamento de um caso em que foram empregadas técnicas diferentes para cada pé: o pé direito foi tratado por este último método e o esquerdo por um terceiro método que está sendo atualmente empregado no Pavilhão Fernandinho Simonsen e que consiste na pan-artrodese, com astragalectomia e alongamento de partes moles em um só tempo.

TRATAMENTO DAS FRATURAS FECHADAS DO TORNOZELO

OSMAR AVANZI
JOSÉ LUIZ DE ALMEIDA MELO
Departamento de Ortopedia da Santa Casa de São Paulo — Pavilhão Fernandinho Simonsen

A preocupação com a diversidade das classificações dos variados traumatismos do tornozelo, levou-nos a rever a literatura na procura de uma classificação que, fundamentada na etiopatogenia das lesões, facilitasse a compreensão das mesmas.

Em textos revistos, observamos que geralmente o mecanismo pelo qual se fundamenta as classificações dos traumas do tornozelo, se baseia em movimentos do pé em torno de dois eixos perpendiculares entre si: Um horizontal e anteroposterior; o retropé gira em torno deste eixo levando a extremidade as posições de varo e valgo que se excedendo as excursões normais provocariam as chamadas fraturas por supinação ou pronação. O segundo eixo é vertical e segue o eixo da perna e os movimentos do pé em torno deste eixo, em rotação interna ou externa, explicam as fraturas do maléolo posterior nas lesões associadas em valgo ou varo do tornozelo. Verifica-se entretanto que estes movimentos tem respectivamente as articulações subtalar e mediotarsiana por localização enquanto que as lesões se apresentam na articulação talo crural, e, por não crermos na justificativa de que "a contração reflexa dos músculos, no instante do trauma, transformando o pé em alavanca rígida que transmite o movimento ao tornozelo para explicar as lesões da articulação talo crural, aceitamos a classificação proposta por Lauge Hansen que considera na etiologia das lesões não supostos movimentos dos pés, pois seria necessária uma força descomunal para, aplicada em um braço de alavanca tão pequeno, vencer e romper o encaixe do tornozelo, e sim, movimentos do corpo em torno do eixo da perna, estando o pé fixado ao solo.

A classificação de Lauge Hansen foi fundamentada em experiências anatomocirúrgicas radiológicas e propõe quatro mecânismos que justificam as lesões da pinça maleolar, morfologicamente característicos e obedecendo a uma seqüência uniforme de tal modo que, sendo a última lesão representada por uma fratura, as lesões intermediárias podem ser deduzidas. Na nomenclatura proposta pelo mesmo o primeiro nome se refere ao movimento que provocou a lesão enquanto que o segundo nome a lesão em si.

CLASSIFICAÇÃO DE LAUGE HANSEN

1.° Rotação externa do pé supinado

O corpo gira segundo o eixo vertical da tíbia para dentro, assumindo como conseqüência o pé uma atitude de rotação externa. As lesões se produzem em quatro estágios segundo a seguinte seqüência:

1.° estágio — Rotura do ligamento tíbiofibular anterior ou avulsão de fragmento ósseo da inserção tíbial ou fibular deste ligamento.

2.° estágio — Fratura helicoidal e supramaleolar da tíbula a partir do plano horizontal que passa pela superfície do estrágalo.

3.° estágio — Fratura do maléolo posterior da tíbia com destacamento de fragmento de dimensões variáveis.

4.° estágio — O ligamento deltóide que no início estava relaxado pela supinação do retropé, entra em tensão levando a sua rotura ou fratura do maléolo tibial.

2.° rotação externa do pé pronado

O corpo gira em rotação interna em torno do eixo da tíbia estando o pé em pronação. Como conseqüência da rotação interna do corpo o pé assume uma posição de rotação externa. As lesões também se produzem em quatro estágios na seguinte seqüência:

1.° estágio — O ligamento deltóide em tensão se rompe ou ocasiona fratura do maléolo tibial.

2.° estágio — Rotura dos ligamentos tíbeo fibulares anteriores e interósseos, permanecendo íntegro o ligamento tíbeo fibular posterior.

3.° estágio — Fratura da diáfise fibular em nível tipicamente situado a 6 ou 7 cm dc maléolo lateral. O traço de fratura é oblíquo

curto. Pode excepcionalmente situar-se ao nível do colo da fíbula como acontece na clássica fratura de Maissoneuve.

4.º estágio — Fratura da margem posterior da tíbia com desprendimento de fragmento ósseo e rotura do ligamento tíbio fibular posterior.

3.º Abdução do pé pronado

Estando o pé fixo em pronação, o corpo cai para fora segundo o eixo da tíbia. As lesões se produzem em três estágios segundo a seguinte freqüência:

1.º estágio — Fratura transversal do maléolo medial ou rotura do seu equivalente, o ligamento deltóideo.

2,º estágio — Rotura dos ligamentos tíbeo fibulares anteriores e posteriores com ou sem avulsão de delgada lámina óssea da tíbia.

3.º estágio — Fratura do maléolo lateral a 2 ou 3 cm para cima da interlinha, freqüentemente com destacamento triangular da cortical lateral da fíbula.

Fratura por abdução do pé pronado.

Controle de tratamento com redução incruenta e gesso.

4.º adução do pé supinadc

O pé está fixado em posição de supinação enquanto que o corpo cai para dentro segundo o eixo da tíbia. As lesões se produzem em dois estágios segundo a seguinte seqüência:

1.º estágio — Rotura do ligamento colateral externo ou fratura do maléolo externo ao nível da articulação talo crural, cujo traço é sensivelmente horizontal.

2.º estágio — Fratura oblíqua ou vertical do maléolo medial.

Fratura por adução do pé supinado.

Controle do tratamento com redução incruenta o gesso.

MATERIAL E MÉTODOS

Compilamos 103 fichas de pacientes atendidos — S-15 — no Departamento de Ortopedia, Pavilhão Fernandinho Simonsen do Hospital da Sta. Casa de São Paulo, durante o período de abril de 1963 a julho de 1971. Selecionamos 82 casos que foram classificados nos 4 tipos de Lauge Hansen, não incluindo os 15 restantes por deficiência principalmente na documentação radiologica dos mesmos. De outro modo, pelo fato de nos estágios iniciais dos diferentes tipos não apresentarem caracteres rádiológicos que permitam a sua classificação, foram considerados apenas os estágios finais que apresentam quadro radiológico definido.

S-15 — Constatamos que o mais freqüente tipo de fratura é o de Rotação Externa Supinação, seguido pelo de Rotação Externa Pronação enquanto que os demais se equivalem em aproximadamente 10% do total das fraturas.

S-16 — Para o controle dos resultados de tratamento utilizamos o critério de redução radiológica de Malka e Taillard. Verificamos que as fraturas por Rotação Externa Supinação assim, como as por Adução Supinação apresentam melhores resultados com a redução incruenta que as por Rotação Externa Abdução e Abdução Pronação. A incidência de resultados regulares não preocupa desde que o mesmo leva a indicação de redução cirúrgica.

CONDUTA PARA AS FRATURAS FECHADAS DO TORNOZELO

No Serviço, na maioria dos casos, com exceção daqueles em que outras condutas por lesões associadas se fazem imperiosas, se pratica a tentativa de redução incruenta imediata, com anestesia local, segundo a técnica de Bohler, seguindo-se à contenção em aparelho gessado cruto podálico. Na confecção deste deve observar-se os seguintes princípios:

1.º — A articulação do tornozelo é essencialmente trocloar, realizando movimentos de flexo-extensão. Os movimentos de prono supinação do pé são devidos à articulação subtalar enquanto que a abdução e a adução se fazem nas articulações de Chopart e Linsfranc. Portanto, o deslocamento do astrágalo não pode ser corrigido com a pronação ou supinação do ante pé e sim, deslocando todo o conjunto para a linha média.

2.º — Na dorsiflexão do tornozelo os maléolos tendem a se afastar ou seja, a distância bimaleolar aumenta, enquanto que na flexão plantar esta distância diminui — o encaixe maleolar fecha-se ativamente por ação muscular. Daí, no aparelho gessado, a planta do pé deve formar um ângulo de 95° a 100° com o eixo longitudinal da perna.

O período de imobilização é de 6 a 8 semanas sem deambulação após o que se permitem a marcha com bota seguida de fisioterapia para a articulação..

Se há fracasso com a redução incruenta se indica a redução a céu aberto e de há pouco se tem iniciado a utilizar a técnica de compressão de Muller usando-se para a contenção cirúrgica das fraturas parafusos de compressão ou S-16 cerclagem de compressão ancorando-se S-17 o arame de cerclagem em dois fios de Kirschner.

TRATAMENTO DO PÉ TORTO CONGÊNITO INVETERADO PELA ASTRAGALECTOMIA

BARTOLOMEU BARTOLOMEI
MARCIO DE VUONO
Pavilhão Fernandinho Simonsen da Santa Casa de São Paulo

O pé torto congênito é uma das malformações mais freqüentes e. devido às dificuldades do seu tratamento apresentam grande interesse ortopédico.

À medida que passam os anos torna-se cada vez mais difícil a redução completa das deformidades e a obtenção de um pé funcionalmente normal. Isto somente é possível naqueles casos tratados desde os primeiros dias de vida e quando as deformidades não são muito intensas.

No Pavilhão Fernandinho Simonsen da Santa Casa de São Paulo, usamos de preferência o tratamento incruento pelas cunhas de Kite nas crianças de baixa idade. Insistimos neste tratamento durante alguns meses até obtermos a correção completa ou então verificarmos que há uma resistência osteoligamentar muito forte que impede a correção com manobras suaves. Nestes casos preferimos associar uma intervenção cirúrgica simples como a tenotomia do Tendão de Aquiles para podermos completar a redução incruentamente.

As dificuldades crescem de maneira muito rápida nos casos cujo tratamento é iniciado em idade mais elevada, isto é, acima de 12 meses, e à medida que a idade aumenta, aumentam igualmente as dificuldades para o tratamento. Naqueles casos que nunca foram tratados, os problemas se iniciam na própria pele que apresenta uma calosidade superficial sobre uma bolsa serosa que dificulta o acesso cirúrgico. Nos casos cujo tratamento incruento pelo método de Kite foi levado a um extremo de impor certa violência na correção encontramos certas deformidades ósseas bastante sérias como o aplanamento da superfície superior do talo, que torna a correção do equinismo praticamente impossivel incruentamente.

Costumamos empregar nos casos de pés tortos inveterados 3 métodos de tratamento que são os seguintes:

1 - libertação de partes moles, isto é, operação de Codivilla e suas variantes que produzem bons resultados quando feitas precocemente de 1 a 3 anos de idade.

2 — Operação de Evans, também com boa indicação em crianças de 4 a 8 anos de idade pois associa à libertação de partes moles, uma ressecação em cunha da articulação calcâneo-cubóidea que produz um encurtamento da borda lateral do pé e permite uma estabilização da correção.

3 — Quando a criança atinge mais de 8 anos até os 14 ou 15, a operação de Evans não é mais indicada justamente pelas deformidades ósseas adquiridas já terem se tornado fixas; nestes casos começamos por uma libertação de partes moles e após esta fazemos uma correção com cunhas até obtermos o máximo de correção e completamos o tratamento pela artrodese modelante; a finalidade dessa seqüência de tratamento é evitar ressecções muito amplas que trariam um encurtamento muito grande do pé se esta cirurgia definitiva fosse feita logo de início. Estes casos permanecem em tratamento por períodos que variam de 6 meses a um ano o que não deixa de ser um incoveniente do método.

Os doentes que ultrapassaram a idade da adolescência são aqueles cujas dificuldades são maiores e para estes adotamos em nosso serviço a técnica da astragalectomia com artrodese.

A astragalectomia simples é uma das técnicas mais antigas utilizadas no tratamento dos pés tortos inveterados e consistia numa ressecção total do talo associada a uma posição do pé e colocação do encaixe tíbio-fibular sobre o colo do calcâneo. Constituia-se assim uma neo-articulação que quando estabelecida na primeira infância poderia dar bons resultados e inclusive deformidades residuais pequenas.

Entretanto em se tratando de adultos jovens ou mesmo adultos acima de 30 anos a astragalectomia clássica não produz bons resultados e para isto então adotamos a técnica da astragalectomia associada à artrodese.

TECNICA OPERATÓRIA

A retirada do talo é feita pela incisão classica de Kocher ampliada ou por uma via anterolateral.

Uma vez retirado o talo são avivadas as superfícies articulares da tíbia e do calcâneo, ressecando-se ao mesmo tempo os maleolos, de maneira a constituir um apoio estável da tíbia sobre o calcâneo. Costuma-se deixar intacta a articulação calcâneo-cubóidea a não ser que o equinismo seja de tal maneira intenso que não se consiga reduzir sem realizar a ressecção desta articulação. Quando não é necessário uma retroposição do pé para se obter o equilíbrio, pode-se deixar intacta a articulação do osso navicular porém, quando esta toca na superfície anterior da tíbia, pode ser avivada pela ressecção da cartilagem de maneira a produzir uma artrodese entre os dois ossos. A posição obtida pode ser fixada com fios de Kirshner ou Staimann ou mesmo o método de compressão de Charnley.

No pós-operatório deve o paciente permanecer em bota gessada com o pé em posição funcional até a consolidação, período este que dependerá da técnica utilizada para a fixação.

CASUÍSTICA

Nossa casuística consta de 9 pacientes, 5 com patologia bilateral dos quais 2 foram operados dos dois lados; foram realizadas 11 astragalectomias. Seis pacientes eram do sexo masculino e três do sexo feminino; todos eram da raça branca. A idade média de nossos pacientes era de 23,2 anos.

Como complicação tivemos um caso no qual ocorreu necrose de pele no local da incisão sendo necessária cirurgia plástica reparadora 2 meses após a astragalectomia.

COMENTÁRIOS

1 — A astragalectomia é um método de tratamento dos pés tortos congênitos inveterados que permite a correção em um único tempo cirúrgico;

2 — Associada à artrodese produz um pé estável e a marcha se torna satisfatória graças à preservaçao das articulações anteriores do pé.

OSTEOBLASTOMA

JOSÉ DONATO DE PRÓSPERO
ELIO CONSENTINO
SINCLAIR ROCHA

Pavilhão Fernandinho Simonsen — São Paulo

Neoplasia benígna, antes confundida com tumor gigante celular, definido com entidade à parte por Lichtenstein (1952) que a denominou "fibroma ossificante". Em virtude da analogia histológica com osteoma osteóide, Dahlin e Jonhson (1954), chamaram-no "osteoma-osteóide gigante". Posteriormente, Lichtenstein e Jaffe (1956), em trabalhos distintos, levando em consideração aspectos clínicos, localização e de RX bem definidos, apesar da semelhança histológica com o osteoma osteóide, deram a este processo o nome pelo qual ficou conhecido, de *osteoblastoma benigno*.

ASPECTOS CLÍNICOS

A dor predomina no quadro clínico, menos intensa do que no osteoma osteóide, persistente, com história que varia de 1 a 2 anos de evolução, até que ocorram sintomas que dependem da localização e comprometimento de estruturas vizinhas. Quando na coluna vertebral pode determinar sintomatologia precoce, por compressão ou lesão medular. Em outras localizações, forma-se tumor saliente e doloroso à palpação.

ASPECTOS RADIOLÓGICOS

Lesão osteolítica, subperiostal, de tamanho variável, com diâmetro máximo de 12 cm, transparente ao RX, expansiva, sem reação das estruturas vizinhas, com certa freqüência formando saliência subperiostal, às vezes bem delimitada externamente por delgada faixa periférica de periósteo calcificado.

Diferencia-se do osteoma-osteóide não só pelo tamanho como também por não apresentar ou ser discreta a reação do tecido ósseo que o circunda.

Em certos casos apresenta acentuados sinais radiológicos de agressão sugerindo malignidade.

LOCALIZAÇÃO

Esta neoplasia, na descrição de diversos autores, apresenta acentuada preferência pela coluna vertebral.

Dos 28 casos descritos por Dahlin (1969), 11 são de comprometimento vertebral. Além desta, ossos curtos das mãos e pés, diáfises de ossos longos e mais raramente em ossos chatos. Dos 11 casos, que constituem a nossa experiência em 700 casos de neoplasias ósseas do Registro de Patologia Óssea da Santa Casa de São Paulo, apenas 3 comprometeram a coluna vertebral, um deles na região sacra e os dois outros na 4.ª vértebra cervical e na terceira vértebra lombar. Os demais casos foram observados na tíbia (3), nos ossos das mãos e pés (4) e omoplata.

Na descrição dos autores, esta neoplasia se situa entre 5 e 30 anos de idade. Em nossos casos como se observa no quadro acima, o paciente de menoridade tem 10 anos e o mais idoso 28 anos.

Não é significativa a predominância de um dos sexos no que se refere a este processo. Em nossos casos 7 do sexo feminino e 4 do sexo masculino.

Em nossa casuística predominou sobremaneira a cor branca em 9 casos. Nos dois outros 1 é de cor preta e outro amarela.

ANATOMIA PATOLÓGICA

Macroscopicamente, trata-se de um tecido tumoral de consistência variável, às vezes densa, com áreas ósseas, focos hemorrágicos e em certos casos predomina a cor marrom, determinada pela maior ou menor quantidade de hemossiderina existente no tumor, conseqüência das hemorragias que ocorrem no mesmo. O aspecto portanto do ponto de vista macroscópico não permite diagnóstico, pois se confundem com outros tumores ósseos. Quando a neoplasia é retirada por completo, nota-se a faixa cortical que o reveste formando delgada membrana

que o delimita, bem observada no exame radiológico do doente e também no exame radiológico da peça.

Microscopicamente predominam osteoblastos, circundado faixas de tecido osteóide de tamanhos e espessuras variáveis, no interior dos quais observam-se pequenas cavidades com células que apresentam aspectos de osteócitos. A orientação das traves é irregular. Variável número de osteoclastos também é observado, às vezes predominando nos campos.

A celularidade em certos casos é de tal ordem que pode levar à confusão com osteossarcoma. Em certos campos o processo lembra o tumor gigante celular, pela presença de osteoclastos, às vezes em grande número.

Considerando o aspecto agressivo, radiologicamente maligno, bem como a celularidade do processo, há tendência por diversos autores a suprimir a expressão benigno, permanecendo apenas o nome de *OSTEOBLASTOMA.*

DIAGNÓSTICOS DIFERENCIAIS

O diagnóstico diferencial com osteoma osteóide já foi relatado sob diversos aspectos, particularmente os clínicos e radiológico. O principal elemento que levou a considerar este processo análogo ao osteoma osteóide foi o aspecto microscópico. Em certos casos o diagnóstico diferencial deve ser feito com o tumor gigante celular, sendo necessário considerar-se a localização do processo, o grupo etário mais adiantado nos casos de tumor gigante celular e as alterações radiológicas. Mesmo assim somente o exame anatomopatológico permite o diagnóstico definitivo. Os osteoblastomas de localização vertebral devem ser diferenciados do cisto ósseo aneurismático.

Importante diagnóstico diferencial deve ser feito com o Osteossarcoma relatado por diversos autores como caso de erro, às vezes de funestas conseqüências para o doente, pois a orientação cirúrgica seria completamente diferente.

TRATAMENTO

A indicação é cirúrgica. A ressecção completa dependerá logicamente da localização da neoplasia, caso contrário estará indicado a curetagem do tumor. A experiência de diversos autores tem sido a mesma. Em casos de curetagem incompleta como descreveram Dahlin e Aergeter o resultado foi bom. A irradiação tem se mostrado ineficaz nesta neoplasia, menos indicada ainda nos casos de localização vertebral.

CONCLUSÕES

1) É uma neoplasia pouco freqüente em nossa casuística.

2) Devemos separar perfeitamente esta entidade do osteoma osteóide pois ela pode ter evolução mais agressiva.

NOVO ANALGÉSICO MIORRELAXANTE EM ORTOPEDIA E TRAUMATOLOGIA

IVO DEFINE FRASCÁ
EDGARD F. FIORI
JOSÉ ANTONIO G. FRASCÁ
OSVALDO SANTOS PIRES
WALTER MANNA ALBERTONI
São Paulo

INTRODUÇÃO

Apresentamos no presente trabalho, nossas observações (100 casos) a respeito de uma nova associação medicamentosa, cuja fórmula por comprimido é a seguinte:

Dipirona	300 mg
Citrato de Orfenadrina	35 mg
Cafeína	50 mg

O citrato de orfenadrina é um relaxante da musculatura esquelética, dotado de ação central. Apesar de suficientemente demonstrada, tanto na prática clínica como por experiências laboratoriais de eletromiografia, o mecanismo íntimo desta ação é ainda desconhecido. A orfenadrina é capaz de abolir a contratura de um grupo de músculos que apresente hipertonia, sem produzir interferência sobre o tônus da musculatura restante do organismo. Tem assim, uma forma seletiva e específica de ação, muito importante para a recuperação funcional e a restauração da atividade motora normal.

A compatibilidade da orfenadrina com outras substâncias medicamentosas permitiu a presente associação, onde ela aparece junto com:

— a Dipirona — analgésico de eficácia comprovada, e com

— a Cafeína — estimulante do S. N. Central, capaz de melhorar o ânimo do paciente. Muitos autores consideram a cafeína como droga de eleição para o alívio das cefaléias tensionais. Sua ação parece ser feita diretamente (vasoconstrição) sobre a musculatura lisa das arteríolas cerebrais.

CONSIDERAÇÕES PRELIMINARES

A grande incidência dos quadros dolorosos associados intimamente a um comprometimento muscular, dentro da nossa especialidade, foi o que nos estimulou a observar os efeitos desta associação medicamentosa. Dor e contratura muscular caminham juntas em numerosas situações clínicas e disto nos ocupamos durante o estudo.

E, agora ao completarmos 100 casos de tratamento, sob criterioso acompanhamento, podemos julgar as reais possibilidades terapêuticas deste produto, informando aos colegas, tanto o grau de seus efeitos analgésicos e miorrelaxantes, como a tolerância individual ao medicamento e os efeitos colaterais registrados.

MATERIAL E MÉTODO

a) **Seleção**: Os pacientes foram admitidos ao grupo de pesquisa sempre ao acaso, na medida em que nos procuravam com as mais diferentes perturbações músculo-esqueléticas. Procuramos selecionar os casos mais graves e com comprometimento funcional mais intenso, a fim de que a ação terapêutica da droga pudesse ser realmente testada.

Os casos tratados apresentavam os seguintes quadros clínicos:

	Casos
— *Lombalgias* (de etiologias diversas: osteoartrose, osteoporose, hérnia discal, escoliose, por causa traumática)	47
— *Cervicalgias* (por espondiloartrose, por osteofitose, torcicolo, fratura de vértebra cervical)	20
— *Entorses e roturas ligamentares* (de tornozelo, joelho, ombro e quadril)	12
— *Politraumatizados*	4
— *Moléstias de Duplay*	3
— *Nevralgia intercostal*	3
— *Moléstia de De Quervain*	3
— *Fratura de Costela*	2
— *Sequela dolorosa de fratura de colo de úmero*	2
— *Miosite de bíceps braquial*	1
— *Distensão de adutores da coxa*	1
— Artritismo generalizado	1
— Contusão torácica	1

Número total	100 casos
Pacientes masculinos	43 casos
Pacientes femininos	57 casos

Idades: variando de 15 a 77 anos, com média de 46 anos.

b) **Classificação**: Os pacientes tratados foram classificados sob dois aspectos:

1.º) quanto a intensidade do fenômeno doloroso;

2.º) quanto a capacidade funcional.

Os resultados desta classificação são demonstrados nos quadros I e II.

c) **Tratamento**: Após as intervenções e medidas ortopédicas e traumatológicas exigíveis em cada caso, o paciente era classificado e então iniciávamos o tratamento com a medicação em estudo.

A dose terapêutica de 1 a 2 comprimidos, 3 a 4 vezes ao dia, sofreu variações segundo as necessidades individuais, bem como em função da tolerância ao medicamento.

RESULTADOS E CONCLUSÕES

Os resultados finais, relativos aos 100 casos tratados, estão resumidos nos quadros III, IV e V.

Efeitos Colaterais

A este respeito registramos as seguintes queixas:

	Casos
— Mal-estar geral	9
— Perturbações digestivas	6
— Tonturas	4
— Sonolência	2
— Formigamento as mãos e pés	2
— Erupção cutânea, com tremor, náusea e vômito (fen. alérgico)	1
Total	24

Dos 24 casos que demonstraram reações secundárias, necessitamos suspender a administração da droga em 8 casos. Os demais foram perfeitamente superados apenas com a redução posológica e/ou orientação no sentido de tomar o medicamento com leite ou após as refeições.

Enfim, os resultados obtidos permitem-nos afirmar que os efeitos analgésicos e miorrelaxantes desta associação são indiscutíveis, e que os ortopedistas contam com mais uma eficaz droga em seu arsenal terapêutico.

QUADRO I — Classificação do Fenômeno Doloroso

Tipos	*Casos*	*%*
Intenso (+++)	59	59
Moderado (++)	41	41
Fraco (+)	—	—

Quadro II — Classificação da Capacidade Funcional

Tipos	*Casos*	*%*
GRAU I: Movimentação normal	—	—
GRAU II: Movimentos praticamente indolores	—	—
GRAU III: Movimentos com dor moderada	47	47
GRAU IV: Movimentos com dor intensa	40	40
GRAU V: Toda movimentação ausente ou muito prejudicada	13	13

Quadro III — Resultados Finais

Classificação	*Casos*	*%*
Excelentes: Remissão completa do fenômeno doloroso em menos de 5 dias	38	38
BONS: Remissão completa do fenômeno doloroso em mais de 5 dias	20	20
MODERADOS: Remissão parcial do fenomeno doloroso em mais de 5 dias	30	30
FRACOS: Sem melhora clínica	12	12

Quadro IV — Classificação Final

Resultados Finais	*Casos*	*%*
Remissão completa (excelentes — bons)	58	58
Remissão parcial (moderados)	30	30
Sem melhoria (fracos)	12	12
Total geral	100	100

Quadro V — Tempo Médio em que Ocorreu a Recuperação Funcional

	Dias
Para os pacientes inicialmente GRAU III	4,1/2
Para os pacientes inicialmente GRAU IV	5,1/2
Para os pacientes inicialmente GRAU V	7

Obs.: Deixaram de ser incluídos na avaliação média do Quadro acima, os 12 casos considerados FRACOS (ver Quadro III) bem como os pacientes que se encontravam imobilizados.

EMPREGO DA PRÓTESE METÁLICA EM FRATURAS DO COLO DO FÊMUR

TADASHI KAMINICE
NAGAHIRO YAMAGUCHI
JOSÉ VIEIRA BRANCO
Pavilhão Fernandinho Simonsen — Santa Casa de São Paulo

Focalizaremos os casos de artroplastia do quadril, tratados por substituição da cabeça femoral pela endoprótese metálica, no Pavilhão Fernandinho Simonsen da Santa Casa de São Paulo, entre os anos 1968 e 1971.

A substituição da cabeça femoral pela endoprótese metálica, nos pacientes idosos ou depauperados, com fratura subcapital do fêmur, é, a nosso ver, o melhor método de tratamento.

O ato cirúrgico deverá ser realizado em caráter de urgência, para possibilitar a mobilização e deambulação precoce, a fim de evitar as duas complicações mais freqüentes , que são as escaras e a broncopneumonia.

O emprego da osteossíntese na tentativa de preservar a cabeça femoral, nestes pacientes, traz algumas desvantagens:

1 — período prolongado no leito
2 — deambulação tardia
3 — alto índice de necrose na cabeça femoral e pseudartrose, o que nos levaria a uma segunda intervenção cirúrgica.

Os modelos de prótese empregados foram os de Moore e Thompsom, inteiramente confeccionados em vitallium.

A prótese de Thompson, devido à sua maior verticalidade no plano de apoio sobre o fêmur, à ausência de fenestrações, à menor amplitude do diâmetro da haste, e ao seu comprimento ligeiramente menor, é considerada menos segura que a de Moore, quando usada sem meios de fixação, como é o caso do cimento acrílico, por nós atualmente empregado.

A prótese de Moore teria a sua contra indicação, pois nos casos em que se torna necessário a sua extração, por erro de orientação, infecção, etc., o cimento solidificado nas fenestrações, tornaria extremamente difícil e perigosa a sua retirada.

É portanto preferível utilizar a prótese de Thompson, quando o meio de fixação for o cimento de acrílico.

Na escolha da via de acesso, deve ser considerada a experiência de cada cirurgião.

Como regra geral, a incisão deve desinserir o mínimo possível de músculos, para não produzir instabilidade.

Três vias são usadas: anterior, posterior e lateral.

As vias de acesso anteriores utilizadas são as de Smith Petersen e de Hütler, a qual é preconizada por Judet.

Apresenta o incoveniente fundamental da dificuldade que se pode encontrar, nas manobras de luxação e redução, se a mesa ortopédica empregada não permitir a hiperextenção.

Das vias posteriores a de Moore pode ser considerada a melhor, para este tipo de intervenção.

As reservas para o seu emprego, são devidas à menor visualização do cótilo, e pelo suposto risco de infecção por germes de origem intestinal.

A via lateral de Calot ou Watson Jones, é recomendada por alguns autores, embora não seja por nós empregada habitualmente para este tipo de operação.

As indicações cirúrgicas dos trinta e um casos, sendo um bilateral, tratados e controlados em nosso serviço, no período de 1968 a 1971, foram:

1 — fraturas recentes do colo do fêmur 26
2 — necroses da cabeça do fêmur pós-fraturas — 3
3 — perdas da redução nas fraturas do colo do fêmur — 2.

Quanto ao sexo, houve uma predominância significativa do feminino, onde temos:
masculino — 9
feminino — 21

Quanto à idade, obtivemos:
menos de 60 anos — 4
60 a 70 — 7
71 a 80 — 10
mais de 80 — 9

Notamos que a maior contribuição é dada pelos pacientes da sétima e oitava décadas.

As vias de acesso utilizadas foram:
anterior — 6
posterior — 25

Quanto ao modelo de prótese, usamos:
Moore — 13
Thompson — 18

RESULTADOS

Nosso critério para avaliação de resultados é o proposto por Moore e Lunceford, os quais são divididos em ótimo, bom, regular, e mau.

ótimo — ausência de dor e claudicação, mobilidade normal;

bom — pouca dor, leve claudicação, mobilidade normal ou quase normal;

regular — dor moderada, claudicação de média intensidade, mobilidade diminuída;

mau — dor intensa, forte claudicação e grande comprometimento da mobilidade.

Assim, dos trinta e um casos, obtivemos:
ótimo — 10 (32,20%)
bom — 10 (32,20%);
regular — 5 (16,14%);
mau — 6 (19,36%).

Em treze casos nos quais se empregou a prótese de Moore, dez apresentaram resultados ótimo e bom, e apenas três regular e mau.

Já com a prótese de Thompson sem cimento, os resultados obtidos foram inferiores; nove ótimo e bom, e cinco regular e mau.

COMPLICAÇÕES

Nos trinta e um casos tratados, ocorreu apenas um acidente intra-operatório. Tratava-se de um paciente com fratura subcapital do fêmur, a qual foi fixada com pino parafuso, não sendo o resultado obtido satisfatório.

Durante o ato operatório, a haste da prótese fugiu do canal medular, penetrando no orifício de entrada do pino. Como já estava fixada com cimento, e as condições gerais do paciente não fossem boas, foi a mesma deixada in situ, sem maior incoveniente, como provou a sua evolução.

As complicações pós-operatórias foram:
luxação da prótese — 3
infecção — 1
broncopneumonia — 4

Nos casos de luxação, a via empregada foi a anterior em dois deles, e a posterior em um, sendo que nos três casos a prótese empregada foi a de Thompson. Dois deles foram reoperados, reduzindo-se a luxação e fixando-se a prótese com cimento.

A única infecção local ocorreu num dos pacientes reoperados, tornando necessária a prótese num terceiro ato.

Os quatro pacientes acometidos de broncopneumonia, vieram a falecer no pós-operatório tardio.

ALGUNS DOS NOSSOS CASOS

1 — Paciente masculino, com 76 anos de idade, fratura subcapital esquerda. Resultado ótimo com 6 meses de evolução.

2 — Paciente masculino, de 88 anos de idade, fratura subcapital direita tratada com artroplastia, utilizando-se prótese de Thompson. Dois meses após, sofreu fratura do lado oposto.

Prótese de Thompson bilateral resultado ótimo com dois anos de evolução

3 — paciente do sexo feminino, com 73 anos de idade. Sofreu fratura subcapital do fêmur esquerdo.
Resultado ótimo com dois meses de evolução.

4 — Paciente do sexo feminino, com 71 anos de idade. Sofreu fratura subcapital esquerda.

Resultado mau após cinco meses de evolução.

5 — Paciente do sexo masculino, com 38 anos de idade. Fratura subcapital direita.

Osteossintese com pino parafuso.

Perda da redução e necrose da cabeça femural.

Prótese de Moore com cimento. Acidente intra-operatório.

Resultado regular após um ano de evolução.

6 — Paciente do sexo feminino, com 76 anos de idade, com Parkison. Fratura subcapital esquerda.

Prótese de Thompson sem cimento por via posterior.

Luxação 15 dias após.

Redução cruenta e fixação com cimento.

Nova luxação e processo infeccioso local.

Retirada da prótese — máu resultado.

COMENTÁRIOS

Indicamos a endoprótese metálica em pacientes idosos e depauperados, com fratura subcapital do colo e do fêmur.

Tudo indica que a prótese de Thompson é mais sujeita à luxação devido ao maior ângulo de inclinação e à menor pressão que produz sobre o acetábulo.

À luz dos nossos conhecimentos atuais, a substituição da cabeça femoral por endoprótese, em casos de fratura subcapital de pacientes idosos e depauperados, é o melhor método terapêutico.

SÍNDROME DE APERT

EDMUR ISIDORO LOPES
VILNEI MATTIOLI LEITE
LUIZ AFONSO PEREIRA
Pavilhão Fernandinho Simonsen — Departamento de Ortopedia e Traumatologia da Faculdade de Ciências Médicas da Santa Casa de São Paulo

Apert descreveu em 1906, baseado em casuística própria e em dados da literatura então existente, casos em que a uma deformidade craneana típica se associava a sindactilia grave de todas as extremidades. Considerando que se tratava de uma síndrome independente, chamou-a de acrocefalossindactilia.

Em 1920, Park e Powers em um trabalho brilhante, fizeram um estudo da patologia da acrocefalossindactilia, opinando por uma entidade clínica bem estabelecida. Seu trabalho foi baseado na literatura existente e em casuística própria.

Mais próximo a nós, Blank em 1960, ao rever 39 casos publicados na Grã-Bretanha, estabeleceu que a incidência de acrocefalossindactilia era de 1 para 160.000 nascimentos e que o grupo etário dos pais era mais elevado que a média. Ao mesmo tempo dividiu os casos de ACS em casos típicos, como os originalmente descritos por Apert e casos atípicos, com graus variados de sindactilia.

Recentemente, em 1970, Hoover, Flatt e Weiss publicaram um trabalho estabelecendo normas para o tratamento da mão na síndrome de Apert. O trabalho foi baseado na maior casuística por nós encontrada, 20 casos novos. Como inovação ao tratamento os autores propõem seja feita a amputação do 3.º dedo, visando proporcionar melhor cobertura de pele aos dedos vizinhos.

Já foram encontrados nos exames genéticos, alterações cromossômicas esporádicas, mas ainda não há nada característico ou definitivo. Acredita-se que esta síndrome seja produzida por uma alteração genética dominante e que os casos esporádicos sejam produzidos por mutação nas célular germinais dos pais. Na foto vemos dois gêmeos, sendo um portador de ACS e o outro normal.

As alterações típicas encontradas na ACS são as que se seguem:

Alterações cranianas, com deformidades na base e na calota, devidas a uma fusão prematura das suturas coronal e sagital, conforme hipótese elaborada por Virchow em 1852. Com o crescimento normal do encéfalo, a sutura é projetada para o alto visando conseguir maior espaço para o volume cerebral às custas do aumento do diâmetro vertical.

Apresentam turricefalia, exoftalmia, hipertelorismo, estrabismo, nariz em sela, hipoplasia do maxilar superior, palatosquise, palato em ogiva, digitações das tábuas cranianas, alargamento da cela tursica e malformações na base do crânio.

O quociente intelectual em geral está diminuído.

As alterações apresentadas nas mãos são as seguintes: sindactilia com sinfalangia distal, fusão das falanges proximal e média, dedos curtos, polegar com desvio radial e deformado.

Alterações nos pés: sindactilia, hallux curto e aumentado de volume, pés cavos, alterações do primeiro metatarseano e fusão calcâneo cubóide.

No tratamento cirúrgico, os autores consideram em primeiro lugar a possibilidade de uma craneotomia descompressiva, que deverá ser feita precocemente, pois aos 3 anos de idade o cérebro já atingiu 80% do seu volume.

Em um dos casos por nós atentidos, já havia sido feita a craneotomia descompressiva aos 6 meses de idade. Aos 4 anos, as deformidades do crânio e da face não são tão acentuadas, mas as radiografias mostram alterações típicas.

Por ordem cronológica a segunda cirurgia a ser considerada é a cirurgia das maõs e sua indicação é absoluta em vista da grande incapacidade funcional que acarreta a deformidade e consequente desenvolvimento psicomotor.

No Pavilhão Fernandinho Simonsen — Departamento de Ortopedia e Traumatologia da Faculdade de Ciências Médicas da Santa Casa de São Paulo foram atendidos 6 casos de Síndrome de Apert, todos com alterações típicas.

As correções das mãos estão sendo feitas progressivamente, em vários atos cirúrgicos, dada a sindactilia total entre todos os dedos inclusive o polegar.

A técnica usada é a dos dois retalhos em V invertido, um ventral e um dorsal, que forma a comissura, complementados por enxerto de pele 2/3 nas faces laterais dos dedos após a separação das partes moles e osteotomia da sinfalangia.

Dos 6 casos atendidos e documentados, um não retornou ao Serviço, e não iniciou o tratamento das mãos.

Os outros 5 estão sofrendo cirurgias para a correção progressiva. Em 2 em uma das mãos já foram separados todos os dedos e o uso das mesmas ainda apresenta dificuldades devido ao pouco tempo decorrido da última cirurgia.

COMENTÁRIOS

Esta é uma síndrome muito rara, dos 120.000 casos arquivados no Pavilhão Fernandinho apenas encontramos 6 casos, o que dá uma média de 1 para 20.000 casos tratados.

A cirurgia craniana parece estar indicada tanto para diminuir a hipertensão endocraniana como para atenuar as deformações faciais da síndrome.

A nosso ver a indicação da cirurgia das mãos é absoluta. Apesar da função da mão estar seriamente comprometida pela rigidez e pela ausência de articulações interfalangeanas, sua capacidade preensora aumenta enormemente apenas com a libertação do polegar e permite que o paciente tenha um desenvolvimento psicomotor mais próximo do normal.

Ainda não optamos pela amputação do 3.º dedo, preferindo observar algum tempo a função dessas mãos e posteriormente pela sua conveniência neste ou em outro dedo.

Quanto à idade do paciente em que deva ser indicada a cirurgia, achamos que ela deve ser precoce, em torno de 3 ou 4 anos, pois as deformidades estruturais ainda não são muito acentuadas e a adaptação da mão da criança às novas funções é mais fácil.

OSTEOCONDROMATOSE SINOVIAL COM ANQUILOSE DO JOELHO

Apresentação de um caso

JÚLIO RUFINO TÔRRES
Chefe do Departamento de Ortopedia e Traumatologia da Faculdade de Medicina da Universidade do Amazonas.

INTRODUÇÃO:

O diagnóstico diferencial dos corpos livres e depósitos cartilaginosos em uma articulação é muito difícil, e, mais complexa ainda a explicação anatomopatológico de sua origem.

A condromatose ou osteocondromatose sinovial é classificada por Jaffe, juntamente com outras patologias em um grupo à parte entre as lesões tumorais. Salienta este autor que para o diagnóstico preciso desta afecção é necessário comprovar a origem sinovial dos corpos livres cartilaginosos, mediante a observação de incrustações de cartilagem na membrana sinovial; refere ainda que corpos livres, mesmo em abundância, surgem em outras doenças como a neuroartropatia, a osteocondrite dissecante e a osteoartrite, nas quais fragmentos — da cartilagem articular livres na cavidade continuam em crescimento, nutridos que são pelo líquido sinovial. Nestes casos a radiologia e a exploração cirúrgica demonstram comprometimento das superfícies e interlinha articulares, com formações osteofitárias algumas vezes. Para Jaffe a inexistência destas alterações citadas e a ocorrência de formação de tecido cartilaginoso na membrana sinovial é que pode levar à confirmação do diagnóstico; ao contrário do que informam outros autores, a evidência de corpos opacos intra-articulares pode sugerir em raros casos esta doença, sendo no entanto exatamente a excessão; é sugestivo sim o "velamento" da sinovial, um sombreamento difuso. Jaffe ainda refere que dos casos publicados como condromatose sinovial muitas não correspondem à esta afecção e que em sua experiência pessoal conseguiu apenas classificar 6 casos. (até publicação de seu livro

CASO CLÍNICO

Paciente de sexo feminino com 64 anos de idade. Procurou-nos com queixa de deformidade e rigidez no joelho direito. Referia estar doente há cerca de 15 anos (não tinha idéia precisa), iniciando sua doença por desconforto no joelho direito e dores discretas, sendo tratado inicialmente no interior do Estado do Amazonas como "reumatismo". Com o evoluir do processo passou a apresentar tumoração na face anterior do joelho e na região poplitéa, com progressivo aumento de volume, ao mesmo tempo limitando-se os movimentos da articulação, que se encontrava rígida há vários anos. Negava fase de instabilidade articular; negava ainda dor na região comprometida a não ser quando sofria traumatismo sobre o tumor da região poplitéa.

O exame clínico mostrava uma paciente com estado geral bom. Rigidez em extensão do joelho direito, que, passivamente apresentava mobilidade de flexo extensão não ultrapassando 2° de amplitude. Apagamento das depressões normais da face anterior sem comprometimento aparente do fundo de saco subquadriciptal. Tumoração de mais ou menos 10 x 8cm na região poplitéa, distendendo a pele, sem aderência aos planos superficiais e aderente ao plano profundo (articular), móvel à compressão lateral, indolor, sem sinais de inflamação ou circulação colateral, superfície irregular grosseiramente bocelada. Não haviam sinais de compressão vásculo-nervosa. O outro joelho era normal.

O exame radiográfico mostrou preenchimento da cavidade articular por massa tumoral radiopaca, compreendendo a por-

ção anterior, média e posterior, onde se tornava mais exuberante, dando formação a um tumor que invadia a região poplitéa. Velamento da bolsa sub quadriciptal. Os extremos ósseos articulares apresentavam contornos regulares e a rótula fixada à massa tumoral (Fotos 1 e 2). Radiografia do tórax era normal.

Aventamos a possibilidade de se tratar de osteocondromatose sinovial com incomum evolução para a anquilose.

A paciente foi por nós operada; indicamos ressecção do tumor da fossa poplitéia devido à tensão da pele e conseqüente risco de lesão por traumatismo e com a finalidade de realizar exame anatomopatológico. Macroscópicamente a peça apresentava superfície bocelada de coloração branco nacarada, encapsulada (Foto 3). Ao corte se assemelhava á tecido ósseo esponjoso. O exame microscópico mostrou abundante tecido cartilaginoso e ósseo maduros, hipercelular, sem atipismo, recoberta por fina camada oligocelular. O patologista classificou como esteocondromatose sinovial.

COMENTÁRIOS

A análise do presente caso nos leva a tecer algumas considerações.

a) Não encontramos nos trabalhos consultados referência a rigidez provocada por esta afecção. No entanto raramente um paciente atingiria este estágio da doença sem procurar o médico. Esta paciente morava no interior do Estado em uma cidade que dista 5 dias de viagem por barco para a capital, o que a impediu de procurar recursos médicos especializados. Isto nos leva a pensar que seja esta a evolução final da doença quando não tratada.

b) O quadro radiológico da lesão nos mostrou um comprometimento difuso da sinovial; é como se fora a própria sinovial hipertrofiada e repleta de depósitos calcáreos. A bolsa subquadriciptal mostra o quadro radiográfico típico segundo Jaffe.

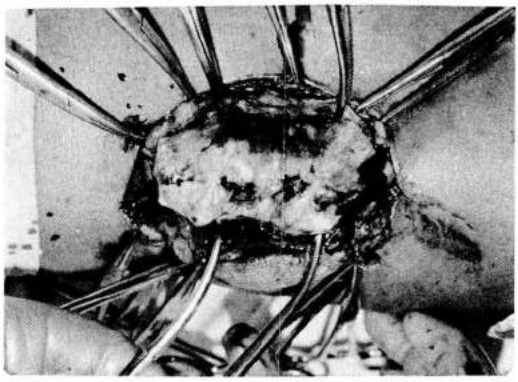

c) O diagnóstico diferencial teria de ser feito com:

1 — Osteoartrite: Não haviam sinais de comprometimento das extremidades articulares nem formação esteofitária.

2 — Osteoartrite dissecante: não havia corpos livres intrarticulares e sim uma massa tumoral uniforme.

3 — Neuroartropatia: Ao invés de instabilidade da articulação o que observamos neste caso é uma rigidez completa surgida espontaneamente, o que na articulação de Charcot só é conseguida, e com dificuldade, pela artrodese.

4 — Afecções malignas da sinovial: pelo tempo de evoluçaõ.

SUMÁRIO

O autor relata um caso de formação tumoral intrarticular do joelho constituída por tecido ósseo e cartilaginoso de origem sinovial, com arquilose da articulação. Foi diagnosticada como osteocondromatose sinovial.

Tece comentários sobre o diagnóstico diferencial e explica a evolução deste caso para a rigidez.

TUMORES VASCULARES DOS OSSOS

ELIO CONSENTINO
JOSÉ DONATO DE PRÓSPERO
JOSÉ SOARES HUNGRIA FILHO
São Paulo

A presente comunicação se baseia no estudo dos tumores vasculares dos ossos, operados no Pavilhão de Ortopedia da Santa Casa de São Paulo e examinados no Registro de Patologia Óssea deste Hospital.

De um total de 615 casos, 280 (40,7%) são benignos; 17 são hemangiomas, 2 linfnagiomas e 2 hemangio-endoteliomas. Além destes é apresentado um caso de osteolise maciça.

Os hemangiomas são antes mal formações tumorais (hamartomas), do que verdadeiros neoplasias.

São encontrados em ambos os sexos, em geral nas primeiras décadas da vida, muitas vezes sem sinais ou sintomas, constituindo achados casuais. As localizações mais freqüentes são observadas nas vértebras e crâneo e tem evolução benigna. O comprometimento vertebral é bem característico, de aspecto estriado. Neste outro caso, trata-se de paciente do sexo feminino, com 57 anos de idade, com história de "tumor abdominal" e de saliência tumoral no crâneo, há 12, ambos indolores, causando apenas deformidades e progressivo mal estar abdominal. O Rx mostra aspecto espiculado saliente no ilíaco e no crâneo. A biópsia confirmou a natureza do processo, com lacunas sangüíneas de tamanhos variados nos espaços ósseos medulares. A conduta, nestes casos, tem sido conservadora, com evolução favorável.

Os linfangiomas, são raros, e a nossa experiência se resume a dois casos: uma criança cerca de 6 meses de idade, com dor e impotência funcional do membro inferior direito. Ao Rx, acentuada redução do volume do ilíaco direito sugerindo neoplasia malígna. A biópsia revelou o quadro típico do linfangioma que comprometia também as partes moles com aspecto de linfangioma cístico, infiltrando tendo muscular, isto é, lacunas linfáticas revestidas internamente por células endoleliais achatadas. O outro caso era um adulto do sexo feminino, com impotência funcional, dor e tumefação ao longo de todo o membro inferior direito. O Rx apresentou extensa lesão ao longo dos ossos da perna e do pé com espiculações e expansões de aspecto cístico. O exame anátomo-patológico confirmou o processo de linfangiomatose cística. Neste caso, houve depois inflamação de partes moles que cedeu com antibióticos, e a paciente passa bem há 4 anos, apesar da extensão das lesões, não tendo ocorrido fratura patológica.

Incluído nestes processos vasculares apresentamos um caso de osteolise maciça, "vanishing disease" ou "plantom bone". Trata-se de menina, com 8 anos que, sem causa aparente apresentou dor e impotência funcional do membro superior direito. Ao RX nota-se osteolise maciça dos ossos do antebraço. A gravidade do processo foi de tal ordem que levou à amputação do braço. A radiografia da pele, em cortes seriados, evidenciou desaparecimento de grande parte do rádio e ulna, o mesmo se notando no apecto macroscópico, onde os restos ósseos têm a mesma contestura das partes moles. A patogenia deste processo é discutida. Muitos autores o relacionam com processo hemangiomatoso, em virtude da grande vascularização observada. Microscopicamente nosso caso mostra, em meio a traves ósseas em lise, uma rica neo-formação vascular.

Quanto aos tumores malignos, o mais significativo é o hemangioendotelioma, neoplastia pouco freqüente, da qual temos dois casos. Ambos adultos, um deles no fêmur com metástases pulmonares precoces. O outro na tíibia, com pequena lesão cortical cuja biópsia revelou, com surpresa, hemangioendotelioma. Durante 18 meses após ressecção cirúrgica, o paciente passou bem. Depois disto teve fratura patológica no colo do femur direito e lesão osteolítica no crâneo, cuja biópsia evidenciou disseminação de neoplasia idêntica à observada na

tíbia. Metástases pulmonares também se desenvolveram, levando ao óbito.

COMENTÁRIOS

1) Os tumores vasculares dos ossos são extremamente raros, o que justifica a sua apresentação.

2) A nosso ver, a osteolise maciça, ou "vanishing disease" pode ser incluída entre os tumores vasculares, na categoria dos processos hemangiomatosos

ALONGAMENTO DO GRANDE OSSO NO TRATAMENTO DA NECROSE ASSÉTICA DO SEMILUNAR

FRANCISCO DE SOUZA FERREIRA
São Paulo

Muitos métodos tem sido propostos para o tratamento das necroses do semilunar, o que indica que a solução ideal ainda não foi encontrada permanecendo o problema em aberto; entre as medidas cirúrgicas tem sido praticadas a simples extirpação do osso necrótico, perfurações múltiplas para excitar a revascularização, substituição por protese de materiais diversos e osteotomia da estiloide radial e da extremidade distal da ulna.

Recentemente, Graner e colaboradores, publicaram interessante trabalho no qual propõe artrodesar o semilunar aos demais ossos do corpo, afim de lograr a revascularização. Nos casos em que o osso està fragmentado e deformado, osteotomiza o grande osso em sua porção média fazendo o fragmento proximal ocupar o lugar do semilunar da articulação radiocarpiana, artrodesando-o aos demais ossos do corpo. Os resultados dessa técnica mostraram-se bons quanto à revascularização do osso necrótico e eliminação da dor, entretanto a extensa artrodese entre os ossos do carpo determina, com freqüência uma grande rigidez da articulação radio-carpiana, com redução considerável da amplitude funcional. De abril de 1968 para cá passamos a tratar as necroses semilunar pela extirpação total do mesmo seguida da osteotomia do grande osso e alongamento, pela interposição entre os dois fragmentos de um pequeno enxerto ilíaco de formato abrangendo esponjoso e cortical, de formato quadrangular, respeitando-se as demais articulações do carpo.

TÉCNICA CIRURGICA — Incisão transversal dorsal sobre a articulação médio-carpiana, interessando pele e celular subcutâneo. Exposição e abertura do ligamento dorsal do carpo com afastamento para o lado dos extensores comuns dos dedos e para o lado dos extensores do polegar. Abertura da cápsula por uma pequena incisão longitudinal, seguindo a direção do eixo do 3° metacarpiano, o suficiente para expor o semilunar necrótico e o grande osso, evitando-se abrir as demais interlinhas do carpo. Procede-se, então, à extirpação total do semilunar com o auxílio de um pequeno sacabocados angulado. A seguir, se osteotomisa o grande osso na sua porção média, provocando-se, com manobras suaves, uma diástase entre os dois fragmentos, até que a porção proximal do mesmo tome contato com a superfície articular do rádio; pratica-se então uma pequena incisão na crista ilíaca do qual se retira um pequeno enxerto compacto, de forma quadrangular, composto de facetas corticais e esponjosas.

O pequeno enxerto ilíaco é encaixado sob certa pressão entre as porções do grande osso, fazendo-se coincidir as superfícies esponjosas do enxerto com as de secção do mesmo. O grande osso é assim alongado passando sua porção capital, a fazer parte da articulação rádio-carpiana. A seguir se procede o fechamento por planos e se imobiliza o punho em goteira antibraquial em posição funcional. A duração da imobilização é de 45 a 60 dias.

CASUISTICA

Foram operados, de Abril de 1968 para cá, 15 casos, apresentando-se aqui a documentação referente a 8 casos. Quase todos já apresentavam necrose avançada, fragmentação, dor de intensidade variável, redução de movimentos e alguns, artrose da rádiocarpiana. Os pacientes procederam do ambulatório do INPS, do SESI e do Pavilhão Fernandinho Simonsen da Santa Casa de São Paulo.

INDICAÇÕES

Para o tratamento das necroses precoces e tardias do semilunar, de aparecimento espontâneo ou traumático, principalmente nos casos em que já existe necrose avançada e fragmentação.

RESULTADOS

Apesar do período relativamente curto de observação, a técnica se mostrou eficaz,

quando à manutenção de relativa amplitude funcional, de recuperação da força muscular e desaparecimento da dor. Conseguiu-se, em média uma flexão do carpo de 20 a 30° e extensão de 30 a 40°. Em um caso tivemos pseudo-artrose do enxerto, no polo proximal, em outro, necrose parcial do enxerto.

EXEMPLOS:

Caso 1: P.S.G., de 28 anos, masculino, torneiro, lesão do lado direito; semilunar ressecado e grande osso osteotomisado; enxerto já colocado, no ato cirúrgico e ao Raio X; seguimento de 7 meses, com resultado bom quanto à dor, extensão de 50°, flexão de 30°, boa força muscular.

Caso 2: J.M., de 47 anos, masculino, pintor, lesão do lado direito, seguimento de 36 meses, resultado indolor, flexão de 30°, extensão de 45°, boa força muscular.

Caso 3: A.F.V., 28 anos, masculino, metalúrgico, seguimento de 18 meses, punho sem dor, flexão de 15°, extensão de 50°, força regular.

Caso 4: A.S., 45 anos, braçal, masculino, lesão do lado direito; seguimento de 17 meses, resultado indolor, flexão de 10°, extensão de 45, boa força muscular.

Caso 5: A.P.S., 23 anos, masculino, soldador plástico, lesão do lado esquerdo; seguimento de 15 meses, com resultado indolor, extensão de 40°, flexão de 35°, boa força muscular.

Caso 6: A.F.A., 29 anos, auxiliar de torneiro, lesão do lado direito, seguimento de 12 meses, com punho indolor, extensão de 50° e flexão de 15°; boa força muscular.

Caso 7: J.B.R.M., de 22 anos, masculino, braçal, lesão do lado direito; seguimento de 8 meses, com punho indolor, extensão de 45°, flexão de 25°, ótima força muscular.

Caso 8: M.S.C., de 39 anos, feminina, prendas domésticas, lesão do lado direito; seguimento de 8 meses, tendo como resultado dor de fraca intensidade, extensão de 30° e flexão de 35°, devido a uma complicação que foi uma pseudartrose do enxerto; esta doente perdeu contato com o serviço no pós-operatório imediato

COMENTÁRIOS:

1 — Do ponto de vista técnico a cirurgia é de fácil execução.

2 — Os resultados são muito bons quanto ao desaparecimento da dor e regulares quanto à mobilidade do punho. A força muscular é conservada.

CONTRIBUIÇÃO AO TRATAMENTO DAS ESCOLIOSES

AFRANE SERDEIRA
Chefe do Grupo de Escoliose, da Cadeira de Ortopedia — UFRGS — Porto Alegre
NELSON M. LEITE
Estagiário do Serviço de Ortopedia da UFRGS — Porto Alegre

INTRODUÇÃO

Finalidade

A finalidade deste trabalho é apresentar uma revisão, após um ano de atividades na formação de um Centro de Escoliose em Porto Alegre, e os resultados imediatos obtidos.

Encontramos uma série de dificuldades para desenvolver o nosso trabalho, pioneiro no sentido de criar um centro de pesquisa e estudo de Escoliose.

Graças ao incentivo recebido através do Centro de Escoliose do Pavilhão Fernandinho da Santa Casa de Misericórdia de São Paulo e dos inúmeros colegas de Porto Alegre, conseguimos transpor os problemas de base:

1 — RX adequado abrangendo toda a coluna
2 — Mesa de Risser com o quadro de Cotrel
3 — Malha Ortopédica nem sempre encontrada nos Hospitais
4 — Feltro de boa qualidade
5 — Gesso de boa qualidade e leve
6 — Aparelhagem para tração — halo e Cotrel
7 — Instrumental cirúrgico adequado.

A colaboração dos colegas nos foi muito valiosa, pois a maior parte dos pacientes nos foi encaminhada através dos mesmos.

MATERIAL E MÉTODO

Estudo descritivo do material

O material de estudo é constituído de 80 pacientes apresentando escoliose.

Pacientes segundo o sexo

23 pacientes do sexo masculino e 57 do feminino.

Pacientes segundo a idade

A idade mínima verificada foi de 1 ano e 8 meses e a máxima de 53 anos. Na faixa de: 1 a 10 anos — 14 pacientes; 10 a 20 anos — 48 pacientes; e 20 para cima — 18 pacientes.

Pacientes segundo a etiologia

41 casos de pacientes eram de escoliose idiopática, 16 sequela de pólio, 9 congênitas e 14 de outras causas.

Pacientes quanto a tratamentos anteriores

68 pacientes não haviam recebido nenhum tratamento, 10 receberam tratamento ortopédico, e em 2 foi feito tratamento clínico

Pacientes com escoliose idiopática

Escoliose infantil — 1
Escoliose juvenil — 3
Escoliose do adolescente — 37
Total — 41 pacientes.

Pacientes com escoliose paralítica

16 pacientes
a menor idade — 3 anos
a maior idade — 36 anos

Escolioses congênitas

Pacientes com hemi-vértebra — 9

Pacientes com escoliose por outras causas

Doença de Morquio — 1
Doença de Marfan — 1
Doença de Charcot-Marie-Tooth — 1
Doença de Sheuermann — 5
Distrofia muscular progressiva — 1
Encurtamento M.I — 4
Postural — 1

Quanto a gravidade das curvas

a) Idiopática
— a menor curva — 7°
— a maior curva — 90°
— a maior freqüência-torácica — D
b) paralítica
— menor curva — 30°
— maior curva — 165°

Método

Na primeira consulta é feita anamnese do paciente e os dados são anotados em ficha especial, adaptada a partir dos modelos de Cobb, Moe e Carvalho Pinto.

É feito então estudo radiológico nas posições mais importantes no caso, tendo em vista o custo elevado das radiografias. O chassi deve ter no mínimo tamanho 35 x 40 e rotineiramente se pedem as seguintes posições:

ortostática, decúbito dorsal, inclinação lateral D e E, perfil.

De acordo com as necessidades são solicitadas outras posições. É feita também avaliação cárdio-respiratória quando necessário. Os pacientes em fase de crescimento são radiografados de três em três meses e usam colete de Milwaukee.

Aqueles que não conseguirem adquiri-lo ficam em observação, e se a curva é de progressão muito acentuada coloca-se um *gesso de Risser*, até que se consiga o colete.

Quando chegamos em Porto Alegre verificamos que os coletes de Milwaukee eram feitos sem os requisitos técnicos e até mesmo encontramos aberrações. Finalmente conseguimos centralizar a confecção dos coletes, com ótimos resultados.

Se a escoliose é por hemi-vértebras, com grande curvatura, praticamos a artrodese, preferindo um tórax encurtado, a uma insuficiência cárdio-respiratória grave.

Pacientes com curvas de qualquer etiologia, em término de crescimento, com angulação acima de 40°, praticamos a artrodese vertebral. Se houver sintomatologia dolorosa, faz-se a fusão vertebral, também nas curvas de menor grau.

Pacientes dos 22 aos 35 anos, com curva até os 45°, geralmente não necessitam cirurgia se a função cárdio-respiratória está dentro dos limites da normalidade.

No pré-operatório o paciente é submetido à tração vertebral com o dispositivo de Cotrel ou com o halo de Perry e Nickel.

A tração é progressivamente aumentada e nunca ultrapassamos 8 kg por extremo, independente do peso corporal, idade do paciente e topografia da curva.

Pesos maiores que 8 kg não oferecem vantagens, pois não produzem melhoria no alinhamento.

Após a correção da curva, o paciente é operado usando *instrumental de Harrington*, sempre que possível.

Se foi colocado gesso de Risser pré-operatório, o mesmo é retirado na véspera.

O pós-operatório é controlado pelo clínico, aguardamos neste período condições de pele, e em torno do 14.° dia colocamos gesso de Risser, com o qual o paciente deverá permanecer durante 9 meses.

São feitas trocas do gessado de três em três meses o controle radiológico é feito nesses períodos.

Ao retirarmos o gesso Risset, se verificarmos a presença de pseudartrose, faz-se nova intervenção para reparar a falha do enxerto. Se o osso neoformado se apresentar fraco, deixa-se o paciente por mais 2 meses no gesso.

RESULTADOS IMEDIATOS

Apresentamos no presente trabalho os seguintes resultados do tratamento.

Tratamento incruento

Pacientes em uso de colete de Milwaukee (mais fisioterapia): 15

Pacientes com compensação de encurtamento de M.I.: 4

Pacientes em observação e fisioterapia: 46

Ainda não temos dados suficientes para avaliar resultados do uso do colete de Milwaukee, devido ao curto espaço de tempo que estão em uso.

Tratamento cirúrgico

Artrodese simples: 11

Artrodese com instrumental de Harrington: 7

Resultados Imediatos

O *valor angular da maior* curva encontrada, em paciente que foi à cirurgia:
(em pré-op.): 114°
Valor angular menor, 17°
Valor médio angular das curvas: 65°
Máximo Percentual de correção: 54%
Mínimo Percentual de correção: 10%
Valor Médio de correção: 32%

Apresentação de casos:

Caso n.° 1

Paciente — M. S. N., Sexo: feminino, idade: 14 anos e 2 meses em 5/6/70, Escoliose Pós-Pólio
RX — sentado
curva maior toráxica D — 55°
curva menor lombar E — 50°
RX —
Inclinação lateral D — 14°
Inclinação lateral B — 18°
Artrodese simples: T7-S1
Resultado: Pós-operatório 12 meses
curva maior 15°
curva menor 21°
Percentual de correção — 74,1%

Caso n.° 2

Paciente P. O. S., sexo: masculino, idade: 6 anos e 6 meses. Escoliose Osteopática Congênita
Topografia da curva — T_8 — L_3 a E
Valor angular da curva: 47°

Tratamento
1 – Artrodese simples T_8 – L_3
2 – Gesso de Risser – 9 meses
Resultados Pós-operatório
valor angular da curva – 36°
percentual de correção – 23,4%
resultado funcional – bom

Caso n.° 3

Paciente – L. B. S., sexo: feminino, idade: 14 anos e 1 mês, Escoliose Idiopática
Topografia da curva:
Primária T_3 – T_{11} D
Secundária T_{11} L_4
Curva primária – 70° Orto
Inclinação lateral D – 45°
Resultado pós-operatório – 32°
Percentual de correção – 54,2%
Resultado estético – muito bom

Caso n.° 4

Paciente – T. M. O., sexo: feminino, idade: 23 anos em 6/71, Escoliose Idiopática
Topografia da curva torácica D
Valor angular da curva – 90°
Curva primária T6 – L1
Curva secundária – 56°
Tratamento
a) 1.° Artrodese em 1962 (em São Paulo)
b) Costotomia em 1968
c) Artrodese com Harrington em 7/71
Resultado:
Curva obtida – 70°
Percentual de correção – 22,2%
Estética - muito boa

Caso n.° 5

Paciente – M. A. M., sexo: feminino, idade: 21 anos e 11 meses, Escoliose Idiopática
Topografia da curva – T6 – T2
Torácica D
em orto – 54.°
Tratamento – Artrodese com Harrington em 7/71
Resultado no pós-operatório – curva 29°
Percentual de correção – 46,2%
Resultado estético – muito bom.

Caso n.° 6

Paciente – A. M. P., sexo: feminino, idade: 14 anos e 3 meses em 12/71, Escoliose por Do. de Morquio
Topografia da curva T9 – L3
Curva primária tóraco-lombar E – 87°
Curva secundária lombar D – 50°
Curva terciária torácica D – 38°
Tratamento – Artrodese com Harrington de T_8 L_3
Resultados pós-operatório –
Curva primária – 56°
Percentual de correção – 35,6%
Resultado estético – muito bom.

Complicações

Três pacientes apresentaram escara por compressão do gesso.

Este primeiro ano de atividade nos permitiu chegar as seguintes conclusões:

1 – A centralização dos pacientes nos facilitou a coleta de dados necessários a um estudo crítico das escolioses em tratamento.

2 – Não são necessários grandes recursos materiais para se organizar um Serviço de Escoliose.

3 – Os pacientes até o início do nosso trabalho em 1970 estavam praticamente abandonados, necessitando se deslocar para São Paulo, Montevidéu e Buenos Aires, o que atualmente não mais ocorre.

4 – Os resultados obtidos na correção das curvas, após a cirurgia, foram os esperados no estudo pré-operatório, equacionado com os resultados obtidos em outros serviços.

5 – O maior mérito do Centro de Escoliose é o controle dos pacientes fazendo a profilaxia das deformidades.

Esperamos daqui para frente não mais encontrar aquelas lastimáveis deformidades tão tristemente características das escolioses.

LUXAÇÃO CONGÊNITA FIXADA DA RÓTULA

Apresentação de dois casos

JULIO RUFINO TÔRRES
Chefe do Departamento de Ortopedia e Traumatologia da Faculdade de Medicina da Universidade do Amazonas

INTRODUÇÃO

A luxação congênita da rótula pode se apresentar de duas maneiras: recidivante e persistente ou fixada, para muitos autores, fases de uma mesma afecção. O tipo fixado é mais raro, motivo pelo qual nos propomos a apresentar os dois casos que passamos a relatar. Não entramos em detalhes quanto à discussão dos termos utilizados para a sua denominação.

CASOS CLINICOS

a) Caso 1:

Paciente de sexo feminino com 16 anos de idade. Procurou-nos com a seguinte queixa: rótula esquerda deslocada. Referia desconforto nos joelhos desde a infância e que eventualmente as rótulas "deslocavam", principalmente a esquerda e que há mais ou menos 6 anos a rótula esquerda deslocara, não mais voltando à situação normal; desde então passou a apresentar dores no joelho e impotência funcional. Ao exame clínico notou-se atrofia do quadríceps esquerdo, saliência anormal na face anterior do joelho correspondendo à fosso patelar; na face externa palpava-se a rótula, fazendo continuidade com o tendão quadriciptal. A extensão ativa do joelho se encontrava limitada em 45° sendo possível no entanto a extensão passiva completa. O exame radiográfico mostrou luxação externa da rótula esquerda e rótula direita bipartida.

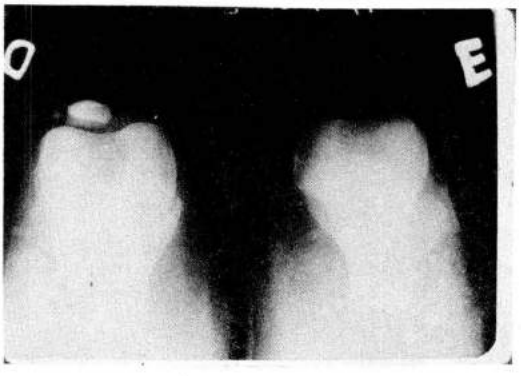

A paciente foi por nós operada, realizando-se incisão em U, capsuloplastia com ressecção de retalho interno em elipse, incisão da cápsula para rotuliana externa; transposição do ligamento patelar distal e medialmente à Hauser; com um formão goiva foi realizada uma escavação na porção intercondiliana anterior do fêmur formando-se nova fossa patelar.

O retalho da cápsula retirado da face interna foi suturado com enxerto livre na fenda externa surgida após transposição da rótula para sua posição normal.. Em sua nova posição o ligamento patelar com sua inserção óssea foi fixado com dois fios de Kirschner. Imobilizamos em aparelho gessado ínguino-podálico. No pós-operatório imediato houve necrose de pele, ocorrendo cicatrização por segunda intenção. A imobilização foi mantida por dois meses, sendo então iniciados movimentos ativos, após retirada do material de síntese. Houve recuperação completa dos movimentos de flexo-extensão do joelho após 3 meses. No 4.° mes de operada sofreu trauma neste joelho com formação de hemartrose, tratada com punção e enfaixamento sem maiores conseqüências. São decorridos dois anos de pós-operatório e a paciente está sem queixas.

b) Caso 2:

Paciente de sexo feminino com 17 anos de idade. Procurou-nos com queixa de deformidade e impotência funcional do joelho esquerdo desde a infância, aumento da deformidade há alguns meses e prejuízo pro-

gressivo da marcha, além de dor no joelho. O exame clínico mostrava atrofia da coxa esquerda, desvio do joelho para a linha média (genu valgu) e torção externa da tíbia; a rótula se encontrava deslocada para fora com inserção do ligamento patelar externamente na tíbia; saliência anormal na face anterior do joelho, apagamento discreto da fossa patelar. Extensão ativa do joelho conservada, porém com deficit de força. O exame radiográfico mostrava luxação da rótula.

A paciente foi por nós operada. Realizamos incisão para rotuliana externa. Incisão interna da cápsula e sinovial, levantando-se um retalho de 2,5 cm de largura por 15 de comprimento fixado por base superior; incisão externa da cápsula. Transposição de ligamento patelar com inserção óssea à Hauser para a face anterior da tíbia distalmente; fechamento da cápsula por pontos separados, transpondo-se a cinta levantada da porção interna por baixo do tendão do quadriceps de modo a fechar externamente abertura realizada pelo deslocamento medial da rótula. O ligamento patelar com sua inserção óssea foi fixado com dois parafusos. Imobilizamos em aparelho gessado inguino-podálico por dois meses. Iniciada movimentação ativa após este período. Após 8 meses de operada apresenta limitação de flexão do joelho até 110°. Tal paciente não colaborou para a recuperação no tratamento fisioterápico como o fez a primeira.



COMENTÁRIOS

O tratamento por nós realizado nestes dois casos foi o de uma associação das técnicas de Hauser e Conn com variantes. Os resultados foram considerados satisfatorios.

No primeiro caso foi necessária realização de um escavamento na região intercondiliana do fêmur criando-se uma nova fossa patelar, a fim de evitar deslizamento do tendão quadricipital.

A falta de apoio da rótula levou a um crescimento exagerado com desaparecimento da concavidade normal, formando-se ao contrário uma saliência anormal.

A necrose de pele ocorrida no primeiro caso nos levou a utilizar outro acesso no segundo caso apesar de oferecer este uma exposição menos ampla.

A relativa raridade com que se nos apresentam casos de luxação fixada da rótula deve-se ao fato de que as pacientes procuram o médico quando ainda estão na fase de luxações repetidas ou o fazem na infância tal o prejuizo que causa para a mecânica do aparelho extensor, como também pela deformidade aparente.

Ambas as pacientes já apresentavam sinais de degeneração da cartilagem articular do joelho.

SUMÁRIO

O autor relata dois casos de luxação congênita persistente da rótula e a técnica por êle utilizada no tratamento cirúrgico. Os resultados foram considerados satisfatórios.

LESÕES TRAUMÁTICAS INCOMUNS DA BACIA E QUADRIL

Apresentação de dois casos

JULIO RUFINO TÔRRES
Chefe do Departamento de Ortopedia e Traumatologia da Faculdade de Medicina da Universidade do Amazonas

INTRODUÇÃO

Levou-nos à apresentação destes casos a relativa raridade com que ocorrem dentre as lesões traumáticas, principalmente o primeiro, o que afirmamos não só baseados em nossa causuística pessoal, como também nas referidas pela literatura.

CASOS CLINICOS

a) Caso 1: Paciente do sexo masculino com 32 anos de idade. Foi transportado para um serviço de urgência imediatamente após ter sido atropelado por um ônibus, enquanto andava em uma bicicleta. Não sabe informar exatamente como recebeu o traumatismo. Ao chegar ao serviço de urgência encontrava-se em estado de choque, apresentando fortes dores no baixo ventre e hematúria. Com diagnóstico de abdome agudo por hemorragia interna foi levado diretamente ao centro cirúrgico de um hospital e submetido a uma laparotomia exploradora por um cirurgião; este encontrou uma rotura de parede anterior da bexiga que foi suturada, e observando ainda lesão de bacia.

Como não dispunha de radiografia fechou o abdome, mantendo sonda vesical permanente. O paciente se recuperou bem do estado inicial e depois de alguns dias foi feita radiografia (Fig. 1), que mostrava disiuncão

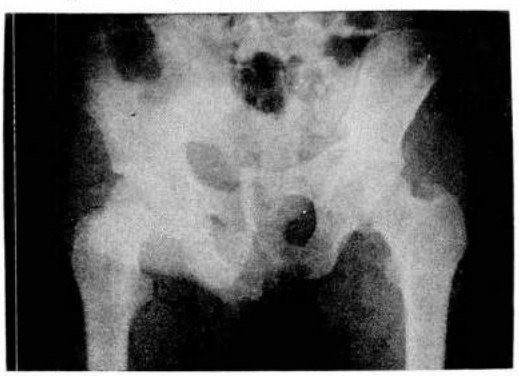

da sínfise pubiana com cavalgamento e arrancamento da apófise transversa direita de L5, sendo transferido para os nossos cuidados. A lesão foi classificada como uma "luxação do osso coxal". O paciente referia fortes dores na região pubiana e na sacro ilíaca direita, onde se notava discreta saliência anormal.

Depois de compensar o quadro geral do paciente foi este submetido a nova intervenção, decorridos 20 dias do acidente, sendo a equipe formada por nós e um urologista.

Realizamos incisão mediana infra-umbilical e abertura da cavidade por divulsão dos retos. Ao ser afastada a bexiga do plano ósseo ao qual se achava aderida, houve abertura total da sutura primitiva, uma vez que fazia parede com o pubis desviado. Após lavagem da cavidade foi realizada cistorrafia em dois planos com catgut cromado. Procedeu-se então redução da sínfise púbica e fixação por cerclagem com fio de aço após controle radiográfico (Fig. 2).

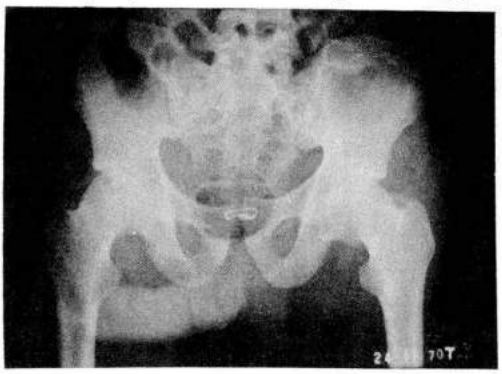

Observou-se então fratura dos ramos ísquio e íleo pubianos esquerdos, não visualizada na primeira radiografia. O membro inferior esquerdo foi mantido em tração cutânea e a bexiga com sonda permanente, que foi retirada após 15 dias. No 18.° dia imobilizamos em calção gessado. O pós-operatório decorreu sem anormalidades. Depois de 45 dias foi retirado aparelho gessado. A evolução foi satisfatoria. O paciente encontra-se bem, queixando-se apenas de dor discreta e eventual na sacro-ilíaca direita.

b) Caso 2: Paciente de sexo masculino com 50 anos de idade. Foi-nos encaminhado de Porto Velho para Manaus, onde chegou 8

dias após acidente de trânsito que sofrera.

Estava impossibilitado de deambular, queixava dor intensa no quadril direito que se encontrava fixado em discreta flexão, adução e rotação interna.

Não havia sinais de comprometimento vásculo-nervoso.

Realizamos exame radiográfico (Fig. 3) que nos sugeriu luxação do quadril (posterior) com fratura do rebordo posterior e possivelmente também da cabeça do fêmur.

Sob anestesia geral tentamos redução incruenta que era conseguida porém instavel voltando a luxar ao se desfazer a tração manual.

No 12.º dia após o acidente submetemos à intervenção cirúrgica. Realizamos acesso posterior à Gibson-Kocher. Notamos a existência de fratura com destacamento de fragmento de mais ou menos 3 x 2 cm do quadrante póstero-inferior da cabeça femoral o que se encontrava livre na cavidade acetabular, sendo retirado. Pôde-se então reduzir facilmente a luxação; havia um grande fragmento do rebordo posterior preso à cápsula, que foi reduzido à sua posição anatômica e fixado com dois parafusos. Foi em seguida imobilizado em aparelho pelve-podálico, retirado após dois meses em sua cidade de origem. Procurou-nos novamente após 4 meses de operado, não referindo qualquer queixa.

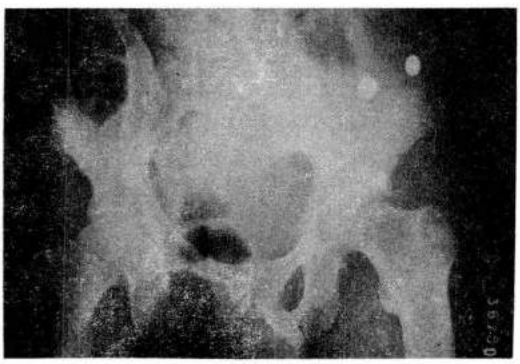

COMENTÁRIOS

a) Em relação ao primeiro paciente temos a referir a publicação recente de um caso e revisão da literatura feita por Shaumugasundaran, T. K., Journal Of Bone and Joint Surgery, 52-A, 1669-1671, Dec. 1970 no qual relata uma lesão idêntica ocorrida em Madras, India, chamando a atenção por sua raridade, o que motivou sua publicação.

Tal caso evidentemente podia e deveria ser resolvido um só tempo cirúrgico. No entanto o primeiro atendimento foi feito em um serviço de urgência que, não obstante sua finalidade, não dispõe de serviço de radiologia; em seguida foi transferido para o hospital cuja radiologia só funciona nos dias úteis.

b) O caso n.º 2 se constitui raridade pela ocorrência incomum da associção da luxação do quadril com fratura da cabeça femoral, descrita por Capbell como "felizmente rara".

SUMÁRIO

O autor relata dois casos incomuns de lesão traumática da bacia e quadril. O primeiro uma disjunção da sínfise pubiana com cavalgamento, que classificou como "luxação do osso coxal". O segundo uma luxação posterior do quadril com arrancamento do rebordo posterior do acetábulo e fratura com destacamento de fragmento da cabeça do femur. Faz em seguida um relato do tratamento realizado e os resultados obtidos.

A ARTRITE INFECCIOSA NA CRIANÇA E NO ADOLESCENTE

Análise de 63 casos

MÁRIO DIRANI
Rio Grande Do Sul

Sinopse: Considerações sobre o tratamento da artrite infecciosa, mostrando as sequelas encontradas com maior freqüência e suas causas. É apresentada metodização de tratamento para se obter melhores resultados.

A artrite infecciosa é uma doença muito grave que, não sendo convenientemente tratada, poderá causar sérias sequelas.

Realmente, com bastante freqüência encontramos maus resultados, isto, então, nos levou a fazer uma análise do tratamento e dos resultados obtidos em 63 casos de A. I., em pacientes cujas idades variaram de meses até 18 anos.

CAUSA

A infecção poderá ser causada por contaminação direta, devido à alguma ferida aberta ou ser resultante de infecção hematógena. Nesta última eventualidade, o foco primário poderá estar localizado nas amigdalas, dentes, aparelho respiratório ou urinário.

O germe mais freqüentemente encontrado é o estafilococo dourado, seguido pelo estreptococo.

ANATOMIA PATOLÓGICA

Uma vez instalada a infecção, a articulação reagirá de acordo com a virulência do germe e com a resistência do paciente.

Haverá exsudação de líquido no interior da cavidade sinovial, que se converterá em seroso, seropurulento ou francamente purulento.

Se houver demora no início do tratamento, a cartilagem poderá desintegrar-se na secreção purulenta pelo efeito de enzimas proteolíticas, que são ativadas pelas bactérias.

A cartilagem articular recebe nutrição do líquido sinovial; na presença do pus este intercâmbio não ocorre, podendo ocorrer necrose da extremidade articular. Isto ocorre, com maior freqüência, no fêmur.

Do nascimento até os 4 meses o suprimento sangüíneo da cabeça femural é feito, primariamente, pela cápsula articular, quase nada pelo ligamento redondo. A distensão do espaço articular pela secreção purulenta, comprime estes delicados vasos que vão à epífise, ao ponto de interromper ou diminuir o aporte sangüíneo. Como conseqüência teremos a necrose da cabeça femural.

A inflamação conduz, também, à trombose, que é um fator adicional ao desenvolvimento desta complicação.

Quando a secreção purulenta se avoluma, a cápsula rompe, favorecendo a luxação; neste momento pode ocorrer, também, o descolamento epifisário.

SINAIS CLÍNICOS

No início os sintomas são de malestar, hipertemia, edema e dor articular, seguindo-se a impotência funcional.

O paciente vai adquirindo, progressivamente, uma atitude da articulação afetada em flexão, que se torna fixa pelo espasmo muscular. Isto acontece porque a flexão relaxa a cápsula articular, aumentando sua capacidade em conter a secreção e, conseqüentemente , diminuindo a distensão, aliviando a dor.

RADIOLOGIA

Nos primeiros dias pode-se perceber, em radiografias tiradas com boa técnica, a distensão da cápsula articular, provocada pela secreção.

Com a evolução do processo aparece o pinçamento articular e, finalmente, a necrose óssea.

Podem ocorrer o descolamento epifisário, bem como a anquilose fibrose ou óssea ou, então, a luxação.

MATERIAL E MÉTODOS

Nossa análise baseou-se numa seleção de 63 casos de A. I. em que se observou a idade

do paciente, cor, localização, período decorrido entre o início dos sintomas e do tratamento, tratamento efetuado e resultados.

A idade mais freqüente de acometimento de A. I. foi 14 anos, em n.° de 12 (21, 7%), seguida de 7 casos de 15 a 18 anos (11, 1%).

Dos 63 casos, 55 eram de raça branca e 8 negros.

A articulação mais atingida foi a do quadril, em n.° de 47 (74, 6%), não havendo, praticamente, diferença entre os lados, em razão de termos 23 no quadril D e 24 à E.

A articulação que se seguiu em freqüência, foi a do joelho, com um total de 13 (20,6%), sendo 9 à D. e 4 à E. Foram afetadas, ainda, 2 articulações do cotovelo e 1 do tornozelo.

Na pesquisa do período que decorreu entre o início dos sintomas e início do tratamento encontramos, com freqüência, pacientes que procuraram recursos médicos logo nos primeiros dias; entretanto, acontecia que estes médicos não estavam habilitados para fazer o diagnóstico ou, então, se insistia em terapêuticas não apropriadas para o caso.

Em relação ao método de tratamento, encontramos 49 casos (77, 7%) tratados conservadoramente, 11 que se submeteram à cirurgia e 3 fizeram punção articular acompanhada de antibioticoterapia.

RESULTADOS

Obteve-se a cura total, sem sequelas, em apenas 19 pacientes (30, 1%), nos quais o diagnóstico e o tratamento foram feitos precocemente. Somente em 2 destes 19 foi executada a drenagem cirúrgica.

As sequelas encontradas, às vezes únicas, outras vezes múltiplas, foram: 9 com osteomielite; 8 com subluxação; a luxação completa só foi encontrada 1 vez; a anquilose ocorreu em 8 casos; a necrose séptica da cabeça femoral apareceu com a freqüência de 4 casos e a absorção desta em 3 casos; a epifisiólise ocorreu em 3 quadris; um quadril teve como sequela a protusão intrapélvica do acetábulo; em 24 a sequela foi o pinçamento articular, sendo que, em 12 casos a articulação assumiu posição viciosa.

Na análise destas complicações, observamos que na osteomielite 5 fizeram tratamento conservador, formando em 2 abcessos que drenaram espontaneamente. As drenagens efetuadas foram executadas tardiamente, isto é, após uma semana de doença.

Analisando as 8 subluxações, concluímos que em 5 casos houve demora no início do tratamento, sendo que 1 paciente ficou 20 dias sem medicação; em 2 houve insistência no tratamento conservador e em 1 a drenagem demorou 23 dias para ser executada.

O único caso de luxação, e que atingiu o quadril, chegou a ser hospitalizado precocemente, porém houve demora na drenagem.

Dos 8 casos em que a anquilose foi a complicação, em 7 o tratamento foi conservador, sendo iniciado na 1.ª semana. Porém, apesar de não evoluírem satisfatoriamente, foi insistido no tratamento conservador. Um foi drenado, mas de maneira insuficiente.

Naqueles em que houve necrose, verificamos que 2 insistiram no tratamento conservador e 2 demoraram para iniciar a terapêutica, um dos quais pela falta de diagnóstico precoce.

Os 3 quadris, nos quais o resultado foi a absorção da cabeça do fêmur, foram tratados precocemente; no entanto, não houve mudança da orientação conservadora, apesar da má evolução da doença.

Como causa da epifisiólise femural, achamos que em 2 foi causada pela insistência no tratamento conservador e, em 1, houve demora na drenagem.

Na rara complicação, que é a protusão intrapélvica do acetábulo, o tratamento foi iniciado no 2.° dia do aparecimento da sintomatologia, porém, foi conservador.

Dos 12 casos de pinçamento articular com posição viciosa, encontramos 4 em que a terapêutica foi iniciada precocemente, entretanto, foi insistido no tratamento conservador e 8 em que o tratamento, também conservador, começou tardiamente. Nenhum destes casos foi submetido à cirurgia.

CONCLUSÕES

Na análise final das complicações causadas pela A. I., concluímos que estas aconteceram devido aos seguintes motivos: 1.°) demora no início do tratamento, ocasionado pela falta do diagnóstico precoce ou pelo fato do paciente não procurar recursos em tempo; 2.°) a insistência no tratamento conservador em casos cuja indicação era eminentemente cirúrgica; 3.°) A maior parte das complicações ocorreram em A. I. do quadril, talvez pelo fato de que o diagnóstico, nesta articulação seja um pouco mais difícil de ser feito precocemente; atualmente temos obtido excelentes resultados em nossos casos, utilizando o seguinte esquema de tratamento: 1.°) tratamento conservador,

que consiste na administração de antibióticos, melhoria do estado geral do paciente, analgesia e prevenção das deformidades; 2.º) punção articular com a finalidade de esvaziar a articulação da secreção purulenta, nociva à cartilagem articular, bem como para a execução do antibiograma.

Quarenta e oito horas após, se não obtivermos melhoria do estado geral e articular, executamos a drenagem cirúrgica ampla. Costumamos deixar um dreno, através do qual fazemos instilações diárias de uma mistura de detergente, soro fisiológico e antibiótico, nos casos em que houver secreção muito espessa. Quando a secreção for pouca e fluída, injetamos apenas antibiótico. Dentro desta orientação, tratamos 13 casos agudos de A. I., 9 conservadoramente e 4 com cirurgia. Tivemos apenas um fracasso, que foi devido à falsa impressão que obtivemos, ao tratar conservadoramente, de que a paciente estava melhorando. Este caso evoluiu para a epifisiólise 1 mês após o surto agudo.

MEDICINA ESPORTIVA
UM CASO RARO DE LUXAÇÃO TÍBIO-PERONEIRA PROXIMAL

MOYSÉS WOLFOVITCH
Ortopedista do E. C. Vitória
MOYSÉS SCHIPER
Ortopedista do E. C. Bahia

Nosso longo contato com a Medicina Esportiva através de quinze anos de lida com futebolistas profissionais e o grande número de lesões traumáticas de rotina no decorrer de todo este tempo, encorajou-nos à publicação deste caso, único nos anais médicos do nosso Estado e de uma raridade que justifica a sua divulgação na especialidade.

Caso clínico

Identificação — R. R., brasileiro, casado, 30 anos, futebolista profissional.

História da doença atual — Em 09/05/69, num treino coletivo de futebol, R. R., numa jogada mais brusca, torceu o joelho D., caindo ao solo e sentindo violenta dor ao nível da articulação acima referida com irradiação para a perna, que o impossibilitou totalmente de continuar em campo e mesmo apoiar-se sobre o membro inferior direito.

Foi removido imediatamente para o nosso Serviço, onde inicialmente fizemos exame clínico ortopédico colhendo os seguintes dados: *membro inferior direito — joelho D.*

1 — Inspeção — Aumento de volume ao nível da cabeça do perônio. Joelho em semiflexão. Não havia aumento de volume articular. Não havia equinísmo do pé, nem sinais de lesão do ciático P. E.

2 — Palpação — Dor intensa ao nível da cabeça do perônio, que dava-nos a impressão de estar luxada. Não havia irradiação da dor para a perna. O aumento de volume referido na inspeção era representado pela epífise proximal do perônio.

3 — Movimentação ativa — Não realizava movimentos ativos com o joelho acusando fortes dores às mínimas tentativas.

4 — Movimentação passiva — Não conseguimos explorar pois o paciente recusava-se à menor manipulação de articulação. Também não conseguimos pesquisar lesões ligamentares ou dos meniscos em virtude do estado em que se encontrava o paciente.

5 — O exame radiográfico do joelho D. revelou-nos uma luxação tíbio-peroneira completa sem apresentar qualquer fratura.

TRATAMENTO

Em vista do resultado dos exames radiográficos, fizemos uma sedação no paciente e inicialmente tentamos, por manobras manuais a reposição da cabeça do perônio para o leito articular na tíbia, sem resultados positivos.

Removemos o paciente para o centro cirúrgico e sob anestesia geral tentamos, por manobras manuais, mais uma vez, a redução da luxaçção, sem resultados satisfatórios. Optamos, então, pela redução cruenta, a ser aberto, já que todas as tentativas de tratamento conservador fracassaram.

Tempos da cirurgia:

1 — Tricotomia do joelho D.

2 — Lavagem rigorosa com fisohex.

3 — Incisão aciforme de cerca de 10 cm de concavidade posterior, sobre a face externa, terço superior da perna, ao nível da cabeça do perônio, compreendendo pele, tecido celular subcutâneo e aponeurose.

4 — Divulsão muscular entre T. A. e E. C. D.

5 — Isolamento do C. P. E.

6 — Isolamento da articulação tíbio-peroneira proximal.

7 — Redução da luxação após inúmeras tentativas manuais e com o auxílio de material ortopédico.

8 — Fixação da articulação tíbio-peroneira com parafuso passado em sentido transversal através da cabeça do perônio para a tíbia.

9 — Sutura por planos.

10 — Imobilização em aparelho gessado cruro-podálico.

PÓS-OPERATÓRIO

Decorreu sem anormalidades. Exercícios de quadríceps e pododáctilos iniciados vinte

e quatro horas após a cirurgia Curativo através janela aparelho gessado e retirado pontos doze dias após a intervenção. Retirado aparelho gessado quinze dias após a cirurgia. Recuperação funcional do M. I. E. através orientação fisioterapeuta. Primeiros contatos com a bola quarenta dias após o ato cirúrgico. Alta aos quatro meses da intervenção reintegrando-se ao plantel e permanecendo em atividade até a presente data.

COMENTÁRIOS

A pouca freqüência da lesão referida neste trabalho por si só justifica a sua divulgação. Vale referir ainda que o ciático P. E. nada sofreu com o trauma, o que favoreceu sobremodo a recuperação do paciente.

FABRICAÇAO NACIONAL DA PRÓTESE TOTAL DE QUADRIL TIPO MC KEE-FARRAR

EDUARDO DE OLIVEIRA PINTO
CLAUDIO L. MARIOTTO
MILTON CHOHFI
Departamento de Ortopedia e Traumatologia da Santa Casa de São Paulo — Pavilhão Fernandinho Simonsen

A articulação do quadril, pela posição crítica que ocupa no conjunto do aparelho locomotor, é aquela em que a perda de função causa os mais graves prejuízos.

Por isso, há longa data tem sido propostas várias soluções no sentido de restabelecer as funções do quadril, visando sobretudo a preservação ou restituição dos movimentos.

As primeiras tentativas de substituição de toda articulação por material estranho, foi feita em 1938 por Wiles, em aço inoxidável, e em 1939 por Haboush em liga cromo-cobalto.

Entretanto, somente em 1951, Mc Kee empreendeu nova tentativa de substituição total do quadril, ainda com maus resultados, até que nos últimos 10 anos as pesquisas realizadas por Mc Kee, Chanrley, Ring, Muller e outros, fizeram com que a técnica da prótese total sofresse várias evoluções, chegando aos modelos atuais, amplamente testados e aprovados.

A difusão e aceitação cada vez maiores da aplicação da prótese total de quadril em nosso meio, levou-nos a buscar solução para o problema do fornecimento do instrumental, até então dependente de fontes estrangeiras.

Desde 1969 desenvolve-se no Instituto de Pesquisas Tecnológicas da Universidade de São Paulo, um projeto de investigação sobre Fundição de Precisão em Moldes Cerâmicos, graças ao auxílio financeiro do Fundo de Amparo à Pesquisa do Estado de São Paulo, dando origem a um Laboratório de Fundição de Precisão.

O interesse demonstrado pelo Departamento de Ortopedia e Traumatologia da Santa Casa de São Paulo — Pavilhão Fernandinho Simonsen — na fabricação em ambiente nacional de implantes cirúrgicos em liga cromo-cobalto-molibdenio — com as conseqüentes vantagens de mais pronta disponibilidade e menores preços em relação aos importados — motivou uma conjugação de esforços das duas instituições, no sentido de resolver o problema.

A presente contribuição tem por finalidade apresentar, de maneira sucinta, o processo de fabricação de proteses totais de quadril, tipo McKee-Farrar, em liga cromo-cobalto-molibdenio, assim como as características de projeto das próteses produzidas até o momento em caráter experimental.

A escolha das ligas cromo-cobalto-molibdenio, baseou-se principalmente em evidências apresentadas por diversos autores, que atestam a virtual inexistência de reações desfavoráveis dessas ligas com os tecidos, assim como sua superior resistência à corrosão pelos fluidos corpóreos e menor incidência de remoções obrigatórias de implantes, dentre todos os materiais comumente empregados.

As ligas cromo-cobalto-molibdenio usadas na fabricação de implantes cirúrgicos, são conhecidas por diversos nomes comerciais: Vitallium, Vinertia, Zimmalloy, Stellite 21, etc., e suas composições químicas encaixam-se nas normas ASTM e British Standar, que especificam ainda as propriedades mecânicas de ligas de cobalto fundidas, usadas em implantes cirúrgicos.

A conformação destas ligas por usinagem é extremamente difícil, o que quase sempre impõe o emprego de processos de fundição para fabricação de implantes. Os processos comuns de fundição não são adequados, pois demandam custosas operações de acabamento em toda superfície das peças. O processo de fundição de precisão, conhecido como "processo de cera perdida", permite a obtenção econômica de peças fundidas, com tolerâncias dimensionais bastante estreitas e acabamento superficial excelente e foi o processo eleito para fabricação da protese total.

As principais características do projeto da protese total de quadril tipo McKee-Farrar são as seguintes:

Protese femoral:

ângulo haste/eixo do colo — 125°
ângulo haste/base do colo — 30°
diâmetro da esfera — 41,5 mm
esfera ôca em seu interior

Taça acetabular:
diâmetro interno – 41,8 mm
15 pinos de fixação na face externa

As etapas do processo de fabricação se desenvolvem da seguinte maneira:

Injeção dos modelos de cera em matrizes de concepção semelhante às utilizadas para injeção de plástico. Os modelos de cera assim produzidos são reproduções fiéis das peças desejadas.

Estes modelos são montados em uma árvore e esta árvore é capeada por imersões sucessivas numa lama cerâmica, alternadas com "estucagens" das camadas de lama úmida com refratário de granulação grosseira, até a obtenção de uma casca suficientemente espessa.

Esta casca cerâmica formada sobre os modelos de cera é submetida à secagem.

A etapa seguinte é a de "deceragem" ou eliminação da cera, por exposição do conjunto em atmosfera de vapor d'água superaquecida em autoclave. Através de cortes feitos na casca, podemos observar o resultado das várias operações, com a obtenção do molde da peça desejada.

Estas cascas são submetidas à calcinação para eliminação de matérias voláteis e resíduos de cera.

A casca assim obtida é submetida à vazamento, quando a cavidade deixada pela cera extraída de seu interior, é preenchida por metal em fusão, reproduzindo-se assim, em metal, a forma do modelo.

Estas peças em metal, ainda ligadas ao canal de alimentação, são posteriormente separadas por disco abrasivo.

As peças destinadas à fabricação da prótese são submetidas a exame radiográfico para detecção de defeitos internos como inclusões não metálicas, cavidades de retração, bolhas de gás, etc.

Superando este controle, as peças passam às operações de cabamento que incluem soldagem (como na esfera da parte femoral da prótese), tratamento térmico para solubilização de carbonetos, retifica e polimento das superfícies de contato.

Este trabalho de colaboração entre o Instituto de Pesquisas Tecnológicas e o Pavilhão Fernandinho Simonsen da Santa Casa de São Paulo, encontra-se em fase final de desenvolvimento, restando apenas pequenos detalhes do processo para que a prótese total de quadril venha a ser produzido no Brasil a preços substancialmente mais baixos do que os importados.

No que diz respeito à qualidade metalúrgica, os implantes produzidos experimentalmente no IPT obedecem rigorosamente às normas estabelecidas sobre o assunto nos Estados Unidos (ASTM) e Inglaterra (British Standar), o que garante um desempenho comparável ao dos importados.

As linhas futuras de desenvolvimento neste campo, prevêm a produção de próteses totais com outros diâmetros de cabeça e, mais tarde, com acetábulo plástico. Estuda-se ao mesmo tempo a fabricação de outras prótese cirúrgicas. Entre estes projetos está o da placa de Venable, cujo processo de fabricação no IPT encontra-se quase totalmente desenvolvido.

ENXERTOS ÓSSEOS ASSOCIADOS (HOMÓGENO E AUTÓGENO)

Trabalho experimental

AMÉRICO NASSER
Professor e Chefe da Disciplina
NELSON CARRERA PERES
Auxiliar de Ensino
OSWALDO A. BEHMER
Professor Assistente Doutor

Os transplantes ósseos continuam sendo estudados e discutidos sob vários ângulos, no sentido de se conseguir uma explicação para as numerosas falhas, que se observam na clínica e para a obtenção de um método prático, pouco traumatisante para o doente e eficiente em sua finalidade principal, no mais curto prazo de tempo. Chase e Herndon relataram em 1955 uma revisão histórica que merece ser citada.

Após os exaustivos trabalhos de Burwell, que experimentou a associação de vários tipos de enxertos, principalmente a associação de homo e autoenxertos, com resultados favoráveis, nos propuzemos verificar experimentalmente em cães a associação de enxerto autógeno com o homógeno conservado em alcool absoluto.

Os estudos de Chalmers mostraram que um enxerto autógeno de osso esponjoso fresco inserido em tecido muscular de ratos produz um crescimento ativo de osso novo; os enxertos homógenos e o osso esponjoso fresco transplantado da mesma maneira formam osso novo em duas fases: uma inicial, na qual novos brotos ósseos se formam por poucos dias e morrem e uma posterior, tardia de neoformação óssea que se verifica após a quarta semana.

Chalmers demonstrou também que a diminuição da fase inicial de formação de osso novo nos homoenxertos de osso ilíaco fresco é devida a uma imunidade adquirida ativada e que se desenvolve no hospedeiro em resposta ao transplante de osso estranho. Já anteriormente Medawar tinha estudado este fenômeno nos enxertos de pele.

Burwell e col. em vários trabalhos provaram que o componente principal antigênico de um exerto ilíaco fresco era a medula óssea e que este osso lavado e livre da medula se torna praticamente antigênico.

Em trabalho anterior (1965), tivemos oportunidade de divulgar um método de conservação de ossos em álcool absoluto, para os enxertos homógenos. Entretanto, após 10 anos de prática com este tipo de conservação, observamos que em alguns casos a evolução é muito lenta, a consolidação é demorada e em outros casos, o enxerto após um período de evolução favorável, é reabsorvido, prejudicando a consolidação.

Com o objetivo de verificar experimentalmente a possibilidade de obter uma mais rápida consolidação desse tipo de enxerto, nos propuzemos realizar em 25 cães a associação do osso autógeno retirado da crista ilíaca com osso homólogo conservado em álcool.

MATERIAL E MÉTODO

Utilizamos em nossa pesquisa cães adultos, cedidos pelo Biotério da Faculdade de Medicina da Universidade de São Paulo, provindos originariamente do Depósito Municipal da Prefeitura de São Paulo. O peso variou de 9 a 16 kg não tendo sido possível selecionar animais do mesmo porte. A idade era desconhecida.

A experiência foi realizada nos Laboratórios da Disciplina de Técnica Cirúrgica e Cirurgia Experimental do Departamento de Cirurgia da Faculdade de Medicina da Universidade de São Paulo (Chefe Prof. Eurico da Silva Bastos).

A anestesia utilizada foi a narcose venosa pelo Nembutal na dose de 0,10 gr por 3 quilos de peso do animal, dissolvido em água distilada e injetado na veia safena de um dos membros posteriores, lentamente, porém de uma só vez.

Raspavam-se os pelos da coxa e se fazia a antisepsia com tintura de Merthiolate e o campo cirúrgico era delimitado com panos esterilizados, tendo a operação sido realizada em condições asséticas.

Operação — A operação tipo consistia em se abordar inicialmente o fêmur esquerdo pela face externa da coxa, expondo-se a diafise por descolamento periostal; retirava-se em seguida uma porção retangular da cortical externa do fêmur, de 1,5 cm mais ou menos por 0,8 cm de largura. Uma vez

preparado o leito receptor, retirava-se por meio de outra incisão feita ao nível do ilíaco esquerdo, vários pedaços de osso esponjoso autólogo, com uma pinça goiva, suficientes para preencher o leito receptor, feito no fêmur; colocava-se em seguida um fragmento de osso cortical homólogo, conservado em álcool absoluto, com as mesmas dimensões da brecha feita no fêmur.

Em seguida, se operava o lado direito do fêmur com a mesma via de acesso e preparo do leito femural e se preenchia o espaço apenas com o enxerto homólogo conservado em álcool, para servir como testemunho.

Para a abertura da brecha na diáfise femural utilizava-se a serra elétrica vibratória. A fixação do enxerto era feita apenas sob pressão sem a utilização de nenhum material estranho.

O fechamento da ferida operatória era feito por planos utilizando-se o fio de algodão em pontos separados como material de sutura. O curativo era feito com colódio e os animais não receberam antibiótico no pós-operatório. Eram conservados em gaiolas individuais nos 7 primeiros dias e a seguir mantidos em canil em grupos pequenos.

Foram operados 25 animais, que foram sacrificados em períodos variáveis de 7 a 120 dias, assim distribuídos:

7 dias — 5 cães (Protocolos 6, 8, 10, 20 e 22)

15 dias — 5 cães (Protocolos 2, 12, 18, 19 e 21)

30 dias — 4 cães (Protocolos 3, 5, 14 e 16)

60 dias — 5 cães (Protocolos 1, 4, 7, 13 e 25)

90 dias — 4 cães (Protocolos 11, 17, 23 e 24)

120 dias — 2 cães (Protocolos 9 e 26).

Houve 4 casos de deiscência de sutura da pele, resuturados com anestesia local. Os membros operados não foram imobilizados após a cirurgia.

Após o sacrifício do animal feito com injeção intracardíaca de éter sulfúrico era feita a autópsia, retirando-se a diáfise femural operada, que era radiografada, após um exame macroscópico e fotografada. A seguir, entregue ao patologista Dr. Oswaldo A. Behmer, que efetuava a descalcificação da peça e exame microscópico. Os cortes foram corados pela hematoxilina-eosina e pelas técnicas de Galego e Koneff.

RESULTADOS

Exame Macroscópico.

Nos animais sacrificados com 7 e 15 dias após a operação, o aspeto do enxerto e do osso eram mais ou menos iguais ao dia da cirurgia, variando apenas na linha de transição osso-enxerto, onde se notava uma espécie de tecido gelatinoso, estabelecendo a linha de continuidade.

Aos 30 dias, já se notava uma espécie de integração entre o osso enxertado e o receptor, pela existência de um tecido cicatricial osteóide bem consistente.

Aos 60 dias ou mais já a integração era perfeita, tanto do lado esquerdo em que se utilizou a associação homógeno-autógeno, como no lado direito testemunho com apenas osso homógeno.

Em 3 casos ocorreu uma fratura no local do enxerto, verificando-se entretanto que posteriormente houve uma consolidação, com formação exuberante de osso osteoide, chegando o enxerto a ser totalmente envolvido por essa formação osteóide de tecido novo.

Exame Microscópico.

Aos 15 dias — Lado esquerdo (enxerto associado).

Recobrindo o enxerto nota-se espessa faixa de tecido fibroso com áreas de calcificação. As lamelas ósseas das proximidades formam áreas grandes, com sistema de Havers bem constituído. Nas extremidades do enxerto, as lamelas estão incorporadas ao osso pré-existente, rehabitadas e com aspeto de tecido ósseo denso neoformado. Na região mediana os espaços menores entre as lamelas tomam o aspeto do sistema de Havers.

Lado direito — (testemunho — enxerto homógeno).

A faixa de tecido fibroso que recobre o enxerto bem mais delgada, propaga-se entre as lamelas ósseas da vizinhança. Este tecido apresenta discreta atividade osteogênica, bem como o tecido cartilaginoso que aparece em algumas áreas. As lamelas ósseas da região mediana do enxerto apresentam-se reabitadas, descalcificadas e de volume diminuído, notando-se entre elas espaços claros grandes, contendo tecido conjuntivo frouxo.

Aos 30 dias — Lado esquerdo (enxerto associado).

O tecido esponjoso enxertado apresenta áreas de calcificação; a periferia está recoberta por tecido fibroso, que penetra entre as lamelas nas proximidades; este tecido vascularizado, apresenta em alguns pontos

atividade osteogenética. Algumas lamelas ósseas circundadas por tecido fibroso estão reabitadas. As lamelas situadas nas proximidades do tecido ósseo do hospedeiro apresentam-se com o mesmo aspeto que as das proximidades do tecido periférico. As lamelas situadas na região mediana estão reabitadas e apresentam esboço de sistema de Havers em torno das cavidades menores e as cavidades maiores estão circundadas por tecido conjuntivo frouxo.

Lado direito (testemunho enxerto homógeno).

O tecido esponjoso enxertado apresenta as lamelas aderentes entre si, difusamente descalcificadas e sem osteocitos. Na periferia do enxerto nota-se faixa de tecido fibroso, o qual se insinua entre as lamelas ósseas das proximidades. Entre as lamelas mais distantes nota-se pequena quantidade de tecido conjuntivo frouxo. Nas extremidades do enxerto, as lamelas estão em íntima conexão com o osso pré-existente.

Aos 60 dias — Lado esquerdo (enxerto associado).

Na região mediana do enxerto observa-se tecido ósseo esponjoso imaturo, com medula óssea nas cavidades entre as lamelas e o sistema de Havers é bem constituído, contendo pequeno canal central. Em alguns pontos nota-se tecido cartilaginoso em calcificação. Junto ao hospedeiro o enxerto é constituído por tecido ósseo denso, contendo na região central, medula óssea.

Lado direito (testemunho — enxerto homógeno).

Nota-se uma faixa óssea periférica constituída por tecido ósseo denso de aspecto imaturo. Entre essa faixa e o tecido esponjoso mais central notam-se áreas de tecido cartilaginoso calcificado. Na região central do enxerto observa-se reabsorção de lamelas ósseas, estando as restantes com intensa descalcificação, reconstruindo-se a medula óssea em seu lugar.

Aos 90 dias — Lado esquerdo (enxerto associado).

Nota-se o mesmo aspecto observado aos 60 dias.

Lado direito (enxerto homógeno).

Na região mediana verifica-se tecido esponjoso imaturo. Na parte central observa-se tecido fibroso e cartilagem de calcificação (calo de sutura), ambos em atividade osteogenética.

Aos 120 dias — Lado esquerdo (enxerto associado).

As lamelas ósseas estão fundidas, conservando a estrutura de tecido ósseo esponjoso imaturo. Na espessura do enxerto notam-se ainda áreas de tecido cartilaginoso lembrando do calo de fratura.

Lado direito — Testemunho (enxerto homógeno).

Na periferia do enxerto nota-se uma faixa de tecido ósseo neoformado com aspecto de tecido ósseo denso imaturo. Na região central notam-se lamelas ósseas de tecido esponjoso imaturo. Entre o tecido ósseo preexistente e as lamelas de tecido enxertado há áreas de tecido cartilaginoso em calcificação.

COMENTÁRIOS

Os resultados obtidos da nossa experimentação demonstram que a associação de osso autógeno ao osso homógeno conservado em álcool absoluto, favorece uma mais rápida integração do transplante, constatada pela presença de maior número de osteoblastos, pela maior espessura da camada fibrosa externa, que recobre o enxerto e pela formação mais precoce dos canais haversianos e conseqüentemente maior vascularização e reorganização do osso maduro.

Outro fato bem demonstrado foi o do enxerto esponjoso estimular a formação do tecido esponjoso, ao passo que o osso cortical conservado do Banco apresentava neoformação óssea de tipo cortical denso.

Desde MACEWEN (1912) se conhece e foi confirmado por vários autores, que o osso esponjoso tem uma atividade osteogênica maior do que a do osso compacto. Falta-lhe, entretanto, a característica da sustentação, isto é, o transplante ósseo precisa às vezes servir como uma fixação interna e o osso esponjoso não tem força intrínsica, quebra-se facilmente.

O osso compacto, além da rigidez e das qualidades para fixação, tem valor clínico pelas suas propriedades osteogenéticas. Ele serve como guia para a neoformação óssea na posição desejada. Seus sais minerais armazenados são diretamente utilizados na calcificação óssea.

Assim sendo, a associação dos dois tipos de enxerto é benéfica, no sentido de provocar uma maior atividade osteogenética (por meio do esponjoso autogeno) e ao mesmo tempo dar uma sustentação à falha que se pretende preencher no transplante (por meio do compacto homógeno). Este, como já tivemos oportunidade de demonstrar experimentalmente, em trabalho publicado em 1965, se comporta — praticamente como um osso autógeno na evolução osteogenética.

Nos animais sacrificados após os 60 dias, apesar de se notar nos cortes histológicos

ainda uma certa diferença na evolução entre os dois tipos de enxerto, pudemos verificar que ela vai se diluindo e praticamente, aos 120 dias o aspecto é semelhante.

Radiologicamente e ao exame microscópico, também pudemos verificar que a associação homógeno e autógeno apresenta uma evolução mais precoce no sentido de formação de calo osso e integração do transplante.

Infelizmente, não pudemos utilizar o método descrito por BURWELL (1966) da contagem do número de osteócitos em cortes seriados para se obter dados numéricos mais demonstrativos.

Podemos afirmar que o enxerto autógeno agiria como um fator de indução osteogenética. Este fator muito discutido, seria, segundo TRUETA (1963) uma substância local que agiria diretamente no sistema vascular, provocando um estímulo angioblástico específico nos vasos do osso do hospedeiro; é o que ele denomina de fator estimulante vascular.

Devemos lembrar que CHALMERS (1959) provou que a medula óssea produz uma reação imunológica, que retardaria a formação do calo ósseo ou mesmo provocaria sua rejeição, mesmo quando se trata de enxerto autógeno. Recomenda-se pois a lavagem do enxerto antes de sua utilização.

CONCLUSÕES

1 — A evolução macro e microscópica de um enxerto associado (osso esponjoso autógeno e osso cortical homógeno conservado em álcool absoluto) mostra uma osteogênese mais rápida, quando comparada com o do enxerto homógeno conservado em álcool absoluto isolado (aumento da indução osteogenética).

2 — Esta atividade osteogenética é mais evidente nos primeiros 30 dias, havendo a tendência para uma evolução quase paralela aos 90 e 120 dias.

3 — O enxerto de osso esponjoso produz uma neoformação óssea do mesmo tipo, o que também ocorre com o osso compacto.

4 — O aumento da capacidade osteogenética do enxerto esponjoso autógeno é demonstrada pela diferenciação mais precoce dos osteoblastos.

PATOMECÂNICA E TRATAMENTO DA MÃO REUMATÓIDE

DANILO GONÇALVES
Hospital Estadual Souza Aguiar — Estado da Guanabara

INTRODUÇÃO:

Diz Swanson (1969) que, na América do Norte, 6% da população, sofrem de artrite reumatóide ou de osteoartrite, sendo elevada a incidência da doença, nas mãos. Conforme Vainio (1959), na Finlândia, entre 305 doentes de A. R., 288 sofriam das mãos.

Na poliartrite reumatóide, as grandes articulações, inclusive as dos pés, vêm sendo tratadas cirurgicamente há mais de 40 anos. Na mão reumatóide, entretanto, só na última década, com o melhor conhecimento de sua complexidade estrutural e da obscura patodinâmica de algumas de suas deformidades e disfunções resultantes, é que a cirurgia conquistou apreciável expansão, no sentido profilático e corretivo. O tabu de não operar antes da inteira remissão do processo reumatóide, foi outro fator que retardou o seu progresso.

FISIOPATOLOGIA DAS DEFORMIDADES E SUAS SEMIÓTICA

Através de projeções, são mostradas as principais deformidades, com a sua etiologia e os métodos de diagnóstico.

Deformidades:

Dedo em martelo;
Expansão fusiforme da interfalângica proximal;
Dedo em botoeira;
Polegar em botoeira;
Dedo em pescoço de cisne;
Polegar em pescoço de ganso;
Sinovite metacarpo-falângica;
Luxação volar das falanges basais;
Desvio ulnar das metacarpo-falângicas;
Desvio radial das metacarpo-falângicas;
Sinovite do punho;
Articulações balantes.

Dessa relação, a deformidade de patomecânica mais difícil de interpretar é o desvio ulnar, pela falta de um conhecimento completo das forças atuando sobre a articulação metacarpo-falângica, entretanto, são de grande importâncias as investigações de E. Smith e colaboradores (1968) demostrando a influência dos tendões flexores extrínsecos na sua produção, sem todavia, esclarecer perfeitamente, o fenômeno.

Tratamento

No passado, o reumatologista atribuia a si próprio, todo o tratamento da A. R., com exceção, naturalmente, dos casos avançados, em que tinha de recorrer à cirurgia reconstrutiva. Progressivamente, o tratamento cirúrgico passou a ser praticado em maior escala, e, no último qüinqüênio, com referência à mão, tem-se registrado acentuada tendência para as operações preventivas.

A cirurgia, além de combater a dor, tem finalidade:

1 — **Profilática** no sentido de evitar a destruição tendinosa e ósteo-condral, através da descompressão dos tendões em seus túneis, e da sinovectomia articular.

2 — **Corretiva das deformidades** pela tentativa de restabelecer o equilíbrio das forças musculares, e a estabilidade articular.

3 — **Reconstrutiva**, restaurando segmentos que sofreram desintegração pela forma mutilante da doença. Essa recuperação entretanto, não vai além das funções elementares.

A sinovectomia e a descompressão tendinosa, vêm participando, com freqüência, dos programas operatórios, mas, é da maior importância que sejam praticadas na época oportuna. Indicá-las indiscriminadamente, seria ou arriscá-las ao descrito, pois, sabe-se que a sinovectomia numa articulação com erosão, pode desencadear novo surto doloroso com a regeneração do granuloma, ou praticar uma operação desnecessária, uma vez que a artrite pode responder satisfatoriamente ao tratamento conservador, conforme aconteceu em 2/3 dos pacientes da "Mayo Clinic" (Lipscomb, 1968).

Muitos autores concordam em que, os melhores resultados são obtidos com a sinovectomia precoce, mas, precoce quando? As publicações especializadas vêm se avolumando nos últimos anos. No entanto, pouquíssimas referem-se com precisão à oportunidade cirúrgica. Seguimos o critério de Lipscomb (1968) e Savill (1970) de operar quando a sinovite hipertrófica e dolorosa, em que pese a terapêutica sistêmica e local, não mostra tendência à regressão. É nesta fase que a sinovectomia tem a sua melhor indicação, o que raramente acontece antes do *6.º mês* da doença. O resultado mais impressionante da sinovectomia é o alívio da dor, que permitirá maior amplitude e freqüência de movimentos. Embora não haja evidência de resultados uniformemente bons, no sentido de deter o processo destrutivo articular, só a cessação da dor, já é uma boa justificativa para a sinovectomia precoce.

A operação descompressiva dos tendões, no dorso do punho, no túnel do carpo, e na bainha dígito-palmar, é de grande interesse no sentido de prevenir as suas roturas.

Cumpre, todavia, recordar que a A. R. é de evolução imprevisível, e, depois de permanecer apagada durante muitos anos, pode voltar à atividade, em forma rapidamente destrutiva. A respeito de prognóstico, portanto, seria temerária qualquer afirmação dogmática.

As neuro-descompressões, do mediano no túnel do carpo, e do ulnar no túnel de Guyon e no túnel epitrócleo-elecraniano, esta, seguida da transposição anterior do nervo, são operações que conferem proteção eficiente contra atrofias.

A seguir, passa-se à descrição das operações corretivas e reconstrutivas, como: tenotomias, transposições tendinosas, enxertos de tendão, artroplastias, artrodeses, excisões ósseas e enxertos ósseos, com as respectivas indicações e resultados.

No final, é explicada a utilidade dos diversos tipos de suportes externos que, conforme a classificação de Vernon Nickel, do "Rancho Los Amigos Hospital, Los Angeles, California, são:

1 — Para repouso;
2 — Corretivos;
3 — Funcionais estáticos;
4 — Funcionais dinâmicos.

CONDUTA DO TRATAMENTO DOS TRAUMATISMOS PROFISSIONAIS DA MÃO

VALDIR MENEZES VIEIRALVES
MARCÍLIO P. ORLANDO
JOSÉ CARLOS DANTAS DOS SANTOS

resumo

Os estudos realizados pela observação diária dos traumatismos da mão em grupos de profissionais da indústria, trouxeram ensinamentos que reputamos da maior importância para a conduta do tratamento desses traumatismos, seja pela avaliação das lesões existentes, seja pelo plano do tratamento traçado, seja pelas prevenções a serem tomadas contra as sequelas mutilantes e disfunção de um aparelho dinâmico — a mão — que representa cerca de 80% da capacidade de trabalho do homem. A verdadeira compreensão desse aforismo, nos interessou para a pesquisa de dados clínicos mais objetivos em relação ao estudo anatomofuncional dessa dinâmica, que visa sobretudo a restauração da capacidade funcional de um aparelho que deverá continuar a sua tarefa de produção e trabalho.

Dentro desta sistemática coletamos 2.719 casos representados durante o período de junho de 1968 a maio de 1971, os quais apresentaremos com a seguinte classificação:

1682 Feridas contusas simples
705 Feridas lácero-contusas
196 Feridas associadas a fraturas
22 Feridas mistas com esmagamento
58 Feridas com avulsão da polpa digital
35 Feridas com esmagamento e arrancamento do segmento digital

31 Feridas com amputação traumática do segmento digital.

Para o tratamento dessas lesões, gostaríamos de ressaltar alguns pontos que julgamos da maior importância:

1 — que o atendimento possa satisfazer as exigências preestabelecidas para as cirurgias dos ferimentos da mão;

2 — que nenhuma tentativa de exploração cirúrgica seja precipitadamente iniciada antes de que o ferimento esteja preparado para um ato cirúrgico completo;

3 — que as ordens de limpeza do membro afetado sejam bem cumpridas sob anestesia troncular, venoregional ou geral. Nossa experiência estimula esse proceder e assegura que conduz à prevenção das infecções;

4 — somente sob torniquete pneumático iniciar o plano de execução cirúrgica, usando o tempo necessário para a inspeção meticulosa e análise das lesões em causa;

5 — se o ferimento necessitar de procedimento tais como enxertia de pele para a cobertura dos tecidos subjacentes, preferimos retirar a pele do bordo ulnar, por mais se aproximar da pele digital sob tipos de retalhos cilíndricos. Com esse proceder nossos resultados tem sido muito satisfatórios;

6 — nos ferimentos que necessitem reparação do esqueleto, usamos pinos de Kirschner, procurando respeitar de uma maneira absoluta a integridade dos tecidos nobres perijacentes;

7 — nos ferimentos com secção de tendões extensores, opinamos pela sutura com fio de nylon 5-0. Quando porém esses ferimentos atingem os flexores, a conduta poderá ser diferente;

a) se houver secção do tendão flexor superficial e profundo, opinamos pela sutura do flexor profundo;

b) nunca seccionar um tendão íntegro, mesmo que seja para a reparação do outro,

c) quando essas lesões se situam nas zonas críticas da mão e se as condições do ferimento não permitirem executar a sutura primária, não aconselhamos forçá-la e sim adiá-la;

8 — nos ferimentos mistos a experiência tem nos ensinado muito, razão pela qual sentimos o dever de aconselhar àqueles que iniciam a prática da cirurgia da mão que o respeito à integridade dos tecidos, a minúcia, a paciência e o conhecimento técnico, representam as bases fundamentais da prática

dessa cirurgia, sem a qual estaríamos negando os princípios que os mestres desta ciência têm sabiamente nos ensinado;

9 — nossos resultados representados em percentual de recuperação funcional têm alcançado melhores cifras à medida que mais aprofundamos o estudo da dinâmica desse aparelho complexo — a mão, instrumento primordial para o trabalho profissional do homem.

ALTERAÇÕES ESQUELÉTICAS DO QUADRIL NO DESENVOLVIMENTO NORMAL

RUY NEVES BAPTISTA FILHO
HÉLIO LÚCIO DE SOUZA
Recife

A influência da musculatura sobre o crescimento ósseo é um dos problemas mais controvertidos da fisiologia do sistema locomotor, sendo seu interesse não somente teórico, uma vez que sua análise nos ajuda a compreender e solucionar muitos dos problemas de uma grave alteração esquelética originada pelo desequilíbrio muscular.

Durante o desenvolvimento os ângulos femorais sofrem alterações no sentido da diminuição no plano frontal e sagital tendendo progressivamente ao varismo e retroversão.

Neste trabalho procuramos explicar estas alterações, aplicando a lei de Wolf e Delpech segundo o qual, "na zona de maior pressão o osso se condensa, é compacto e cresce menos; na zona de menor pressãoo osso se hipertrofia e é de aspecto osteoporótico".

A cartilagem encondral superior do fêmur sofre pressões de todos os músculos que agem na articulação coxofemoral; assim, os flexores e rotadores internos pressionam a parte anterior; os extensores e rotadores externos a parte posterior; os abdutores a face lateral e os abdutores a parte medial. Daí podemos concluir que para haver desvios angulares durante o crescimento faz-se necessário haver desequilíbrio destes músculos de tal forma a promover maior pressão medial e anterior levando a diminuição dos ângulos femurais. Em 2.ª hipótese, mesmo admitindo equilíbrio destes músculos, pode-se explicar estas alterações durante a marcha pela inclusão de mais um elemento, qual seja — a gravidade.

ALTERAÇÕES ESQUELÉTICAS

O ângulo cérvico diafisário sofre alterações durante o desenvolvimento. No plano frontal o ângulo é de 136° até a idade de um ano para depois diminuir progressivamente até o término do crescimento que é em torno de 126°. Desde que a criança começa a andar, alteram-se os parâmetros pela passagem do organismo à posição ortostática.

Durante o apoio unilateral da marcha passam a atuar no plano frontal os abdutores e a gravidade. A resultante destas forças tem direção para baixo e para fora passando na parte média da placa epifisária. Quando o membro tende a sair do apoio unilateral para o duplo apoio a resultante se dirige para dentro em busca do membro oposto, promovendo assim, maior pressão na parte medial da placa. Desta forma existe menor estímulo de pressão na parte lateral da placa originando o varismo progressivo com o crescimento. Nas fraturas consolidadas em valgismo femoral tende a correção com o crescimento, o mesmo não acontece se for em varismo.

No plano sagital durante o nascimento o ângulo é em torno de 30°. Essa anteversão vai diminuindo gradativamente até 16°, na idade adulta. No plano horizontal os rotadores internos e externos se equilibram e em relação ao plano sagital, os extensores do quadril na posição ortostática equilibram a gravidade que age como força flexora em virtude de seu momento anterior em relação ao eixo de movimento neste plano ao nível do quadril. Do equilíbrio destas forças nasce a resultante na parte média da placa epifisária. Durante a marcha, no apoio unilateral estas forças se equilibram e pelo impulso do corpo para diante em busca do membro oposto, a resultante se desloca para diante promovendo maior pressão na parte anterior da placa, promovendo maior estímulo de crescimento na parte posterior levando a diminuição progressiva da anteversão (Fig. II). Havendo consolidação de fratura em anteversão tende a correção pelo crescimento; o mesmo não acontecendo na deformidade em retroversão.

Considerando agora em relação aos três planos, verifica-se que a resultante R de Palwels é deslocada para diante e para dentro em busca do membro oposto. Esta resultante muda de direção durante a marcha em forma de curva sinuosa na sua projeção horizontal. Daí podemos dizer que a pressão na epífise durante a marcha é maior

na face anterior e medial. Verifica-se maior estímulo de crescimento na face posterior e lateral da placa promovendo, respectivamente, a retroversão e a varização com o crescimento.

RESUMO

A gravidade age como força flexora e adutora do quadril pressionando desigualmente a placa epifisária superior do fêmur com maior intensidade na face anterior e medial, provocando durante o crescimento tendência ao varismo e retroversão do colo femural.

REFERÊNCIAS

1 – Bastos-Mora, F; Aguilar, J; Bayod.: Cirurgía de las Sequelas Poliomieliticas. Tomo I 321-326. Barcelona 1965.

2 – Pawels, Fr.: Directives Novelles pour le Traitement Chirurgical de la Coxarthose. Rev. Chir. Orthop. 45, 240-265.

3 – Fernandes, j.: Biomecanica de lá Cadera. Rev. Ortop. y traumatol. Ed. Ed. Ibérica, vol 5 164-200 1961.

4 – Glauber, A The Influence of the Iliopsoas Muscle on Femoral Antetor 1966. X Cong. soc Int. Chir. Orthop. Traumatol. 564-566 Paris

5 – Souza, HL; Baptista, RF.: Alterações Esqueléticas nas Paralisias Flácidas do Quadril. Neurobiologia vol 34 (3); 146-152 Recife 1971

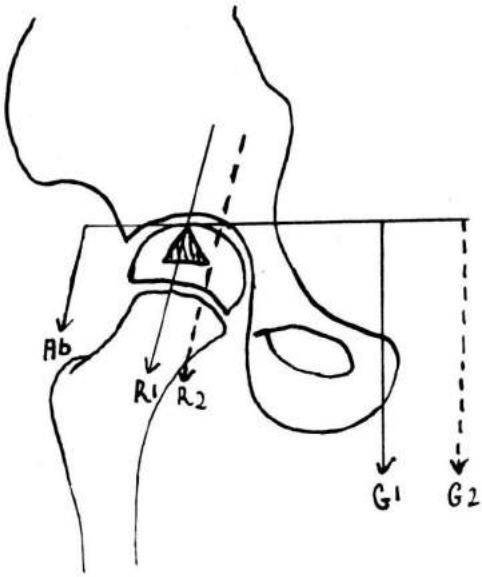

Fig. I

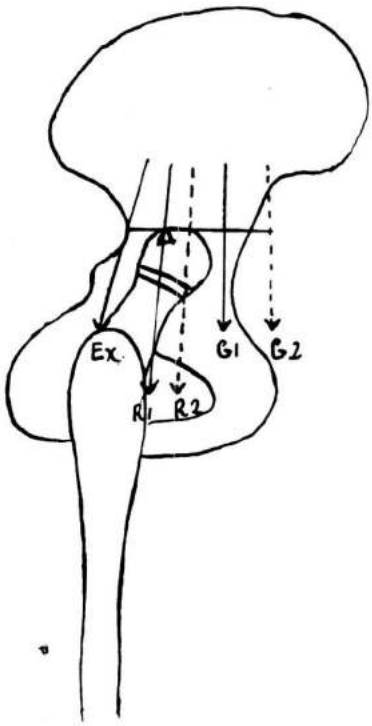

Fig. II

QUADRIL EM OBSERVAÇÃO

Estudo Analitico e Conceituação

EULER COSTA VIDIGAL
Instrutor de Médicos Residentes da UNISASE de Traumato-Ortopedia e Fisioterapia do 1.º Hospital Distrital de Brasilia

INTRODUÇÃO:

""Quadril em observação" é a expressão usada para designar sob forma de um diagnóstico provisório, o quadro clínico caracterizado por dor no quadril, associado ou não com manifestações sistêmicas inflamatórias, cuja patologia inicialmente imprecisa poderá ser esclarecida na vigência de exames complementares, ou no período evolutivo da doença. Na realidade trata-se de um síndrome de patologia a mais diversa, que exige o diagnóstico diferencial com maior presteza entre as diversas lesões que afetam o quadril, principalmente na infância. Isto nem sempre se consegue de imediato, mesmo quando se realizam exames complementares, restando então a evolução, como meio lento, porém seguro, para o esclarecimento definitivo da patologia estudada.

A importância do quadril em observação já se fazia presente nos trabalhos de Lovett (1892), e Miller (1931), que sentiam a necessidade de realizar diagnóstico diferencial das diversas formas de artrite do quadril, para poder mais acertadamente chegar a um diagnóstico definitivo e conduta terapêutica correta. Posteriormente, Walderama (1963) analisou as principais sequelas observadas nos pacientes com diagnóstico inicial de "quadril em observação". A artrite transitória do quadril, descrita por Butler (1933), Finder (1936), Edwards (1952) Donaldson (1955), Caravias (1956), Tudor (1960), trouxe importantes subsídios para o esclarecimento da evolução do "quadril em observação".

MATERIAL E MÉTODOS

O material compreende a revisão de 68 casos registrados no Arquivo Nosológico do 1.º Hospital Distrital de Brasília nos últimos 10 anos. Para padronização do material, uma rotina foi estabelecida. Todos os pacientes admitidos de urgência com queixa de dor no quadril e claudicação, excluindo-se os traumatismos, foram internados com tração de Russel nos membros inferiores, ou, segundo o aspecto clínico do momento, encaminhados para a residência com orientação e retorno ao Ambulatório. Ambos os grupos foram anotados em questionário e examinados clinicamente, dentro dos critérios estabelecidos em ficha padronizada, destinada a avaliação dos casos de "quadril em observação".

O exame radiográfico do quadril foi sempre realizado na admissão dos pacientes em duas posições: em anteroposterior e na posição de Lauenstein (flexão, abdução e rotação externa do quadril). As alterações radiográficas foram estudadas nos trabalhos de Hermel e Sklaroff (1954), Vidigal (1971), White (1962), enfatizando-se as alterações dos planos de gordura pericapsulares, o aumento do espaço articular do quadril e osteoporose do terço proximal do fêmur correspondente Adotamos como rotina a radiografia de tórax ou de outros segmentos ósseos, a fim de detectarmos possível patologia associada. Nos exames de sangue, o hemograma completo e a hemossedimentação foram realizados de rotina, reservando-se a hemocultura para os pacientes que apresentavam temperatura axilar acima de 37,5°C. Outros exames, como provas de atividade reumática, foram solicitados para o diagnóstico diferencial com febre reumática e artrite reumatóide juvenil. Todas as vezes que a punção do quadril ou a artrotomia exploradora se fizeram necessárias para comprovação diagnóstica, o líquido sinovial obtido foi estudado sob ponto de vista físico, bioquímico, bacteriológico, citológico, e fragamentos da membrana sinovial foram retirados para exame histopatológico. Os pacientes com alta hospitalar, ou aqueles enviados para residência, em observação, foram controlados semanalmente no primeiro mês após o início dos sintomas. O controle radiográfico mensal do quadril foi realizado cada quinze dias no primeiro mês, e mensalmente até o sexto mês. Posteriormente, foram feitas avaliações radiográficas do quadril, cada seis meses.

Na análise do material, utilizou-se os métodos estatísticos padronizados, dentro

das limitações características da amostra, de acordo com as restrições impostas.

A análise, de um modo geral, se referiu a aceitação ou a rejeição de suposições feitas e premissas estabelecidas, sendo aplicados os Testes de Independência (qui-quadrado e Fisher), que permitiram decidir aceitar ou rejeitar, estimando as probabilidades sobre a população, estando nós de posse de informações obtidas na amostra. A probabilidade de se rejeitar uma hipótese, sendo ela verdadeira, obriga-nos a estabelecer a probabilidade deste erro, que denominado "nível de significância do teste", simbolizado por "p" foi fixada em princípio deste trabalho em 0,05, isto é, havendo 95% de certeza nos resultados.

ANÁLISE DO MATERIAL

Dos sessenta e oito (68) pacientes que tiveram o diagnóstico inicial de "quadril em observação", quarenta e oito (48) evoluíram para artrite transitória do quadril, apresentando-se, portanto, como a mais freqüente patologia. Os vinte (20) outros pacientes com "quadril em observação" evoluíram: febre reumática com mono-artrite do quadril — 6; Legg-Perthes — 4; sinovite tuberculosa do quadril — 2; psoite — 2; artrite séptica do quadril — 4; abcesso terço proximal da coxa — 2 casos.

Estudando-se a influência do sexo nos quarenta e oito (48) casos de artrite transitória do quadril e outros tipos de artrite (tabela I), usando-se o qui-quadrado, observou-se nível de significância de 5%, com 1 grau de liberdade. Isto indica que o sexo não possui influência nos diversos tipos de artrite.

ARTRITE	MASCULINO	FEMININO	TOTAL
TRANSITORIA	31 (29,65)	17 (18,35)	48
OUTRAS	11 (12,35)	9 (7,65)	20
TOTAL	42	26	68

A cor nos diversos tipos de artrite foi estudada na tabela II, empregando-se como teste de significância o qui-quadrado. Pelo resultado obtido, foi demonstrado não haver significância nas amostras testadas evidenciando, portanto, que a cor não influi nos diversos tipos de artrite do quadril (x^2 = 0,5467).

TIPOS DE ARTRITE	COR		TOTAL
	BRANCO	PRETO	
ARTRITE TRANSITÓRIA	40 (38,82)	8 (9,28)	48
OUTROS TIPOS DE ARTRITE	15 (16,18)	5 (3,82)	20
TOTAL	55	13	68

Correlacionando-se os diversos tipos de artrite com patologia associada infecciosa e sem ela, através do teste do qui-quadrado (tabela III), observou-se que há um nível de significância de 0,05; aceita-se a hipótese de independência, ou seja, a presença de patologia associada não influi no tipo de artrite. No entanto, a um nível de 0,10, rejeita-se a hipótese de independência. Assim, existe possibilidade de patologia associada influir no tipo de artrite. Se houver tal influência, pela análise das freqüências observadas e das teóricas, pode-se dizer que a patologia infecciosa deve influir provocando mais outros tipos de artrite que não é transitória.

TIPOS DE ARTRITE	COM PATOLOGIA INFECCIOSA	SEM PATOLOGIA INFECCIOSA	TOTAL
ARTRITE TRANSITORIA	27 (30,35)	21 (17,65)	48
OUTROS TIPOS DE ARTRITE	16 (12,65)	4 (7,35)	20
TOTAL	43	25	68

Analisando-se os diversos tipos de artrite e correlacionando-se com o tipo de patologia associada, virótica e não virótica (tabela IV),

TIPOS DE ARTRITE	TIPOS DE PATOLOGIA ASSOCIADA		TOTAL
	VIRUS	NÃO VIRUS	
ARTRITE TRANSITORIA	3 (2,51)	24 (24,40)	27
OUTROS TIPOS DE ARTRITE	1 (1,40)	15 (14,51)	16
TOTAL	4	39	43

empregando-se o teste do qui-quadrado e o teste de Fisher para nos dar maior certeza em amostragem abaixo de cinqüenta (50),

verificamos que o x^2 = 0,2831 e o teste de Fisher — 0,385, nos facilita dizer que, em relação ao tipo de patologia associada, a hipótese de independência é aceita, ou seja, o tipo vírus e não vírus não influi no tipo de artrite.

Os principais tipos de alterações radiográficas observadas no primeiro exame clínico dos pacientes portadores de "quadril em observação" foram distribuídos na tabela V em dois grandes grupos:

1 — Pacientes que não apresentavam alterações radiográficas.

2 — Pacientes que apresentavam alterações radiográficas.

Ambos os grupos foram comparados com os diversos tipos de artrite, usando-se como teste de significância o qui-quadrado. Pelos cálculos elaborados, observou-se que o teste rejeita a hipótese de independência, significando que a artrite transitória apresentou maior número de exames radiográficos com alterações do que o esperado na hipótese de independência.

TIPOS DE ARTRITE	SEM ALTERAÇAO RADIOGRAFICA	COM ALTERAÇÕES RADIOGRAFICAS	TOTAL
ARTRITE TRANSITORIA	2 (4,24)	46 (43,76)	48
OUTROS TIPOS DE ARTRITE	4 (1,76)	16 (18,24)	20
TOTAL	6	62	68

Fazendo-se estudo comparativo das principais alterações radiográficas observadas nos diversos tipos de artrite (tabela VI):

1 — Abaulamento do plano do glúteo médio;

2 — Aumento do espaço articular;

3 — Apagamento dos planos de gordura pericapsulares (glúteo médio, ílio-psoas e obturador interno);

4 — Osteoporose do terço proximal do fêmur correspondente (tabela VI).

Neste aspecto não foi possível usar o teste de significância (qui-quadrado) devido as freqüências serem rarefeitas. Entretanto, a análise descritiva destes números demonstrou que, dos quarenta e oito (48) casos de artrite transitória do quadril, quarenta e seis (46) não apresentaram qualquer alteração radiográfica na admissão. Os dois (2) casos restantes, um (1) apresentou aumento do espaço articular e o outro osteoporose do terço proximal do fêmur correspondente. Nos outros tipos de artrite, que não eram transitórias, em número de vinte (20), dezesseis casos mostraram-se sem alterações radiográficas na admissão. Nos quatro casos restantes, dois apresentaram aumento do espaço articular, um abaulamento do plano de gordura do glúteo médio e um borramento dos planos gordurosos pericapsulares do quadril.

No que se refêre aos dados obtidos no exame do quadril na data do primeiro atendimento, podemos descrever como sinais mais freqüentes:

1 — Marcha claudicante (51)

2 — Sinal de Patrik (38)

3 — Manobra de Thomas (23)

4 — Sinal de Tredelemburg (19)

5 — Palpação dolorosa do grande trocanter do fêmur (13)

6 — Palpação dolorosa da projeção capsulo sinovial (10)

7 — Hipertemia local (6)

8 — Percurssão dolorosa do calcanhar (1).

No que se refere ainda ao diagnóstico, a fórmula leucocitária e hemossedimentação se mostraram elevadas em todos os casos de artrite transitória e Legg Perthes com patologia infecciosa associada. Nos casos de artrite séptica do quadril, psoíte, abcesso do terço proximal da coxa, febre reumática e sinovite específica do quadril, as alterações

	ESTUDO RADIOGRÁFICO						
TIPOS DE ARTRITE	ABAULAMENTO DO PLANO DO GLÚTEO MÉDIO (1)	AUMENTO DO ESPAÇO ARTICULAR (2)	BORRAMENTO DOS PLANOS DE GORDURA (GLÚTEO MEDIO ILIO-PSOAS OBTURADOR (3)	OSTEOPOROSE 1/3 PROXIMAL DO FEMUR (4)	OUTRAS ALTERAÇÕES	NENHUMA ALTERAÇÃO	TOTAL
ARTRITE TRANSITORIA	—	1	—	1	—	46	48
OUTROS TIPOS DE ARTRITE	1	2	1	—	—	16	20
TOTAL	1	3	1	—	1	62	68

se mostraram com características próprias. Entretanto, em nenhum desses pacientes examinados a hemocultura foi positiva.

Nos casos de artrite transitória, o tratamento foi limitado ao repouso no leito, analgésico e tração de Russel nos membros inferiores. Quando existia patologia associada como: amigdalite, pneumonia, pielonefrite, piodermite, foi realizado tratamento específico para cada caso.

A evolução nos casos de artrite transitória do quadril, relatada na tabela VII, mostrou que, em quarenta e seis casos, após uma semana, não foram observadas alterações radiográficas. Em quarenta e um casos, não houve anormalidade no exame físico do quadril. Nos sete restantes, apenas quatro evidenciaram persistência de marcha claudicante, dois com sinal de Patrik positivo e um caso, apenas, com manobra de Thomas, alterações estas que desapareceram a partir da segunda semana de evolução, e não foram constatadas durante o

E V O L U Ç Ã O

ARTRITE TRANSITORIA 48-	1ª SEMANA	2ª SEMANA	3ª SEMANA	4ª SEMANA
RX	46 NORMAIS	N	N	N
EXAME FISICO DO QUADRIL	41 NORMAIS	N	N	N
MARCHA CLAUDICANTE	4	N	N	N
SINAL DE PATRIK	2	N	N	N
MANOBRA DE THOMAS	1	N	N	N

exame posterior. Entretanto, nos pacientes portadores de febre reumática e monoartrite do quadril (6 casos) estudados na tabela VIII,

FEBRE REUMATICA (MONO-ARTRITE DO QUADRIL) (6 CASOS)	E V O L U Ç Ã O			
	1ª SEMANA	2ª SEMANA	3ª SEMANA	4ª SEMANA
RX	NORMAL (6)	N	N	N
EXAME FISICO DO QUADRIL			N	N
FLEXO ABDUÇÃO ROTAÇÃO EXTERNA	1	3	N	N
MARCHA CLAUDICANTE	3	2	N	N
SINAL DE TREDELEMBURG	2	2	N	N
SINAL DE PATRIK	2	2	N	N
MANOBRA DE THOMAS	1	1	N	N

todos apresentavam alterações do quadril comprometido ao exame físico, que se tornaram persistentes por duas semanas: marcha claudicante, sinal de Tredelemburg, sinal de Patrik, manobra de Thomas, embora as radiografias se mostrassem sem alterações. Nos casos de Legg-Perthes (4 casos), a sintomatologia inicial não se alterou nas primeiras quatro semanas de evolução, uma vez feito o diagnóstico, através do exame radiográfico ou de biopsia do quadril por erro diagnóstico. Nos pacientes em que o "quadril em observação" evoluiu rapidamente para a artrite séptica do quadril, abcesso do terço proximal da coxa, psoíte, ou nos casos em que a biopsia foi prontamente indicada, por se tratar de suspeita clínica de sinovite específica, a evolução da sintomatologia não foi levada em consideração.

No que se refere a incidência da atrite transitória, a média das idades foi de 5,1 anos.

Dos quatro casos de "quadril em observação" que evoluiram para artrite séptica do quadril, um tinha psoíte direita com abcesso da fossa ilíaca direita que foi drenado por via abdominal.

Em nenhum dos quarenta e sete (47) casos de artrite transitória do quadril os controles radiográficos demonstraram, a longo prazo, sequelas articulares do quadril observado. Em um caso houve óbito.

RELATO DE CASOS

Ilustraremos casos de "quadril em observação", que evoluíram para artrite transitória do quadril, sem alterações radiográficas nos exames posteriores, e casos que evoluíram para outras doenças do quadril e apresentaram alterações radiográficas.

Caso n.º 1 –

S. R. M., 2 anos de idade, masculino, admitido com dor no quadril esquerdo e impossibilitado de andar. O exame físico evidenciou posição de flexo-abdução e rotação externa do quadril comprometido, com presença do sinal de Patrik e dor as manobras de palpação do grande trocanter e nas projeções cápsulo-sinovial. O exame radiográfico do quadril direito demonstrou aumento do espaço articular e abaulamento do plano de gordura do glúteo médio (figura 1). O hemograma apresentou 11.200 leucócitos com 79% de segmentados e hemossedimentação de 42 mm na primeira hora. A radiografia do tórax foi normal. O exame do orofaringe demostrou hipertrofia das amígdalas palatinas. A negatividade da punção do quadril aumentou a dificuldade de diagnóstico diferencial com artrite séptica, que nos levou a indicar artrotomia exploradora. A incisão

da cápsula deu vasão a 5 cc de líquido sinovial com viscosidade diminuída sem opacificação. A citometria foi de 600 leucócitos e 2.000 hemácias. A citologia evidenciou ligeira inversão da fórmula leucocitária: 70% de neutrófilos e 30% de linfócitos. A cultura foi negativa. O exame histopatológico da membrana sinovial caracterizou sinovite aguda (fig. 3). Nos exames radiográficos subseqüentes no período de 5 anos, foram observadas alterações osteocartilafíneas do quadril (Fig 2).

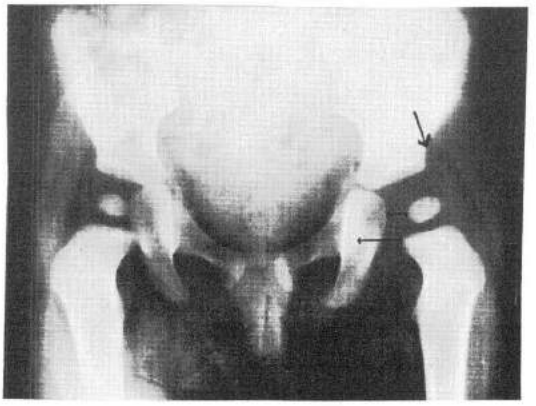

Fig. 1 — Aumento do espaço articular do quadril esquerdo com subluxação. Aumento do plano de gordura do glúteo médio.

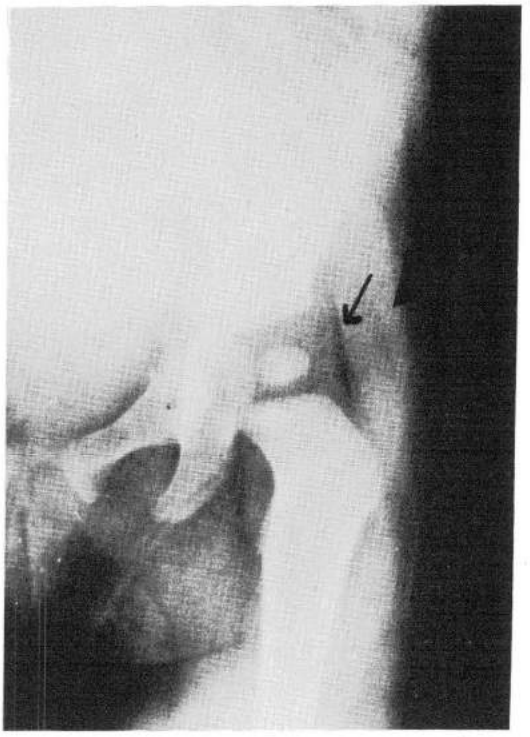

Fig. 2 — Quadril esquerdo: aspecto radiográfico normal.

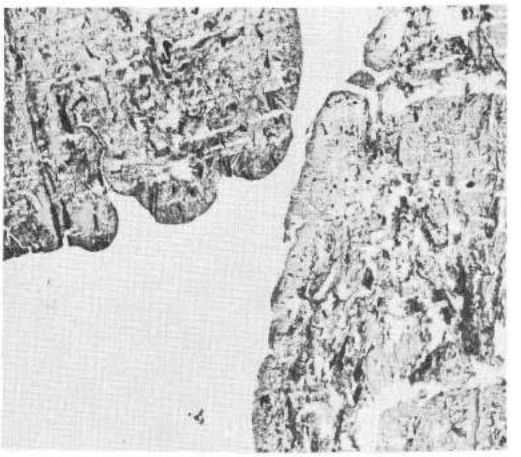

Fig. 3 — Microfotografia mostrando sinóvia espessada com neoformação conjuntiva e vascular e discreto infiltrado linfocitário.

Caso n.º 2 —

E. C., 9 anos de idade, masculino, admitido com dor no quadril direito, marcha claudicante e sinal de Tredelemburg positivo. Internado, instalou-se tração de Russel nos membros inferiores. Com 48 horas de evolução, surgiu um quadro de hipertemia (38°C), com distensão abdominal, tendo a radiografia simples do abdômen (fig. 4) mostrado distensão difusa das alças do delgado e grosso intestino, compatível com íleo

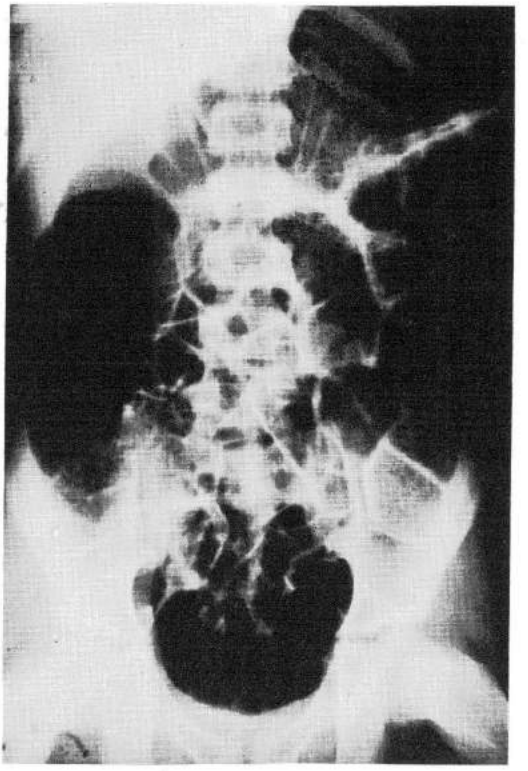

Fig. 4 — Radiografia do abdomen: distensão difusa das alças do intestino grosso e do delgado compatível com íleo-paralítico.

paralítico. No dia imediato, teve início um quadro de dispnéia e choque. A radiografia (fig. 5) do tórax evidenciou áreas de consolidação confluentes disseminadas em ambos os pulmões, mais pronunciadas à direita; mostrou ainda lesões cavitárias de permeio, sugerindo quadro radiológico de pneumonia estafilocócica hematogênica. O óbito se verificou no mesmo dia, e os familiares não aceitaram a necrópsia.

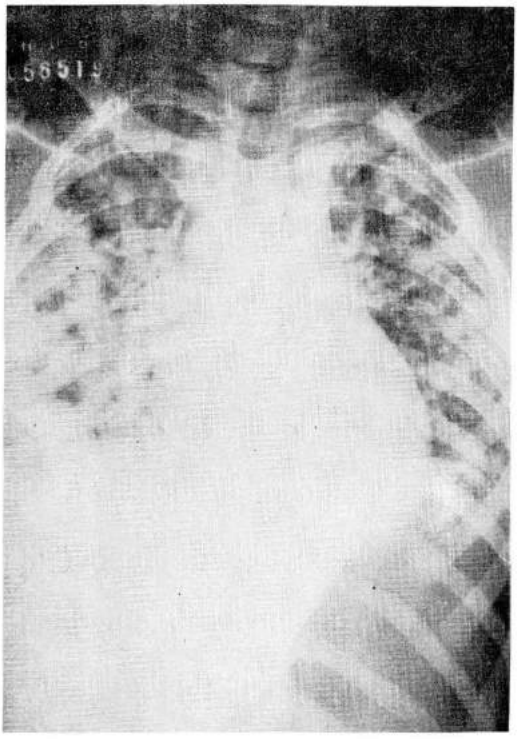

Fig. 5 — Quadro radiológico sugerindo pneumonia estafilocócica hematogênica.

COMENTÁRIOS

Os casos ilustram o quadro clínico da evolução do "quadril em observação". O primeiro caso mostra a evolução típica de uma artrite transitória do quadril de nossa casuística, que apesar de apresentar alterações radiográficas de partes moles, que caracterizavam o aumento do conteúdo articular, não mostrou modificações osteocartilagíneas na evolução. O segundo caso evidenciou uma evolução completamente incaracterística, em que a manifestação inicial da patologia pulmonar grave e fatal fez-se por um quadro característico de uma artrite transitória do quadril.

Caso n.° 3 —

R. F. C. N., 6 anos de idade, masculino, encaminhado do Setor de Pediatria, por apresentar dor no quadril esquerdo e otite média há 48 horas. O exame físico do quadril comprometido evidenciou sinais de Patrik, Trendelemburg, e manobra de Thomas positiva e radiografias dos quadris normais (fig. 6). Foi internado para observação, 24 horas após intensificarem-se os sintomas e o quadril adotou a posição de flexo-abdução e rotação externa e impossibilidade de locomoção. O hemograma apresentou 13.000 leucócitos com 74% segmentados e hemossedimentação de 77 mm na primeira hora. Apesar da punção do quadril ter sido negativa, o quadro característico de infecção nos levou a indicar artrotomia. A abertura da cápsula articular evidenciou presença de líquido sinovial em pequena quantidade sem alterações micro e macroscópicas e cultura negativa. O exame histopatológico da membrana sinovial mostrou sinovite crônica inespecífica (figura 7). O exame radiográfico do quadril, após noventa dias, apresenta quadro

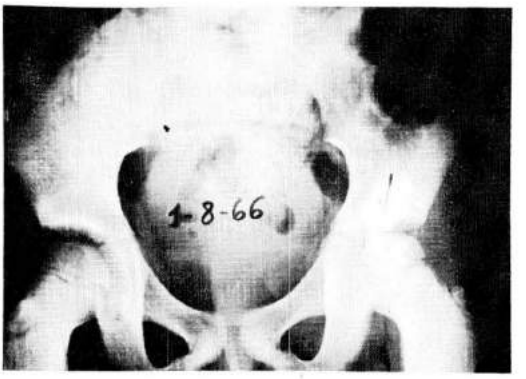

Fig. 6 — Quadril esquerdo: com discutível aumento do espaço articular sem outras alterações.

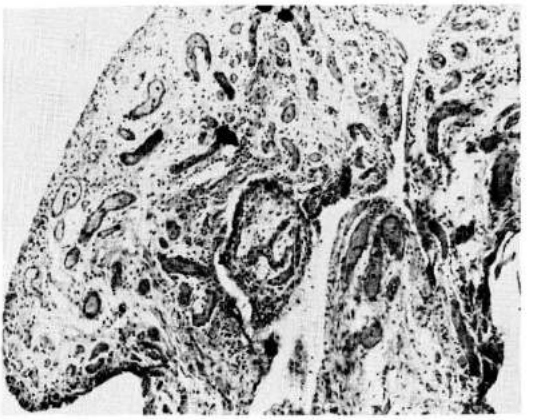

Fig. 7 — Sinóvia mostrando proliferação e acentuada neoformação vascular com discreto infiltrado linfocitário.

de necrose esquêmica da epífise cefálica doença de Legg-Perthes (fig. 8).

Fig. 8 — Radiografia do quadril esquerdo: início de fragamentação da epífise femural proximal.

Caso n.º 4 —

R. S., 7 anos de idade, feminino, admitida com dor no quadril esquerdo e claudicação há quatro dias. Temperatura axilar 37,5. Sinais de Patrik e de Trendelemburg e manobra de Thomas positivas. Hemograma evidenciou linfócitos e diminuição dos segmentados. A hemossedimentação de 30 mm na primeira hora. O exame radiográfico dos quadris e tórax foi normal. Reação de Mantoux fortemente positiva. A biopsia do quadril foi realizada (fig. 9) e mostrou tratar-se de sinovite tuberculosa.

Fig. 9 — Sinóvial espessada mostrando denso infiltrado de histiócitos e linfócitos, constituindo granulomas, no centro dos quais são vistas células gigantes tipo Langhans. Vê-se no centro área de necrose caseosa.

COMENTÁRIOS

Estes casos rotulados inicialmente como "quadril em observação" ilustram a diversidade de patologia encontrada neste síndrome.

DISCUSSÃO

Na evolução do quadro clínico, pode-se observar que em todos os casos de artrite transitória do quadril, a sintomatologia desapareceu ao fim de uma semana, fato que vem contra os achados de Finder (1936), que, possivelmente, naquela época, tenha tido dificuldade de fazer diagnóstico diferencial com as demais artrites do quadril. Nossa experiência tem demonstrado que se tratando de febre reumática com monoartrite do quadril, a sintomatologia inicial se manteve inalterada por duas semanas, com regressão e desaparecimento dos sintomas, a partir da terceira semana, mesmo após ter sido iniciado tratamento específico.

É possível que a sinovite da artrite transitória causada por:
hipersensibilidade alérgica da membrana sinovial a um foco de infecção a distância, Hermel (1954), Tudor (1970); virótica, descrita por Hardinge (1970) e infecciosa, seja realmente mais transitória do que a artrite produzida pela febre reumática, apesar da sinovite da artrite transitória produzir em alguns casos derrame intra-articular, facilmente reabsorvível. No caso ilustrativo n.º 1, a cultura foi estéril e a citologia e citometria incaracterística de artrite infecciosa; tal fato nos conduzirá a uma nova pesquisa sobre atividade alérgica no líquido sinovial dos pacientes, portadores de sinovite transitória do quadril. Por outro lado, o quadril tem-se mostrado, em nossa experiência, como órgão de choque de infecções graves, como ocorreu no caso ilustrativo n.º 2, onde a artrite transitória do quadril foi a única manifestação inicial de grave pneumonia, que terminou em óbito. A comunicação da bolsa serosa do psoas-ilíaco ao nível do pequeno trocanter, com uma expansão da cápsula articular e membrana sinovial do quadril observada em 50% das dissecções de Testut, provavelmente deve ter sido responsável, de um caso de psoíte ter provocado por contigüidade, artrite séptica do quadril, fato este já observado por Butler em 1933.

As alterações radiográficas encontradas nos casos de artrite transitória do quadril significam, apenas, aumento do conteúdo intra-articular, que produzem distensão da cápsula e abaulamento do glúteo médio. Estas alterações, apesar de não terem sido freqüentes, pois foram observadas em apenas dois casos em nosso trabalho, estão de conformidade com os autores Skarloff

(1954), White (1962). Realmente, não é tão comum, pois Caravia (1956) estudou quarenta e seis pacientes com artrite transitória do quadril e não encontrou neles qualquer alteração precoce radiográfica do quadril. Esta sinovite inicial, que pode estar presente em outras doenças, como Legg-Perthes (Fergusson 1954), sinovite tuberculosa, febre reumática (Butler, 1933), artrite séptica do quadril, tem pouco valor semiológico no que se refere a identificação do tipo de patologia, pois além de ser comum a várias doenças do quadril, os sinais radiológicos precoces (aumento do espaço articular, abaulamento do glúteo médio) — característica de aumento do conteúdo intraarticular não são freqüentes.

Até que ponto a sinovite inicial da doença de Perthes poderá ter em comum com a sinovite transitória do quadril será um dos objetivos de nossa próxima pesquisa.

CONCLUSÕES

1 — O "quadril em observação" é um síndrome decorrente de causa as mais diversas, cujas manifestações clínicas iniciais, são atribuídas a um substrato anatomopatológico de sinovite.

2 — O diagnóstico diferencial entre as diversas lesões nem sempre é possível pelos exames complementares, sendo a evolução o meio mais eficiente para esclarecer de forma definitiva a patologia.

3 — A sinovite transitória é a patologia mais freqüente observada neste síndrome, sendo clinicamente diferente pelo tempo de evolução, das sinovites encontradas na febre reumática, na doença de Legg-Perthes e na artrite séptica do quadril.

RESUMO

O "quadril em observação" deve ser conceituado como um síndrome de patologia a mais diversa, e suas manifestações clínicas são decorrentes de um substrato anatomopatológico comum de sinovite.

No seu diagnóstico diferencial a evolução clínica representa o meio mais eficiente para se estabelecer um diagnóstico definitivo, uma vez que, os exames complementares, laboratoriais e radiológicos, dão achados iniciais comuns às diversas causas de sinovite.

Na maioria dos casos, a sinovite freqüentemente observada é transitória, com maior incidência em crianças ao redor de 5 anos de idade, não havendo diferenças significativas quanto ao sexo e cor.

A sinovite inicial da febre reumática, da doença de Perthes, da artrite séptica do quadril, quando relacionadas com a sinovite transitória, parecem possuir características clínicas diferentes, pois o tempo de evolução de cada uma destas entidades varia. Assim na sinovite transitória o quadro clínico não tem duração maior que uma semana, ao contrário da febre reumática que evolui geralmente por duas semanas e a doença de Legg-Perthes cuja sinovite está presente durante todo o estágio da doença. Na artrite séptica a sua evolução é rápida e com brevidade define o diagnóstico.

BIBLIOGRAFIA

1 — Lovett, R. W. anda Morse, J. L., a transient or ephemeral form of Hip-Diseases with a report of cases. Boston Med. Surg. J. 127: 61—63 1892.
2 — Miller, O. L.: Acute Transient Epiphysitis of the Hip Joint J. A. M. A., 96: 575, 1931.
3 — Butler, R. W.: Transitory Arthritis of the Hip-Joint in chilhood Britshs Medical Journal, 1: 951-954, 1933;
4 — Edwards, E. G.: Transient Synovitis of the Hip-Joint in children JAMA, 148: 30-34, 1952.
5 — Hermel, M. B. and Sklaroff, D. M.. Roentgen chags in Transient Synovitis of the Hip-Joint. Arch. Surge. 68, 1954.
6 — Ferguson, A. B.: Synovitis of the Hip and Legg-Perthes Diesease. Clin. Ortho. 4: 180-188, 1954.
7 — Donaldson, W. F.: Transient Synovitis of the Hip-Joint. Pediatrics Clin. N. Amer. 2: 1073-1079, 1955.
8 — Caravia, D. E.: The significance of the so-called Irritable Hipin children, ARCH; Dis. Child. 31: 415-418, 1956.
9 — Eyre-Brook, A. L.: Septic Arthritis of the and Osteomyelitis of the upper and of the femur in infants. J. Bone Joint Surg. 42-B: 11-20, 1960.
10 — White, H.: Roentgn findings of acute infeccious Diesease of the Hip in infants an children. Clin. Orthop., 22: 34-42, 1962.
11 — Walderama, P.: The Observation Hip and its Late Sequeles. Journal Bone and Joint Surge. 45-B: 462, 1963.
12 — Miller, Donald S.: Monoarticular Arthiritis of Children. Medical Clinics of North America, mol. 49, 1: 49-65, 1965.
13 — Tudor, Robert B., Hip Synovitis in children. J. Bone Joint Surg. 52-B: 51, 1970,
14 — Vidigal, E. C., Diagnóstico precoce das Artrites Sépticas do Quadril. Rev. Brasileira de Ortopedia. 1, 2, 3: 13-27, 1970.
15 — Hardinge, K.: The etiology of Transient Dynovitis of the Hip in childhood. J. Bone Joint Surg.,52-B: 100-107, 1970.
16 — Somerville, E. W.: Perthes Disease of the Hip J. Bone and Joint' Sourg., 53-B: 639-649, 1971.
17 — Testut, L.: Tratado de Anatomia Humana, Salvat Edit., Vol. 1: 702, 1932 Barcelona.
Williams, C. Wilkins Co. Ed. Baltimore.
J. C. A. Churchill Ltd. London.
8 — Perkins, G. (1958) Fractures and Dislocation, p.
14 — Swanson, A. B. (1968). Silicone Rubber Implants for Replacement of Arthritic or destroyed joints in the hand Surg. Clin. North America vol. 48, n. 5, 1113.

ESTUDO ANATOMO-CIRÚRGICO DA OSTEOTOMIA DO OSSO INOMINADO

RUY NEVES BAPTISTA FILHO
HÉLIO LÚCIO DE SOUZA
Recife

A osteotomia do osso inominado divide o ilíaco em duas porções: superior e inferior. Nesta cirurgia é feito um abaixamento da porção inferior fazendo báscula no púbis, modificando a direção do acetábulo sem alterar sua morfologia esta é a diferença fundamental em relação às acetabuloplastias. Abre-se um vazio entre os dois fragmentos em forma de cunha de base anterior onde é colocado um enxerto retirado do próprio ilíaco e fixado com fio de Kirschner. Esta báscula promove alterações anatômicas bastante apreciáveis, modificando o trajeto dos vasos, nervos, músculos além de alterações esqueléticas.

Realizamos este estudo através de observações em cadáveres do Departamento de Anatomia da Faculdade de Medicina da Universidade Federal de Pernambuco.

Alterações esqueléticas

A porção inferior do ilíaco ao nível do acetábulo, sofre rotação para baixo e para dentro. Ao levar o acetábulo para baixo

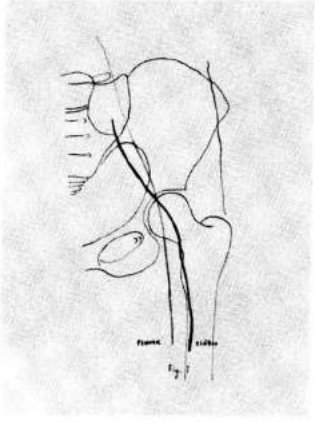

promove o alongamento do membro inferior ficando a cabeça do fêmur mais baixa que a do lado oposto sem haver obliquidade pélvica; por outro lado, leva à diminuição do ângulo do acetábulo com a horizontal dando estabilidade ao quadril; (Figs. I e II) e ao levar o acetábulo para dentro, aproxima-o da linha média estreitando a porção inferior da pelve menor em relação ao plano frontal.

Alterações das partes moles

Os músculos pelvitrocantéricos que se inserem no sacro sofrem estiramento ao serem tracionados para baixo, trazendo consigo aquele osso (Figs. I e II). Os mús-

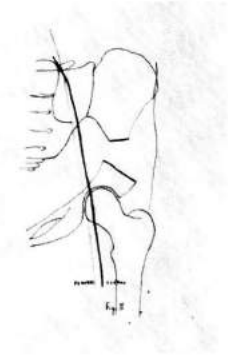

culos psoas, abdutores, sartório, fáscia lata e médio glúteo são liberados para a abordagem cirúrgica. Em virtude da aproximação da linha média, as fibras musculares que se inserem no grande trocanter tendem a verticalização. O descolamento posterior do acetábulo também levam a verticalização das fibras dos musculos extensores.

Os vasos e nervos que se dirigem para o membro inferior formam um arco de convexidade externa, passando no limite externo da pelve menor. Ao realizar a cirurgia estes elementos são retificados e jogados para a linha média para se livrar do efeito da tração, de tal maneira que não sofrem estiramentos e sim, mudança de trajeto procurando o caminho mais curto. Mesmo considerando que haja tração, esta é bem menor do que o alongamento sofrido pela estrutura óssea.

É verdadeiramente um processo de tração em cunha, estando os vasos e nervos na parte central. Na literatura encontramos diversos autores que realizaram a redução de luxação congênita no adulto em que a cabeça do fêmur se encontrava 5 cm acima do acetábulo. Isto não seria possível, se não fosse a disposição favorável que se encontra o conjunto vasculonervoso.

Nas luxações congênitas, ao realizar a cirurgia de Salter promove-se o alongamento, pela descida da cabeça até a cavidade, reduzindo-se a luxação associando-se ao efeito da osteotomia que também provoca aumento de comprimento no membro inferior em torno de 1,5 a 2 cm, podendo-se avaliar o grau de sofrimento dos elementos nobres e suas conseqüências.

Conseguimos em diversas peças anatômicas, fazer osteotomias de até 3 cm sem provocar tensão nos vasos e nervos.

Alterações esqueléticas tardias

A biomecânica do quadril altera-se pela mudança de orientação do acetábulo. Procuramos interpretar as possíveis alterações esqueléticas que poderão surgir com o desenvolvimento desta articulação.

Linhas atrás mostramos que a osteotomia leva a um estreitamento pélvico aproximando o membro inferior da linha média.

As fibras dos músculos que se inserem no grande trocanter tendem a se verticalizar, aumentando a força de abdução e diminuindo proporcionalmente a estabilidade, já que o componente horizontal diminui. No apoio unilateral da marcha os abdutores equilibrando a gravidade para evitar a báscula da bacia, dão resultante dirigida para baixo e para fora R (Palwels) em virtude da obliquidade das fibras dos abdutores. Estando as fibras destes músculos tendendo para a vertical, esta resultante será vertical e passará por fora da cabeça do fêmur, promovendo maior estímulo de crescimento na parte medial da placa epifisária levando ao valgismo femural com o crescimento. (Fig. I a e IIa.) Salter já observou a recidiva de valgismo em um de seus casos.

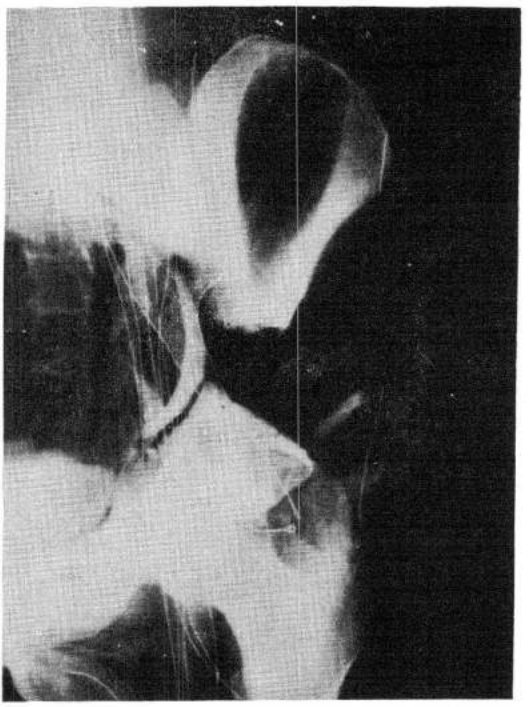

Resumo

A osteotomia do osso inominado traz grandes modificações morfofuncionais dentre as quais destacamos o alongamento do membro inferior pela báscula do acetábulo para baixo.

Existe tendência à recidiva do valgismo pelas condições biomecânicas criadas pela cirurgia.

REFERÊNCIAS

1 — Bastos-Mora, F; Aguilar, J; Bayod.: Cirugía de las Sequelas Poliomieliticas. Tomo I 321-326. Barcelona 1965.

2 — Pawels, Fr.: Directives Novelles pour le Traitement Chirurgical de la Coxarthose. Rev. Chir. Orthop. 45; 240-265 — 1959.

3 — Salter, RB.: Innonimat osteotomy in the treatment of Congenital Distocation and subluxation of the hip. J. Bone and Joint Surj., 43 B: 518-539 — Auj 1961.

4 — Salter, RB.: Role of Inonimate osteotomy in the Treatment of Congenital Dislocation and Subluxation of the Hip in the Older Chil. J. Bone and Joint Surg. 48A; 1413-1439 — Oct. 1966.

5 — Souza, HL; Baptista, RF.: Alterações Esqueléticas nas Paralisias Flácidas do Quadril. Neurobiologia , vol. 34 (/); 146-152, Recife — 1971.

MIELOMA

JOSÉ DONATO DE PRÓSPERA
C. SWARTMAN
JOSÉ SOARES HUNGRIA NETO
São Paulo

Com o progresso da imunologia, doenças com quadro clínico bem conhecido, mas de fisiopatologia obscura têm agora nova base para conceituação. O mieloma é uma dessas doenças, será nosso tema.

Atualmente define-se mieloma como uma *para-gama-imunoglobulinopatia* resultante de uma transformação maligna nas células produtoras de anticorpos — os pasmócitos.

As células pasmocitárias são células imunologicamente ativas, capazes de reagir a antígenos específicos pela formação de anticorpos, que são as imunoglobulinas.

As imunoglobulinas são proteínas formadas por quatro cadeias de aminoácidos: um par de cadeias pesadas (A) e um par de cadeias leves (B), unidas por pontes de bissulfeto. Já são conhecidas quatro tipos de cadeias pesadas, que dividem as imunoglobulinas em quatro famílias.

Imunoglobulina G-IgG, que representa 85% das imunoglobulinas composta pela classe dos anticorpos; imunoglobulina A-IgA, que representa 10% das imunoglobulinas. Os restantes são compostos pelas imunoglobulinas M, D, e outras ainda não perfeitamente conhecidas. A distinção entre elas é feita pela imunoeletroforese.

Com base nas cadeias leves, existem dois grupos de imunoglobulinas; grupo K, composto por 60% dos indivíduos normais e grupo L composto por 50%, sendo os restantes 10% ainda não esclarecidos. Todas as imunoglobulinas — IgG, IgA, IgM, IgD etc. — podem ser tanto do grupo K quanto do L.

A célula plasmática normal produz, uma perturbação dando origem a uma linhagem ou clônus caracterizada pela hiperprodução dessas cadeias com impossibilidade de conjugá-las. As cadeias leves lançadas à circulação após serem filtradas pelo rim aparecem na urina como a Proteína de Bence-Jones. As cadeias pesadas, pelo seu peso molecular, não são filtradas, aparecendo no papel eletroforético como um aumento dos picos normais: 55% no gama, 15% no beta e 5% no alfa, e os 15% restantes não se manifestam.

Embora na eletroferese do soro de milomatosos possa haver aumento de gama, beta ou alfa, ao se fazer uma imunocletroforese verifica-se que o aumento real é sempre na fração gama que como já foi dito, contém as imunoglobulinas anticorpos.

Isto acontece porque a faixa das gamaglobulinas não corresponde apenas à projeção do pico, mas é de base ampla, abrangendo desde as alfa até às gamaglobulinas. Por exemplo, se a imunoglobulina alterada está na região que corresponde à betaglobulina, na eletroforese haverá um aumento no pico beta, sem haver um aumento das betaglobulinas.

Pelo exposto acima, o mieloma é uma *paragamaimunoglobulinopatia monoclonal* porque é proveniente de uma única célula, ou seja, cada mielomatoso produz uma imunoglobulina-anticorpo diferente, não existindo dois mielomatosos com a produção de uma mesma imunoglobulina.

Vários autores tentaram sistematizar o mieloma, porém parece-nos que não conseguiram dar um sentido prático, Assim Farid, classificou o mieloma em quatro tipos: mieloma solitário, mieloma múltiplo, mielomatose e fase leucêmica. Como pode-se ver nesta classificação, o que Farid chama de tipos são na realidade as formas de evolução da doença, e o fato de se enquadrar o doente em uma ou outra fase depende do momento patogênico em que o diagnóstico é feito, e além disso, não há um limite nítido entre as diferentes formas.

Innes e Newall, apresentam a doença em quatro variedades: solitário, múltiplo, mielomatose difusa e a forma extramedular, referindo que o mieloma solitário evolui para múltiplo e este evolui até a fase extramedular. Em determinados casos pode ocorrer o inverso, isto é, a forma extramedular torna-se mieloma múltiplo. Nesta classificação já nota-se melhor individualização das fases e um sentido de evolução. Porém não conse-

gue enquadrar casos que ao lado da forma extramedular apresentam comprometimento ósseo, tanto sob a forma osteoporótica quanto osteolítica. Em vista disso parece-nos mais lógico evitar uma classificação sistemática da doença em formas, usando-se apenas o termo mieloma como designação da doença, assinalando apenas a característica mais marcante.

QUADRO CLÍNICO

1. DOR: é o sistema primordial, podendo ser de três tipos:

a) dor óssea persistente, de aumento gradativo;

b) dor aguda, resultante de uma fratura patológica;

c) dor decorrente de compressão nervosa.

A dor corresponde geralmente a sede da lesão, sendo esta, por outro lado, muitas vezes assintomática.

2. FRATURA PATOLÓGICA, causada por microtraumatismo, que devido a substituição plasmocitária da medular com corrosão da cortical, enfraquecem a estrutura óssea, tornando-a suscetível de fraturar-se com tra. mas de pequena monta.

3. COLUNA VERTEBRAL, é a sede mais freqüente de sintomatologia dolorosa, como também de localização do tumor.

Alguns casos são diagnosticados por um quadro de paraplêgia decorrente de fratura patológica de corpo vertebral.

4. Completando o quadro clínico geral de moléstia, outros sintomas e sinais são encontrados. São eles, emagrecimento, astenia, anorexia, diátese hemorrágica, infecção recorrentes, e etc.

EXAMES COMPLEMENTARES

A. RADIOLOGIA: As lesões radiográficas aparecem como rarefrações ósseas que na anatomia patológica correspondem a osteólise, que predominam nos ossos de hemotopotese ativa, ou seja, crânio, bacia, costelas e vertebras. Os discos intervertebrais permanecem íntegros.

Raramente as lesões podem ser do tipo condensante, e as vezes de tipo insuflado.

B. HEMOGRAMA: anemia de grau variável, desde leve até intensa, macrocítica. Constata-se as vezes, a presença de plasmócitos atípicos circulantes, como também o fenômeno de "rouleau".

C. MIELOGRAMA: É característico, com predominância de plasmócitos e plasmoblastos.

D. ANATOMIA PATOLÓGICA: Forma-se como que um tecido de plasmócitos atípicos.

E. HEMOSSEDIMENTAÇÃO: Nos casos de localização múltipla o VHS atinge cifras acima de 80 mm na 1.ª hora, podendo manter-se normal em alguns casos.

F. PROTEÍNAS SÉRICAS: Há aumento de valor total com inversão da razão Ailob. Na eletrofórese o perfil apresenta-se com um pico elevado na fração gama, tendo em alguns casos aparecido na beta e mais raramente na alfa.

G. PROTEÍNA DE BENCE-JONES: Embora na literatura mundial os autores citem uma porcentagem de casos positivos variando de 25 a 40%, nos nossos casos não conseguimos evidenciá-lo pelos métodos usuais.

No Pavilhão Fernandinho Simonsen de Santa Casa de São Paulo, foram levantados 80 casos comprovados de mieloma através de exame citológico e anatomo patológico.

A incidência maior, foi na 6.ª década, com ligeiro predomínio do sexo masculino.

Desses 80 casos 28 têm estudo completo.

Os sintomas principais foram:

A. Lombalgia: 10 casos

B. Fratura patológica: 7 casos, 3 desses com paraplegia.

C. Anorexia e astenia: 6 casos

D. Diarese hemorrágica: 2 casos

E. Tumor: 2 casos.

No hemograma encontrou-se uma variação de anemia desde leve até intensa.

Em um caso constatou-se eosinofilia intensa.

Em 7 dos casos constatou-se o fenômeno de "rouleau". Em 4 havia plasmócitos atípicos circulantes, um caso com 43% de plasmócitos circulantes, 12 casos têm eletroforese, sendo 7 com aumento de gama, 3 com aumento de beta e 2 com aumento de alfa.

A hemossedimentação variou de 7 a 64 mm na 1.ª hora.

TRATAMENTO

No serviço a droga de escolha é o agente alquilante, derivado da mostarda nitrogenada, Ciclofosfamida, Enduxam, que é administrado na dosagem de 200 mg/dia em 500 ml de soro glicosado 5%, com 1 ampola de antiemético, complexo vitamina C, por via endovenosa, durante 20 dias consecutivos, atingindo-se uma dose de ataque de 4 gramas, sob controle semanal do leucograma.

A seguir mantém-se o paciente com uma dose de 100 mg de ciclofosfamida por dia,

dose única, VO, durante mais 3 meses, seguindo-se de uma redução para 50 mg diários.

O controle semanal do leucograma impõe-se, ocorrendo suspensão temporária da droga em qualquer fase do tratamento se a contagem dos glóbulos brancos baixar até 2.000 por mm^3, reiniciando-se em seguida à melhora do quadro leucocitário. Nos casos de reagudização retornamos à primeira fase. Complementa-se tal medicação com complexo B, vitamina C, sulfato ferroso e quando necessário antiamétrico.

Em alguns casos foi necessário como tratamento de urgência a laminectomia. Em casos de achatamento do corpo vertebral com instabilidade de coluna, usamos 25 e 26 como tratamento coadjuvante o colete de Milwaukee.

Nos mielomas solitários utilizamos a radioterapia localizada, como também a usamos nos locais mais dolorosos em mielomas poliostoticos.

Com esse tratamento a sobrevida média conseguida oscilou entre 18 e 20 mezes, havendo sobrevida de até 5 anos.

O tratamento utilizado não promove a cura da moléstia nem parece influenciar no sentido de uma maior sobrevida, porém nos convenceu quanto a sua eficácia para melhora da dor e do estado geral.

AVALIAÇÃO DA DISFUNÇÃO NAS LESÕES TRAUMO — PROFISSIONAIS DA MÃO

VALDIR MENEZES VIEIRALVES
Rio de Janeiro

RESUMO

Muito mais importante do que as mutilações digitais, são as lesões que se enquadram sob a denominação de *Mão Rígida*

Nestas conhecemos as causas determinantes que interferem no mecanismo de ação por sua natureza mecânica, como os cilindros, as cremalheiras que além do esmagamento dos tecidos, produzem calor, queimando-os, determinando outras alterações pela ação da força de compressão e torção desses elementos tão nobres. Grande contribuição científica através da engenharia médico-industrial tem sido oferecida ao estudo do aperfeiçoamento da prevenção sob o aspecto médico-legal para a proteção do trabalhador. Mesmo assim, por motivos de ordem econômica, nosso País ainda não pôde modernizar o seu parque industrial a ponto de satisfazer as exigências da mecânica moderna, que muito mais produz e protege o homem, valorizando o seu trabalho.

Felizmente por motivos de ordem técnica o profissional de nossos dias, jamais deverá manusear uma máquina sem que primeiramente tenha se submetido ao treinamento básico de sua ação mecânica, sua dinâmica e sua produção, a fim de que os valores alcançados pelo rendimento do trabalho homem-hora venham atingir as metas planejadas pela indústria. Consoante a uma nova reformulação e compreensão por parte daqueles que são responsáveis pelo crescimento de sua própria empresa, medidas eficazes foram propostas através de seminários, que pudessem assegurar a prevenção dos acidentes profissionais. Graças ao concurso desse empreendimento, esses acidentes têm diminuido na escala de sua avaliação percentual. Assim é que nos Estados Unidos o índice de traumatismos da mão oscila em torno de 32% dos traumatismos em geral, enquanto que em nosso País tem atingido cifras mais elevadas, isto é, 54%.

A par da técnica cirúrgica que muito tem contribuído para o aperfeiçoamento da restauração das lesões da dinâmica da mão, outros métodos fisioterápicos se associaram com o objetivo primordial de estimular as fibras sensoriais e motoras do aparelho tendíneo-muscular, a fim de restabelecer em menor tempo a inércia determinada pelo traumatismo sobre a estrutura anatômica. Aqui vale dizer que os estudos de Boyes-Bunnell, Pulvertaft, Tubiana, Zancolli, Entin e outros, têm oferecido valiosa contribuição para a restauração da função dos músculos intrinsecos paralizados por ação do trauma. Esses autores têm recomendado procedimentos diversos na base de fixação articular para proporcionar suportes de uma mecânica estática que, associada a ação de outras forças como por exemplo a transposição de tendões cujo mecanismo motor de grupos musculares intrínsecos e íntegros, determine a coordenação com os músculos extrínsecos a fim de que o movimento possa ser restabelecido sob bases funcionais.

De fato, a cooperação existente entre funções altamente especializadas como a função sensorial da mão, já foram bem descritas em 1933 por Charles Bell, em sua monografia — **A Mão.**

Se entretanto por ação do trauma a função sensorial desaparece, permanecendo somente a ação motora, esta isoladamente jamais responderia às tarefas que lhe seriam impostas pela condução dos estímulos da fibra nervosa sensorial perante a resposta da sua própria ação, que se traduz pela velocidade, dextreza, habilidade etc., própria da matéria viva, sem a qual a sua significação estaria enquadrada como uma verdadeira — amputação fisiológica.

Felizmente a natureza humana tem nos mostrado que sua capacidade de compensação é muito ampla, sobretudo em se tratando de mutilação da mão. Surpreende-nos a excepcional adaptação que os individuos poderão ter, pela perda de dois dedos ou do polegar, porém se existirem alterações na sensibilidade, essa mesma capacidade de adaptação não mais poderá responder às suscitações manifestadas pela necessidade e

reações do momento. Isso vem demonstrar que a visão cosmética dos objetos nem sempre traduz a sua qualidade!...

Para a avaliação da função motora ou sensitiva, temos posto em prática os testes da tabela de Highet, aconselhado pela maioria dos autores:

Tabela de Highet — A
Avaliação da função motora

0 — Sem contração
1 — Retorno da contração perceptível nos músculos proximais
2 — Retorno da contração perceptível nos músculos proximais e distais
3 — Retorno da contração perceptível nos músculos proximais e distais a uma distância que os músculos mais importantes possam apresentar potencial suficiente para vencer a ação da força de resistência
4 — Retorno da função como no item 3, com a adição de que todos os movimentos sinérgicos e isolados tornem-se possíveis
5 — Recuperação completa.

Tabela de Highet — B
Avaliação da função sensitiva

0 — Ausência da sensibilidade na zona dos nervos autônomos
1 — Retorno da dor dermatogena profunda dentro da zona dos nervos autônomos
2 — Retorno de alguns graus da dor superficial e da sensibilidade táctil dentro da zona dos nervos autônomos
3 — Retorno da dor superficial e da sensibilidade táctil em toda a zona autônoma com o desaparecimento da super-resposta
4 — Retorno da sensibilidade como no item 3 com adição de que existe a recuperação de dois pontos discriminados dentro da zona dos nervos autônomos

A particularidade destes testes é sobretudo mostrar as respostas motoras de maior importância como as que se acham enquadradas nos itens 3, 4 e 5 da Tabela A de Highet.

Tais graus de recuperação podem ser conseguidos através de uma sutura de nervo, executada em condições propícias, momento oportuno e técnico correta. Mesmo assim, somente o futuro poderá apontar a resposta de uma recuperação!...

Ninguém deverá se decepcionar por ter que esperar longo tempo para conseguir o retorno da recuperação: em média, dois anos após a sutura de um nervo motor.

Também para a avaliação da recuperação funcional dos nervos sensitivos, encontramos suportes de real importância no esquema da Tabela B de Highet, que valoriza os pontos fundamentais da avaliação funcional do nervo sensitivo, como por exemplo os testes de pinçamento, preensão, os dois pontos de discriminação e os testes de impressão digital.

Infelizmente não podemos obter para os testes sensitivos a mesma correspondência para os testes motores, segundo o próprio Highet, pois o melhor teste para a avaliação sensitiva estará representado pelo item 4 da Tabela B de Highet. Por meio desses testes, torna-se possível fazer a distinção entre a presença da estereognose e de pequenos graus da função sensitiva útil de um nervo e, também eliminar os fatores que poderia alterar as qualidades sensoriais que se assemelham a sensibilidade. Esse estudo demonstrou que a recuperação funcional de um nervo requer tempo muito mais longo do que um nervo motor.

Concluímos desse estudo que a avaliação da capacidade de recuperação funcional sensitiva ou motora, encontra suportes firmes no potencial de recuperação anatômica dos dois-pontos de discriminação em milímetros, os quais são alcançados através dos anos, 4, 5 ou mais anos.

Considerando a importância desse fato temos um prognóstico mais promissor quando se trata de sutura de nervos em criança.

As observações clínicas e as pesquisas realizadas pelos estudiosos terão que continuar ainda esse trabalho, na esperança de, em dias futuros, conseguirem melhores respostas às recuperações funcionais.

REFERÊNCIAS

SWANSON, Alfred B., M. D. — Evaluation of Impairment of Function in the Hand. The Surgical Clinics. Vol. 44-4: 925 -940, August 1964;

VERDAN, Claude, M. D. — Practical Considerations for Primary and Secondary Repair in Flexor Tendon Injuries. The Surgical Clinics. vol. 44-4: 951-970, August 1964.

ENTIN, Martin A. M. D. — Crushing and Avulsing Injuries. The Surgical Clinics. vol. 44-4: 1009-1018. August 1964;

MOBERG, Erik, M. D. — Evaluation and Management os Nerve Injuries in the Hand. The Surgical Clinics. vol. 44-4: 1019-1029, August 1964.

KAPLAN, Emmanuel B. M. D. — Guide Lines to Deep Structures and Dynamics os Intrinsic Muscles of the Hand. The Surgical Clinics. vol. 48-5: 993-1002, October 1968.

MEULEN, J. C. Van Der — Healing and Repair of Tendons. Then Hand, J. B. S. of the Hand. 79-82. September 1969.

EDINBURGH, J. I. P. James — The Assessment and Management of the Injuries Hand. The Hand — J. B. S. of the Hand. vol. 2-2: 97-105. September 1970.

MILFORD, Lee W. Jr. — Retaining Ligaments of the Digts of the Hand. Saunders, 1968.

ARTOPLASTIA DO QUADRIL COM A PRÓTESE TOTAL DE CHARNLEY BASES BIOMECÂNICAS. TÉCNICA CASUÍSTICA PESSOAL. IMPRESSÕES PRELIMINARES

DANILO GONÇALVES
Rio, GB

INTRODUÇÃO

As desordens funcionais do quadril, por sua elevada incidência e difícil tratamento, sempre constituíram desafio e motivação à argúcia dos ortopedistas. As operações de: Girdlestone, Hackenbroch, Putti, Royal Whitman, e mesmo os implantes unitários de Smith Petersen, de Robert e Jean Judet e de Thompson, em que pese a contribuição que trouxeram à cirurgia reconstrutiva do quadril, falharam em considerável proporção, pela incapacidade de restaurar o acetábulo, igualmente atingido pelas lesões degenerativas, simultâneas, ou complicando a substituição protética da cabeça femoral.

A apreciação realista desse fato, ou seja, de que as doenças degenerativas do quadril, atacam tanto a cabeça femoral quanto o cotilo, impondo-se, portanto, uma solução radical para o problema, conduziu Charnley (1966), assistido por especialistas em metalurgia da Universidade de Leeds, a revolucionar o seu tratamento, através da notável concepção biomecânica da prótese total "de baixa fricção", com um componente femoral de aço inoxidável e outro acetabular de plástico, de superfícies com polimento perfeito, articulando-se em estreita coaptação cujas experiências se iniciaram em 1958.

McKee e Farrar (1966), encarando o problema sob o mesmo ângulo, sem entretanto, cogitar da redução do torque friccional, criaram uma prótese, em que ambas as partes são de cromo-cobalto.

As próteses metal-plástico (MP) e metal-metal, (MM) representam os tipos básicos de próteses totais.

Em Stanmore, os cirurgiões e pesquisadores do Royal National Orthopaedic Hospital, desenvolveram próteses de ambos os tipos.

Cumpre assinalar que, esse extraordinário progresso na cirurgia mobilizadora do quadril, deve-se, inequivocamente, ao esforço conjunto de ortopedistas e engenheiros britânicos.

A ancilose fibrosa e a formação ectópica de tecido ósseo, que sobrevém com o uso da prótese unitária, devem ser conseqüência da irritação, causada pelo atrito da mesma contra o osso vivo. Quando os implantes se movem entre si, mas permanecem imóveis em relação ao osso, esses fenômenos irritativos não ocorrem.

BIOMATERIAIS

Entre os materiais utilizados na substituição protética do quadril, figuram *metais* e *plásticos*. Os metais são: 1 — o aço inoxidável; 2 — uma liga de cromo-cobalto. Os plásticos são: 1 — o polimetilmetacrilato na forma de cimento acrílico autocurável; 2 — o teflon, experimentado a partir de 1958, mas, por inadequado, substituído em 1962 pelo *polietileno* de *elevada densidade*, com um peso molecular acima de um milhão, a fim de funcionar no acetábulo, como cavidade autolubrificável, para a cabeça femoral (Charnley, 1966). Usando cimento acrílico para ancorar a prótese acetabular, Charnley estava procurando eliminar pontos de pressão direta, extremamente elevada, sobre o osso vivo, tal como a exercida por implantes metálicos quando colocados em contato com o osso.

O cimento acrílico, usado para a ancoragem da prótese, não tem propriedades adesivas, mas, se for adequadamente aplicado, penetra nas anfratuosidades da cavidade acetabular, assegurando, através do seu módulo elástico, uma distribuição uniforme da carga sobre o osso vivo. Na medular do fêmur, o acrílico introduzido em estado pastoso, ao endurecer, forma um estojo firme em torno da haste da prótese cefálica, transmitindo o peso do corpo ao osso.

DIÂMETRO DA CABEÇA COM VISTAS À ESTABILIDADE DA PRÓTESE PLÁSTICA

Nas primeiras experiências, o diâmetro da cabeça metálica era de 41,5 mm, mas, foi de-

crescendo até 22 mm. Este é o menor diâmetro encontrado pelos técnicos em Engenharia Mecânica da Universidade de Leeds, capaz de reduzir o torque friccional entre o metal e o plástico, sem sacrifício da função articular.

A resistência ao movimento da cabeça metálica na prótese plástica, é consideravelmente diminuída pela redução do raio da esfera metálica, e, conseqüentemente, do "momento" da força friccional. Se, ao mesmo tempo, o raio exterior da prótese plástica for aumentado, o máximo possível, fará crescer o "momento" da força friccional entre o plástico e a superfície óssea da cavidade cotilóide, com o enfraquecimento de qualquer tendência da referida prótese, ao deslocamento. Seguindo esse princípio mecânico, conseguiu Charnley (1961), um considerável reforço à estabilidade da prótese plástica no leito ósseo

USURA DO PLÁSTICO

Uma peça de polietileno, retirada *post-mortem*, 3 anos depois do paciente operado por artrose do quadril, tinha um desgaste de 0,5 mm., no pólo superior. Calcula Charnley (1966) que, em 10 anos, a usura seria de 1,75 mm. O exame do mesmo caso, mostrou ainda que, a membrana sinovial tinha aspecto macroscópico normal. Histologicamente, foram encontradas células gigantes, sendo que, a luz polarizada mostrou partículas birrefringentes do plástico, aprisionadas pelos fagócitos intercelulares. Conforme as partículas encontradas, estima-se que, em 10 anos de abrasão, terão sido liberados, 0,68 cm^3 de partículas.

REAÇÃO TISSULAR AOS PLÁSTICOS

O cimento acrílico, usado em milhares de pacientes, por mais de 10 anos, assim como a resina acrílica da prótese dos Judet, desde 1950, provaram ser inteiramente inertes.

Quanto ao polietileno, Oppenheimer e auxiliares, (1959), do Instituto de Pesquisas sobre o Câncer, da Universidade de Columbia, observaram que, lâminas deste plástico, podem causar câncer em ratos. Em nenhum rato, entretanto, partículas de polietileno produziram câncer, apesar da facilidade deste animal de laboratório, para formar tumores. Aparentemente, é a forma física e não a química, o que induz às modificações neoplásicas.

REAÇÃO TISSULAR AO METAL

Freeman (1971), em conferência que pronunciou entre nós, referiu-se a trabalhos recentes que demonstram o possível efeito carcinogênico das partículas abrasivas da liga cromo-cobalto.

FALHAS MECÂNICAS DA PRÓTESE MM COMPARADAS À MP

Nas artroplastias tipo Smith Petersen, Thompson e Moore, depois de uma melhora gradual, em cerca de 50% dos casos, os pacientes começam a sofrer limitação progressiva dos movimentos do quadril, pelo processo da fibrose. Embora decepcionados, recusam nova cirurgia, principalmente se a dor não volta com a mesma intensidade pré-operatória.

Em relação à prótese de McKee-Farrar, conforme observação de Charnley (1966), a situação é bem diferente. Depois de uma cura extremamente agradável, durante meses ou mesmo anos, pode acontecer que, aos movimentos de flexão completa da coxa, o colo da prótese femoral, chocando-se repetidamente contra o bordo da peça acetabular, provoque o seu despreendimento súbito, acompanhado de dor e incapacidade de marcha. A dor é sempre pior que a anterior à artoplastia, de forma que, dificilmente, terá o paciente condições de recusar à revisão cirúrgica, e com relativa urgência.

Acrescente-se ainda que, estudos laboratoriais e clínicos conduzidos por Freeman (1971), no "Imperial College" de Londres, concluíram que o torque friccional da prótese MM, é equivalente a 10, e que, apesar de sua fixação com cimento acrílico, a parte acetabular solta-se em 5% dos casos. A prótese MP, ou seja, de baixa fricção, está submetida a um torque friccional de apenas 1 e não afrouxa mais do que 0,7%. A estabilidade da prótese MP, é, portanto, cerca de 10 vezes maior do que a da MM.

EXAME FÍSICO

Os parâmetros mais práticos para os exames físicos, são os estabelecidos por d'Aubigné e Postel (1954) com a gradação de 1 a 6, referindo-se a: *dor, amplitude de movimentos* e *marcha*.

É necessário registrar, em conjunto, essas três condições pré-operatórias, a fim de se poder aferir o resultado cirúrgico. O registro incompleto induzirá a um erro final, porque, um paciente pode apresentar no pré-operatório, razoável amplitude de movimentos, mas, pela intensidade da dor, encontrar-se impedido de andar, ou vice-versa.

GRADAÇÃO DE D'AUBIGNÉ E POSTEL

1 — Incapacidade total.
2 — Marcha com tempo e distância muito limitados, com ou sem muletas.
3 — Limitados com bengala, difícil sem.
4 — Longa distância com bengala, limitada, sem.
5 — Marcha claudicante, mas, sem bengala.
6 — Normal.

INDICAÇÕES

Artrose primária uni ou bilateral.

Artrose secundária a:

Perthes
Luxação côngenita
Epifisiólise
Fratura do acetábulo
Luxação traumática
Coxa vara
Coxa valga
Pseudartrose do colo do fêmur
Protrusão acetabular
Artrite reumatóide
Espondilite ancilosante
Necrose idiopática da cabeça

Falência de cirurgia prévia:

Osteotomia
Artroplastia
Artrodése.

IDADE

Conquanto a operação tenha resistido à prova do tempo, pois vem sendo usada há 10 anos, em milhares de casos e com merecido entusiasmo, a sua melhor indicação é para os pacientes acima dos sessenta anos, com atividade física naturalmente limitada. Recorde-se que, nenhum tipo de artroplastia, até o presente, é capaz de restaurar o quadril para a prática de desportos violentos. Na artrite reumatóide, indica-se em qualquer idade, desde que o ataque a outras articulações tenha reduzido a capacidade funcional do paciente.

Para Charnley (1966), a indicação absoluta da prótese total é quando for o caso para a operação de Girdlestone.

PRÉ-OPERATÓRIO IMEDIATO

Na véspera, lavagem com solução de hexaclorofeno, da: região glútea, coxa, perna e pé, que ficarão cobertos com compressas esterilizadas.

Teste de tolerância ao iodo, pincelando-se com álcool iodado a 2% a face anterior do antebraço. O iodo, conforme Seddon (1946) provou, é o mais poderoso antissético, e, a 2% em álcool a 78%, tem a capacidade de esterilizar a pele em 15 segundos.

TÉCNICA

Usamos basicamente a técnica de Charnley, conforme estudamos em fevereiro de 1970, durante a visita ao seu "Centerior Hip Surgery, Wrightington Hospital", com algumas modificações que observamos em Edimburgo e Londres. A via de acesso lateral é a melhor, porque facilita a colocação da prótese acetabular em posição correta.

Charnley recomenda a secção do grande trocanter a fim de abrir maior campo para a luxação da cabeça e o preparo do cótilo, seguida de sua reinserção distal que, teoricamente, revigoraria a mecânica do quadril em relação ao "momento" da força exercida pelos músculos abdutores. Os admiráveis resultados que constatamos nos pacientes operados por Savill (Edimburgo), sem a transposição do grande trocanter, convenceram-nos de que esse tempo deve ser evitado, tanto pelo risco da rotura dos fios de aço da osteossíntese, como pela possível complicação de pseudartrose (Charnley, 1971).

Quando há dificuldade de luxar a cabeça, seccionamos previamente o colo, e depois a retiramos em 2 ou 3 fragmentos.

A perfuração da parede interna da cavidade cotilóide, é outro tempo que excluímos da operação, por desnecessário. A cartilagem pode ser inteiramente retirada, com fresa comum de 50 mm., cureta, e goiva de Capener. Para o cimento acrílico fixar-se, são suficientes alguns furos rasos no ilíaco e no isquion desde que toda a camada cartilaginosa tenha sido removida.

O cirurgião e o 1.º assistente usam 2 luvas em cada mão, e a operação é conduzida com extremo cuidado de assepsia.

PÓS-OPERATÓRIO IMEDIATO

Manter entre as pernas, uma almofada de forma triangular ou um travesseiro, a fim de evitar a luxação da cabeça metálica, que pode ocorrer com o movimento de adução que o paciente tende a fazer, ao virar-se no leito, para apanhar algum objeto na mesa ao lado, ou mesmo durante o sono.

A antibioticoterapia de largo espectro começa na véspera da operação e se prolonga por duas semanas.

O Dextran intravenoso, pelo seu baixo peso molecular a fim de diminuir a viscosidade do sangue, e evitar a trombose venosa profunda, é usado em alguns centros.

COMPLICAÇÕES

A anterversão exagerada da prótese acetabular, predispõe a luxações repetidas, exigindo revisão cirúrgica.

Outra falha mecânica é o afrouxamento da parte acetabular, raríssimo entretanto, na prótese de Charnley, pelo seu baixo torque friccional.

Infecção — Na primeira estatística de Charnley (1959) a incidência de infecção era de 8%, tendo caído para 0,5% nos últimos 10 anos (Charnley) desde que começou a operar numa tenda acrílica que se supõe funcionar em condições de esterilização integral. Operados nessas condições, os pacientes não tomam antibióticos.

Os cirurgiões que praticam essa operação em salas convencionais, devem reduzir ao mínimo a sua "entourage", conduzir o ato cirúrgico com o máximo rigor de assepsia, e proceder a antibioticoterapia por duas semanas. A incidência de infecção em pacientes operados nestas condições, varia em torno de 1%.

A infecção é o pesadelo dos cirurgiões que usam cimento acrílico intramedular. Pode sobrevir até 3 anos depois (Charnley, 1970) e se, com antibióticos e sulfas, não se conseguir extingui-la, a operação poderá resultar num completo desastre, tendo-se de retirar toda a prótese e, através de larga janela no fêmur, com osteótomo e martelo, procurar extrair todo o cimento, deixando-se o paciente na situação de um Girdlestone.

CASUISTICA PESSOAL

De maio de 1970, a novembro de 1971, fizemos 12 artroplastias usando a prótese de Charnley, nos seguintes casos:

Artrose primária unilateral	3
Espondilite ancilosante, bilateral	2
Artrite reumatóide com afundamento do teto do acetábulo, bilateral	2
Artrose secundária a fratura subcapital do colo do fêmur	2
Protrusão acetabular	2
Usura do cótilo por prótese de Thompson (fratura de colo)	1

Os nossos operados, ou andavam de muletas, ou em cadeira de rodas, não só pela considerável limitação de movimentos, como, e principalmente, pela dor.

Os resultados pós-operatórios foram excelentes, com eliminação da dor e recuperação da marcha, confirmando o que observamos na Grã-Bretanha, o ano passado.

Até agora, só registramos um caso de infecção, por pseudomonas aeruginosa, assim mesmo superficial, devido a deiscência da sutura cutânea.

CONCLUSÕES

A prótese metal-polietileno representa, sem dúvida, uma conquista valiosíssima no progresso da cirurgia artroplástica do quadril, quando comparada às próteses tipo Thompson e Moore.

A eliminação da dor e o retorno da marcha, não significa, entretanto, que o paciente possa recuperar por completo, a atividade de um indivíduo normal, relativamente jovem e energético.

Os aposentados, ou aqueles cuja profissão não exige longas caminhadas, são os que melhor se beneficiam da operação. Igualmente aqueles, cujas condições locais são tão precárias, que justificam algum risco, em vista dos espetaculares resultados que se podem garantir por um período de 10 anos.

A assistência fisioterápica é desnecessária porque a marcha melhora à proporção que a musculatura se vai desenvolvendo através da movimentação ativa.

ADVERTÊNCIA —

O entusiasmo incontido de alguns cirurgiões diante dos resultados verdadeiramente espetaculares da prótese total, pode levá-los a precipitarem-se nas suas indicações, estendendo-as a pacientes jovens e de meia-idade, portadores de artrose. Para esses, obviamente, existem a artrodese e a osteotomia, desde que esta não consolide com um desvio que, futuramente, em caso de fracasso, venha a dificultar a introdução da prótese intramedular da artroplastia.

Até que Charnley, depois da revisão dos 10 anos, autorize a ampliação das indicações, deve prevalecer o critério por ele estabelecido.

Pacientes de menos de 65 anos, capazes de andar sem bengala, e com uma provável sobrevida superior a 10 anos, devem aguardar mais algum tempo.

Não cabe, por exemplo, indicá-la precocemente, temendo que, se alguma coisa não for feita logo, o paciente tenha no futuro, uma incapacidade inevitavelmente grave e

irremediável, que todavia, jamais aconteça. Ora, se o resultado da prótese total, conforme afirma Charnley (1966), é o mesmo, tanto para a operação precoce como tardia, o cirurgião jamais se verá na contingência de dizer ao paciente: "Lamento que não tenha vindo antes, agora é tarde demais."

REFERÊNCIAS

1 – Charnley, J. (1961): Arthroplasty of the Hip. A new Operation. The Lancet, May 27, 1129.

2 – Charnley, J. (1966): Total Prosthetic Replacement for Advanced Coxarthrosis. SICOT, Xe Congrés, Paris.

3 – Charnley, J.: Total Prosthetic Replacement of the Hip Joint Using a Socket of High Density Polyethylene. Centre for Hip Surgery, Wrightington Hospital. Internal Publication n.° 1, November, 1966.

4 – Charnley, J.: Bio-Materials. Centre for Hip Surgery, Wrightington Hospital. Internal Publications n.° 8, november, 1967.

5 – Charnley, J. and Kamangar, A.: The Optimum Size of Prosthetic Heads in Relation to the Wear of Plastic Sockets in Total Replacement of the Hip. Centre for Hip Surgery, Wrightington Hospital. Internal Publication n.° 15, May, 1968.

6 – Charnley, J. (1970): Acrylic Cement in Orthopaedic Surgery. E & S Livingstone. Edinburgh and London.

7 – Charnley, J. (1971): Low Friction Arthroplasty of the Hip Joint. J. B. J. S., 53 B-1, 149.

8 – D'Aubigné, M. and Postel, M. (1954). Functional Results of Hip Arthroplasty with Acrylic Prosthesis. J. B. J. S., 36A-3, 459.

9 – Freeman, M. (1971): Total Prosthetic Replacement of the Hip. Conferência na S. B. O. T., Reg. G. B., 20 de setembro.

10 – Mc. Kee, G. K. and Farrar, J. W. (1966) Replacement of Arthritic Hips by the McKee-Farrar Prosthesis. J. B. J. S., 48B-2, 245.

11 – Oppenheimer, B. S., Oppenheimer, E. T., Stout, A. P., Danishefsky, 1. and Willhite, M. (1959). Studios of the Mechanism of Carcinogenesis by Plastic Films Acta Un. int. Cancr. 15, 659.

12 – Seddon, H. J. and Gardiner A. D. (1946) – The Lancet, 1, 683.

TUMOR DE CÉLULAS GIGANTES EM CRIANÇAS

ABRÃO MOISÉS ALTMAN
Clinica Ortopédica e Traumatológica
da Santa Casa — Santos — São Paulo

OBJETIVOS

O objetivo deste trabalho é apresentar o caso de um tumor de células gigantes de localização comum porém numa faixa etária rara e com comprometimento ósseo muito extenso.

IDENTIFICAÇÃO

A. O. S., 11 anos, masculino, branco, solteiro.

Procedência: Pariquera-Açu (Estado SP).

Entrada na Santa Casa: 25/9/69.

Prontuário n.° 573936.

HISTÓRIA

Paciente veio transferido do Hospital de Pariquera-Açu por "fratura do terço distal do fêmur direito". Feitas radiografias de entrada constatou-se fratura do fêmur direito, completa, com desvio, do terço médio distal. Através das manobras habituais foi feita redução sob anestesia geral em 26/9/69. Teve alta hospitalar em 28/9/69, para continuar tratamento ambulatorial.

Retirado o gesso em 26/11/69 para iniciar recuperação fisioterápica. Em 4/1/70 veio ao ambulatório para o último controle, constatando-se aumento de volume do joelho direito e dor discreta à palpação. Clinicamente a fratura estava curada. Feitas radiografias constatou-se massa tumoral com grandes zonas de osteólise do terço inferior do fêmur direito. O paciente foi reinternado com grande anemia e estado geral regular. Fez-se tratamento clínico até melhora do estado geral. Em 21/1/70 foi feita biópsia com resultado de tumor de células gigantes, grau II. Consultado o Serviço de Radioterapia foi instituído inicialmente tratamento radioterápico para em seguida fazer-se a ressecção da massa tumoral e posteriormente novas radiações.

Iniciou radioterápia em 5/2/70, terminando a primeira série em 5/6/70. No dia 9/6/70 foi submetido a cirurgia para esvaziamento tumoral com retirada de mais ou menos 400 gramas de tecido o qual foi enviado para exame anatomopatológico, confirmando o resultado da biópsia anterior. Entre a díafise e a epífise ficou um espaço vazio o qual foi preenchido, no período de 9/6/70 até 26/9/70, por tecido de granulação e neoformação óssea. De 28/9/70 a 15/11/70 fez, novamente, aplicações radioterápicas, quando teve alta daquele serviço. Novas radiografias foram feitas constatando-se estabilização do processo tumoral com preenchimento da diáfise por tecido ósseo são. Constatou-se encurtamento de 10,5 cm do membro inferior direito, limitação do flexo extensão do joelho.

Foi confeccionada uma prótese para correção do encurtamento, tendo o paciente alta hospitalar em 15/12/70.

CONCLUSÕES

O autor apresenta um caso de comprometimento ósseo, extenso e tratamento muito discutido na literatura. Neste caso optou-se pelo tratamento conservador sem amputação do segmento lesado.

BIBLIOGRAFIA

1 — GESCHICKTER, Copeland — Tumores ofbone — 1953.
2 — LICHTENSTEIN, Bone Tumors — 1965.
3 — WILLIS, Journal of Bone and Joint Surgery — 1949 — 31.B.236.
4 — JAMA, Editorial — 1949 — 141.
5 — MNAYMNEH, Journal of Bone and Joint Sugery — 1959 — 41.A.895.

EXPERIÊNCIA COM O USO DO INSTRUMENTAL DE HARRINGTON NO TRATAMENTO DAS ESCOLIOSES

W. DE CARVALHO PINTO F.°
J. TAPIA
Centro de Escoliose do Pavilhão Fernandinho Simonsen da Santa Casa de São Paulo

INTRODUÇÃO

Apesar de decorrido pouco mais de 1 decênio da introdução do Instrumental de Harrington no tratamento cirúrgico da escoliose, a experiência adquirida com o seu uso modificou progressivamente o campo das suas indicações até o ponto em que, o que ontem era considerado um dogma, hoje foi substituído pelo que acreditamos ser uma nova verdade.

Nossa experiência se fundamenta em 127 pacientes operados com esse instrumental, dos quais 83 têm um período de observação superior a um ano. Outras considerações estatísticas não serão feitas por fugirem ao escopo deste trabalho.

INDICAÇÕES TERAPÊUTICAS

Na escoliose idiopática, empregamos o instrumental de Harrington praticamente em todos os pacientes cirúrgicos. Como geralmente se tratam de pacientes em idade próxima à da maturidade vertebral, não existiram problemas relativos ao seu uso em idade precoce.

Nas escolioses poliomielíticas foi onde ocorreram as maiores inovações.

É sabido que a maioria dos pacientes com escoliose paralítica, mais cedo ou mais tarde, requerem a artrodese vertebral. O tratamento ideal desses pacientes consiste em manter as suas curvas controladas pelo colete de Milwaukee até que alcancem os 10-12 anos, época mais oportuna para a prática da artrodese e para o uso de instrumental metálico. Entretanto, existem alguns pacientes nos quais o colete é incapaz de deter a progressão da curva, o que torna imperiosa a indicação cirúrgica, muitas vezes a ser feita em uma idade bem menor.

Revendo nossa experiência encontramos, de um lado, um índice de perda de correção e de pseudartrose elevadíssimo nos pacientes tratados sem o instrumental, particularmente quando operados em idade muito jovem. Todos tiveram que ser reoperados uma ou mais vezes, para o reparo da pseudartrose e a prática de osteotomias vertebrais buscando recuperar a correção perdida, com resultados finais quase sempre inferiores aos da 1.ª cirurgia. De outro lado, encontramos um notável contraste com os pacientes nos quais empregamos o instrumental de Harrington, cuja maioria não apresentou perda de correção nem pseudartrose.

Esta diferença de resultados fez com que mudassemos nossa conduta terapêutica, passando a praticar a instrumentação de Harrington em pacientes mais jovens, antes tidos como inelegíveis para o uso dos instrumentos, em virtude da grande fragilidade vertebral e dos conseqüentes riscos de fratura dos locais de sua implantação. Vários fatores contribuíram a concretizar este progresso técnico:

— tratamos de obter a máxima correção da deformidade antes da cirurgira, por meio da tração e do gesso, de modo a usar o instrumental somente como elemento de síntese, e não como de correção;

— o período de imobilização pré-operatória foi reduzido ao mínimo, tanto na tração como no gesso, a fim de diminuir a osteoporose que ela costuma provocar;

— inversão da haste de distração, de modo a colocar o gancho menor em situação proximal, entre as facetas articulares das vertebras torácicas, lugar de menor resistência e de freqüente fratura quando se coloca o gancho maior;

— modelagem da haste de distração à cifose e lordose residuais, acompanhando a curvatura, de maneira a permitir que a pressão exercida sobre as vértebras de apoio seja paralela ao eixo da coluna, evitando a pressão tangecial favorável à fratura dos locais de apoio dos instrumentos. As hastes tortas podem perder um pouco do seu efeito corretivo, o que não constitui problema já que nestes pacientes o instrumental é usado apenas com finalidade de síntese.

Com estes recursos passamos a empregar os instrumentos de Harrington praticamente em todos os pacientes com espoliose pa-

ralítica. Uma criança operada aos 6 anos, sem complicações, constitui um exemplo marcante do nosso critério atual de tratamento nos pacientes dessa natureza, os quais, até pouco tempo, constituíam um problema difícil de solucionar.

Nas escolioses congênitas, o instrumental de Harrington tem indicações mais restritas em virtude das complicações que podem surgir do seu uso menos avisado, das quais a paraplegia é a mais desastrosa. Nesses pacientes, como nos com neurofibromatose, nossa atitude tem sido a de usar os instrumentos somente para manter a correção obtida antes da cirurgia.

CONDUTA TERAPÊUTICA NAS ESCOLIOSES POLIOMIELÍTICAS

J. CUNHA
W. DE CARVALHO PINTO FILHO
Centro de Escoliose do Pavilhão Fernandinho Simonsen — Santa Casa de São Paulo

TRATAMENTO PROFILÁTICO

Antes que o desequilíbrio muscular do tronco se estabeleça de modo definitivo, o repouso do paciente em decúbito horizontal representa a única medida profilática adotada. Depois de estabelecido este desequilíbrio, apenas o colete de Milwaukee tem se mostrado eficiente para impedir o desenvolvimento das curvas.

Quanto à fisioterapia, as dificuldades em avaliar quais os músculos a serem exercitados e em dissociá-los dentro do complexo muscular do tronco tornam impossível praticá-la no sentido de fortalecer esses músculos. Quando praticada sob a forma ginástica respiratória é sempre útil, pois melhora as condições ventilatórias dos pacientes, freqientemente diminuídas nos de curvas torácicas.

TRATAMENTO CURATIVO:

Não operatório: Raras são as curvas paralíticas que dispensam o tratamento operatório; o conjunto de problemas decorrentes da própria deformidade vertebral e da instabilidade do tronco tornam o tratamento incruento pouco viável.

Entretanto, o colete de Milwaukee pode ser usado como tratamento temporário, particularmente nos pacientes de pouca idade, enquanto aguardam a época oportuna para o tratamento operatório. A fisioterapia deve ser praticada sob a forma de exercícios respiratórios.

Operatório: Por suas razões anatômicas fáceis de compreender, as operações que visam restabelecer o equilíbrio dinâmico da coluna são impraticáveis. Por esse motivo torna-se necessário restabelecer o seu equilíbrio estático, corrigindo as deformidades já presentes e imobilizando-a definitivamente na posição de correção.

As linhas mestras do tratamento operatório aproximam se às da Escoliose Idiopática. Mencionaremos apenas as particularidades, evitando repetições. Como tal merecem destaque os problemas criados pelo colapso vertebral, pela obliqüidade pélvica, e pela aplicação dos instrumentos de Harrington em pacientes de pequena idade.

O colapso vertebral resulta da insuficiência global dos músculos do tronco, incapazes de neutralizar até mesmo os efeitos da gravidade. Em pacientes dessa natureza impõem-se as artrodeses vertebrais mais longas, interessando quase toda a coluna, desde o sacro.

A obliqüidade pélvica é a deformidade associada mais freqiente e acompanha as curvas lombares. Sempre deve ser tratada preliminarmente, pois a horizontalidade da pélvis é condição indispensável ao início do tratamento da Escoliose.

Conforme a sua causa, as obliqüidades podem ser classificadas em de causa proximal, a pélvis, distal a ela e de causa mista ou combinada.

O conhecimento das diferentes causas é importante porque dela dependem os limites da área de artrodese.

A causa proximal consiste no desiquilíbrio funcional dos flexores laterais do tronco. Sua fraqueza ou ausência unilateral proporciona a livre contração dos músculos do lado oposto, aproximando a pélvis ao tórax e incorporando o sacro à curva lombar. Por essa razão, quando ela existir, depois do nivelamento pélvico impõem-se estender a artrodese até o Sacro. A inobservância deste detalhe favorece a recidiva da obliqiidade pélvica e a descompensação do tronco. Em certos pacientes, o desequilíbrio funcional é discreto mas suficiente para tornar oblíqua a pélvis. Nessa condição são válidas as tentativas de manter o nivelamento pélvico através de cirurgias do tipo ligamentopexias (Lowmann e Meyer), as quais empregam o Fascia Lata como reforço estático no lado da musculatura mais débil. Conseguido o nivelamento pélvico, a artrodese vertebral ulterior pode dispensar a inclusão do Sacro.

A correção da obliqüidade pélvica de causa proximal é feita pela tração vertebral, fe-

moral e indireta na cabeça. Em algumas ocasiões sua fixidez impõem a prática de fasciotomias lombares no lado da concavidade da curva, várias e em diferentes níveis. Os músculos serão alongados pela tração, cujo valor não deve ultrapassar os 8 kg. por extremo corpóreo.

As causas distais são classificadas em funcionais, quando representadas pelas assimetrias glúteas e pelo encurtamento do membro inferior, e em estruturais, quando representadas por contraturas do quadril em ab ou adução.

As funcionais são de fácil e óbvio tratamento; as estruturais exigem a correção cirúrgica da deformidade. Nivelada a pélvis, a artrodese vertebral não deve obrigatoriamente incluir o sacro.

Nas obliqüidades de causa mista, por existir o componente proximal é necessário que a artrodese vertebral seja estendida até o Sacro.

O uso dos instrumentos de Harrington em pacientes de pouca idade também merece consideração. Contrariando o habitual eles têm sido usados precocemente. A idade mínima em que foram aplicados é a de 6 anos. Os riscos de fratura nos locais de sua colocação praticamente inexistem se forem usados apenas com finalidades de síntese, sem finalidades corretivas. A correção das curvas deve ser sempre preliminar. Os resultados dessa conduta têm sido os mais animadores, particularmente pela prevenção das perdas de correção e das pseudartroses, muito mais freqüentes nas artrodeses simples nas quais a coluna é mantida apenas pelo gesso.

CONDUTA TERAPÊUTICA NOS PACIENTES COM ESCOLIOSE IDIOPÁTICA

W. DE CARVALHO PINTO F.º
J.TAPIA
Centro de Escoliose do Pavilhão Fernandinho Simonsen da Santa Casa de São Paulo

Tratamento não operatório

Vem sendo realizado por meio de Colete de Milwaukee e da fisioterapia complementar.

A seleção dos pacientes para este tipo de tratamento resulta de uma equação da qual fazem parte a idade do paciente, a flexibilidade e a gravidade da sua curvatura. Quanto à idade, é necessário que o paciente disponha de potencial de crescimento vertebral; em outras palavras que a sua coluna ainda tenha que crescer.

A flexibilidade vertebral é outra condição indispensável ao uso do colete. Sem ela é impossível transferir para a convexidade da curva as pressões exageradas exercidas sobre o seu lado côncavo. Dessa transferência resultará o maior crescimento em altura dos corpos vertebrais no lado da concavidade e o esperado restabelecimento da marfologia vertebral.

Quanto à gravidade, reservamos para o colete as curvas inferiores à 40°. Curvas mais graves, entre 40° e 60° podem se beneficiar do seu uso na dependência da pouca idade do paciente e da sua flexibilidade vertebral. Curvas maiores do que 60° não respondem ao seu emprego corretivo.

O uso do colete deve compreender inicialmente 23 horas diárias; a hora restante é fornecida livremente ao paciente. O controle da evolução do tratamento deve ser sempre radiográfico e periódico, cada 3-4 meses. Controles pelo aspecto estético são subjetivos. A retirada do colete deve ser gradual e inciada somente depois de haver proporcionado a correção satisfatória e estável das curvas. Perdas de correção ocorridas durante a retirada implica no uso do colete mais horas por dia e por tempo mais prolongado

A fisioterapia deve complementar o uso do colete, nunca substituí-lo. Colabora na correção ativa das deformidades, melhorando as condições ventilatórias e o tonus muscular dos pacientes. Os exercícios se realizam preferivelmente com os pacientes no colete; genericamente devem proporcionar a distração ativa da coluna e a lateralização do tronco no sentido da concavidade das curvas.

Tratamento operatório

É indicado para os pacientes com curvas em progressão não controlável incruentamente e para os de curvas já graves, antifuncionais e anti-estéticas, muitas das quais dolorosas.

Compreende a correção preliminar das curvas seguida da artrodese vertebral estabilizadora. Corrigimos as curvas ainda flexíveis na mesa ortopédica de Risser-Cotrel e as rígidas pela tração vertebral. Por curvas flexíveis convencionamos chamar as que apresentam na radiografia em inclinação lateral do tronco, correção igual ou superior à 40° do seu valor medido em ortostática.

Realizamos a tração vertebral por meio de anel craniano de Nickel e Perry e de pregos de Steinmann passados nos fêmores; e indireta por meio do dispositivo de Cotrel. Os pesos da tração são colocados gradualmente, a partir de 1 kg por extremo corpóreo até atingir os 8 kg, suficientes para proporcionar a melhor correção independentemente da topografia da curva e do peso corpóreo do paciente.

Tanto a tração como a mesa ortopédica tem proporcionado a correção satisfatória das curvas. O uso sucessivo de ambos também tem sido proveitoso; com a tração obtemos a correção das curvas graves e rígidas, evitando os inconvenientes da correção a um só tempo na mesa ortopédica, representados pela intolerância ao gesso e pelos riscos da formação de escaras. Com o gesso, não apenas mantemos como algumas vezes melhoramos a correção proporcionada pela tração, permitindo aos pacientes a deambulação e os exercícios necessários para combater a reabsorção óssea que costuma ocorrer durante a tração, prejudicial à cirurgia.

A artrodese vertebral não tem idade mínima para ser praticada; apenas a ideal, acima dos 10 anos. Curvas infantis não controladas pelo colete podem requerê-la mais precocemente.

A escolha da curva a ser tratada e da área de fusão são seus cuidados preliminares indispensáveis. Com a propedêutica radiográfica e a observância da lei que manda praticá-la entre vértebras neutras temos evitado erros de conseqüências indesejáveis

Operamos os pacientes fora do gesso; apenas os complicados por Cifose e por obliqüidade pélvica preliminarmente corrigidos são operados dentro do gesso; a sua retirada permite a recidiva parcial das deformidades, prejudicial à colocação dos instrumentos de Harrington. Nas Escolioses não complicadas, a retirada do gesso depois do paciente estar anestesiado não causa esse inconveniente.

Empregamos a técnica de Hibbs complementada pela de Moe para a artrodese das facetas articulares. Identificamos radiograficamente as vertebras durante a cirurgia para não incorrer em erros demarcatórios. Não usamos os instrumentos de compressão de Harrington. Preferimos a osteotomia da base dos processos transversos que lhes serviriam de apoio. Com ela desligamos em boa parte a coluna do gradeado costal, favorecendo a desrotação do tórax e a correção da giba quando do gesso pós-operatório.

Os enxertos são obtidos da asa ílica, às vezes de ambas, na maior quantidade possível e colocados mais na concavidade e no vértice da curva.

Terminada a cirurgia, mantemos os pacientes em leito gessado, propiciando-lhes conforto e facilitando a enfermagem. O gesso definitivo é colocado ao redor do 15.º dia. Não tentamos ganhar correção maior da que a oferecida pelo instrumental de Harrington. Procuramos apenas eliminar a deformidade costal quando presente.

A mesa de Risser-Cotrel e a atadura passada ao redor do tórax favorecem a sua correção. Permitimos a deambulação precoce, tão logo o gesso esteja seco. Nos pacientes de curva torácica procuramos melhorar a correção da giba usando almofadas de feltro passadas entre a pele e o gesso, sobre a deformidade. Tais almofadas são trocadas semanalmente, servindo para pressionar as costelas em cada movimento inspiratório. Almofadas mais espessas podem ser requeridas na medida da correção da deformidade.

O tempo médio de permanência no gesso é o de 10 meses para os pacientes de curvas torácicas e o de 12 para os de curva tóraco-lombar e lombar.

TRATAMENTO DAS ESCOLIOSES IDIOPÁTICAS PELO COLETE MILWAUKEE

CLÁUDIO OLIVEIRA
Recife — Pernambuco

Temos que considerar os problemas que se fazem sentir sobre a coluna, depois que o homem adquiriu a posição bípede.

Estes problemas englobam as diferentes funções da coluna, proteção, cinética e estática.

A função protetora não entraremos em consideração, no entanto, a função cinética que estuda os movimentos em conjunto e os movimentos regionais, assim como a forma e a amplitude desses movimentos, nos dará subsídios para melhor compreender as diversas patologias da coluna.

A mobilidade da coluna vertebral, é constituída por numerosos metâmeros esqueléticos, interligados pelas articulações, uma anterior intersomática e outra posterior interapofisária. A presença do disco e dos ligamentos determinam as conecções dos corpos vertebrais e permite uma determinada amplitude de movimentos. Normalmente, a coluna na posição ortostática, vista de frente ou costas, é reta, e qualquer desvio lateral da mesma, nesta posição, é anormal. A este desvio dá-se o nome de *ESCOLIOSE.*

Quando a coluna for observada na posição de perfil, ela apresenta quatro curvas fisiológicas e de grande importância para a sua função estática, que servirá de amortecedor e de transmissão das forças que atuam sobre ela, tornando assim a coluna mais resistente.

Em cálculo matemático a resistência é proporcional ao quadrado das curvaturas mais 1.

COLETE MILWAUKEE

O tratamento ativo das escolioses através dos anos teve várias modificações. Só de 1947 até hoje é que tem se usado o colete Milwaukee e abandonado todos os outros tipos de colete, bem como o tratamento fisioterápico tão amplamente empregado até então.

O colete Milwaukee é constituído de um cinto pélvico bem modelado, que prende, posteriormente duas hastes paralelas, e anteriormente uma haste mediana, superiormente prende-se a um suporte occipto mentoniano, facilitando ampla expansão pulmonar.

Tem como função manter a coluna sob tração constante, possibilitando associar forças corretivas, através de almofadas que agem no ápice das curvas, suportes axilares para o nivelamento dos ombros, anéis pressores para as curvas dorsais altas e apoio costal anterior e posterior.

Seus criadores Blount-Schimidt usaram pela primeira vez em 1947, e até hoje poucas modificações tivemos em relação ao seu protótipo.

Cuidados e Requisitos que devem ser Tomados para se iniciar o Tratamento com o Colete Milwaukee.

1.° — *INDICAÇÃO DO COLETE:* O colete só deve ser indicado nos pacientes em fase de crescimento e com curvas flexíveis.

2.° — Uso do colete após adaptação deve ser de 23 horas por dia.

3.° — Paciente e familiares devem ser informados que a curva exige as vezes, vários anos de tratamento.

4.° — Ter um técnico experimentado na confecção do colete.

5.° — Manter-se em contato com o técnico desde a prova inicial, assim como em todas as modificações que sejam necessárias no decorrer do tratamento.

6.° — O colete deve ser examinado e provado, na presença do técnico e do ortopedista; se o mesmo não estiver tecnicamente bem confeccionado ou provocando dor não se deve permitir o uso.

7.° — O exame radiológico com colete se faz necessário após adaptação para se observar a posição das almofadas.

ESCOLIOSES IDIOPÁTICAS

Podemos dividir as escolioses idiopáticas em três grupos etários, infantil, juvenil e adolescente.

Infantil

Este tipo de escoliose aparece em crianças antes dos três (3) anos, foram descritas por James que a dividiu em dois grupos:

a) infantil não progressivo;

b) infantil progressivo.

O autor nos aconselha iniciar o tratamento com a valva de Denis Browne, ou gesso de Risser até que a criança atinja idade suficiente para o uso do colete.

Aqui no Brasil não foi descrito ainda nenhum caso de escoliose infantil, nós particularmente não temos experiência no tratamento destas escolioses.

Juvenil

Aparece geralmente entre 4 e 6 anos de idade. As curvas escolióticas são bastante flexíveis e se o tratamento ativo com o colete Milwaukee for iniciado precocemente teremos uma redução da curva com manutenção satisfatória da correção.

Adolescente

Geralmente aparece em torno dos 11 anos, mais freqüente no sexo feminino, a curva inicial está em torno de 10° e é bastante flexível.

Normalmente esta deformidade passa desapercebida apesar desse grupo etário ser o mais vulnerável ao aparecimento das escolioses face aos fenômenos do crescimento. Por outra parte o problema se agrava, em virtude de menor incidência de morbidade, as visitas médicas escasseiam, e, há fatores psicológicos (pudor exagerado) que muitas vezes impede o exame físico completo.

Este grupo requer maior atenção por parte dos familiares e nós ortopedistas, pois, a curva que no início era de 10° em pouco tempo passará para 30° ou 40° e a deformidade então torna-se visível.

O diagnóstico precoce em Medicina se impõe e em particular no que diz respeito à escoliose.

DIAGNÓSTICO DAS ESCOLIOSES

É feito pelo exame da coluna e complementado pelo exame radiológico que nos orienta para o tratamento, além de fornecer os subsídios para o prognóstico da escoliose.

O exame radiológico deve ser pedido em quatro incidências:

1 – Estudo radiológico da coluna tóraco-lombar de TI a SI em AP com o paciente em pé.

2 – Estudo radiológico da coluna tóraco-lombar de TI a SI em AP com o paciente deitado.

3 – Inclinação lateral direita de TI a SI em AP.

4 – Inclinação lateral esquerda de TI a SI em AP.

DADOS OBTIDOS COM EXAME RADIOLÓGICO

1 – Sede e extensão da curva.
2 – Angulação da curva.
3 – Lado da convexidade.
4 – Características das curvas.
5 – Rotação vertebral.
6 – Encunhamento vertebral.
7 – Maturidade esquelética (Sinal de Risser).

PLANO DE TRATAMENTO ATIVO COM O COLETE MILWAUKEE

Diante do exposto surge uma pergunta.

Quando se deve instituir o tratamento com o Colete Milwaukee?

1 – O paciente deve está em fase de crescimento.

2 – A curva deve ser flexível.

3 – O exame radiológico na posição de inclinação deve mostrar uma flexibilidade igual ou superior a 50%, em relação ao ângulo encontrado na posição ortostática.

4 – Nos casos de dúvida devemos optar pelo uso do colete e observar durante um período de aproximadamente 6 meses fazendo um controle radiológico que será comparado com o inicial, daí se faz a opção do tratamento.

IMPORTÂNCIA DA CORREÇÃO PRÉ-OPERATÓRIA NO TRATAMENTO DAS ESCOLIOSES

J. TAPIA
J. CUNHA
Centro de Escoliose do Pavilhão Fernandinho Simonsen — Santa Casa de São Paulo

INTRODUCÃO

No momento atual, graças aos progressos terapêuticos, é possível obter melhores correções das curvas escolióticas, particularmente, das graves e rígidas. Porém, não devemos tentar corrigir bruscamente uma coluna deformada pelos riscos de provocarmos complicações das quais as lesões nervosas são as mais temidas. Tampouco devemos usar isoladamente os instrumentos de Harrington para corrigir uma coluna rígida. Tentativas dessa natureza podem significar, de um lado, a menor correção da deformidade, e, de outro, a fratura de vértebra sobre a qual se apóiam os instrumentos. Se insistirmos na distensão mecânica da coluna, a vértebra, por ser mais fraca do que o seu adversário de aço, se fratura e impossibilita a aplicação dos instrumentos.

Por esses motivos a correção preliminar das curvas é etapa importante e insubstituível no tratamento cirúrgico das escolioses.

CORREÇÃO PRÉ-OPERATÓRIA

Empregamos a mesa de Risser-Cotrel e/ou a tração vertebral progressiva. A maior ou menor flexibilidade da curva é quem determina em termos gerais, o método a ser usado. As curvas flexíveis são corrigidas na mesa ortopédica e as rígidas por meio da tração vertebral. Denominamos curvas flexíveis as que se corrigem 40% ou mais do seu valor quando medidas na radiografia tomada com o paciente em inclinação lateral do tronco.

Por curvas rígidas chamamos as que se corrigem menos do que 40%. Este critério demarcatório é pessoal e resultou da observação das complicações surgidas quando da correção de curvas rígidas na mesa ortopédica.

Correção com a mesa de Risser-Cotrel

Esta mesa compõe-se do quadro original de Risser ao qual adaptou-se um quadro balcânico à maneira de Cotrel. Efetuamos a tração longitudinal da coluna de acordo com a técnica convencional, com a diferença de que aplicamos ataduras individuais para a tração pélvica. Estas permitem a melhor modelagem do gesso sobre a pélvis e atuar com forças assimétricas nos casos das curvas lombares complicadas por obliqüidade pélvica. O localizador de Risser foi por nós abandonado. Preferimos o sistema de Cotrel que usa ataduras inelásticas passadas em torno do tronco, as quais, quando tracionadas, exercem pressão lateral e posterior, colaborando na correção da inclinação lateral e da rotação vertebral.

Correção com a tração vertebral

As curvas rígidas vem sendo corrigidas pela tração vertebral, lenta e progressiva.

Nos pacientes de curva torácica, particularmente quando alta, realizamos a tração proximal por meio do anel craniano de Nickel e Perry. O tipo da contratração depende do estado da curva distal. Quando rígida, preferimos a tração femural. Nos pacientes de curva torácica mais distal e tóraco-lombar empregamos a tração indireta, realizando-a por meio de dispositivo de Cotrel. Este compõe-se da funda de Glisson modificada e de cinta pélvica apropriada. As modificações da funda consistem na união das prizes occipital e mentoneira por haste metálica que impede o escorregamento posterior da mentoneira comprimindo o pescoço, e na tração da cabeça realizada em ângulo de 45° com o plano do leito, exercendo-a essencialmente sobre o occipital, possibilitando ao paciente falar e comer sem dificuldade. Nos pacientes de curva lombar, particularmente nas paralíticas complicadas por obliquidade pélvica, combinamos as trações indireta da cabeça e esquelética femural. A combinação inversa também é feita, em particular quando apenas a curva torácida é grave e rígida.

Executamos a tração por meio de pesos colocados gradual e simultaneamente em cada extremo corpóreo. Partindo de 1 kg a 2

kg por extremo, aumentamos 1 kg em dias alternados até atingir 8 kg. A duração média da tração tem sido entre duas e três semanas.

Realizamos o controle radiográfico quando o valor da tração atingir os 8 kg por extremo, suficientes para proporcionar a melhor correção, independentemente da etiologia e da topografia da curva bem como do peso corpóreo do paciente. Além de não melhorarem a correção, pesos maiores do que 8 kg podem ocasionar lesões neurológicas como paralisias temporárias do plexo braquial e do 6.° par craniano. Alcançado o peso máximo, a tração é substituída pelo gesso, o qual é mantido por curto prazo. No gesso os pacientes são estimulados a andar e a fazer exercícios visando melhorar o tonus muscular e combater a osteoporose que costuma ocorrer durante a tração, prejudicial à cirurgia. Nos pacientes em que obtivemos grande correção com a tração, julgamos prudente incorporá-la ao gesso a fim de evitar o colapso vertebral e a recidiva da deformidade quando o paciente passar da tração para o gesso. Isto se consegue por meio do chamado "gesso-halo", nos pacientes de tração craniana, e incluindo a tração femoral no gesso dos pacientes com obliqüidade pélvica. Costumamos operar os pacientes fora do gesso. Para tanto o transformamos em bivalvo no dia da cirurgia, conservando a metade posterior para servir de leito pós-operatório.

COMENTÁRIOS

Do total de 220 pacientes com escoliose operados entre janeiro de 1966 e maio de 1971, 178 foram submetidos à correção preliminar pela tração vertebral isolada, 55 pela tração seguida da correção na mesa e 56 corrigidas na mesa sem tração. Somente 42 pacientes foram operados sem correção prévia por apresentarem curvas muito flexíveis, a maioria dos quais mantidos em colete de Milwaukee esperando o momento oportuno para a cirurgia.

Não é possível estabelecer um estudo comparativo dos resultados obtidos com os diferentes métodos de correção. Porém é interessante destacar alguns pontos que a experiência nos ensinou:

— a divisão em pacientes de curvas flexíveis ou rígidas é vantajosa pois tem permitido prevenir as complicações decorrentes das tentativas de corrigir as curvas rígidas na mesa ortopédica;

— o localizador é substituído com vantagem pelo sistema de Cotrel, cujas ataduras distribuem a pressão lateral e posterior em uma superfície mais ampla, sendo por isso melhor tolerado pelos pacientes;

— na tração vertebral, pesos maiores de 8 kg por extremo corpóreo não produzem resultados que justifiquem seu emprego. Pelo contrário, aumentam os riscos das lesões neurológicas;

— períodos de tração maiores do que o de 2 ou 3 semanas não melhoram a correção obtida e podem conduzir à osteoporose vertebral, prejudicial à cirurgia;

— a tração craniana direta com o anel metálico é, de todas, a melhor tolerada pelos pacientes;

— um paciente submetido à tração vertebral exige controle clínico diário;

— a correção mais segura é sempre a obtida antes da cirurgia.

CONDUTA TERAPÊUTICA NOS PACIENTES COM ESCOLIOSE CONGÊNITA E NEUROFIBROMATÓSICA

J. TAPIA
W. CARVALHO PINTO FILHO
São Paulo
Centro de Escoliose do Pavilhão Fernandinho Simonsen — Santa Casa de São Paulo

ESCOLIOSE CONGÊNITA

A Escoliose Congênita constitui um dos problemas difíceis da cirurgia ortopédica. Seu prognóstico depende da maneira como o defeito vertebral influi sobre o crescimento da coluna, rompendo-lhe o equilíbrio. Quando esta rutura ocorre em idade precoce, até mesmo nos primeiros meses de vida, presenciaremos ao desenvolvimento de deformidades graves, algumas das quais incompatíveis com a vida.

Sumariamente, os defeitos congênitos vertebrais constituem-se nas falhas da segmentação,dando lugar às barras ósseas, e nas falhas da formação vertebral, que podem produzir as vertebras cuneiformes e as hemivértebras.

Destas deformidades, a barra óssea unilateral e as hemivértebras múltiplas do mesmo lado da coiuna interrompem desde logo o equilíbrio do crescimento, causando curvas precocemente graves e sempre progressivas.

Quanto ao nível da coluna afetada, as mal formações torácicas e tóraco-lombares dão lugar às curvas mais graves e mais deformantes do que as da coluna cérvica-torácica e lombar, onde as deformidades transparecem menos.

Tratamento

Tratamento não operatório:

Nas escolioses, o colete de Milwaukee atua aliviando as pressões exageradas exercidas sobre os centros de crescimento vertebral no lado côncavo da curva, transferindo-as para o lado convexo, permitindo dessa maneira, o crescimento no lado da concavidade e o restabelecimento da morfologia vertebral.

Nas escolioses congênitas poucas são as ocasiões em que o colete pode atuar, pois, em virtude da própria etiologia, os centros de crescimento vertebral costumam estar ausentes ou serem insuficientes.

Temos indicado o uso do colete de Milwaukee apenas nos pacientes com curvas causadas por hemi-vértebras isoladas, na vizinhança das quais as demais vértebras se mostram radiograficamente bem formadas. Nestes pacientes o uso do colete é eficiente não apenas para impedir o agravamento da curva principal como também para impedir a formação ou para controlar a progressão de curvas secundárias.

Tratamento operatório:

A barra óssea unilateral e as hemi-vértebras múltiplas do mesmo lado da coluna são indicações de cirurgia imediata. Em ambas condições é impossível esperar qualquer crescimento vertebral no lado da malformação, razão pela qual a artrodese que restabeleça o equilíbrio local deve ser feita o mais precocemente possível, até mesmo de maneira profilática — antes que a deformidade se instale. Curvas até então mantidas pelo colete de Milwaukee e que a partir de certo momento passam a progredir, apesar do uso do colete também constituem indicação de cirurgia imediata.

Nas artrodeses precoces, a área de fusão pode se restringir a um pequeno número de vértebras, não comprometendo o crescimento longitudinal da coluna. Caso a cirurgia seja postergada, além da piora da curva, fatalmente ocorrerá o seu alongamento e o aparecimento de curvas secundárias, que rapidamente se estruturam. Desse conjunto resulta a necesidade de artrodeses mais longas e a menor possibilidade de correção das deformidades. Nas cirurgias precosses é imprescindível o uso pós-operatório do colete de Milwaukee para prevenir a formação ou a progressão das curvas secundárias não englobadas pela área de artrodese.

As hemi-vértebras posteriores, particularmente as torácicas, representam um capítulo em separado no tratamento das malformações congênitas da coluna. As deformidades que acarretam e os riscos de produzirem a compressão medular causando

a paraplegia,, fazem com que o seu tratamento seja sempre cirúrgico e realizado o mais cedo possível, até mesmo profilaticamente.

O tratamento cirúrgico dos pacientes com escoliose congênita tem consistido na correção pré-operatória, seja pela tração vertebral, cuidadosa e lentamente progressiva, seja pela correção na mesa ortopédica, seguida de artrodese estabilizadora.

Nos pacientes com cifose torácica grave, causada por hemi-vértebra posterior, a possibilidade da tração causar a paraplegia contra-indicam o seu uso, a menos que se proceda previamente a libertação medular por via anterior ou lateral. Esta é a única maneira de livrar a medula do fulcro ósseo representado pela hemivértebra que a comprime anteriormente toda vez que ela for distendida pela tração vertebral. Tentativas de libertação medular por via posterior, através da laminectomia, resultam sempre inúteis pois a compressão da medula é anterior e executada pelo corpo da hemivértebra ao nível do vértice da cifose. Ademais, nesses pacientes as laminectomias são nocivas, pois rompem o equilíbrio posterior da coluna, facilitando o agravamento da escoliose. Com a laminectomia, a ressecção de um segmento ósseo estabilizante também colabora para o agravamento da cifose.

Ao realizarmos a descompressão medular devemos praticar a artrodese vertebral anterior, a qual não dispensa a por via posterior, praticada em um segundo tempo 2 ou 3 semanas após.

ESCOLIOSES NEUROFIBROMATÓSICAS

Geralmente caracterizadas por curvas curtas e agudas, progressivas e deformantes, requerem praticamente os mesmos cuidados terapêuticos que as escolioses congênitas, ou seja a artrodese precoce seguida da manutenção das curvas secundárias com o colete de Milwaukee até o fim do crescimento.

A cifose geralmente se associa à escoliose, tornando a correção da curva mais perigosa pelos riscos de causar a paraplegia. Nos pacientes complicados por cifose grave também estão indicadas a libertação medular e a artrodese vertebral por via anterior; a artrodese por via posterior deve ser feita em segundo tempo, 2 ou 3 semanas após. As chamadas "laminectomias descompressivas" são igualmente inúteis e nocivas.

COMPLICAÇÕES DO TRATAMENTO OPERATÓRIO DAS ESCOLIOSES

W. DE CARVALHO PINTO FILHO
HIRAN M. CASTILHO
Centro de Escoliose do Pavilhão Fernandinho Simonsen — Santa Casa de São Paulo

COMPLICAÇÕES PRÉ-OPERATÓRIAS

Escaras cutâneas por compressão do aparelho gessado

Registramos 10 pacientes com essa complicação. Melhor do que tratá-las é prevenílas, aprimorando a confecção dos gessados e examinando diariamente os pacientes, indagando-lhes quanto a existência de zonas de sensibilidade cutânea.

O uso do localizador de Risser foi a sua causa mais freqüente. Depois que o substituímos pela atadura passada ao redor do tronco, à maneira de Cotrel, diminuímos grandemente a sua incidência.

Lesões decorrentes da tração vertebral

A tração vertebral é um excelente meio de correção das curvas, porém quando mal empregada pode resultar em complicações. Pesos excessivos podem causar lesões neurológicas do tipo paralisia braquial ou do 6.° par craniano.

Estas complicações têm sido evitadas graças ao critério de usar 8 kg por extremo corpóreo como peso máximo de tração.

Erros na aplicação do anel craniano podem resultar no escape dos parafusos e no consequente escalpe de couro cabeludo. A infecção local também pode acontecer, obrigando a troca do local de aplicação do parafuso. A limpeza diária e o ajuste freqüente dos parafusos são os cuidados necessários para prevenir a infecção.

Na cifose congênita o uso da tração é perigoso. Nessa deformidade a tração promove a correção da curva nas partes situadas acima e abaixo do seu ápice. Este, por ser muito rígido, permanece inalterado, atuando como um fulcro que comprime a medula causando a paraplegia.

Nas cifoses discretas é preferível atrodesar a coluna, tal qual ela se encontra a correr o risco de promover a paraplegia tentando corrigir a deformidade.

Nas cifoses graves, este risco tem estimulado a ressecção prévia da parte posterior de 2 ou 3 corpos vertebrais situados no ápice da curva, por via transtorácica ou por costotransversectomia, libertando a medula de possíveis compressões quando da tração ulterior.

A nossa experiência registra 1 paciente com paraplegia transitória provocada pela tração, a qual regrediu depois de libertação medular feita por via lateral.

Síndrome da Artéria Mesentérica Superior (Síindrome do gesso)

Sob essa denominação enquadram-se as perturbações gastrintestinais ocorridas logo após a correção da curva pela tração ou pelo gesso e traduzidas clinicamente por náuseas, por vômitos, distensão abdominal, adinamia intestinal, chegando às vezes ao quadro do abdômen agudo. De explicação antes obscura, tem hoje o seu mecanismo bem conhecido: com a correção das curvas, os grandes vasos do abdômen são tracionados no sentido proximal; a artéria mesentérica superior, pela sua disposição anatômica, traciona o duodeno ao nível do ângulo de Treitz, causando a obstrução mecânica de ambos. O tratamento dessa complicação é simples desde que precoce: basta colocar o paciente em posição de Trendelemburgo. Com isso as vísceras abdominais se deslocam no sentido proximal, fazendo desaparecer a compressão referida. A aspiração gástrica também é útil. Tardiamente, o tratamento pode complicar-se exigindo a duodenojejunostomia. A literatura já refere casos de morte por disturbios metabólicos.

Em nossa experiência esta complicação ocorreu 2 vezes. Diagnosticada precocemente foi tratada sem conseqüências.

COMPLICAÇÕES OPERATÓRIAS

Choque: É lesão sempre possível e explicável pela extensão do ato cirúrgico e pelos repetidos traumas sobre a coluna. Sua

prevenção deve ser feita pelo aprimoramento técnico, diminuindo a perda sanguínea e mantendo o balanço líquido sempre do lado positivo. Registramos 3 pacientes com esta complicação, os quais foram tratados sem conseqüências.

Lesão da pleura e dura-mater: Podem ocorrer; seu tratamento deve ser imediato. Lesões medulares são de conseqüência desastrosa. Nossa estatística refere 1 paciente com lesão de pleura, prontamente tratada.

Lesão da artéria glútea superior: Ocorre quando a retirada dos enxertos for da porção mais posterior e inferior da asa ílica, próximo da chanfratura isquiática. Se lesada junto à chanfratura a artéria tende a retrair-se para a parte intrapélvica, obrigando a ressecção das bordas da chanfratura para poder alcançá-la.

Em nossa casuística referimos 3 ocorrências desta complicação, em uma das quais a artéria foi ligada intrapelvicamente com grande dificuldade.

COMPLICAÇÕES PÓS-OPERATÓRIAS

Insuficiência ventilatória aguda: Nos pacientes com Escoliose torácica e que apresentam uma deficiência ventilatória, a cirurgia pode reduzir a sua capacidade vital a limites críticos, nem sempre compatíveis com a vida. Por essa razão impõe-se o estudo pré-operatório das condições ventilatórias e diante dos índices baixos, uma fisioterapia respiratória preliminar intensiva.

Os exercícios respiratórios nem sempre aumentam a capacidade vital porém favorecem as trocas gasosas e melhoram as condições químicas do sangue. Em nossa estatística registramos 4 pacientes que sofreram esta complicação, dois dos quais eram adultos e faleceram tardiamente de doença cardiopulmonar.

Paraplegia: Pode ocorrer particularmente quando os instrumentos de Harrington são usados em curvas graves e rígidas não corrigidas preliminarmente. Sua etiologia é discutida, parecendo ser conseqüência de distúrbio circulatório causado pela distensão excessiva da medula.

Felizmente não registramos nenhum caso pós-operatório dessa complicação, a mais temida de todas. Acreditamos que o binômio "prudência e modéstia" tenha sido de grande valor na sua prevenção. Prudência significa corrigir preliminarmente as curvas e modéstia contentar-se com o já obtido, usando os instrumentos metálicos mais como síntese interna do que para melhorar ainda a correção.

Hematoma: Sua presença é justificada pela decorticação óssea, cujo sangramento é impossível impedir. Devemos prevení-lo ao máximo aprimorando a técnica operatória. Quando necessário, deve ser drenado por aspiração fechada. Em nossa experiência, apenas uma vez foi causa de complicação (deiscência da sutura e infecção secundária).

Infecção: Quando profunda se manifesta clinicamente por volta do terceiro ou quarto dia, requerendo a drenagem cirúrgica ampla e imediata. Diante da dúvida diagnóstica *é melhor abrir e fechar uma ferida limpa do que retardar a abertura de ferida infectada.* Os enxertos e o material metálico não devem ser retirados. Depois de limpa, a ferida deve ser fechada e mantida em irrigação contínua com antibióticos pelo tempo necessário. Esta complicação ocorreu em 8 pacientes. Em dois deles foi profunda e tratada da maneira referida; nos 6 restantes foi superficial e cuidada sem maiores particularidades.

Escape do Instrumental de Harrington: Ocorre em virtude da fratura dos locais de colocação dos ganchos, conseqüência de erros técnicos ou da imobilização externa insuficiente.

A melhor síntese interna não dispensa a imobilização externa rigorosa, a qual deve perdurar enquanto se processa a artrodese vertebral. Em pacientes de pequena idade, nos com moléstias metabólicas e neuromusculares, as vértebras não possuem a mesma resistência mecânica, razão pela qual podem ser fraturar sob o efeito das forças corretivas usadas através dos instrumentos. Para evitar esta complicação, temos usado o instrumental de Harrington nesses pacientes em curvas já corrigidas, apenas para manter o conseguido preliminarmente à cirurgia. Apesar desse cuidado, registramos 5 pacientes nos quais ocorreu esta complicação.

Pseudartrose: É a complicação mais freqüente. Ocorreu em 32 pacientes (18,3%) dos 174 que apresentam um controle pós-operatório superior a um ano.

Foi muito mais freqüente nos pacientes com Escolioses paralíticas (38,7%) do que nos demais (9,9% nas idiopáticas e 4% nas congênitas). A sua incidência foi nitidamente maior nos pacientes não tratados com os instrumentos de Harrington, particularmente nos paralíticos (22 dos 24 que apresentaram pseudartrose).

Desta análise estatística, modesta mas significativa, destaca-se de imediato o valor do instrumental metálico na prevenção desta complicação.

O tratamento da pseudartrose é cirúrgico; seu diagnóstico deve ser precoce, antes que

ocorram perdas na correção. O instrumental metálico solidamente colocado pode impedir essa perda, dispensando o reparo imediato da pseudartrose. Este fato não dispensa de controle periódico do paciente, dado existirem riscos de ocorrer fratura dos locais de inserção do instrumental e dele próprio, seguida da perda de correção. Ao reparar a pseudartrose devemos ressecar todos os seus constituintes fibrosos, restaurando amplamente a mobilidade local.

Osteotomias vertebrais podem ser praticadas visando melhorar a correção da deformidade. Esta deve ser tentada quer pelo instrumental já presente quer por outro colocado no momento. A adição do enxerto no local é necessário e em grande quantidade.

FISIOTERAPIA NO TRATAMENTO DA ESCOLIOSE

R. G. CALIA
L. E. FAIRBANKS DE SÁ
L. S. HUNGRIA
Pavilhão Fernandinho Simonsen da Santa Casa — São Paulo

I — CONSIDERAÇÕES INICIAIS

O papel da Fisioterapia no tratamento das escolioses é situado em linhas gerais no presente trabalho, procurando sempre ressaltar a necessidade da sua integração com os esquemas ortopédicos, cirúrgicos ou não.

Essa integração é ainda pouco freqüente entre nós e alguns colocam a ortopedia e a fisioterapia como métodos antagônicos (conservadores não conservadores). Com a evolução da Ortopedia, houve também sensíveis alterações quanto ao âmbito da fisioterapia no tratamento das escolioses. No fim do século passado e início deste as expectativas preventivas e corretivas da escoliose recaem todas sobre a fisioterapia já que as intervenções médicas eram bastante excepcionais por pobreza de recursos técnicos.

Neste período destacou-se KLAPP que em 1904 desenvolveu uma técnica detalhada de exercícios para escoliose baseada no princípio de que a posição quadrúpede atenua a ação gravitária sobre os desníveis laterais da coluna.

Reforçava este princípio com uma afirmação de que a escoliose é extremamente rara nos quadrúpedes e presente nos bípedes (aves). Criou um centro de tratamento no qual as crianças permaneciam constantemente em posição quadrúpede, locomovendo-se de gatinhas e submetendo-se a intensivos exercícios diários. Fundou uma escola de fisioterapia neste centro e os técnicos aí formados espalharam-se pelo mundo divulgando o método.

Não nos deteremos no momento no método de Klapp, citando apenas que procura sempre atuação corretiva máxima contrária à curva através de posturas especializadas e padrões de engatinhar que levam em conta a sede da curva maior, o tipo de escoliose e o número de curvas (simples ou duplas).

Com a evolução de técnicas ortopédicas que promoveram efeitos corretivos bem mais evidentes (Hibbs em 1914 — artrodese, Risser — colete gessado etc.) a fisioterapia foi passando para um plano secundário ou mesmo oposto de conduta terapêutica. Atualmente está havendo um aproveitamento da fisioterapia como medida auxiliar importante nos tratamentos das escolioses, tornando-se indispensável o entrosamento entre Medicina e Fisioterapia para um tratamento adequado nas diferentes fases e tipos de condutas ortopédicas.

II — TRATAMENTO

Abordaremos separadamente as fases incruentas, cruentas (pré-operatório, pós-operatório imediato, pós-operatório mediato), fase de gesso, fase de colete, período livre de colete.

Tratamento incruento

a) Pacientes livres de colete — Além do seguimento ortopédico, controle radiográfico periódico, indicam-se os exercícios de Klapp ou derivados.

b) Pacientes com coletes de Milwaukee — Seguimos nestes casos os exercícios padronizados e que serão expostos de modo resumido.

Exercícios para escoliose com colete de Milwaukee

Todos os exercícios são feitos 10 vezes em uma ou 2 sessões diárias. As posições dos exercícios de n.ºs. 1 a 4 e 10 são mantidas até a contagem de 5".

Exercícios devem ser feitos em superfície firme (chão) e devagar.

Exercícios de fortalecimento do tronco e abdômen

1 — Flexionar a pelve, decúbito dorsal com joelhos fletidos; manter esta posição, contando até 5" — relaxar.

a) contrair os glúteos. Evitar elevação das nádegas do chão, ou impulso com os pés;

b) forçar região lombar contra o chão, contraindo os músculos abdominais;

c) respirar regularmente.

2 — Flexionar a pelve, decúbito dorsal com joelhos estendidos. Repetir a, b, c.

3 — Sentar parcialmente (semi elevação do tronco) mantendo a pelve em flexão. Elevar devagar, manter posição contando até 5" e voltar à posição inicial, devagar.

Fases progressivas: todas as posições começam com flexão pélvica forçada.

a) joelhos estendidos, cotovelo em extensão — alcançar com as mãos logo abaixo dos joelhos;

b) joelhos fletidos, cotovelos estendidos — alcançar com as mãos, logo abaixo dos joelhos;

c) joelhos fletidos com braços cruzados sobre o peito.

Nota: Os pés podem inicialmente ser estabilizados por uma pessoa ou apoiados sob um objeto estável. Progredir os exercícios para posição semisentada, e pés sem apoio.

4 — Extensão das costas — decúbito ventral. Braços ao lado do corpo, ao nível do ombro, com cotovelos em 90°, palmas para baixo. Manter posição contando até 5" — relaxar.

a) colocar travesseiro sob a cintura, para evitar extensão da pelve;

b) com os joelhos no chão, flexionar a pelve e manter esta posição durante o resto do exercício;

c) aproximar as omoplatas entre si, forçando rotação dos ombros para trás (palmas no chão).

5 — Elevação do corpo, estendendo o cotovelo, com flexão da pelve. Evitar extensão da pelve. Quando em posição elevada, uma linha deve ser obtida do ombro até o joelho.

Correção ativa da deformidade

6 — Redução da depressão torácica do lado da concavidade.

a) deitar sobre o lado da convexidade escoliótica com um travesseiro firme sob a área da almofada torácica ou ápice da curva;

b) estirar a perna superior alinhada com o corpo e elevar o braço superior suavemente para frente da cabeça. O braço e perna do chão estão fletidos;

c) fletir a pelve e manter durante todo o exercício;

d) forçar a respiração para a área da concavidade (na direção da haste posterior);

e) resistência manual suave sobre a área da concavidade;

f) respirar devagar — máximo de inspiração e expiração deve ser obtida na proporção de 6:8.

7 — Respiração profunda segmentar.

Respiração profunda segmentar obtendo máximo de expansão torácica, em decúbito dorsal. Ressaltar expansão da caixa torácica inferior, média e superior. O esterno deverá se elevar ao fim da inalação. Iniciar com respiração abdominal, progredir para costal inferior, média e superior e até a contração dos músculos acessórios do pescoço. Essa progressão é feita toda em cada movimento respiratório; lentamente, expirar, em progressão inversa, até a contração dos músculos abdominais na fase final de expiração. Proporção: 6:8.

a) decúbito dorsal; joelhos fletidos;

b) músculos superiores semi-abduzidos; cotovelos em 90°; face palmar para cima;

c) inspirar até a contagem de 6 — obtendo inspiração máxima;

d) expirar até a contagem de 8 — obtendo expiração máxima;

8 - Correção da depressão "Valley" torácica e relevo costal — na posição de pé (derrotação).

a) braços elevados ao nível dos ombros. Mãos apoiadas a haste anterior;

b)flexionar a pelve e manter esta posição durante todo o exercício;

c) inspirar profundamente, forçando expansão contra as hastes posteriores. A almofada costal forçará derrotação da coluna. Respirar lentamente. Proporção — 6:8.

9 — De pé, flexionando a pelve.

a) permanecer de pé, com as costas contra uma parede (tornozelos aproximadamente 7 cm da parede);

b) relaxar os joelhos; forçar flexão da pelve — contrair fortemente os abdominais e glúteos;

c) manter os ombros para trás e cabeça ereta — respirar normalmente;

d) caminhar, mantendo a flexão da pelve — fazer desta postura um hábito.

10 — Correção ativa da curva maior.

a) fletir a pelve;

b) afastar o tronco da almofada e manter esta posição até a contagem de 5".

Evitar lordose lombar e inclinação do corpo. Os ombros deverão estar nivelados para trás, e a cabeça em alinhamento reto com o corpo.

c) inicialmente as mãos poderão se apoiar na cintura;

d) usar um espelho de corpo inteiro para praticar a locomoção em posição adequada;

e) manter esta posição corrigida, durante o dia todo, sentado, de pé ou deambulando.

Exercícios opcionais para fortalecimento abdominal

Decúbito dorsal, muscular superiores ao lado do tronco.

Elevar ambos os músculos inferiores o mais perpendicularmente possível. Região lombar forçada contra o solo.

Nesta posição:

a) afastar os músculos inferiores da linha mediana e voltar à posição inicial;

b) mover os músculos inferiores como pêndulos. Sentido anteroposterior;

c) mover os músculos inferiores como se estivesse pedalando bicicleta;

d) mover os músculos inferiores como tesoura, em sentido lateral.

Se o paciente estiver usando permanentemente o colete, ou até 20 horas por dia, todos os exercícios se farão dentro do colete 2 vezes por semana, faze-los também fora do aparelho.

Se o paciente estiver livre do colete por mais de 4 horas durante o dia, os exercícios serão feitos diariamente com e sem os aparelhos, alternadamente.

Se o paciente estiver usando o colete somente à noite, os exercícios deverão ser feitos todos sem o colete, exceto os de n.ºs 6, 8 e 10, que sempre são realizados com colete.

Obs.; Este esquema de exercícios foi elaborado pelo Departamento de Fisioterapia do Centro de Reabilitação de "Fairview Hospital" — de Minneapolis — e é adotado no Pavilhão "Fernandinho Simonsen" da Santa Casa de Misericórdia de São Paulo.

Os objetivos gerais dos exercícios na fase incruenta visam manter a flexibilidade e o trofismo dos músculos esqueléticos, capacidade respiratória e postura adequadas.

Tratamento cruento

a) Pré-operatório imediato — Estando o paciente em tração, — exercícios são feitos no próprio leito várias vezes ao dia, que consistem em exercícios respiratórios e exercícios ativos para membros superiores e inferiores.

A tração pode ser interrompida por curtos períodos para facilitar sua execução.

b) Pós-operatório imediato — Quarenta e oito horas após o ato cirúrgico iniciam-se exercícios respiratórios diafragmáticos, exercícios ativos para mobilização distal dos membros além de contrações isométricas para musculatura proximal.

c) Pós-operatório mediato — Período compreendido entre o quinto dia até colocação do colete gessado.

Além dos exercícios anteriormente executados, introduzimos exercícios ativos proximais dos membros.

d) Fase de gesso — Com o paciente ainda no leito, já são executados exercícios contra resistência para os membros, iniciando-se exercícios isométricos para tronco e abdômen.

Logo a seguir, e dependendo essencialmente de cada caso, passa-se para a fase preparatória de locomoção com exercícios nas paralelas, locomoção supervisionada etc.

e) Pós-operatório tardio — Continua-se orientação fisioterápica sistemática com exercícios gerais de manutenção.

Os objetivos da fisioterapia nos tratamentos cruentos são: na fase pré-operatória imediata promover redução da osteoporose vertebral e melhorar a bioquímica das trocas gasosas além de manter amplitude articular boa.

A redução da osteoporose e a melhora das trocas gasosas são comprovadas no nosso serviço por observações diretas no campo operatório e através de confronto de provas bioquímicas e respiratórias efetuadas logo na internação e após o ato cirúrgico.

A capacidade ventilatória quase não se altera nesta fase.

Os exercícios do pós-operatório imediato visam prevenção de complicações pneumônicas e vasculares.

Nas demais fases de pós-operatório e fisioterapia visa recuperação muscular, respiratória e postural e desenvolvimento da função locomotora.

III — CONSIDERAÇÕES FINAIS

O papel da Fisioterapia como auxiliar relevante no tratamento atualizado dos casos de escoliose, parece-nos bem definido e destacamos as seguintes observações:

1.º — Fisioterapia não cura escoliose.

2.º — Fisioterapia auxilia o tratamento ortopédico, cuidando do trofismo múscular esquelético, das funções respiratórias e da postura.

3.º — Fisioterapia é indispensável no tratamento *adequado* das escolioses.

BIBLIOGRAFIA

1 — GINZEL K. H. — The blokade of reticular and spinal facilitation of motor function by orphenadrine. J. Pharm. Exp. Therapy, 154:128, 1966.

2 — LIMONGI, J. P. — Elementos de Farmacodinâmica. Ed. C. E. Corbett, Fundo Editorial Procienx, S. Paulo, 1964.

3 — STEINBRECHER, W. — Myotonolysis by orphenadrine citrate: clinical and electromyo-

graphic investigation incerebral and spinal spasticity. Arzneimittell Forsch. 16:147, 1966.
4 – MASTERSON, J. H. White A. E. – Electromyographic validacions of pain relief-a pilot study in orthopedic patients. Amer. J. Orthopedic 8:36, 1966.
5 – HODDES, S. H. – Orphenadrine citrate in the treatment of muscular pain. The practitioner 193:76, 1964.
6 – FINCH, J. W. – Further clinical experiences orphenadrine citrate a skeletal muscle relaxant. Amer. J. Orthop. 2:194, 1960.
7 – LAMPHIER, T. A. – Evaluation of orphenadrine citrate in the treatment of orthopedics problems. Clin. Med. 69:2245, 1962.
8 – FINCH, J. W. – Rapid control of persistent hiccups by orphenadrine citrate. Medical Times, 94:485, 1966.
9 – LEUBBERT, W. F. – Orphenadrine in Skeletal muscle spasm, Calif. Clini., Sept. 237, 1960.
10 – GOODMAN, L. S., GILMAN, A. – The Pharmacological Basis of Therapeutics, 3rd edition, 1965.

EXPERIÊNCIA ADQUIRIDA COM A FABRICAÇÃO DE 1.000 COLETES MILWAUKEE

DR. W. DE CARVALHO PINTO F.°
DR. ENIO PASCHOALLINI
Centro de Escoliose do Pavilhão Fernandinho Simonsen, da Santa Casa de São Paulo

Em maio do corrente ano realizou-se no Centro de Escoliose do Pavilhão Fernandinho Simonsen (CEPAF), cerimônia simples porém muito significativa. Nessa ocasião precedeu-se à entrega do milésimo colete de Milwaukee fabricado pelo seu técnico em ortoses.

Para alcançar esse número uma história foi escrita. Seu primeiro capítulo data de 1965 e dele participam os Drs. John Moe, Robert Winter, Domingos Define e Renato Bonfim. Os dois primeiros divulgando e estimulando o uso do colete e os segundos favorecendo a sua fabricação no Brasil. Para tanto proporcionaram bolsas de estudo a seus Assistentes e a técnica em ortoses nos centros médicos da maior importância no campo da escoliose: Milwaukee e Minneapolis. Desse aprendizado resultaram os primeiros coletes fabricados no país em 1966 e com eles a esperança de tratar incruentamente a escoliose.

No histórico da fabricação do colete outros capítulos também merecem destaque. Dentre eles cabe citar o que realça a importância do contínuo intercâmbio mantido com Minneapolis — Milwaukee, do que tem resultado a fabricação do colete em nível técnico elevado, incorporando todas as inovações propostas por esses Centros de maior experiência. Assim é que na parte do pescoço, a plataforma mentoniana foi substituída por pequena lingueta plástica, situada na concavidade da mandíbula dos pacientes

A almofada occipital, antes única, foi trocada por dois apoios plásticos, pequenos e mais delicados. A forma do anel cervical também foi modificada. Seu contorno aproximou-se mais ao do pescoço. Visto lateralmente passou a apresentar curvatura de concavidade inferior, feita para evitar o seu contacto com a base do pescoço.

As barras verticais, mercê das modificações introduzidas na parte cervical, tornaram-se mais próximas do tronco, eliminando espaço morto antes existente.

Diferentemente do modelo de Milwaukee, não usamos a parte pélvica fabricada em plástico. Preferimos a em couro por razões econômicas e de facilidade de obtenção; ademais o couro parece ser mais resistente. Também por motivo de maior resistência substituimos os tirantes de fibra de vidro usados para moldar a pélvis por tubos de alumínio. A almofada lombar também é algo diferente da original. Apoia-se em um sistema graduável, articulado por meio de dobradiça a uma das barras verticais posteriores. Por ser graduável permite exercer a força corretiva na medida das necessidades, contrariamente ao que acontece nos modelos em que ela é fixa, quando nem sempre executa as pressões conforme o desejado.

A almofada torácica, seu modo de colocação e o apoio axilar permanecem iguais aos do modelo original.

Nos coletes usados para tratar a Cifose juvenil, a almofada posterior, única e transversal, foi substituída por duas longitudinais e menores, sobre o gradeado costal, a cada lado da coluna.

Para a confecção do molde de gesso preferimos colocar o paciente em decúbito. Usamos a mesa de Risser como se fosse para a confecção do colete gessado. Envolvemos a pélvis com ataduras passadas acima das cristas ílicas, tracionando-as longitudinalmente o suficiente para mantê-las tensas. Dessa tração resulta também a modelagem pélvica. A contratração é passiva, cefálica e feita através da fronda occipito-mentoniana da própria mesa. Retiramos a atadura longitudinal que serve de suporte ao paciente, de maneira a permitir que o seu tronco permaneça livre no ar. Com esse recurso, e estando os quadris suficientemente flexionados, eliminamos completamente a lordose, condição básica para a confecção do molde de gesso. Todas as demais etapas da fabricação do colete dependem desse molde, razão pela qual ele necessita ser tecnicamente perfeito.

No capítulo das complicações decorrentes do seu emprego cabe dizer que algumas delas deixaram de existir em conseqüência

das modificações recentemente introduzidas. Outras ainda perduram.

As mandibulares e dentárias, prognatismo e mal oclusões, não tem sido observadas graças a substituição da almofada sobre a qual se apoiava a mandíbula por lingüeta plástica com a qual não mantém contato. As complicações emocionais, a princípio freqüentes tornaram-se mais raras. Para evitá-las os pacientes tiveram que ser educados para o uso do colete, em particular instruídos de que ele representa a única forma de evitar o tratamento operatório da sua escoliose.

Na prevenção dos problemas emocionais julgamos útil as chamadas Clínicas de Milwaukee, que nada mais são do que a promoção do convívio dos pacientes na Sala de Espera do Serviço. Convocados todos para a mesma hora pouco lhes resta fazer além de trocar idéias sobre o uso do colete, ouvindo dos mais experientes conselhos úteis e palavras de esperança sobre as possibilidades de correção não operatória da sua deformidade.

As modificações da parte cervical do colete também contribuiram para minorar os problemas emocionais, facilitando o seu disfarce quando em uso.

As irritações de pele e as escaras cutâneas ainda são referidas, motivadas mais por erros no uso do colete do que por defeito na sua fabricação. É freqüente encontrarmos pacientes usando colete mal ajustado, mais folgado ou mais apertado do que o devido. Ambas condições causam complicações cutâneas e comprometem a eficiência do tratamento.

Outra complicação resulta da colocação errônea das almofadas, mais altas ou mais baixas do que o devido, quando além de se tornarem ineficientes, podem causar o agravamento das curvas vizinhas, se não da própria curva.

A radiografia tomada com o paciente no colete nos orienta a respeito.

Como conclusão, podemos dizer que fabricar o colete de Milwaukee não é tarefa difícil. Requer, além do médico capacitado, um tècnico interessado, que tenha conhecimentos básicos em escoliose indispensáveis para acompanhar o tratamento dos pacientes, introduzindo no colete as modificações prescritas pelo médico.

Desse convívio próximo resultaram os coletes de Milwaukee produzidos sob a responsabilidade do Centro de escoliose do Pavilhão Fernandinho Simonsen (CEPAF), muitos dos quais encomendados por outros Centros Latino-Americanos, outros tantos fabricados por técnicos estagiários trabalhando sob nossa orientação.

IMPORTÂNCIA DOS CENTROS ESPECIALIZADOS NO TRATAMENTO DAS ESCOLIOSES

W. DE CARVALHO PINTO FILHO
Centro de Escoliose do Pavilhão Fernandinho Simonsen — Santa Casa de São Paulo

A história do tratamento da escoliose no Pavilhão Fernandinho Simonsen, da Santa Casa de São Paulo, pode ser resumida em 2 capítulos, cada um dos quais relatando o ocorrido antes e depois da visita que nos fez John Moe, em 1964. Antes dela, os pacientes eram tratados isoladamente, por diferentes métodos, escolhidos segundo critérios pessoais.

Dessa diversidade terapêutica resultava impossível qualquer conclusão sobre a melhor maneira de tratar a escoliose. Igualmente inexistia qualquer rotina a ser seguida. O estudo radiográfico era desordenado e muitas das radiografias não abrangiam toda a coluna, deixando de mostrá-la no seu todo. A mensuração das curvas não se fazia segundo um critério único, dificultando mais ainda qualquer estudo comparativo.

Ademais desta indisciplina de trabalho, o tratamento não operatório desconhecia o colete de Milwaukee. Para muitos perdurava a idéia de que a fisioterapia era recurso eficiente, a ponto de pacientes em idade de crescimento, com curvas ainda discretas e flexíveis, serem mandados para a ginástica, com a esperança de que os exercícios interrompessem a progressão da curva. Com esse procedimento assistíamos ao agravamento das deformidades e o passar da oportunidade ideal para o tratamento incruento, na época já realizado com sucesso pelo colete de Milwaukee em outros centro

O controle evolutivo também era desordenado; muitas vezes as radiografias eram substituídas pela aparência clínica puramente estética e, como tal, subjetiva.

Para o tratamento operatório não dispúnhamos da mesa de Risser. As correções eram feitas por meio do gesso articulado, dificilmente suportado pelos pacientes, causando-lhes freqüentes escaras e o agravamento das curvas menores. A tração vertebral não era realizada; desconhecíamos o anel craniano e os dispositivos de Cotrel. Sabíamos dos instrumentos de Harrington apenas pela literatura. A técnica operatória raramente realizada, variava conforme o cirurgião, faltando sempre o complemento da artrodese intra-articular. Os enxertos, na maioria das vezes, eram retirados da tíbia, com todos os seus inconvenientes. As regras para determinar a curva a ser tratada e a área de artrodese nem sempre eram obedecidas, do que resultavam artrodeses curtas e troncos descompensados.

O controle da perda sangüínea não fazia parte da rotina operatória. Era freqüente assistirmos a artrodeses feitas em 2 ou 3 tempos pelo receio do choque hipovolêmico. Este, nas vezes em que se fez presente, teria sido evitado pelo simples conhecimento da perda líquida e pelas medidas dela decorrentes.

Os cuidados pós-operatórios variavam muito mais, desde a maneira e o tempo da imobilização até a autorização para os pacientes caminharem.

Os aparelhos gessados, na sua maioria, eram mecanicamente insuficientes, incapazes de imobilizar a coluna. Disso resultavam grandes perdas de correção e pseudartroses.

A incidência destas era elevada, somente não alcançando valores maiores porque muitas delas sequer eram reconhecidas.

Os controles radiográficos excluíam as radiografias em incidência oblíqua, que permitem a melhor visualização do enxerto e o diagnóstico mais seguro da pseudartrose. Não diagnosticadas, as faltas de consolidação permitiam a recidiva de deformidade, tornando inúteis os esforços dos médicos e o sofrimento dos pacientes.

Resumidamente, o tratamento da Escoliose no Pavilhão Fernandinho, para não dizer na maioria dos Centros Ortopédicos do Brasil, antes de 1964 mostrava um pequeno número de bons resultados e um número grande de fracassos e desilusões, tanto que muitos médicos voltaram as suas costas para as costas dos pacientes! Bem pouco valeram as visitas feitas por especialistas ilustres ao nosso Serviço, todas de curta duração e de pequeno efeito prático. Tampouco os esforços de Domingos Define, pioneiro na luta

contra esta deformidade, resultaram nos efeitos desejados. Coube-lhe, entretanto, a feliz iniciativa de promover a visita de John Moe e de enviar um de seus assistentes para estagiar em Minneapolis.

Com a visita de Moe a situação do tratamento se modifica. Graças aos seus ensinamentos e aos de Robert Winter, repetidos anualmente em cada uma de suas prolongadas visitas, pudemos criar e desenvolver um Centro especializado, o qual, por reunir um número apreciável de pacientes, permitiu que formassemos uma experiência chegando ao ponto de estabelecer uma disciplina terapêutica.

Sumariamente esta disciplina consiste em eleger os pacientes para o tratamento incurento ou cruento, conforme a sua idade, a etiologia da curva, o seu valor angular e flexibilidade. Os pacientes com indicação de tratamento incruento são colocados no colete de Milwaukee. Os de indicação operatória tem a sua deformidade corrigida preliminarmente à cirurgia, a qual sempre que possível é feita com auxílio do instrumental de Harrington. Pacientes com casos específicos têm sido operados por via anterior, transtorácica. Temos procurado restituir os pacientes ao seu convívio social o mais cedo possível, autorizando-lhes a marcha precoce dentro do gesso, tornando-os assim mais auto-suficientes. As exceções também existem para confirmar esta conduta.

Depois de operados, antes e depois de consolidada a artrodese, os pacientes são vistos periodicamente. Muitos deles são colocados sob a proteção suplementar do colete de Milwaukee. Durante o transcurso de qualquer dos tratamentos, a fisioterapia respiratória não é esquecida.

Presentemente, o Centro de Escoliose do Pavilhão Fernandinho dispõe de 40 camas para o internamento dos seus pacientes, 1 sala de gesso e de cirurgia próprias, ambas dotadas de todos os recursos técnicos necessários. Possui também oficinas ortopédica e mecânica que fabricam os coletes de Milwaukee e os instrumentos cirúrgicos de que se utiliza, desde o anel de tração craniana até o instrumental de Harrington. Semanalmente realizamos de 4 a 5 cirurgias, um dia de consulta externo além de uma reunião clínica. As tardes são dedicadas às visitas médicas, estudo dos pacientes e das radiografias e à feitura dos gessos.

Dos 220 pacientes operados desde janeiro de 1966 até maio de 1971, 98 tinham escolioses idiopáticas, 90 poliomielíticas, 29 congênita e 3 neurofibromatósica. 174 pacientes têm um período de controle pós-operatório superior a um ano, suficiente para permitir uma série de conclusões sobre a nossa conduta terapêutica. Estas serão abordadas detalhadamente nos temas seguintes. Nenhum deles tem finalidade estatística; destinam-se fundamentalmente a mostrar a nossa disciplina de trabalho, testemunho inequívoco dos benefícios trazidos pela existência do Centro especializado de tratamento.

Desde a sua criação e graças ao nível científico que alcançou, o Centro de Escoliose tem recebido médicos do Brasil e do exterior, quer como visitantes quer como bolsistas.

Seus membros têm proferido cursos e conferências por todo o país e além fronteiras (África do Sul, Argentina, Chile, Equador, Estados Unidos, México, Perú e Venezuela), estimulando e ajudando a criação de outros Centros. Entretanto, sua maior láurea foi ser *indicado pela Sociedade Latino-Americana de Ortopedia e Traumatologia para ser a sede oficial do seu Comitê de Escoliose*, motivo de orgulho para todos nos brasileiros e em particular para o Pavilhão "Fernandinho".

Hoje, longe de alcançar o ideal, podemos dizer que o nosso Centro de Escoliose já caminhou bastante, por uma estrada difícil e cheia de curvas. Devemos seu nascimento a John Moe e Robert Winter, que nos ensinaram e nos estimularam a caminhar por essa estrada; o seu crescimento a José Soares Hungria, que como Chefe de Serviço tem facilitado sobremaneira o nosso trabalho, e a sua manutenção aos nossos residentes, bolsistas e estagiários, soldados anônimos que carregam o pesado fardo da rotina diária.

Antigamente olhavamos a Escoliose como algo selvagem, difícil de controlar. Hoje, graças aos Centros especializados de tratamento, a vemos de outra maneira, esperançosos de algum dia poder domesticá-la.

CENTRO DE ESCOLIOSE

DO

PAVILHÃO FERNANDINHO SIMONSEN

- CEPAF -

1. - Identificação

Nome ..... Reg. nº .....

Data do nascimento ..... Idade atual ..... Data da consulta .....

Sexo ..... Cor ..... Nacionalidade .....

Procedência: ..... Encaminhado por .....

2. - Queixa Atual: ombro elevado(D,E.); escápula proeminente(D,E); hemitórax proeminente(D,E); quadril proeminente(D,E); membro inferior curto (D,E); curvatura vertebral; má postura; marcha alterada; dôr nas costas; fadiga.

3. - História Pregressa: deformidade primeira notada: .....

Idade primeiro observada: ..... Por quem: doente, familiares, médico, outros, Idade primeiro tratada: .....

Tratamento Recebido: gêsso, colete, leito, ginástica, tração, operação.

Duração do Tratamento: ..... ; Progresso da Deformidade: estacionário, aumentado, diminuido, rápido, lento.

4. - História Familiar (pesquisar na família história de escoliose ou de outra deformidade): .....

.....

.....

Pai: Idade: ..... Mãe: Idade: .....

Altura em pé ..... Altura em pé .....

Altura sentado: ..... Altura sentada: .....

Irmãos:

Idade	Idade	Idade	Idade .....
Sexo	Sexo	Sexo	Sexo .....
Altura em pé	Altura em pé	Altura em pé	Altura em pé .....
Alt.sentado	Alt.sentado	Alt. sentado	Alt. sentado .....

5. - Antecedentes Pessoais: Condições do Parto: Normal, dificil, evidências de trauma. Doenças anteriores (Especial atenção para P.I.): .....

.....

.....

Menarca: (Início e Desenvolvimento): .....

Fl. 2

6 - EXAME CLÍNICO:

Estado geral: bom, regular, mau. Postura geral: boa, regular, má. - Desenvolvimento muscular: bom, regular, mau. Paralisias musculares: ausentes, presentes: no tronco, no m.superior (D.E), no M.Inferior (D.E), discreta, moderada, intensa.

Manchas cutâneas: ausentes, presentes. Nódulos cutâneos: ausentes, presentes.

Assimetria facial e dentária: ausente, presente. Ombro elevado: ausente, presente: (D,E), discreto, moderado, intenso. Escápula proeminente: - ausente, presente, (D,E), discreta, moderada, intensa. Deformidade torácica: ausente, presente: dorsal, ventral, (D,E) discreta, moderada, intensa. Quadril proeminente: ausente, presente: (D,E), discreta, moderada, intenso. Inclinação pélvica: ausente, presente, (D,E), discreta, moderada, intensa. Triângulo do talhe: normal, diminuido (D,E). Atitudes viciosas nos m. inferiores: ausentes, presentes (descrevo-las resumidamente): .....

.....

.....

Comprimento dos membros inferiores: MID: ..... MIE: .....

Altura do paciente em pé: ..... Sentado: .....

Sinais neurológicos: ausentes, presentes: flacidês, espasmo, contratura.

Reflexos: ausentes, presentes: hipostivos, normais, hiperativos, clonus, hiperestesias, parestesias, anestesias.

- EXAME DA COLUNA VERTEBRAL:

Escoliose:

Curva maior: cervicotorácica, torácica, toracolombar, lombar, lombosacra, dupla curva; convexa dirafta, convexa esquerda; compensada, descompensada. Flexibilidade da coluna vertebral: corrige-se a curva maior com a inclinação lateral do tronco ? não, pouco, moderadamente, completamente; corrige-se a menor com a inclinação lateral do tronco ? não, pouco, moderadamente, completamente; corrige-se a curva maior com a inclinação para a frente ? não, pouco, moderadamente, completamente, corrige-se : curva maior com a suspensão do tronco ? não, pouco, moderadamente, completamente.

Cifose torácica: ausente, presente: fisiológica, diminuida (lordose torácica), aumentada, flexível, moderadamente fixa, fixa.

Lordose lombar: ausente, presente: fisiológica, diminuida (cifose lombar), aumentada, flexível, moderadamente fixa, fixa.

Fl. 3

8 - MEDIDA DA GIBOSIDADE COSTAL:

9 - TESTE MUSCULAR:

(Resumo)

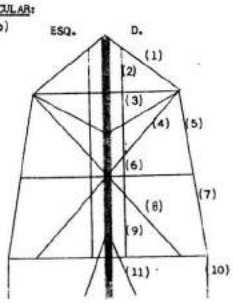

	ESQ.	DIR.
(1) - Trapezio		
(2) - P.vertebr.cervicais		
(3) - Romboides		
(4) - Grande Dorsal		
(5) - Intercostais		
(6) - P.vertebr. torácicas		
(7) - Oblíquos laterais		
(8) - Quadrado lombar		
(9) - P. vertebr. lombares		
(10) - Médio e Peq. gluteo		
(11) - Psoas Ílico		

10 - CONDIÇÕES CARDIO-PULMONARES:
(ECG e Provas Ventilatórias)

Fl. 4

11 - EXAME RADIOGRÁFICO:

Data do Rx inicial		Idade Óssea	S. de Risser N. epifisários:
Curva	Tipo		
	Topogrf.		
	Limites		
V. angular	ORTO		
	SENT.		
	D.D.		
	I.L.D.		
	I.L.E.		
	Perfil:		

12 - DIAGNÓSTICO:

Etiológico:

Escoliose: Funcional (Atitude Escoliótica)

Estrutural:

Osteopática: Congênita
outras

Neuro-Miopática:
Congênita
Post-Pólio
outras

Idiopática: Infantil
Juvenil
Adolescente

Outras:

TOPOGRÁFICO (ver pag. seg.)

Fl. 5

Topográfico:

Escoliose de curva maior:	Cérvicotorácica	Direita
	Torácica	Esquerda
	Tóracolombar	Compensada
	Lombar	Descompensada
	Lombosacra	
	Dupla curva	

13. - SÚMULA DA OBSERVAÇÃO:

14. - INDICAÇÃO TERAPÊUTICA:

15 - TRATAMENTO E EVOLUÇÃO: (CRITÉRIO RADIOGRÁFICO)

	Data do Rx:									
METODO DE TRATAMENTO	Colete Ortopédico (Milwaukee)									
	Ap. gessado									
	Tração vertebral									
	Artrodese simples									
	Artrodese com I. de Harrington									
	Fisioterapia									
	Outros métodos									
	Não foi tratado									
EVOLUÇÃO	Curva:	ORTO								
		SENT.								
		D.D.								
		I.L.D.								
		I.L.E.								
		Perfil								
	Curva:	ORTO								
		SENT.								
		D.D.								
		I.L.D.								
		I.L.E.								
		Perfil								
	Curva:	ORTO								
		SENT.								
		D.D.								
		I.L.D.								
		I.L.E.								
		Perfil								

PAVILHÃO FERNANDINHO SIMONSEN

SANTA CASA DE SÃO PAULO

CENTRO DE ESCOLIOSE

CEPLF

CORREÇÃO PRELIMINAR DAS CURVAS PELA TRAÇÃO VERTEBRAL

Tipo : _____

DATA: DIA

Colocar____kg. por corda. Total____kg. por extremo.

Aumentar____kg. por corda. Total____kg por extremo

Aumentar____kg. por corda. Total____kg. por extremo

Aumentar____kg. por corda. Total____kg. por extremo.

Aumentar____kg. por corda. Total____kg. por extremo.

Aumentar____kg. por corda. Total____kg. por extremo.

Aumentar____kg. por corda. Total____kg. por extremo.

Aumentar____kg. por corda. Total____kg. por extremo.

Aumentar____kg. por corda. Total____kg. por extremo.

Aumentar____kg. por corda. Total ____kg. por extremo.

OBS:- O pêso máximo deverá ser o de 8 kg. por extremo independentemente da etiologia, topografia e valor da curva, da idade ou do pêso do paciente.

S U M Á R I O

AVALIAÇÃO DE RESULTADO TARDIO (ANOS PÓS - TRATAMENTO)

NOME: ..... Reg. nº .....

DIAGNÓSTICO ETIOLÓGICO: ..... TOPOGRÁFICO: .....

MÉTODO DE TRATAMENTO: .....

1 - Critério Radiográfico:

Curvas:

tipo: localização: limites: medida angular: Correção obtida: máxima: final: Perda da correção: gráus: causa:	tipo: localização: limites: medida angular: Correção obtida: máxima: final: Perda da correção: gráus: causa:	tipo: localização: limites: medida angular: Correção obtida: máxima: final: Perda da correção: gráus: causa:

2 - Critério da Capacidade Pulmonar: função ventilatória: agravada, inalterada, melhorada.

3 - Critério estético: agravado, inalterado, melhorado; Tronco compensado, descompensado; gibosidade costal: corrigida, melhorada, inalterada, agravada; outras deformidades residuais: .....

.....

Opinião do paciente:

ENSINAMENTOS DO CASO:

CENTRO DE ESCOLIOSE

DO

PAVILHÃO FERNANDINHO SIMONSEN

- CEPLF -

CONTROLE DE PERDA LÍQUIDA TRANS-OPERATÓRIA

Nome : _____ Leito nº_____ Reg.nº_____

Diagn.Etiológico _____ Topográfico : _____

Op.Realizada: _____ Data . _____

Equipe Cirúrgica : _____ Anestesista: _____

FASE	PERDA LÍQUIDA			REPOSIÇÃO LÍQUIDA			BALANÇO	P.A.	P.V.
	SANGUE	DIURESE	TOTAL	SANGUE	SORO	TOTAL		Hg	Hg
1º Exposição ósseo									
2º Artrodese vertebral									
3º Retirada dos enxertos									
4º Fechamento dos planos									
TOTAL									

OSTEOSSÍNTESE COM COMPRESSÃO

LAVIERA BESSOUAT LAURINO
Prof. Titular da Cadeira de Ortopedia e Traumatologia
da Faculdade de Medicina do Rio Grande

FLAVIO AMADO HANCIAU
Doutorando Estagiário do Serviço de Ortopedia e Traumatologia
do Hospital da Soc. Portuguesa de Beneficência — Rio Grande

INTRODUÇÃO

Com o advento de máquinas mais velozes e de maiores oportunidades ao trabalho, aumentou de maneira espantosa o número de fraturados.

Já desde Hipócrates (I AC), em seu trabalho "Sobre as Articulações", havia a preocupação de recuperar o melhor e o mais rapidamente possível o fraturado.

Guy de Chauliac (1300 DC), propõe-se a resolver as fraturas com a tração contínua.

Seguem-no Cooper, Dupuytren, Malgaine e Volkmann.

Surgem os trabalhos de Seutin em 1836 e de Mathijsen em 1852, tratando fraturas com o uso da tração contínua.

Boehler em 1929, metodiza a tração contínua, o que ainda hoje é usado em grandes centros, e de indiscutível valia e valor terapêutico.

No entanto, como conseguir melhores resultados em menos tempo? Como evitar as angulações, encurtamentos deformidades? Como recuperar o enfermo o mais rápido possível?

Talvez, só com a osteossíntese.

Já em 1886, Hansmann, em Berlim, coloca a primeira placa metálica de que se tem notícia. Todavia só em 1905, Lane e Lambotte, metodizam a osteossíntese.

Vive a traumatologia, nesta época absoluta tendência intervencionista no tratamento das fraturas.

Küntscher, com sua "osteossíntese dinâmica", transforma o processo da fixação óssea cirúrgica-osteossíntese em um meio de obter-se mais rápida recuperação dos enfermos.

No entanto, já em 1935, Krompecher, afirmava que o osteócito somente poderia preencher plenamente suas funções, debaixo de duas condições: imobilidade absoluta dos fragmentos ósseos e perfeita vascularização sangüínea.

Charnley em 1949, observa, por estudos de biópsia óssea, a rápida consolidação em artrodeses de joelho, quando havia rígida imobilização associada à compressão dos fragmentos ósseos.

Ao mesmo resultado chega DANIS, em suas pesquisas de fixação rígida nas fraturas.

Em 1958, é fundada na Suíça a Association of Ostheosynthesis — A. O. — que associando a experiência clínico-cirúrgica dos ortopedistas, à técnica de engenheiros e metalúrgicos propõe-se, o que realmente conseguiu, metodizar os procedimentos cirúrgicos para a osteossíntese perfeita.

Baseada nos estudos histológicos de Schenk e nas experiências biomecânicas de Perren, conseguiu ao impor sua técnica a sua aparelhagem não só por sua simplicidade, como também pelos ótimos resultados obtidos e evidenciados em seu fichário de 12.000 fraturas, 500 pseudartroses, 2.500 osteotomias e 500 artrodeses, tratadas com este método.

COMPRESSÃO

Visa a osteossíntese *restaurar totalmente a função de um membro fraturado.*

Aplicando os métodos propostos por Müller, Allgower e Willenegger, descritos em seu livroManual de *Osteossíntese,* consegue-se tal intento, levando em conta e pondo em prática os 4 princípios da compressão:

1. Redução anatômica
2. Técnica atraumática
3. Osteossíntese estável
4. Mobilização precoce

Para conseguir-se o acima proposto, lançamos mão dos métodos básicos de fixação interna com compressão:

1.1 Compressão por parafusos

1.2 Compressão por parafusos, associados à placa de neutralização ou suporte.

2.1 Compressão axial por cerclagem

2.2 Compressão axial por placa de compressão retas ou especiais

3.1 Compressão bilateral por 2 placas

3.2 Compressão bilateral por 2 cravos de Charnley

Desnecessário e fastidioso seria, falarmos sobre a técnica propriamente dita da com-

pressão, uma vez que tal assunto encontra-se perfeitamente descrito e elucidado no "Manual de Osteossíntese de Müller, Allgower e Willenegger.

MATERIAL E MÉTODO

Em meados de 1969, vimos pela primeira vez o uso do material de compressão no Serviço de Ortopedia e Traumatologia do Hospital Miguel Couto — Professor Nova Monteiro.

Em outubro de 1969, após ouvir os relatos de Andersen, Müller, Rossen e Weber, no XI Congresso da SICOT no México, e principalmente, após visitarmos e permanecermos ainda que por pouco tempo no Serviço do professor Müller, no Lindenspital em Berna, convencemo-nos da valia deste método.

Em julho de 1970, recebia nosso serviço no Hospital da Sociedade Portuguesa de Beneficiência em Rio Grande, o material de compressão adquirido da Osteo AG.

Como o volume de nosso serviço é de praticamente 60% de casos traumatológicos, e também devido a restrições da ordem econômica e financeira, impostos pela Direção do Hospital, o material adquirido foi aquele a ser usado no tratamento das fraturas e pseudartroses dos ossos longos.

Tratamos cirurgicamente por compressão 36 enfermos, sendo que num deles havia fratura dos 2 membros inferiores: tratamos pois 37 casos.

Destes enfermos 29 eram do sexo masculino e 8 do sexo feminino; 33 da raça branca e 4 da raça preta.

Sua distribuição etária, ficou nas seguintes faixas:

Idade

0 a 10 anos	2 casos
11 a 20 anos	5 casos
21 a 30 anos	12 casos
31 a 40 anos	5 casos
41 a 50 anos	8 casos
51 a 60 anos	3 casos
61 a 70 anos	1 caso
71 a 80 anos	1 caso

Foram operadas 10 fraturas e 1 pseudartrose do membro superior e 24 fraturas e 2 pseudartroses do membro inferior, sendo suas localizações assim distribuídas:

CASUÍSTICA

Local	*D*	*E*	*Total*
Úmero	1	2	3
Olécrano	—	1	1
Cúbito e rádio	—	3	3
Cúbito (lesão de Monteggia)	1	—	1
Cúbito	—	1	1
Rádio	—	1	1
Escafóide do tarso	—	1	1
Fêmur	2	3	5
Plato tibial	2	—	2
Tíbia	8	8	16
Maléolo tibial	2	1	3
Pseudartroses			
Rádio	—	1	1
Tíbia	—	2	2

Total

Membro superior: 10 fraturas; 1 pseudartrose

Membro inferior: 24 fraturas; 2 pseudartroses

Houve 9 casos de politraumatizados, com associações de fraturas e lesões nervosas, além da fratura tratada cirurgicamente por compressão:

POLITRAUMATIZADOS

	Casos
Descolamento epifisário de tíbia e fratura de mandíbula	1
Traumatismo crânio encefálico	1
Fratura da coluna lombar	1
Fratura das 2 tíbias, fratura da mandíbula e fratura do crânio	1
Fratura de clavícula	1
Fratura dos 2 fêmures	1
Paralisia do radial, fratura dos 2 joelhos e fratura de mão	1
Fratura da cabeça do rádio	1
Paralisia do radial	1
Total	9

Fraturas Expostas

Tíbia	3

As únicas fraturas expostas que tivemos, foram da tíbia, em número de 3, sendo que somente 1 caso evoluiu para osteíte. Relacionamos tal fato, a estar a enferma ainda quadriplégica.

Fraturas Tratadas

Membro superior — 10 casos 27,1%
Membro inferior — 24 casos 64,8%

Pseudartroses Tratadas

Membro superior — 1 caso 2,7%
Membro inferior — 2 casos 5,4%

LESÕES ASSOCIADAS:

9 casos 24 %

Resumindo, nossa experiência em 37 casos, nos deu uma incidência de 91,9% de fraturas e de 8,1% de pseudartroses tratadas por compressão.

Como lesões associadas-politraumatizados, tivemos uma incidência de 24%.

Em 13 enfermos, associamos imobilização gessada, talvez por não confiarmos na eficácia da "carpintaria" montada.

Gessamos no pós-operatório:

ASSOCIAÇÃO DE IMOBILIZAÇÃO GESSADA

	Gesso circ.	*Tala ges.*	*Total*
Fêmur	1	—	1
Plato tibial	2	—	2
Tíbia	3	5	8
Maléolo tibial	—	1	1
Cúbito	—	1	1
Total	6	7	13

Material Usado

Placa: 14 casos: 38%
Parafuso 16 casos: 43%
Ass. placa/parafuso: 7 casos: 19%

Como complicações, quer imediatas, quer tardias, tivemos 1 caso de reabsorção óssea (o paciente deambulou por sua conta e risco antes da época determinada); houve 2 casos de infecção dos bordos da ferida, facilmente debelados com uso de antibióticos por via sistêmica e curativos locais; em 1 caso houve osteíte da tíbia e úlcera de pele, o que já dissemos ser relacionado à quadriplegia em que ainda se encontra a enferma; finalmente em 1 caso tivemos perda da redução, em 1 fratura cominutiva do fêmur, pois que no 28.° dia do pós-operatório, o enfermo sofreu queda sobre o membro operado e fez refratura com saída dos parafusos do segmento proximal. Fomos obrigados a retirar o material de compressão e praticar encavilhamento centro-medular.

Nenhum gesso circular permaneceu por mais de 30 dias e as talas gessadas foram retiradas no 10.° dia, momento da retirada dos pontos.

Usamos em 14 enfermos placa de compressão: em 16 foram usados parafusos de compressão e em 7 associamos parafusos de compressão com placa de neutralização.

Material Usado

Placa	14 casos
Parafuso	16 casos
Associação placa/parafuso	7 casos

Resumindo, gessamos 35% de nossos casos.

Usamos somente placa em 38%, parafusos em 43% e associamos placa e parafuso em 19% dos casos.

Gessados no Pós-operatório

13 casos: 35% gesso circular: 6 casos 46%; tala gessada: 7 casos 54%

COMPLICAÇÕES

Reabsorção óssea .....

COMPLICAÇÕES

		Ca
Reabsorção óssea	tíbia	1
Infecção dos bordos da ferida	cúbito-rádio	1
	tíbia	1
Osteíte com úlcera de pele	tíbia	1
Perda de redução	fêmur	1
Total	5	

Como complicações, tivemos pois 5 casos, o que equivale à 13,5%.

Houve 1 caso com mau resultado, o que significa 2,7%.

Complicações
5 casos 13,5%

Maus Resultados
1 caso 2,7%

Em todos os casos de osteossíntese com compressão, usamos lençol cirúrgico de polietileno — Steri drape — com o fito de isolarmos a pele do campo operatório.

A aspiração contínua, com Redi-Vacette, foi usada somente nas fraturas do membro inferior, tendo em conta os deslocamentos de grandes massas musculares, evitando com isto o hematoma e edema pós-operatório.

RESULTADOS

O tempo médio de consolidação óssea foi de 60 dias.

Os pacientes portadores de lesões do membro inferior, deambularam com 55 dias de média, primeiramente com uso de muletas e bengalas, e em média 85 dias após a cirurgia, encontravam-se deambulando sem uso de tutor externo.

Tempo médio de consolidação .... 60 dias
Tempo médio de deambulação:
com tutor externo ..... 55 dias
sem tutor externo ..... 85 dias

Não temos notícia de três de nossos enfermos, por terem dois deles sido transferidos para outra localidade e outro para o estrangeiro.

CONCLUSÕES

Apesar da osteossíntese com compressão, não invalidar os métodos usados até então, para o tratamento das fraturas, indiscutivelmente, quando usada por mãos experientes, com material adequado em qualidade e quantidade e em ambiente cirúrgico apropriado, só pode trazer ao traumatologista a satisfação de ver resolvido a contento, e ter recuperado rapidamente o enfermo.

Como conclusões principais, da experiência vivida nestes 37 casos, podemos afirmar:

1 — A osteossíntese com compressão, deve ser usada por traumatologista treinado e que domine sua técnica.

2 — Sempre que houver descolamentos de grandes massas musculares, é aconselhável o uso de aspiração contínua no pós-operatório, por no mínimo 32 horas.

3 — É ponto pacífico, que com o uso da osteossíntese com compressão, é sempre diminuído o tempo de hospitalização do enfermo.

4 — Em contrapartida, há maior perigo de abuso por parte do enfermo, uma vez que estando sem gesso e sem dor, sua tendência é retornar às atividades normais.

5 — O uso da osteossíntese com compressão, torna praticamente dispensáveis as imobilizações gessadas.

6 — É de grande valia no tratamento do politraumatizado, pois dispensando a imobilização gessada, apressa a mobilização precoce.

7 — Praticamente as complicações que possam ocorrer, são aquelas passíveis de acontecer em qualquer fratura tratada por métodos cirúrgicos.

RESUMO

Os autores apresentam sua experiência com material de compreensão, usado em 37 casos.

Foram operados 10 casos de fraturas do membro superior e 24 casos de fraturas do membro inferior.

Tratou-se cirurgicamente, por compressão, 1 pseudartrose do membro superior e 2 pseudartrose do membro inferior.

Somente em 13 pacientes, foi associada imobilização gessada, sendo usados gessos circulares e 7 talas gessadas posteriores.

Em todos os casos de cirurgia no membro inferior, foi usada aspiração contínua, por 32 horas no pós-operatório.

A deambulação, nos operados de membro inferior, deu-se ao redor de 55 dias, sem haver qualquer problema na formação do calo ósseo.

Com complicações, houve 2 casos de infecção dos bordos da ferida (antebraço e tíbia) que foram facilmente debelados com antibioticoterapia; em um caso houve reabsorção óssea ao nível da fratura (tíbia); em um caso houve osteíte da tíbia, com úlcera de pele (a paciente ainda se encontra quadriplégica); por fim em um enfermo, houve perda da redução, em conseqüência de queda no 28.° dia do pós-operatório, o que obrigou os autores a retirarem a placa e praticarem encartilhamento centro-medular.

Nos demais casos não houve complicações e o resultado anatômico estético e funcional foi excelente.

Dos 37 enfermos tratados, 9 apresentavam lesões associadas e fraturas múltiplas.

Como conclusões principais, afirmam os autores:

1 — Obtiveram resultados altamente satisfatórios até o presente momento, apesar do pouco tempo de uso no serviço (precisamente 11 meses).

2 — Praticamente torna desnecessário a imobilização gessada.

3 — Seu emprego nos politraumatizados, com fraturas múltiplas ou lesões associadas torna a recuperação do enfermo mais rápida, devido à mobilização precoce.

4 — Nas pseudartroses, o calo ósseo tornou-se presente num tempo médio de 60 dias.

5 — Baixo índice de complicações imediatas e tardias.

PREVENÇÃO DA PARALISIA ISQUÊMICA DE VOLKMANN

Retração isquêmica de Volkmann

LUIZ CARLOS SOBANIA
São Paulo
Trabalho realizado na Disciplina de Técnica Cirúrgica e Cirurgia Experimental do Departamento de Cirurgia da Faculdade de Medicina da Universidade de São Paulo (Chefe Prof. Eurico da Silva Bastos).

Se M. Salmon em 1957 na França hesitou em escrever sobre este assunto, porque tudo já estava escrito e dito, o mesmo acontece a nós em 1971. Mas após levantar nossa casuística de Volkmanns constituídos atendidos no Hospital de Clínicas da Universidade Federal do Paraná, Serviço do Professor Heinz Rücker e no Hospital de Crianças Cesar Pernetta e verificado que de 1957 a 1971 foram atendidos 19 casos e destes, 13 de 1967 para cá, portanto mais de 60%, concordamos também em retomar este assunto, porque a presença do Volkmann é real e a prevenção e profilaxia é perfeitamente exiquível.

Em 1881 Richard von Volkmann publicou um trabalho sobre a rápida instalação de uma contratura muscular pós-traumática e uma progressiva destruição muscular da loja anterior do antebraço que descreveu como sendo de causa isquêmica e acreditou ser devido a uma interrupção do sangue arterial.

Em 1914 Murphy achou que a causa era uma oclusão venosa, assim também pensaram Brooks em 1922, Jepson em 1921.

Em 1928 Molonguet e Seneque acharam que se tratava de compressão por um hematoma subfascial.

Em 1940 Griffiths tratou como se fosse devido a um espasmo arterial, assim também Paul Lipscomb em 1955 dizia que o trauma lesando a arteria braquial anterior produzia o espasmo.

Em 1956 H. S. Sedon encarava como um infarto maciço das artérias musculares.

Leonard Goldner o define como sendo uma primária insuficiência arterial para os músculos e nervos do antebraço e a subseqüente contratura devido a necrose e retração. O deficit arterial auxiliado pela venostase, pela acumulação do catabolitos no espaço intra e extracelular, edema, além do traumatismo direto pelo osso e a compressão pelo fascia.

E. Boyes refere que após o trauma ocorre uma congestão circulatória no espaço aponeurótico anterior do antebraço alterando a suplência vascular e resulta em isquêmica afetando todos os tecidos deste espaço, depois de necrose parcial especialmente dos músculos segue-se a fibrose e a contratura estrangulando vasos e nervos e outros tecidos, anestesia em luva, variando em graus e que se instala em 6 a 48 horas, primárias da isquêmia e a contratura progride por semanas.

Como causas citadas encontramos:

Fratura supracondiliana umeral e outras

Lesão vascular (arma de fogo, embolo, ou rutura)

Hemofilia

Exposição ao frio

Contusão, garrote

Mas consultando a literatura, vamos ver que:

28 casos de Bodard de 1918 a 1955

11 casos de M. Chigoti

19 casos de Adan Gruca (Varsóvia) de 1935 a 1956

40 casos de Jean Judet

Todos estes foram devidos à compressão por gesso circular.

Salmon afirma que todos os Volkmann são devidos a gesso circular ou constrição fechada por ser ignorado o problema pela família ou pelo médico. Ao fazer um estudo anatômico da circulação arterial refere a importância da circulação colateral epicondiliana e epitrocleana e que esta sem alteração a lesão da artéria braquial nada produz. A lesão do conjunto leva à amputação por perda total circulatória, e a lesão parcial ao Volkmann.

A contusão do feixe vascular nervoso é certamente um elemento não o causador.

Volkmann é uma complicação de ordem terapêutica.

O setor de Cirurgia da Mão do Serviço de Ortopedia e Traumatologia do Hospital de Clínicas e do Hospital de Crianças e de Clínica privada no período de 1957 a 1971 atenderam 19 casos de Volkmann. Só de 1967 a 1971 foram atendidos 13 casos.

A freqüência maior como em crescente justifica comentar o Volkmann propriamente dito rapidamente antes de tratarmos puramente da prevenção e profilaxia.

Em 15 casos foram devidos à fratura supra condiliana umeral, 2 a fraturas do antebraço, 1 a deslocamento epifisário do punho e 1 a fratura de fêmur. Desses, 1 caso foi bilateral.

Cirurgias realizadas:	Isoladas ou Associadas
Neurolise do nervo mediano e cubital	11
Abaixamento dos flexores	5
Ressecção da necrose muscular	3
Alongamento dos flexores dos dedos	4
Secção dos flexores do punho	1
Artrodese do punho	2
Artrodese trapézio-metacarpiana	1
Enxerto de nervo	1
Capsulotomia metacarpo-falangiana	1
Neurolise do tibial posterior	1
Transposições tendinosas	10
Supinador longo p/flexor próprio do polegar	4
Radiais para flexores	2
Extensor próprio para 1.º interósseo	1
Abdutores para flexores	1
Flexor superficial do 4.º para o polegar	1
Tratamento puramente conservador	2

Apresentação de alguns casos:

1 — T. J. F. N. 325139 HC. 16 anos.

História de 4 anos de fratura supracondiliana umeral (1965) tendo permanecido 12 dias com gesso fazendo compressão, só então retirado.

Em 15-1-70 submetida a neurolise do mediano, alongamento dos tendões flexores do punho e flexores profundos dos dedos, nervo mediano estreitado em 2/3 do seu diâmetro no 1/3 médio do antebraço.

Em 16-7-71, 1 ano e meio após a cirurgia. Resultado que pode ser considerado bom.

2 — R. P. 328794 HC. 14 anos (1963)

História de que aos 7 anos fez deslocamento epifisário distal do punho, fez gesso, e fez compressão, só aberto após 48 horas quando já não apresentava mais mobilidade, e já tinha escara no antebraço.

Procurou o serviço com 2 meses da lesão

Houve necrose de todos os flexores e parcial de extensores.

Cirurgias realizadas: Enxerto de pele, artrodese do punho, transposições tendinosas-radiais para flexores dos dedos, supinador longo para flexor do polegar, a última cirurgia realizada em 5-8-70.

Resultado em 7/71 — Melhora apenas da estética.

3 — A. M. 21682 CFO. 25 anos.

História de que aos 21 anos foi operada de cúbito valgo e sequela de uma fratura supracondiliana umeral, fez gesso, fez compressão, gesso aberto só com 48 horas, apesar do sofrimento da paciente. Volkmann total, esboço de extensores, fez 3 cirurgias antes de nos chegar às mãos, nós fizemos tração elástica e transposição tendinosa, extensores para flexores.

Resultado apenas esboço de flexão.

4 — R. A. M. 6422 HCCP. 8 anos

História de fratura supra condiliana umeral bilateral e instalação de Volkmann bilateral a esquerda mais grave. Devido à compressão por gesso. A direita fez tratamento conservador e a esquerda neurolise mais abaixamento dos flexores mais tração elástica. O resultado à direita bom, e à esquerda regular.

5 — M. M. L. 6372 HCCP. 4 anos (12/68)

História de F. S. C. U., ficou com gesso 23 dias, referindo que nos primeiros dias ficou com os dedos edemaciados e cianóticos.

Fez tração elástica e cirurgia neurolise do mediano e cubital mais ressecção da necrose muscular (grande palmar, flexores superficiais dos dedos e pronador redondo). 4/69.

Resultado em 4/70 um ano após, pela recuperação dos intrínsicos boa função. Regulares flexores.

6 — A. C. B. 22197 CFO. 6 anos.

Fratura supracondiliana umeral — redução-gesso-pulso radial duvidoso edemacianose-dor. 4.º dia aberto o gesso ausência de pulso, no 6.º dia foi operada, liberação do feixe vásculo nervoso, artéria estava seccionada, fasciotomia, mas não preveniu o Volkmann já estava instalado, fez necrose de pele, de toda a musculatura inclusive chegou a fazer osteomielite dos ossos do antebraço. Perda funcional completa.

Fez tratamento conservador no início até a cura da infecção e posteriormente fez enxerto de nervo associado à transposição tendinosa de extensores para flexores. (Isto em 8/70).

Recuperando sensibilidade de proteção.

7 — K. P. 24710 CFO. 6 anos

Fratura supracondiliana umeral reduzida e imobilizada em gesso, queixas de compressão nada foi feito. (Isto em 1/70).

Apresentou-se ao exame em 3/70 anestesia de toda a mão, mais em relação ao

mediano, sem flexão dos dedos, contratura.

Operada em 3/70 nervo mediano aderido ao foco de fratura e leve estreitamento ao nível da necrose muscular que correspondia ao 50% do pronador redondo, todo grande palmar, todo flexor superficial dos dedos e 50% aos flexores profundos. Em seguida fez tração elástica.

Em 3/71 reoperou fez alongamento dos flexores e união dos flexores do 2.° dedo ao 3.°.

Resultado em 7/71 podendo ser considerado bom.

Retração isquêmica de Volkmann segundo Bodard e acho que todos concordam equivale em muitos casos a amputação do membro.

E o nosso dever é a *prevenção.*

Os fatos clínicos das perturbações circulatórias são assinalados pelos sinais do pré Volkmann.

A dor é o mais importante sinal, dor que não passa que é progressiva, alerta: os diapositivos que mostraremos como bom resultado pertencem a um menino que foi por nós atendido com fratura supracondiliana umeral, com paralisia de mediano e perturbação circulatória sem pulso, hipotermia dos dedos, com regular circulação capilar, foi operado de emergência nervo mediano entre os fragmentos arteriais em espasmo voltando a bater após a sua liberação do foco associada a leve aquecimento, redução e fixação da fratura. Pós-operatório imediato bom. No 3.° dia iniciou quadro de dor acentuada e quadro maior de paralisia, circulação e pulso normais sem edema dos dedos, como a dor fosse persistente reoperamos. Havia um hematoma em formação ascendente pela rotura do braquial anterior com vaso sangrante, a compressão era lenta mas persistente, alívio da compressão.

Após o tratamento a recuperação se fez como mostram os diapositivos. A dor é um sinal importante.

O edema dos dedos.

A falta de pulso, isolada não representa fator de suma importância, desde que a circulação capilar seja normal.

Cianose dos dedos

Hipotermia

São clássicos os 4 P de Griffiths (1940)

P pulselessness

P pain

P pallor

P paralysis

Vigilância em todo traumatizado de membros superior especialmente quando se trata da fratura supracondiliana umeral.

Deixar de lado frases como "isto não é nada" "isto passa".

A retração dos dedos em flexão sucedem aos problemas circulatórios de início é redutível e depois invencível, é o Volkmann constituído.

A retração é a maneira do músculo reagir à isquemia.

Existem dois tipos de isquemia: a de entrada, perturbação arterial (fragmento ósseo sobre o vaso) e a de êstase (venosa e linfática) (edema por compressão gessada) inseparáveis no Volkmann.

Na terapêutica da prevenção é o que procuraremos evitar. Paciente com o quadro de perturbação arterial e de êxtase presente os 4 p, indicação cirúrgica imediata, pois a instalação do Volkmann vai de poucas horas a 48 horas, variando. de caso para caso.

Cirurgia

1 — Acesso anterior

2 — Abertura da goteira bicipal interna

3 — Dissecção do mediano e artéria braquial, se ela é permeável, simpatectomia arterial e uso de soro aquecido, papaverina local, se está trombosada ressecção do segmento entre duas ligaduras.

4 — Abertura da aponeurose antebraquial e a expansão da aponeurose bicipital.

5 — Redução e fixação da fratura, pois a ponta do fragmento proximal é que faz a primeira lesão.

6 — Fechamento parcial da pele.

7 — Tala gessada.

Se o Volkmann não estava ainda constituído, a cirurgia foi salvadora.

Em uma revisão que fizemos de fraturas supracondilianas umerais na criança, visando os casos com perturbações vasculares ou nervosas encontramos em 229 casos, 16 com este tipo de perturbação correspondendo à 6,9%, e são estes casos que estarão mais sujeitos a complicações, sendo a mais temível a Volkmann e é por isso que a profilaxia da retração isquêmica começa com a entrada do paciente que é submetido a um exame clínico onde são pesquisados a situação vascular pela circulação periférica e o pulso e a situação neurológica pela pesquisa da inervação do mediano, do radial e do cubital.

Quando nada é encontrado se procede à redução da fratura e imobilização gessada seguida de vigilância permanene, ao menor sinal de compressão externa fender o gesso e para que isto possa ser feito a tempo, o paciente deve ser internado.

Se houver grande edema sem lesão vásculo-nervosa a manobra de redução torna-se difícil pelo edema, e difícil se torna também a contenção. Neste caso a tração esquelética é

um método de redução mais suave e de boa contenção, onde não vai existir a compressão externa.

No início de nossa experiência quando havia alguma complicação neurovascular, os pacientes eram também submetidos previamente à tração esquelética e depois reexaminados e somente então eram levados à cirurgia. Mas com o tempo e a observação dos casos, a melhora técnica, a maior experiência, a conduta cirúrgica se impôs de imediato, sem protelação, mesmo nos casos que apresentam leves sinais de comprometimento neurológico.

Fundamentado em:

1 — Na gravidade que apresenta a lesão dos elementos nobres para o bom funcionamento do membro superior.

2 — Na maior importância desses elementos que a própria fratura.

3 — Na possibilidade de resolver ambos os problemas ósseos e partes moles satisfatoriamente.

4 — Na confirmação de um diagnóstico, aclarando a evolução.

5 — Na melhor evolução clínica, com menor sofrimento.

6 — Na redução e estabilização da fratura, podendo manter simples tala gessada, sem possibilidade de compressão extrínsseca.

7 — Pela observação do risco que se corre nas manobras de redução mesmo as mais suaves, quando existe interposição vascular ou nervosa.

8 — São as fraturas do tipo em extensão que apresentam este tipo de complicação, pois o deslocamento posterior e lateral do fragmento distal faz com que os elementos nobres sejam atingidos pela ponta as vezes cortante do fragmento proximal.

Estes princípios representam para nós a verdadeira profilaxia da paralisia isquêmica do Volkmann.

Alguns exemplos:

1 — Lesão do nervo mediano puramente

2 — Nervo mediano interposto entre os fragmentos que acentuou a clínica com a tração.

A técnica por nós usada e que ao nosso ver possibilita a melhor exposição é o acesso anterior em Z, descrito pela primeira vez por E. Sorrel (1936) e S. Longuet (1941), e que expõe toda a loja anterior podendo-se verificar bem todos os elementos, bíceps e sua expansão, parte óssea, mediano e artéria braquial, a parte óssea, cujo fragmento proximal muitas vezes está fazendo pressão praticamente no celular anterior, e quase sempre encontramos a rotura parcial do braquial anterior, que amplia ainda mais o campo operatório. Após o exame dos elementos nobres e o seu devido tratamento procedemos à redução e a fixação da fratura com dois fios de Kirschner e finalmente imobilização em tala gessada.

Esta é a nossa orientação, e os resultados são bons tanto em relação à parte mais nobre como ao esqueleto. E após esta experiência adquirida, olhamos sempre com mais cuidado este tipo de fratura, e o animador resultado de evolução nos faz pensar mais vezes em cirurgia, e naqueles casos com grandes desvios e instáveis uma manobra de redução pode ser mais danosa que o acesso direto.

Vimos desde o Volkmann constituído até esta fase que é o ideal. Como disse Judet o Volkmann é evitável e deve desaparecer de nossos tratados de patologia cirúrgica e dizemos nós repetindo "que os novos não o lembrança apenas as imagens dos diapolelmbrança apenas as imagens dos diapositivos dos mais velhos".

TRAUMAS MEDICAMENTOSOS

FREDERICO HENRIQUES
Assistente voluntário do Setor de Cirurgia Plástica da 1.ª Clínica Cirúrgica da F. M. U. F. PE.
PERSEU LEMOS
Professor-assistente da 1.ª Clínica Cirúrgica da F. M. U. F. PE., encarregado do Setor de Cirurgia Plástica

PAULO FELIX
Cirurgião Estagiário
MOISÉS WOLFENSON
JOSÉ CARLOS DIDIER
Acadêmicos Estagiários
Pernambuco

INTRODUÇÃO

Procuramos com este trabalho divulgar certos tipos de lesões tegumentares, ocasionadas em conseqüência de tratamentos mal orientados, com a finalidade de alertar sobre o perigo que correm os pacientes quando submetidos a tratamentos por medicamentos que tenham efeito lesivo aos tecidos quando mal administrados, que se constituem verdadeiros traumas medicamentosos.

Em presença desses tipos de feridas, com destruição de tecidos, a cirurgia plástica se impõe a fim de que a reparação seja efetuada de modo a evitar complicações de ordem funcional, estética e psíquica.

material e métodos

Nossa experiência consta de lesões por radioterapia, norepinefrina (levofed), anestésico local contendo adrenalina, bolsa de água quente, radiações infravermelhas. Destas escolhemos alguns casos mais demonstrativos para ilustração.

A **radioterapia** deve ter indicação precisa em virtude das sérias complicações que podem decorrer de sua utilização, dependendo do tipo de radiação, dosagem, tempo de exposição e da sensibilidade individual.

O uso indiscriminado e as exposições prolongadas a radiações ionizantes (Raios X, rádio), podem seguir-se de radiodermite e radionecrose. Na fase aguda da radiodermite o tratamento é o mesmo para qualquer dermatite aguda: combate a dor e a infecção.

Na fase crônica, a dor intensa, ulceração e tendência cancerígena indicam a necessidade da cirurgia. Deve-se proceder a exerese da zona de radiodermite e tecido fibrosado adjacente. A área cruenta será fechada por um transplante pediculado, ou livre, se as condições locais não o permitirem.

A *norepinefrina* é uma droga largamente usada no tratamento do choque. Se houver extravasamento dessa substância da veia por onde está sendo administrada poderá ocorrer a grave complicação que é a necrose na área da infusão. É mais comum na extremidade inferior do que na superior. Como promove intensa vasoconstricção a necrose isquêmica também poderá ocorrer mesmo sem o seu extravasamento.

O tratamento das lesões consiste na ressecção dos tecidos necrosados e a reparação se faz com transplantes livres ou pediculados. A necrose isquêmica muitas vezes poderá ser evitada adicionando-se a infusão de norepinefrina uma droga antiadrenérgica.

A infiltração local de *anestésicos contendo adrenalina* é formalmente contra-indicada nas extremidades digitais, pela acentuada ação vasoconstritora que produz isquemia intensa e freqüentemente necrose, especialmente se for feito o bloqueio circular. Deve-se ter o cuidado de não injetar inadvertidamente, em dedos, quantidades excessivas de anestésico de modo a não promover distensão tecidual pelo risco de perturbar a circulação e, também, de não fazê-lo bruscamente. O tratamento será tão conservador quanto possível, não obstante em um dos nossos casos ter sido necessária a amputação.

Ocorrência freqüente, sobretudo entre leigos, é a *aplicação de bolsas de água demasiado quente*, em pacientes chocados ou anestesiados e que pelo seu estado particular, não reagem à queimadura.

A aplicação de *radiações infravermelhas* com o objetivo de agir como antiinflamatório, determina com freqüência, se for muito longo o tempo de exposição, queimaduras bastantes intensas.

casuistica

Radionecrose:

1 — Radionecrose glútea e inguindo-crural com 14 anos de duração seguindo-se a ra-

dioterapia em paciente portadora de câncer de útero.

A primeira foi reparada realizando-se inicialmente a ressecção de todo tecido necrosado e área fibrosada adjacente. Após o aparecimento do tecido de granulação em um segundo tempo efetuou-se transplante livre de pele, com perfeita integração.

A radionecrose inguino-crural foi tratada com ressecção em monobloco ampla e revestimento com ratalho abdominal superior, do tipo que se obtém nas dermolipectomias abdominais.

2 — Radionecrose da região dorsal seguindo-se a radioterapia em paciente portadora de seringomielia. A extensa área cruenta foi reparada com transplantes livres de pele.

3 — Radionecrose de coxa seguindo-se a radioterapia em paciente portadora de parasitose cutânea. O tecido necrosado foi ressecado e a área cruenta foi reparada com transplante livre de pele. Houve sofrimento do transplante na sua porção superior, mas com tratamento conservador obteve-se sua total cicatrização.

Necrose por norepinefrina:

Paciente atendida em um serviço de urgência em estado de choque, e como tratamento lhe administraram Levofed. A infusão foi feita após a introdução de um cateter na veia safena interna ao nível do maléolo interno.

Alguns dias depois foi transferida para um outro Hospital com necrose de toda face anterior da perna direita. Foi atendida inicialmente pelo serviço de cirurgia vascular periférica. Após eliminação de todo tecido necrosado foi transferida para clínica de cirurgia plástica e a área cruenta reparada com transplantes livres de pele obtendo-se excelente resultado.

Necrose isquêmica digital:

Necrose isquêmica do 4.° quirodactilo direito em conseqüência de infiltração de anestésico local contendo adrenalina com eliminação das falanges distais. A reparação da lesão foi realizada com um tubo abdominal na tentativa de reconstruir o dedo. Não se conseguindo sua estabilidade, foi necessária a amputação, ao nível da metacarpo-falangiana.

Queimadura por bolsa de água quente:

Paciente acometida de uma síncope e após os circunstantes constatarem que as extremidades inferiores estavam frias, resolveram aplicar-lhe bolsas de água quente nas regiões plantares. Mas, a excessiva ação do calor sobre o revestimento cutâneo, estando a paciente sem condições de reagir, lhe provocou queimaduras nestas regiões. Portadora de insuficiência cardíaca descompensada, a cirurgia foi contra-indicada no momento. Como as regiões plantares possuem um tegumento muito espesso, não foi totalmente destruído e com o tratamento conservador as lesões cicatrizaram.

Queimaduras por radiações infravermelhas:

Paciente portadora de furúnculo na região poplitea. Foi tentada a sua cura por seu próprio genitor, sem indicação médica, com radiações infravermelhas. E o longo tempo de exposição determinou queimadura de 3.° grau. A paciente não quis submeter-se a tratamento.

CONCLUSÕES

1 — O uso de agentes medicamentosos capazes de produzir traumas tegumentares deve ser feito com atenção muito especial.

2 — A cirurgia reparadora é com freqüência a melhor maneira de resolver os problemas oriundos.

3 — Na nossa observação, os agentes mais freqüentes foram as lesões por radioterapia e injeção extravenosa de norepinefrina.

BIBLIOGRAFIA

BARSKY, KAHN, SIMON. 1964 — Principles and Practice of Plastic Surgery — 2nd edition — McGRAW-HILL BOOK COMPANY.

DORLAND. 1944 — The American Illustrated Medical Dictionary — 20th edition - W. B. SAUNDERS COMPANY.

GRABB-SMITH. 1970 — Cirurgia Plástica — 1.° edicion, SALVAT EDITORES S. A.

LEMOS, P. C. 1969 — Necrose isquêmica digital — Trabalho apresentado ao Congresso Médico Estadual de Pernambuco, Garanhuns.

LEMOS, P. C. 1970 — Radionecrose inguino-crural e glútea bilaterais — Trabalho apresentado ao Congresso Médico Estadual de Pernambuco, Caruaru.

NETTO, A. C. 1968 — Clínica Cirúrgica, Vol. 1 — 2.° edição — Edição SARVIER.