REVISTA BRASILEIRA DE ORTOPEDIA

ÓRGÃO CIENTÍFICO DA SOC. BRAS. DE ORTOP. E TRAUMAT. SBOT

R. Bras. Ort., Rio de Janeiro — V. 9 - Nº 2 — Ago. 1973

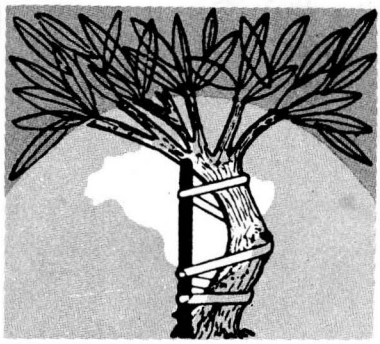

REVISTA BRASILEIRA DE ORTOPEDIA

ÓRGÃO CIENTÍFICO DA SOC. BRAS. DE ORTOP. E TRAUMAT. SBOT

R. Bras. Ort., Rio de Janeiro — V. 9 - Nº 2 — Ago. 1973

Revista Brasileira de Ortopedia

Órgão Científico da Sociedade Brasileira de Ortopedia e Traumatologia — S. B. O. T.

Rio de Janeiro — GB — Brasil

DIRETOR E EDITOR RESPONSÁVEL:

Dr. Donato D'Angelo

EDITORES

Dr. Arcelino C. Bitar
Dr. Dagmar Aderaldo Chaves
Dr. Elias José Kanan
Dr. Flávio Pires de Camargo
Dr. Geraldo Pedra
Dr. Heins Rüker
Dr. José Henrique Matta Machado
Dr. José Marcio Gonçalves de Souza
Dr. José Paulo Marcondes de Souza
Dr. Lauro de Barros Abreu
Dr. Luiz Garcia Pedrosa
Dr. Luiz Gustavo Wertheimer
Dr. Márcio Ibrahim de Carvalho
Dr. Zanine Figueiredo Coura

Secretaria Geral:

Rua Barata Ribeiro, 547 — Tel.: 255-2555
Copacabana, ZC-07
20.000 — Rio de Janeiro — Guanabara — Brasil

NORMAS DA REVISTA

1) A R. Bras. Ort. destina-se à publicação de trabalhos que contenham contribuições ao progresso de Ortopedia, Cirurgia de Mão e especialidade afins.

2) Os artigos enviados deverão ser datilografados em papel ofício, em espaço duplo, com margem larga, devendo o autor remeter 3 cópias. A última página conterá o endereço do autor.

3) Os artigos enviados passarão a ser de propriedade da Revista.

4) No caso de artigos muito extensos, a Direção da R. Bras. Ort. se reserva o direito de publicá-los em quantas edições julgar necessárias.

5) Os artigos aprovados pelo Corpo Editorial serão publicados na ordem de seu recebimento.

6) A bibliografia será indicada no fim do trabalho, contendo apenas os autores citados no texto.

7) Os trabalhos deverão ser acompanhados de sinopse, de no máximo 200 palavras, em português. No final resumo em inglês, francês ou espanhol.

8) Por "Resumo do Autor", compreende-se o resumo de um trabalho científico redigido pelo próprio autor e publicado, ao mesmo tempo em que o trabalho, depois de sua apresentação ter sido examinado pelo Editor. O resumo deve recapitular sucintamente os fatos contidos no trabalho e suas conclusões a chamar atenção para os novos dados do problema. (Código de boa prática em matéria de publicações científicas — Tradução por Zeferino Ferreira Paulo, autorizada pela UNESCO, do "Code du bon usage en matiérie de publications scientifiques", Bull UNESCO Bibl. (Paris) 17 (1): 30-34,1963).

9) O artigo para publicação deverá conter, além do nome do atuor, os seus títulos principais e a procedência do trabalho.

10) O autor citado será numerado e relacionado, em ordem alfabética, na referência bibliográfica de acordo com as normas da ABNT.

Normas para referência bibliográfica de livros

1 — Autor
2 — Título do capítulo
3 — Autor do livro, se diferente do capítulo
4 — Local de edição
5 — Editor
6 — Data da impressão
7 — Capítulo n.°
8 — Página inicial e final.

EXEMPLO: CASA GRANDE, Peter A & FROST, Harold M. "Pie zambo". In.: — *Fundamentos de ortopedia clínica, Barcelona, Salvat, 1955. Cap. 8, p. 147-149.*

Norma para referência bibliográfica de artigos

1 — Autor
2 — Título
3 — Nome do periódico
4 — Local
5 — Volume
6 — Página
7 — Mês e ano.

EXEMPLO: Kite, J. H. Principles involved in the treatment of congenital clube foot. *Bone Joint Surg.,* Boston 21: 595-606, 1939.

11) As grandezas, unidades e símbolos devem obedecer às normas internacionais ou, na ausência destas, às normas nacionais correspondentes. Sempre que possível, usar o nome científico das drogas.

12) As fotografias deverão ser em papel brilhante, ampliações 6x9 e os desenhos confeccionados com tinta nanquim. No verso o número de ordem indicando sua seqüência.

13) Quando as ilustrações enviadas tiverem

sido publicadas em algum outro local, indicar no texto e mencionar a permissão para reproduzi-las.

14) As legendas das ilustrações deverão ser feitas em papel separado e numeradas.

15) Clichês em preto e branco serão reproduzidos gratuitamente, mas a Revista se reserva o direito de estabelecer o limite razoável quanto ao número deles ou cobrar do autor a despesa decorrente do excesso. Clichês em colorido serão cobrados do autor.

16) Sòmente a R. Bras. Ort. poderá autorizar a reprodução dos artigos nela contidos.

17) Serão fornecidas ao autor 20 separatas de seus artigos publicados na Revista.

18) O próprio autor deve indicar se o seu texto pertence à categoria:

a)"memórias científicas originais";
b) "comunicações provisórias ou notas preliminares" ou
c)"revisões de conjunto ou atualizações".

19) Sendo a R. Bras. Ort. uma publicação periódica, seguiremos o projeto de norma brasileiro proposto pela Associação Brasileira de Normas Técnicas, na sua publicação "Normalização da Documentação no Brasil".

20) Os casos omissos serão resolvidos pela Diretoria da Revista.

EDITORIAL

Muitos e complexos aspectos fazem o valor de uma revista científica como a nossa. A parte técnica, a apresentação em seus mínimos detalhes e tantos outros aspectos, devem ser permanentemente melhorados, embora estejam sob a pressão constante do eterno problema do custo. Mas, o que realmente representa o ponto mais importante para o prestígio de uma revista é o valor dos trabalhos apresentados e, este, independe do problema financeiro.

Desta forma, por maiores dificuldades que possamos encontrar no momento, para obtermos uma revista de aspecto primoroso, nada nos impede de reunirmos trabalhos que traduzem o bom nível de nossa ortopedia.

Lembramos, portanto, aos colegas de todo o país o compromisso e a responsabilidade que assumimos tacitamente, já que a Revista Brasileira de Ortopedia é o órgão oficial da sociedade a que pertencemos, e, fazemos uma convocação a todos, especialmente aos que se agrupam em Serviços que cumprem a missão de ensinar, para que dediquem horas de seu trabalho voltados à preparação de trabalhos científicos para manter a nossa Revista no ritmo a que se propôs e sempre voltada para padrões elevados. Acreditamos que se houver esta preocupação, isto é, a de criar entre as rotinas dos Serviços, mais uma que será a da preparação de trabalhos científicos, formaremos uma geração que terá despertada a sua vocação para a comunicação científica e todos os benefícios que dela certamente advirão.

D. D.

SUMÁRIO

LESÕES ARTERIAIS ASSOCIADAS A TRAUMATISMOS ORTOPÉDICOS

Emil Burihan e Marino Lazzareschi 85

TRATAMENTO CIRÚRGICO DA DOENÇA DE PERTHES PELA OSTEOTOMIA SUB TROCANTERICA

Helio Lucio de Souza, Heraldo Ramos de Andrade Lima, Alexandre Marcos da Silveira Arraes e Frederico da Costa Rabelo 95

MECANISMO DAS ALGIAS NA SACRALIZAÇÃO DA QUINTA VÉRTEBRA LOMBAR

Nicolau Mega 101

FRATURA OSTEOCONDRAL DA PATELA

Aloysio Campos da Paz Junior e Ricardo Karam Kalil 107

FRATURA EXPOSTA NA TIBIA

F. S. Godinho 117

A RADICULOGRAFIA NO ESTUDO DAS HERNIAS DISCAIS LOMBARES

Gerson Mauro S. Lucci 119

OSTEOCONDROMAS — Formas Incomuns

Marcos Antonio da Costa Porto, Mario Marcio Moura de Oliveira e Kleber Luiz da Silva 137

ESTUDO DA INFLUÊNCIA DOS DIFERENTES PESOS NA TRAÇÃO "HALO-FEMORAL" NAS ESCOLIOSES POLIOMIELITICA, IDIOPATICA e NEUROFIBROMATOSICA

Celso Svartman 147

CONDROMALÁCIA DA RÓTULA

Fuad Kalil Sobrinho 153

LESÕES ARTERIAIS ASSOCIADAS A TRAUMATISMOS ORTOPÉDICOS*

*EMIL BURIHAN***
*MARINO LAZZARESCHI****

As lesões arteriais agudas associadas a fraturas ou luxações constituem uma das mais graves complicações em traumas das extremidades; quando não reconhecidas ou tratadas oportunamente podem ocasionar a perda do membro ou sérios distúrbios funcionais.

A mecanização do trabalho e dos meios de transporte vem enriquecendo de forma impressionante as estatísticas dos acidentes, os quais se caracterizam atualmente pela violência dos impactos e pela multiplicidade das lesões.

A evolução das lesões vasculares melhorou sensivelmente após a 2.ª Grande Guerra graças ao aprimoramento da técnica na reparação primária e à presteza com que ela é realizada. Assim sendo, a avaliação sistemática da circulação periférica nos pacientes com fratura ou luxação é condição básica para se reduzir o tempo decorrido entre o reconhecimento da lesão e sua reparação.

Este trabalho visa à apresentação de uma série de casos observados no Pronto-Socorro do Hospital São Paulo numa revisão dos traumatismos arteriais que ocorreram conjuntamente com lesões do aparelho locomotor.

MATERIAL

No período de janeiro de 1966 a abril de 1973 foram atendidos 85 pacientes com lesões arteriais, dos quais 23 (27,05%) apresentavam fraturas ou luxação associadas.

A idade dos pacientes variou entre 4 e 60 anos. No sexo masculino foram observados 20 casos e no feminino 3 casos. Nos membros inferiores ocorreram 12 casos (52,1%) e nos superiores 11 (47,9%).

Artérias lesadas

No membro inferior predominaram as lesões nas artérias da perna associadas com fraturas do côndilo tibial, terço superior da tíbia e fíbula, lesando as artérias poplítea, tíbial posterior, tíbial anterior e fíbular. A lesão da artéria femoral associadas às fraturas do fêmur foi observada menos freqüentemente. No membro superior a artéria mais atingida foi a braquial nas fraturas supracondilianas. A lesão da artéria axilar foi observada em um caso de fratura do terço superior do úmero.

* Trabalho realizado nas disciplinas de Cirurgia Vascular Periférica e de Ortopedia e Traumatologia do Departamento de Cirurgia da Escola Paulista de Medicina.

** *Professor Adjunto. Doutor da Disciplina de Cirurgia Vascular Periférica do Departamento de Cirurgia da Escola Paulista de Medicina.*

*** *Professor Titular. Chefe da Disciplina de Ortopedia e Traumatologia do Departamento de Cirurgia da Escola Paulista de Medicina.*

Tipos de lesão

As lesões variaram desde a compressão por fragmentos ósseos levando à obstrução arterial, até a ruptura com secção total da artéria (quadro 1)

QUADRO 1

LESÃO ARTERIAL ASSOCIADA AO TRAUMA ORTOPÉDICO	
OBSTRUÇÃO ARTERIAL	6
DISSECÇÃO OU RUPTURA DE ÍNTIMA	14
SECÇÃO TOTAL DA ARTÉRIA	3
SECÇÃO PARCIAL DA ARTÉRIA	2
EDEMA TECIDUAL COM HEMATOMA EM COMPARTIMENTO FASCIAL FECHADO	2
ESPASMO ARTERIAL SECUNDÁRIO	3
ESMAGAMENTO DE TODAS AS ESTRUTURAS	3
	23

Houve predominância da obstrução arterial seja por compressão de um fragmento ósseo, seja pela dissecção ou ruptura da íntima da artéria conseqüentes a uma contusão da parede do vaso. (Fig. 2 e 3).

Fig. 1: ARTERIOGRAFIA FEMORAL. Obstrução da artéria poplítea em fratura do côndilo tibial.

Outro tipo de lesão arterial por nós observada foi a secção total da artéria: da tibial posterior em um caso de fratura de tíbia e fíbula (fig. 4), da artéria poplítea num caso de fratura da cabeça da fíbula e da femoral comum em um caso de fratura de ísquio.

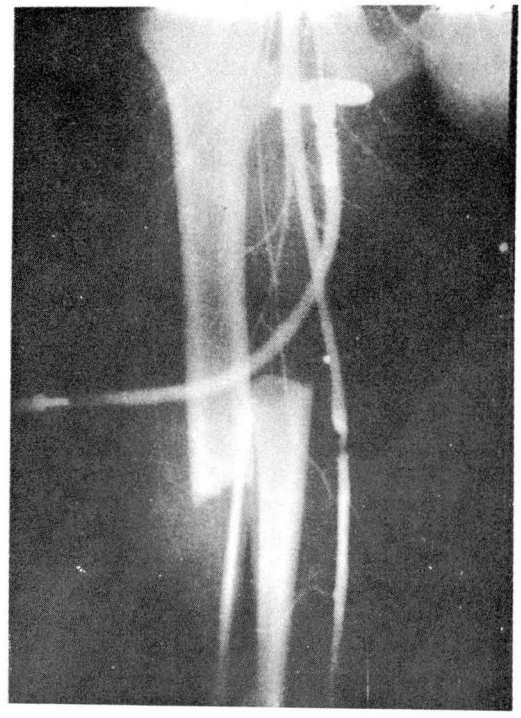

Fig. 2: ARTERIOGRAFIA FEMORAL. Dissecção da íntima em fratura do fêmur.

Em dois casos verificou-se a secção parcial da artéria por espículas ósseas.

Somente em um caso constatou-se lesão arterial associada a luxação. Tratava-se de um paciente de 19 anos com luxação do cotovelo póstero-lateral traumática que se apresentou à consulta com um quadro clínico de oclusão arterial aguda após a redução da luxação (Fig. 5).

As lesões arteriais provocadas por luxações são extremamente raras (Kerin 1969).

O edema tecidual geralmente acompanhado por hematoma em compartimento fascial fechado pode levar ao quadro clínico de isquemia arterial. Isto foi por nós verificado em duas oportunidades.

O espasmo arterial secundário deve ser o último diagnóstico a ser lembrado na avaliação clínica vascular do paciente, mas pode

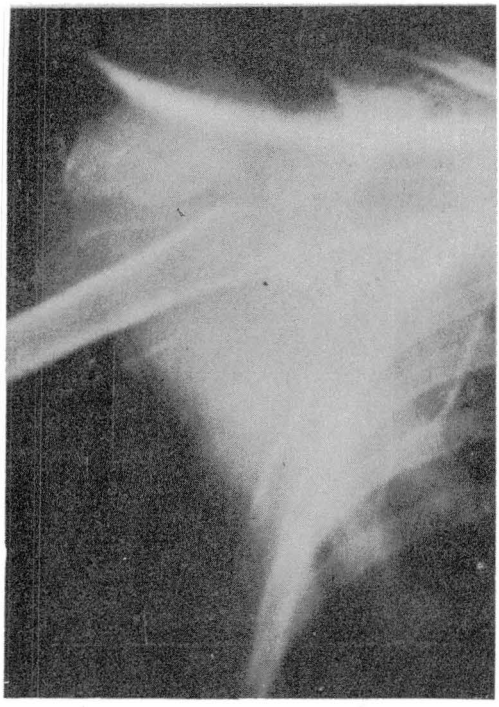

Fig. 3: ARTERIOGRAFIA SUBCLÁVIA. Obstrução arterial por lesão da íntima após fratura do úmero.

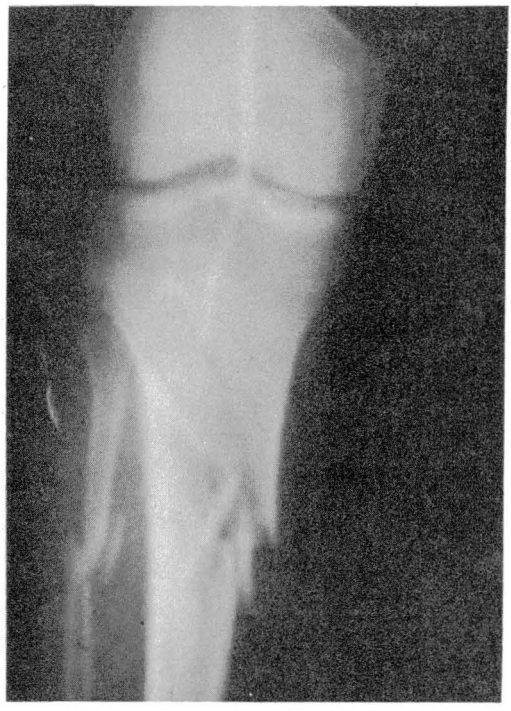

Fig. 4: ARTERIOGRAFIA FEMORAL. Secção total da artéria tibial posterior em fratura de tíbia e fíbula.

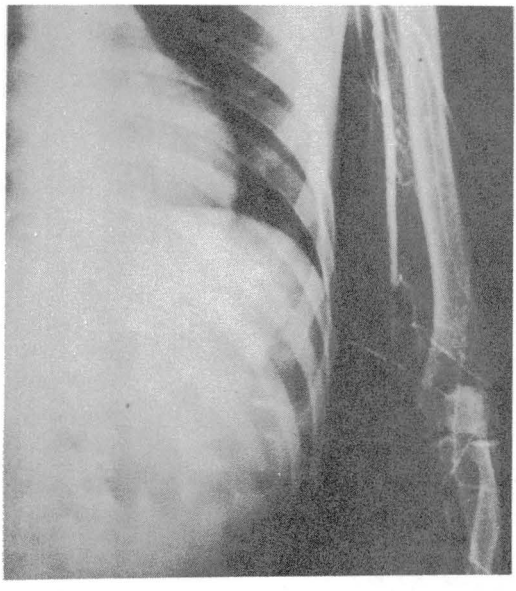

Fig. 5: ARTERIOGRAFIA SUBCLÁVIA. Obstrução da braquial pós-redução da luxação do cotovelo.

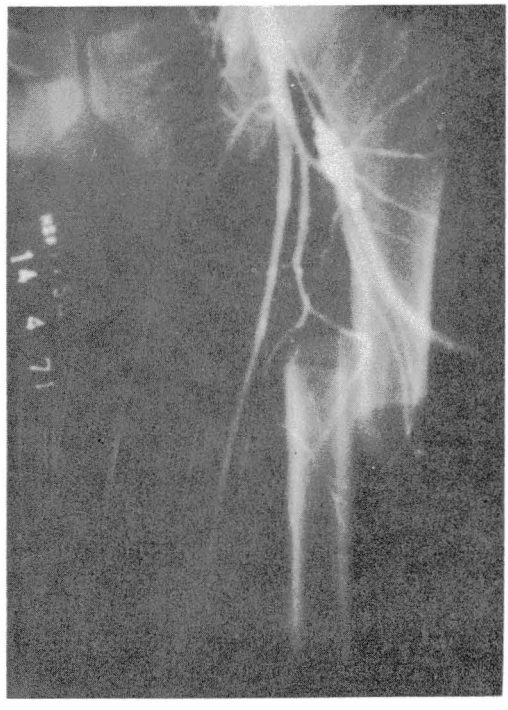

Fig. 6: ARTERIOGRAFIA FEMORAL. Artéria femoral desviada por fragmento ósseo em fratura do fêmur.

ocorrer e tivemos oportunidade de verificá-lo em três pacientes. Em um dos pacientes com fratura de fêmur, tíbia e fíbula, com quadro clínico de isquemia arterial aguda, a arteriografia mostrou permeabilidade arterial, comprovando-se a natureza espástica da lesão. (Fig. 6 e 7).

Em 3 pacientes com esmagamento envolvendo partes moles, estruturas ósseas, vasculares, e infecção secundária, havia sinais clínicos iniciais de isquemia arterial irreversível.

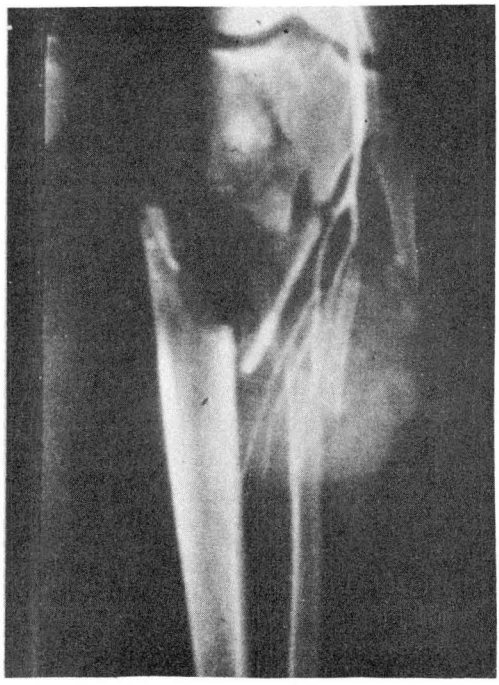

Fig. 7: ARTERIOGRAFIA FEMORAL. Fragmentos de tíbia e fíbula comprimindo artérias da perna que se apresentam permeáveis.

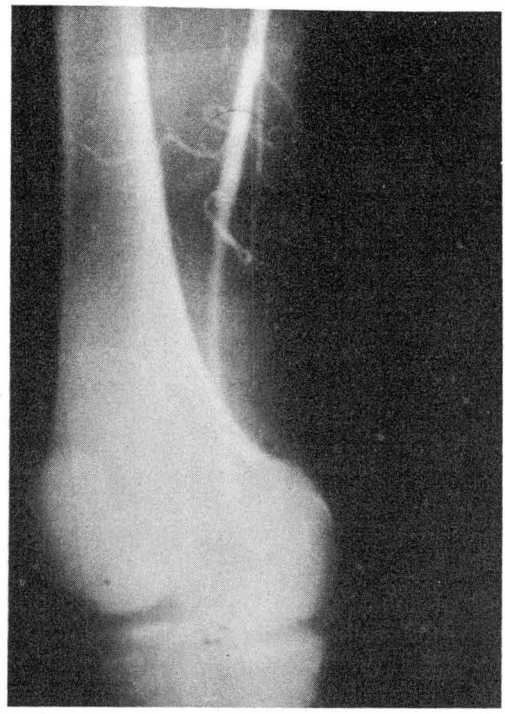

Fig. 8: ARTERIOGRAFIA FEMORAL. Secção da artéria poplítea secundária a fratura de fíbula.

Fig. 9: ARTERIOGRAFIA FEMORAL. Pós-operatória. Restauração da artéria poplítea com enxerto autógeno de veia.

Fig. 10: ARTERIOGRAFIA DE SUBCLÁVIA. Obstrução de axilar secundária a fratura de úmero.

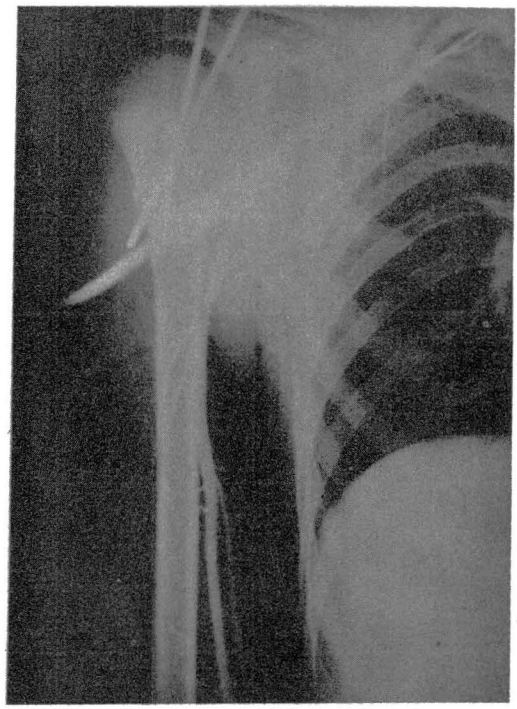

Fig. 11: ARTERIOGRAFIA PÓS-OPERATÓRIA. Arteriotomia esutura simples de artéria axilar.

Fig. 12: Lesão da artéria femoral superficial secundária a fratura de fêmur.

Fig. 13: ARTERIOGRAFIA PÓS-OPERATÓRIA. Restauração arterial com prótese de dacron.

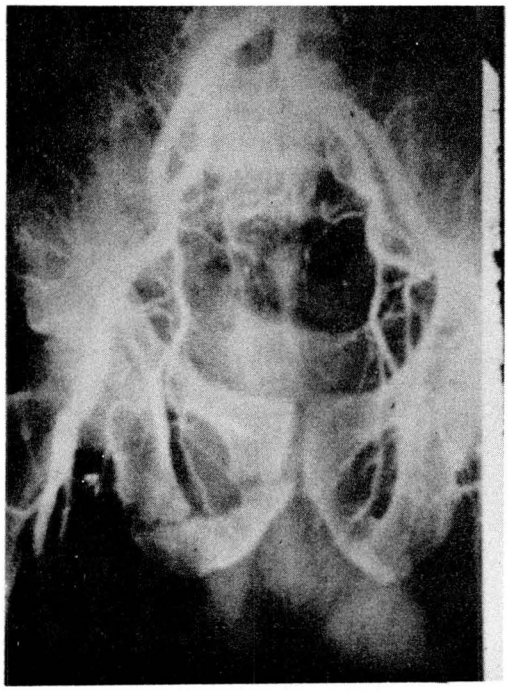

Fig. 14: AORTOGRAFIA LOMBAR PÓS-OPERATÓRIA. Paciente com fratura do ísquio direito e secção total da femoral comum. Restauração com prótese de dracon.

DIAGNÓSTICO

O ortopedista deve estar atento aos sintomas e sinais que podem estar presentes quando de uma lesão arterial.

No quadro clínico destacamos: a) dor b) alteração da cor na parte distal do membro (palidez ou cianose) c) diminuição ou abolição dos pulsos abaixo da área lesada d) alterações da sensibilidade e motricidade.

A hemorragia, mesmo nos casos de secção total da artéria, pode faltar, em virtude da retração dos cotos arteriais e trombose secundária.

Estes elementos representam os parâmetros clássicos; contudo, o exame físico especializado é indispensável na presença de qualquer das alterações acima referidas, incluindo-se:

a) Inspecção: alteração da cor (palidez e cianose)

b)" Palpação: pulsos e temperatura. A diminuicão ou ausência dos pulsos abaixo da região traumatizada são indícios importantes de lesão arterial, mormente no membro inferior.

c) Ausculta: a presença de sopros nos trajetos arteriais, auxilia o diagnóstico, porém este sinal aparece em fases mais tardias.

Em determinadas circunstâncias, como por exemplo na laceração parcial da artéria, podem permanecer condições razoáveis de fluxo distalmente à zona lesada, com alterações propedêuticas mínimas. Nestes casos se faz necessário um bom seguimento e havendo dúvidas deve ser praticada a arteriografia, que é um elemento de grande valia no diagnóstico das lesões arteriais. Em nossa opinião ela deve ser realizada sistematicamente se as condições gerais do paciente o permitirem. Nos casos em que o diagnóstico é feito com facilidade pelo exame clínico, ela ajudará a localizar a sede da lesão e sua extensão, orientando-nos na planificação do tratamento. Sendo duvidoso o diagnóstico clínico, a arteriografia, servirá como importante meio auxiliar para confirmar ou afastar a possibilidade da ocorrência de lesão arterial.

Pequenas alterações tais como palidez, esfriamento discreto e diminuição dos pulsos distais à zona fraturada ou luxada, podem ocorrer por espasmo arterial, entretanto este é um diagnóstico que deve ser feito com muita reserva, pois não havendo retorno às condições normais do membro em poucas horas, uma lesão orgânica de maior gravidade pode estar presente.

TRATAMENTO

O tratamento da lesão arterial vai depender do tipo de patologia. Na secção total da artéria, com os cotos separados mais de dois centímetros, a restauração é realizada com a interposição de enxerto autógeno de veia sefena magna invertida. (Fig. 8 e 9).

Na secção total com diástase até dois centímetros, praticamos a anastomose término-terminal. Em um dos casos de secção total da artéria tíbial posterior secundária a fratura de tíbia, em que o coto distal se apresentava totalmente retraído, faltando condições de

restauração foi simplesmente ligado o cotoproximal, sem que ocorresse isquemia do membro pois permaneceram intactas e permeáveis as artérias tibial anterior e fíbular. Nos casos em que ocorreu obstrução arterial secundária a ruptura ou dissecção da íntima o tratamento variou de acordo com a extensão da lesão: simples arteriorrafia com sutura e reparação da íntima ou ressecção seguida de restauração com interposição de um enxerto autógeno de veia ou prótese de dacron. (Fig. 10-11, 12 e 13).

Outra norma básica de tratamento é que a síntese deve preceder a restauração arterial, salvo nos casos de grave isquemia, atendidos muitas horas após o trauma. Nessas condições a restauração arterial é prioritária. A fasciotomia com descompressão de compartimentos fechados e inextensíveis é outro recurso de inestimável valor. Em determinadas circunstâncias esta conduta deve ser agressiva, através de uma ou mais incisões para descomprimir as estruturas vásculo-nervosas, e se necessário ir até fibulectomia sub-total (Ernst e Kaufer, 1971).

Nos casos de esmagamento completo de todas as estruturas com isquemia irreversível, o único tratamento compatível foi a amputação segmentar.

Convém salientar que os insucessos nem sempre se devem somente à gravidade das lesões, mas dependem principalmente da precocidade do diagnóstico e da cirurgia reparadora. Assim é que em três dos nossos casos a amputação foi devida ao atraso no encaminhamento do paciente (72 horas — 1 semana após o acidente).

No quadro 2 está a apresentação de toda a casuística, incluindo: grupo etário, tipo de trauma ortopédico, lesões associadas, manifestações clínicas vasculares, achados arteriográficos, tempo decorrido entre o trauma e o atendimento, tratamento e resultados.

DISCUSSÃO

A associação de lesões arteriais com traumas ortopédicos pode ocorrer em circunstâncias diversas. Ocorre com maior freqüência nas fraturas e são mais raras nas luxações. Certas regiões ou determinados tipos de fraturas são mais predispostos como por exemplo os ossos do terço superior da perna e a fratura supracondiliana do úmero. Nos traumas do joelho, particularmente na luxação devemos observar com muito cuidado as condições da artéria poplítea, pois a sua lesão é muito grave. Nesse particular houve concordância com os achados da literatura mais recente.

As lesões vasculares podem estar diretamente relacionadas com o trauma, mas podem também surgir no ato da redução das fraturas ou luxação. Podem ocorrer também, embora mais raramente no curso de intervenções ortopédicas, tais como osteossíntese (Horton 1972), meniscéctomia, artrodeses (Webb-Jones-1955), operações sobre discos intervertebrais (De Bakey-Beal-Wukasch-1965). Em nosso material não foi observado tais tipos de lesões.

Quanto aos tipos de lesões tem sido descritas outras que não as encontradas em nosso trabalho tais como, falso aneurisma (Scudese-Harada-1968), aneurisma verdadeiro e fístula artério-venosa (De Bakey-Beal-Wukasch, 1965).

O fundamental na nossa experiência foi a precocidade do diagnóstico e o tratamento. Isto é corroborado pela experiência de vários autores. De Bakey e Simeone analisando os resultados de 2.471 ferimentos arteriais ocorridos na Segunda grande Guerra, em que o tempo médio de atendimento foi de 20 horas praticando-se poucas restaurações arteriais, verificaram que o índice de amputação foi de 40%. Na guerra da Coréa, em que o tempo médio de atendimento foi de 8 horas sendo praticada com maior intensidade a cirurgia restauradora, o índice de amputação variou de 13 a 20% (Ziperman, 1953). Na guerra do Vietnã o tempo médio de atendimento foi de 2 horas; este fator associado a novas técnicas de reparação arterial fez baixar o índice de amputação a 12% segundo Fisher (1967) e a 7% segundo Jacob (1972).

Da revisão da literatura e da análise do nosso material ficou patente a necessidade de uma perfeita avaliação da circulação ar-

(LESÕES ARTERIAIS ASSOCIADAS A TRAUMAS ORTOPÉDICOS)

QUADRO 2: Casuística — grupo etário, trauma ortopédico, lesões associadas, sintomas e sinais vasculares, achados arteriográficos, lesão arterial, tempo decorrido entre o trauma-atendimento, tratamento e resultados.

Caso	Idade	Fraturas ou luxações	Lesões associadas	Sintomas e sinais vasculares	Arteriografia	Tipo de lesão	Tempo	Tratamento e resultado
1	20	Côndilo tibial D.	—	Esfriamento pé e perna + + + Ausência de pulso Necrose de dedos	Oclusão da poplítea	Trombose de A. poplítea	8 dias	Amputação
2	50	Cabeça da fíbula D.	Politraum.	Esfriamento-cianose-dor Ausência de pulso	Oclusão da poplítea	Secção total da A. poplítea	6 hs.	Enxerto autógeno Ótimo
3	48	Isquio D.	Lesão da veia femoral	Hematoma reg. inguinal. Esfriamento da perna. Ausência de pulso distais.	Per-operatória Obstrução femoral.	Secção total da femoral	10 hs.	Prótese de dacron. Ótimo
4	53	Tíbia e fíbula D. Terço prox. exposta	Politraum.	Hemorragia int. e ext. Aumento de vol. do membro Esfriamento do pé Ausência dos pulsos tibial posterior	Secção da tibial posterior c/estravasamento de contraste	Secção total da A. tibial posterior	6 hs.	Ligadura da A. tibial posterior Tratamento clínico Bom
5	56	Falanges 3.° dedo da mão D.	Lesão de partes moles	Cianose + + + 3.° dedo mão D. Irreversível	—	Lesão artéria digital — Trombose	5 dias	Amputação do 3.° dedo
6	52	Supracond. úmero E.	Politraum. Rotura baço Choque	Esfriamento mão E. Ausên. de pulsos braquial, radial e ulnar	—	Trombose da braquial E.	8 hs.	Ressecção e anastomose término-terminal Ótimo
7	9	Terço prox. úmero D.	Contusão craniana	Esfriamento na mão D. + Cianose + Ausência dos pulsos braquial, radial e ulnar.	Obstrução A. Axilar D. Reenchimento distal.	Trombose axilar D.	12 hs.	Arteriotomia com sutura simples.
8	38	Tíbia e fíbula E. - maléolos	Politraum.	Cianose + + + do pé. Esfriamento + + + Pulsos presentes Edema acentuado	—	Síndrome Compartimental	15 hs.	Três fasciotomias. Amputação falange distal do 3.° dedo.
9	26	Fêmur tíbia fíbula e bacia à E.	Politraum. Rotura de bexiga	Cianose: perna + pé + Diminuição dos pulsos	Artérias permeáveis	Espasmo arterial	6 hs.	Redução da fratura. Tratamento clínico. Ótimo.
10	19	Luxação posterior cotovelo E.	—	Esfriamento e cianose + + na mão E. Ausência de pulsos distais.	Obst. A. braquial c/boa permeabilidade distal.	Trombose da A. braquial E.	20 hs.	Ressecção e enxerto autogeno com veia. Bom

CONTINUA

CONCLUSÃO

(LESÕES ARTERIAIS ASSOCIADAS A TRAUMAS ORTOPÉDICOS)

Caso	Idade	Fraturas ou luxações	Lesões associadas	Sintomas e sinais vasculares	Arteriografia	Tipo de Lesão	Tempo	Tratamento e resultado
11	12	Supracond. úmero D.	Lesão de nervo mediano.	Palidez + Esfriamento + Ausência de pulsos.	—	Trombose da A. braquial D.	15 dias	Tratamento clínico Membro conservado Regular.
12	6	Supracond. úmero D.	Politraum.	Esfriamento + Cianose + Diminuição de pulsos.	—	Espasmo da A. braquial D.	12 hs.	Redução da fratura Tratamento clínico Ótimo.
13	15	Tíbia e fíbula E.	Politraum. Trauma craniano.	Edema do membro. Cianose e Esfriamento + + + Pulsos presentes.	—	Síndrome de compartimentos	20 hs.	Fasciotomia Bom
14	8	Supracond. úmero E.	—	Cianose e esfriamento + + Pulsos diminuídos.	—	Secção parcial da A. braquial	10 hs.	Sutura lateral Ótimo
15	15	Terço prox. tíbia D.	Trauma craniano	Esfriamento e palidez + + + Ausência de sensibilidade, motricidade e pulsos.	Obstrução da A. poplítea D.	Trombose da A. poplítea (Lesão-íntima)	8 dias	Arteriotomia. Fogarty Amputação
16	19	Diáfise do fêmur D.	Politraum.	Palidez-esfriamento + + + Ausência de sensibilidade e motricidade. Ausência dos pulsos.	Lesão segmentar da A. femoral superficial	Obstrução da femoral. Lesão da íntima.	72 hs.	Prótese de dacron Amputação distal do membro.
17	5	Supracond. úmero D.	—	Cianose-esfriamento + Diminuição de pulsos.	—	Espasmo arterial	8 hs.	Redução da fratura Tratamento clínico Ótimo
18	11	Supracond. úmero E.	—	Cianose — esfriamento + + Ausência de pulso	—	Obstrução da A. braquial E.	48 hs.	Tratamento clínico Bom
19	23	Terço distal fêmur D.	—	Cianose + + Esfriamento + Diminuição de pulso poplíteo, tibial posterior e pediosa.	—	Secção parcial da A. femoral	12 hs.	Sutura lateral Ótimo
20	60	Tíbia e fíbula D.	Politraum. Esmagament. partes moles	Cianose + + + irreversível Estriamento + + + Ausência de motricidade e sensibil. Ausên. pulsos	—	Esmagamento	96 hs.	Simpatectomia lombar Amputação do membro inferior D.
21	12	Úmero D.	Politraum. Esmagamento partes moles. Infec.	Edema de membro Cianose e esfriamen. + + + Ausência de pulsos Ausência de sensibilidade e motricidade.	—	Esmagamento	72 hs.	Amputação do membro superior D.
	16	Terço superior da tíbia E.	—	Cianose e esfriamento + Ausência de pulsos	—	Obstrução da A. poplítea E.	10 hs.	Ressecção Anastomose Término-terminal Ótimo
23	4	Supracondiliana úmero E.	—	Cianose e esfriamento + Ausência de pulsos braquial, radial e ulnar.	—	Obstrução da A. braquial E.	24 hs.	Tratamento clínico Conservação do membro

terial nos traumas ortopédicos; diagnóstico e tratamento o mais precose com os recursos da moderna cirurgia arterial restauradora são fatores que concorrem para obtenção de melhores resultados.

SUMÁRIO

Os autores apresentam sua experiência com as lesões arteriais associadas a traumas ortopédicos. A patologia das lesões foi a mais variável, predominando a obstrução arterial secundária à compressão por fragmentos ósseos ou à dissecção da íntima. Expõem sua conduta quanto a diagnóstico e tratamento, salientando que os resultados dependem estritamente da precocidade e tipo de tratamento empregado. Destacam a importância da arteriografia e da restauração vascular primária.

SUMMARY

The authors present their experience with arterial lesions associated to orthopedic trauma. The lesions are of different kind with predominance of arterial obstruction following compression by bone fregments. They discuss the disgnosis and treatment of the lesions showing that the good results depend especially on the precocity of the treatment. They call attention to the importance of the arteriography and of the primary reconstruction of the artery.

BIBLIOGRAFIA

1. DE BAKEY, M. E; BEAL JR, A. C. and WUKASCH D. C. – Recent developments in vascular surgery. With particular reference to orthopedics. Amer. Journ. of Surg. 109: 134, feb 1965.
2. DE BAKEY, M. E; and SIMEONE F. A. – Battle injuries of the arteries in world war II. Ann. Surg. 123: 534-579, 1946.
3. ELIASAN E. L. and BROWN, R. B.: Posterior dislocation at the elbow with rupture of the radial and ulnar arteries. Ann. Surg. 106: 1111-1115, 1937.
4. ERNST C. B. and KAUFER H. FIBULECTOMY – Fasciotomy – The Journal of Trauma 11: 365, 1971.
5. FISHER, G. – Acute arterial injuries treated by the United States Army Medical Service in Vietnan. The Journ. of Traum. 6: 844-855, 1967.
6. HORTON, R. E. – Arterial injuries complicating orthopedic surgery. The Journ. of. Bone and Joint Surg. 54. B (2): 323-327, may 1972.
7. JACOB; J. E. – Vascular injuries in Vietnan. With special reference to compartiment syndrome. Intern. Surg. 57: (4): 289-293, April 1972.
8. KERIN, R. – Elbow dislocation and its association with vascular disruption. The Journ. of Bone and Joint Surg. 51-A (4) 756-758, Jun 1969.
9. KILBURN, P. SWEENEY, J. G. and SILK, F. E. – Three cases of correspond posterior dislocation of the elbow with rupture of brachial artery. J. Bone and JOINT SURG; 44-B 119-21 1962.
10. SCUDESE, V. A. and HARADA, K. – Pseudoaneurysm of the posterior tibial artery complicating frature of the tibia. Vasc. Surg. 2(3) 126-134, Sept 1968.
11. WEBB-JONES; A. – Aneurysm after foot stabilisatio. The Journ. of Bone and Joint. Surg. 37-B. 440, 1955.
12. ZIPERMAN, H. H. – Acute arterial injuries in the Korean War. Ann. Surg. 139: 1953.

TRATAMENTO CIRURGICO DA DOENÇA DE PERTHES PELA OSTEOTOMIA SUB TROCANTERICA

HELIO LUCIO DE SOUZA *
HERALDO RAMOS DE ANDRADE LIMA *
ALEXANDRE MARCOS DA SILVEIRA ARRAES *
FREDERICO DA COSTA RABELO *

INTRODUÇÃO

Entre as afecções ortopédicas conhecidas, a osteocondrite juvenil tem tido poucos progressos desde sua descoberta no começo do século até hoje, não se sabendo ao certo sua etiologia.

A incidência da necrose avascular do núcleo cefálico femoral tem aumentado nos últimos tempos. Apesar de sugestões sobre etiologias diversas, existe uma patogênese primária para explicar as características anatômicas e evolutivas da lesão.

A necrose é atribuída a isquemia e seu aspecto radiológico caracteriza uma esclerose, fragmentação e achatamento, dependendo da fase evolutiva em que é examinada. O grau de comprometimento articular torna-se marcante com o tempo. O espaço articular está aumentado e o acetábulo poderá ou não estar comprometido. Não existe provas de que haja supressão vascular, mas a morte dos osteocitos decorre da interrupção circulatória temporária. Entre os 7 e 8 anos de idade, a irrigação sangüínea do núcleo se dá através da artéria do ligamento redondo e dos vasos epifisários externos. Antes dessa idade, a nutrição faz-se apenas às custas dos últimos. Um processo inflamatório da membrana sinovial perturbaria mais facilmente essa irrigação já precária. Passada a fase de reação inflamatória ficariam as sequelas no tecido ósseo.

Sabe-se que a descarga da articulação pelo repouso prolongado leva a uma regeneração do núcleo e cura satisfatória. Tais métodos de tratamento implicam em atrofia muscular por desuso e perturbações de fundo psicológico muitas vezes graves.

A osteotomia subtrocantérica do fêmur permite uma recuperação mais rápida através de uma revascularização do núcleo pela hiperemia local desenvolvida durante a formação do calo. A diminuição do ângulo cervico-diafisário pela osteotomia produz a centralização da cabeça, corrigindo a coxa valga. Há um incremento circulatório evidente e um relaxamento dos músculos em espasmo. Os vasos neoformados avançam pela placa epifisária e externamente, através da cápsula, vão ao núcleo. Este, em tempo breve é totalmente ossificado.

No presente trabalho, foram estudados os casos operados na Clínica Ortopédica da F. M. U. F. Pe. e Clínica Ortopédica e de Acidentados, cujos resultados nos levaram a divulgar a técnica de osteotomia de varização.

* Recife - PE

MATERIAL E MÉTODOS

Um total de 13 pacientes foram operados na Clínica Ortopédica do Hospital Pedro II e na Clínica Ortopédica de Acidentados, procedentes de diversas camadas sociais. Predominou o sexo masculino, com apenas 3 crianças do sexo feminino. A maioria das operações foi realizada na segunda infância, embora a consulta inicial tenha sido realizada anteriormente. A grande percentagem dos pacientes foi atendida no ambulatório quando as queixas e sintomas já eram evidentes, predominando, porém a claudicação como queixa principal. O diagnóstico de certeza foi estabelecido após exame radiográfico e outros testes indispensáveis ao diagnóstico diferencial.

TÉCNICA:

A osteotomia foi realizada através de uma incisão lateral, a partir da base do grande trocanter, tendo-se, previamente fixado o paciente em mesa ortopédica e sob anestesia geral. A secção óssea é realizada na região sub-trocantérica e a exposição é feita às custas de afastadores. É colocado previamente um pino de STEINMANN no sentido do trocanter à cabeça, de modo que ao completar a osteotomia facilmente obtém-se a varisação desejada e a centralização da cabeça. O exame radiográfico é realizado nesta ocasião e comprovado o grau ideal de angulação. É fechada a ferida operatória e colocado aparelho gessado toraco-podalico, incluindo a coxa oposta. O pino de STEINMANN é englobado no aparelho gessado para evitar perda de correção. Em alguns pacientes, quando a instabilidade persistia, pondo em risco a varisação, um segundo pino foi transfixado no foco de osteotomia. Em apenas um paciente, a fixação dos gragmentos foi realizada as custas de placa e parafusos. No decorrer das primeiras semanas, novo exame radiográfico é feito com a finalidade de comprovar a manutenção da correção. Após a consolidação, é retirado o aparelho gessado e autorizada a marcha na primeira semana, quando os fenômenos flogísticos desaparecem e o joelho readquire movimentos de flexo-extensão. O Pino de STEINMANN é retirado após a quarta semana de imobilização ou por ocasião da remoção do aparelho gessado, quando não houve reação em torno do mesmo.

N.º meses meses	Nome	Idade	Evolução meses	Bloqueio	Tempo de imobilização meses	Fixação	Resultado
1	MLS	13	24	BRI	2,5	P	B
2	JCL	15	12	BA	2,5	P	B
3	OGS	12	07	BAD-BA	2,5	P	RG
4	FJS	8	06	BA	2,5	K	B
5	TEF	9	12	BC	2,5	P	RG
6	FLCS	5	06	BRE-BA	2,0	P	RG
7	EJS	12	12	—	1,5	P	B
8	MJS	11	06	BA-BRE	1,5	P	B
9	IVO	13	11	BA-BAD	2,0	K	B
10	IPS	10	12	BA	2,0	P	B
11	IMS	12	18	—	2,0	P	B
12	PMPJ	6	12	—	1,5	PL	RG
13	SLV	7	24	BRE	1,5	P	M

BRE — Bloqueio de rotação externa Bad — bloqueio de adução B — bom — BRI — Bloqueio de rotação interna — P — prego — RG — regular — BA — Bloqueio de abdução — M — Mau — BC — Bloqueio concêntrico — K — Kirschner. — PL — placa.

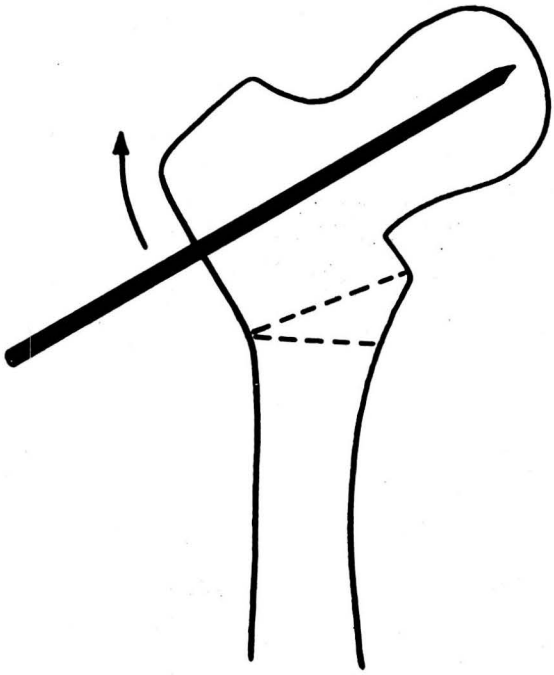

Fig. 1 — ESQUEMA MOSTRANDO A INTRODUÇÃO PRÉVIA DO PINO DE STEINEMANN E O NÍVEL DA OSTEOTOMIA A SER REALIZADA

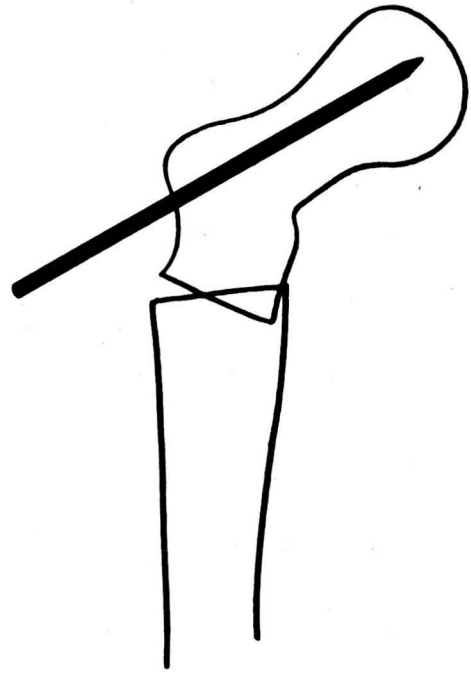

Fig. 2 — ESQUEMA ILUSTRATIVO DA OSTEOTOMIA SUB TROCANTERICA E A ORIENTAÇÃO DO PINO

RESULTADOS

Após a osteotomia, uma grande atividade regenadoradora passa a acontecer na vizinhança. O incremento da vascularização é seguido de um aumento da atividade osteoclástica e em seguida a reconstituição das estruturas ósseas a médio prazo. Um processo de degeneração e regeneração semelhante ao que acontece após as fraturas possibilita, na maioria das vezes, que o núcleo cefálico femural tome uma conformação anatômica normal; no entanto nem sempre consegue-se evitar a incongruência articular. A intervenção em tempo oportuno poderá tornar essa complicação mínima ou inesistente. Pela casuística estudada pode-se deduzir que os resultados com a osteotomia de varização, são compensadores. Em apenas um caso a evolução foi desfavorável apresentando posteriormente um achatamento residual (caso 13). No entanto devemos considerar a longa evolução da doença antes do emprego do tratamento cirúrgico. Em outros casos (4 e 12), a diminuição do ângulo cevico-diafisário superou o esperado, produzindo-se discreta coxa-vara. Os casos nestas condições foram considerados regulares. Uma coxa vara de maior significação observada no caso 02 não nos impediu de incluí-lo na mesma classificação, tendo em vista os resultados clínico e anatomo-histológico. Nos demais casos repetiu-se uma boa evolução clínica e radiológica. O período de imobilização não ultrapassando os 70 dias permitiu uma marcha precoce, favorecendo a recuperação funcional.

COMENTÁRIOS E CONCLUSÕES

Os resultados obtidos com osteotomia subtrocanterica de varização realizados em 13 pacientes com a finalidade de revascu-

larização e centralização da cabeça femural, foram compensadores, comparados aos problemas secundários que surgem com tratamento conservador. Os casos com resultados desfavoráveis em maior ou menor grau, acreditamos, não desistimula o emprego do tratamento cirúrgico, se considerarmos que quase todos já estavam em um estágio avançado da doença, não permitindo um bom desenvolvimento do processo de regeneração. É o que se depreende na totalidade dos casos, a exceção do N.º 4.

A osteotomia, além de possibilitar a reconstituição da cabeça femural, tem o mérito de obter a sua centralização.

FARKAS, utilizando uma osteotomia diferente procurou valorizar apenas os primeiros aspectos tendo obtido êxito a curto prazo. A recolocação da cabeça do fêmur no acetábulo, evitará sem dúvida com maior possibilidade uma degeneração de tipo diferente naquela articulação quando em idade mais avançada.

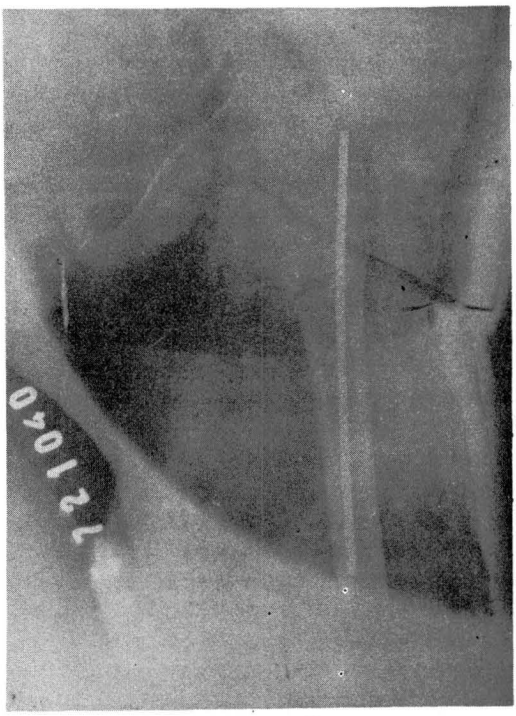

Fig. 4 – OUTRO MÉTODO DE FIXAÇÃO

Fig. 3 FIXAÇÃO DO FRAGMENTO PROXIMAL COM PINO DE STEINEMANN E ENGLOBADO NO APARELHO GESSADO

A intervenção precoce evita o aparecimento de sequelas de impossível recuperação. Uma sub-luxação acentuada, com alargamento da cabeça promove alterações estruturais do colo e acetábulo, passíveis de correção apenas parcialmente. Por outro lado tais alterações são responsáveis, residualmente, por um agravamento progressivo levando após um êxito inicial no tratamento a uma coxo-artrose tardia.

A atrofia muscular por sua vez é menor a longo prazo, quando o paciente não é submetido a longo repouso, antes de decidir-se pelo tratamento cirúrgico.

Os melhores resultados obtidos foram nos pacientes de evolução mais longa. A explicação reside no fato de que formavam crianças de bom estado geral e bem cuidadas até a época da cirurgia quando começaram a aparecer as sequelas. No entanto o achatamento da cabeça femoral observado com o caso 13, mesmo após a operação, reforça o que dissemos anteriormente. Acreditamos que tal fato decorreu da influência do uso isolado da placa com parafusos, não recomendável a um tecido ós-

seo com problemas vasculares. A introdução de um simples pino de STEINMANN no colo presta-se melhor a imobilização, quando englobado ao aparelho gessado, permitindo durante o ato cirúrgico variar o grau de angulação desejado, assim aconteceu com os casos 1 e 11, também de longa evolução.

Deve-se evitar o exagero na angulação da osteotomia a fim de não surgir uma coxa vara. Isso realmente pode ocorrer, na ância de correção perfeita de uma sub-luxação acentuada. Quando isto ocorre impõe-se nova intervenção. Experiências como estas foram observadas, apesar de discretas nos casos 2, 4 e 12.

A dor e o bloqueio logo desaparecem total ou parcial demonstrando uma franca melhora dos pacientes apesar de que persista a claudicação quase sempre decorrente do grau de encurtamento.

Pelos fatores positivos mencionados propomo-nos a indicar o tratamento descrito na maioria dos casos de doença de PERTHES.

RESUMO

Os autores apresentam uma casuística de 13 pacientes operados de osteotomia subtrocantérica de varização para o tratamento da D. de CALVÉ — LEGG — PERTHES utilizando como meio de fixação, um pino de STEINMANN introduzido no colo femural e englobado ao aparelho gessado. Esta técnica tem a vantagem de utilização de síntese mínima e facilitar a determinação adequada do grau de varização no ato operatório.

Os resultados foram considerados bons em 8 casos, regulares em 4 e mau em apenas um.

SUMMARY

The authors present their case reports on 13 (thirteen) patients that underwent subtrocanteric osteotomy for varization, for the treatment of Calve-Legg-Perthes disease.

As a means of fixation, they used a Steinmann pin which eas inserted through the great trocanter into the femoral neck leaving its distal extremity out to being enclosed in the cast.

This technique has the advantage of using a minimal synthesis and to facilitate the adequate determination of the degree of varization during surgery.

The results were considered good in eight cases, regular in four and bad in only one case.

BIBLIOGRAFIA

NECROSE ASSÉPTICA DA CABEÇA DO FÊMUR.

1. CHAVES, D. A. — Indicações e resultados da osteotomia subtroncanterianas. *Rev. Med. Mun., 25* (1): 33-4, Jan-Mar. 1957. (B. B. M. 6, 1957).
2. FARKAS, A. — Displacement subtrochanterio osteotomy in the treatmen of Legg-Perthes-Waldenstrom's disease. *Aota Chir. Acad. Sci. Hung., 9.* (2): 155-63, 1968. (Exc. Med.-Orthop. Surg. 14 (380) 1969.
3. CIBSON, D. A. — Slipped upper femoral epiphyses, review of the late results of subtrochanterio osteotomy. *Canad. J. Surg.,* 9: 153-5, Apr. 1966. (Ind. Med. 7 (10) 66).
4. LANZETTA, A. et alii — Early radiological signe and symptoms in idiopathic aseptic necrosis of the femoral head. *Atti Acad. Med. Lombard, 20*: 245-50, Aug.-Dec. 1965. (It) (Ind. Med. 7. 1966).
5. SEVITT, S. — Avascular necrosis and revascularisation of the femoral head after intracapsular fracturas; a combines arteriograhic and histological necropsy study. *J. Bone Joint Surg.* (Brit) *46*: 270-96, May 1964. (Ind. Med. 5, 1964).
6. ZERBI, E. — Angulated plate for subtrochanteric osteotomy of the femur. *Minerva Ortop.* 17: 283-4, May, 1966. (It) (Ind. Med. 8, 1967).

MECANISMOS DAS ALGIAS NA SACRALIZAÇÃO DA QUINTA VÉRTEBRA LOMBAR

NICOLAU MEGA *

Atendendo ao convite recebido da Secretaria de Ciência e Tecnologia da Guanabara, escolhemos o tema "Mecanismos das algias na sacralização da quinta vértebra lombar" para apresentar no "II Forum de Pesquisa Médica do Estado da Guanabara", não só pela importância nosológica, como por sua atualização e ainda controvertida interpretação anatomoclínica.

Coube a Vitorio Putti (1) em primorosa monografia publicada em 1910 (2) e posteriormente em outros trabalhos, a sistematização das "anomalias congênitas da coluna vertebral", classificando-as basicamente em vícios regionais de diferenciação, anomalias numéricas, anomalias morfológicas sem e com alteração do conteúdo raquiano e anomalias complexas.

Para os fins que pesquisamos é de interesse o grupo dos vícios regionais de diferenciação encontrados na passagem lombosacra e dentre estes a sacralização da quinta vértebra lombar.

Entende-se por sacralização a um dismorfismo da última peça da raque lombar que toma a configuração da primeira sacra. As características anatômicas lombares podem estar parcial ou totalmente modificadas, dando as megapófises, hemisacralizações e sacralizações completas.

A megapófise (uni ou bilateral) é formada pelo aumento da apófise transversa de LV, que poderá atingir o sacro e até mesmo o ileo, tornando-se semelhante à asa sacral. Na zona de contato com a primeira peça sacra pode haver fusão ou formar-se uma nova articulação denominada articulação apofisosacra ou lombosacra de Dwight. Esta neoarticulação por vezes é sede de processos inflamatórios (artrites) ou degenerativos (artroses). O contato íntimo da megapofise com o sacro ou até o ileo limitam a mobilização, determinando sobrecarga da articulação mediatamente acima, tornando-se assim um possível fator de dor (3).

Em grau mais avançado encontramos a hemisacralização ou sacralização parcial (direita ou esquerda), na qual metade da vértebra é incorporada ao sacro. Estabelecem-se aqui condições funcionais difíceis devido ao bloqueio unilateral de LV-SI com repercussão sobre LIV-LV.

Por fim temos a sacralização completa quando há total englobamento da última vértebra ao sacro. Nestes casos a fórmula de Quain, que para a coluna lombosacra normal é 5L + 5S passa a ser 4L + 6S.

Moore (4) testando a resistência de colunas sacralizadas conclui que a sacralização total dá sob o ponto de vista arquitetônico

* *Prof. Associado da Pontifícia Universidade Católica do R. J. Chefe de Clínica de CL. Ortopédica do H. S. Zacharias. Da SBOT. SLAOT e CBC.*

maior resistência a este setor do que o normal, sendo menor na hemisacralização.

Estudando o desenvolvimento embrionário normal e patológico da coluna vertebral, Nuvoli (5) considera dois fatores determinantes no aparecimento desta anomalia: 1 — Fator vertebral representado pelas alterações intrínsicas da vértebra e 2 — Fator pélvico dado pelo distúrbio do movimento ascencional da bacia.

Os trabalhos Charpy sobre os encurvamentos fisiológicos da coluna e os de Schmorl sobre os discos intervertebrais conduziram a melhor interpretação dos problemas anatomoclínicos das sacralizações.

O valor médio para o ângulo lombosacro de abertura posterior é de 120 graus, variando com o sexo, atitude profissional, etc. A sua maior amplitude na sacralização determina modificações na mecânica articular e eixo de sustentação.

Os discos intervertebrais possuem alturas diferentes segundo o setor da coluna considerado, de acordo com Testut, cervical — 3,5 mms., dorsal — 5 mms. e lombar — 9 mms., aumentando, portanto, em sua espessura na direção cranio caudal e em proporção direta com as pressões que suportam. Já afirmavamos em trabalho laureado no XI.° Congresso Nacional de Medicina da Academia Nacional de Medicina (6), haver uma sábia orientação anatômica quanto às espessuras e superfícies discais nas diversas alturas da coluna vertebral, de acordo com as pressões e trações suportadas.

É de importância nas vascularização dos discos a profunda modificação que sofre com o desenvolvimento corporal. Na criança encontram-se os vasos centrais que garantem um fluxo sangüíneo permanente, com o crescimento vão regredindo e no adulto não mais existem, afirmando Herbert (7) que a nutrição se faz somente por difusão. Esta ocorrência explicaria a freqüência dos processos degenerativos e precoce aparecimento dos mesmos.

Ao presente estudo nos interessam particularmente os discos intervertebrais situados entre LIV-LV e LV-SI. Obedecendo aos princípios anatômicos já descritos, o primeiro é menos espesso e de menor superfície em relação ao segundo e o angulo lombosacro faz com que este tenha uma forma especial na qual o bordo anterior é mais alto do que o posterior, permitindo continuidade regular nas faces anteriores dos corpos vertebrais e no canal medular pelas faces posteriores. Há uma unidade funcional em que as forças suportadas por LIV-LV são decompostas em LV-SI, nas posições ereta e sentada, para se transmitirem ao sacro. Na sacralização o aumento do angulo determina modificação estrutural e condições diferentes funcionais, determinando a maior fixação de LV-SI solicitação mais intensa de LIV-LV. Devido à diferente resistência destes dois discos a inversão de função conduzirá com o tempo a alterações degenerativas.

O desiquilíbrio desta unidade funcional provoca condições estáticas e dinâmicas de repercussão músculo-ligamentar, que podem ser fatores etiológicos de algias.

Vertiz (8) não dá maior importância ao pinçamento de LV-SI nas sacralizações completas, não vinculando-as à lombociatalgia da "síndrome de Bertolotti", mas, considera como fator primordial determinante da sintomatologia o que denomina "sacralização articulada artrósica", representada principalmente pela artrose da neoarticulação.

No exame do paciente, Mercer e Dutie (9) chamam atenção para o aplanamento da curvatura lombar observável na inspecção e na sintomatologia para o fato de raramente surgir antes dos vinte anos, após a ossificação se completar, quando a coluna apresenta sua solidez normal. Estes Autores explicam a dor baseados em três condições fundamentais: 1 — há compressão do tecido muscular ou formação fibrótica entre a apófise hiperdesenvolvida, o sacro e o ileo, — 2 — neoarticulação com bolsa inflamada ou com processo de artrite e 3 — compressão ou estiramento das fibras nervosas na saída da raque. Admitem a possibilidade de compressão do quarto nervo lombar por uma apófise volumosa. A dor local surgiria devido a ação da megapófise nos movimentos da coluna.

Parecem-nos muito interessantes as afirmações de Lange (10) pois nossas con-

clusões são em grande parte concordantes. Admitindo com Bertolotti, Putti, Zuz Verth e outros a possibilidade freqüente da sacralização determinar quadro clínico, explica a existência de dor quando a sacralização determina alteração da estrutura estática da coluna, quando a alteração morfológica da vértebra condiciona estímulo mecânico sobre o periósteo ilíaco ou compressão das raízes do ciático, quando forma-se neoartrose com reações inflamatórias ou degenerativas e, por fim, quando está alterada a unidade funcional da articulação sacroilíaca. Prevê a possibilidade da compressão radicular pelo dismorfismo da vértebra e conclui nas indicações cirúrgicas pelas artrodeses lombosacras, extirpações das megapófises e artrodeses sacroilíacas, de acordo com o caso. A extirpação da apófise que foi preconizada por Putti e Scaglietti (11) e teve grande número de seguidores, não é, praticamente, mais executada em nossos dias, salvo em especiais condições.

De Marchi (12) descrevendo a evolução da conceituação etiopatogênica da dor ciática na sacralização estabeleceu verdadeiras etapas. Bertolotti e colaboradores relataram inicialmente a "síndrome de sacralização", atribuindo a sintomatologia a uma ação mecânica sobre a raíz lombar, por modificação do calibre do orifício de conjugação que estaria estreitado. A verificação posterior de que este orifício não está habitualmente diminuído e pelo contrário, na maioria das vezes está alargado, modificou este conceito.

Com a escola italiana de Putti passou-se a dar maior importância ao processo apofisário hipertrofiado, enfatisando as megapófises e neoartroses apofisosacras. A indicação da apofisectomia foi executada com grande freqüência e até mesmo com certo exagêro. Putti e Scaglietti em 1932 (13) fizeram a revisão de 60 pacientes operados encontrando 46 resultados considerados bons, 10 discretos nos quais as dores reapareceram a curto prazo e 4 maus com persistência da sintomatologia.

O melhor conhecimento da mecânica funcional da raque e a avaliação adequada das pressões suportadas nos seus vários sectores 1 levaram os pesquisadores a pensar mais nos discos intervertebrais e particularmente na hérnia do núcleo pulposo na etiologia das lombociatalgias. De Seze e Dutaillis (4) encontraram em 53 pacientes com hérnia discal 8 com maformações da passagem lombosacra — sacralizações e lumbarizações — dando um percentual de 15%. Belgrano (15) em 157 casos, com somente 17 explorados cirurgicamente, encontrou 11% de sacralizações. E De Marchi (16) em detalhada apreciação de 90 portadores de hérnias controladas pela cirurgia encontrou sacralizações em 18,9%.

Senèque (17) chama atenção para a possibilidade de ser encontrada hérnia do disco LIV-LV, portanto acima da sacralização, como resultante da "pequena báscula de LIV habitual nas sacralizações de LV de predominância unilateral".

O interesse de numerosos especialistas e a variedade de opiniões emitidas a respeito da sacralização, devido às possível manifestações clínicas e à freqüência, já assinalada por Brailsford (18) que examinando três mil colunas a encontrou em 8,1%, sendo 3,4% unilateral e 4,7% bilateral; conduziu-nos à pesquisa da conceituação etiopatogênica das prováveis algias. Nossa experiência traduz o resultado dos pacientes examinados e tratados na Clínica Ortopédica do Hospital São Zacharias — Departamento de Ortopedia da Pontifícia Universidade Católica do Rio de Janeiro, no Serviço de Ortopedia do ex-Hospital Presidente Vargas da Previdência Social, na Clínica privada e na revisão de casos em Centros Europeus da especialidade, onde colhemos importantes depoimentos para o esclarecimento do tema.

Distingüimos nas origens das dores três fontes básicas:

1 — Musculoligamentar.
2 — Óssea.
3 — Discal intervertebral.

Na etiologia musculoligamentar incluímos as lombalgias que tem origem nos músculos e ligamentos da goteira vertebral e lombosacros, são miosites, tendinites e contraturas reflexas devido ao dismorfismo do

sector, que leva o indivíduo a atitudes estáticas e dinâmicas anômalas da raque. Há nestes casos um esforço muscular maior para compensar as limitações da coluna e suas modificações de eixo na mobilização, determinando alterações nas pressões normalmente distribuídas na passagem lombosacra. Sob o ponto de vista terapêutico cedem bem à medicação analgésica e miorelaxante, à fisioterapia e à imobilização relativa em cintas ortopédicas.

No plano ósseo encontramos as reais origens da dor nas sacralizações, sob o aspecto anatômico, representadas pelas alterações esqueléticas do dismorfismo vertebral. É a megapófise se articulando com o sacro e por vezes atingindo o ileo formando a neoartrose, que poderá ser sede de artrites. É a hemisacralização que fixando parcialmente LV leva a alterações por irregularidade funcional da parte oposta da vértebra, principalmente ao nível da articulação intearticular que poderá também apresentar, com o tempo, processo inflamatório ou degenerativo.

A terapêutica destes pacientes é mais complexa, tornando-se necessário freqüentemente, além da medicação analgésica, a imobilização em aparelhos gessados. Dão bons resultados também, as cintas ortopédicas e a fisioterapia. Em casos muito bem selecionados, nos quais faliu o tratamento incruento, podemos indicar a cirurgia, representada pelas apofisectomias (raras) e artrodeses lombosacras (mais freqüentes).

Os discos intervertebrais, nas colunas sacralizadas, podem ser sede de alterações de variada intensidade e natureza, de acordo com o tipo do dismorfismo determinante de maior ou menor agressividade à integridade discal e tempo de evolução. Ferré (19) afirma que as modificações oscilam do "disco flutuante" de Dandy até à verdadeira extrusão do núcleo pulposo.

O tratamento nestes casos, segundo o quadro clínico apresentado, vai da terapêutica medicamentosa, com ou sem tração e/ou imobilização, fisioterapia, etc., até exérese do núcleo pulposo.

De Marchi que tão bem estudou a correlação entre sacralização e hérnia discal afirma que na cirurgia executa sempre a laminectomia completa e não a hemilaminectomia, podendo com tal conduta explorar os discos LIV-LV e LV-SI e extirpá-los quando necessário. Justifica seu procedimento, embora, a maior incidência de hérnia seja em LV-SI, em virtude de em 17 casos ter encontrado em 3 hérnias duplas, constituindo considerável percentual.

CONCLUSÕES

No decorrer do texto tivemos a oportunidade de mostrar que a evolução da conceituação etiológica das algias na sacralização da quinta vértebra lombar, partiu da teoria puramente mecânica de Bertolotti e outros, passando por períodos de ênfase aos processos apofisários hiperatrofiados, para chegar à atual interpretação na qual procuramos as razões em bases fisiológico-clínicas e examinamos todas as estruturas atingidas pelo processo. Verificamos, assim, a realidade da repercussão do dismorfismo no quadro sintomatológico e estudamos as possibilidades das origens álgicas, não só na própria vértebra atingida, como nos tecidos em que possa haver repercussão devido à função alterada da raque.

Concluindo, de acordo com as nossas observações, afirmamos que:

1 — A sacralização da quinta vértebra lombar nem sempre é sintomática, podendo ser simples achado radiográfico, sem valor algum clínico no momento.

2 — As algias quando presentes têm origem musculoligamentar, óssea ou discal, nada impedindo que num mesmo paciente coexistam várias formas.

3 — Os músculos e ligamentos são atingidos, nos portadores de sacralizações, pelos movimentos alterados deste sector da raque, que determinam funções anômalas para os mesmos. Com o tempo instalam-se miosites, tendinites, fibrosites, etc.

4 — O plano ósseo representa a real lesão esquelética. As dores são determinadas pelas megapófises neoarticuladas e processos interarticulares, que podem ser sede de artrites e artroses. Nos casos de maior gravidade, quando o tratamento cirúrgico se

impõe, damos preferência à artrodese vertebral posterior tipo Albee ou Hibbs com relação à apofisectomia pura.

5 — A hérnia discal, se presente, é encontrada em geral em LV-SI, devendo-se no ato operatório explorar também LIV-LV, pois a freqüência de hérnias duplas é ponderável

6 — A hérnia de LV-SI é conseqüente ao sofrimento discal na sacralização incompleta. O bloqueio total transmite a sobrecarga funcional ao disco imediatamente acima, isto é, LIV-LV.

7 — As lombalgias, ciatalgias e lombociatalgias que podem ser encontradas nas sacralizações, mostram a possibilidade de existência de algias de mais de uma origem.

8 — As lombalgias ocorrem principalmente por conta das modificações musculares, tendineas ou apofisárias e as ciatalgias e lombociatalgias revelam o comprometimento radicular, que poderá ser por compressão de um núcleo pulposo protuso.

RESUMO

O autor faz revisão dos princípios etiológicos das dores produzidas pelas sacralizações e hemisacralizações estudando a anatomia da região, sua fisiologia normal e patológica.

SUMMARY

The author makes a complete study of the etiology of pain induced by sacralization and hemi-sacralization, revising the regional anatomy and the patology such kind of pain.

BIBLIOGRAFIA

PUTTI, V. — "Scripti Medici", Inst. Rizzoli, Bologna, 148, 1952.

2. PUTTI, V. — "Fortachritte auf dem Gebiete der Roentgenstrahlen", cit. Scripti Medici.
3. CASAGRANDE, P.A. e FROST, H.M. — "Fundamentos de Ortopedia Clínica", Salvat Ed., Barcelona, 128, 728, 1955.
4. MOORE — CIT. BRAILSFORD, J.F. — "Radiologia de Huesos y Articulacionas", Espasa-Calpe, Barcelona, 396, 1947.
5. NUVOLI, U. — "Anatomia, Radiologia e Clínica delle Alterazioni di Svilupo della Colona Vertebrale", Inst. Universitari, Roma, 1943.
6. MEGA, N. — "Considerações sobre a Sacralização da V.ª Vértebra Lombar", Laureado no XI Congresso Nacional de Medicina da Academia Nacional de Medicina, Rio de Janeiro, 7/14 Julho de 1962.
7. HERBERT, J.J. — "Chirurgie e Orthopedie du Rhumatisme", Masson, Paris, 232, 1950.
8. VERTIZ, J.R.S. — "Elementos de Traumatologia e Ortopedia", Ed. ECTA, Buenos Ayres, 542, 1970.
9. MERCER, W. e DUTHIE, R.B. — "Cirugia Ortopedica", El Atheneo, Barcelona, 661, 1967.
10. LANGE, M. — "Tratado de Cirugia Ortopedica" Ed. Labor, Barcelona, 223, 1968.
11. PUTTI, V. e SACAGLIETTI, O. — "Tecnica dell" Apofisectomia nela Sacralizzazione della Quinta Vertebra Lombare", La Chirurgia degli Organi di Movimento, XVII, I, 1932.
12. DE MARCHI, E. — "Existe una Sindrome da Sacralizzazione della Quinta Lombare?", La Chirurgia degli Organi di Movimento, XXXIII, III, 192, 1949.
13. PUTTI, V. e SCAGLIETTI, O. — Op. cit.zbrtataillis, P. e DE SÉZE — "Sciatiques et Lombalgies par Hernie Posterieure des Disques Intervertebraux", Masson, 1945.
15. BELGRANO, M. — "Sciatica da Ernia del Disco", La Chirurgia degli Organi di Movimento" XXXI, IV, 1947.
16. DE MARCHI, E. — Op. cit.
17. SENÈQUE, J. e COLS. — "Traité de Therapeutique Chirurgicale", Masson, Paris, I, 252, 1964.
18. BRAILSFORD, J.F. — "Radiologia de Huesos y Articulaciones", Espasa — Calpe, Buenos Ayres, 396, 1947.
19. FERRÉ, R.L. — "Tratamiento Quirurgico de las Lumbociaticas", Actas del Primer Congreso Latino-Americano de Ortopedia y Traumatologia, 243, 1953.

"FRATURA OSTEOCONDRAL DA PATELA"

ALOYSIO CAMPOS DA PAZ JUNIOR *
RICARDO KARAM KALIL **

As fraturas esteocondrais do joelho têm sido objeto de relatos em pequeno número na literatura americana e britânica, onde Coleman, Ahstrom, Mac Nab, Rosenberg, Makin e outros expõem o achado desse processo patológico que foi pela primeira vez descrito em 1904, por Kroner. Daí até 1972, 56 casos foram registrados. Na literatura nacional, entretanto, não observamos nenhum relato desse tipo de fratura, do qual apresentamos um caso que coincide com os casos descritos em quase todos os aspectos, desde idade — adolescência, até os fatores predisponentes — como hipermobilidade da patela e o quadro clínico.

MECANISMO DA LESÃO

Admite-se como lógico que o deslocamento da patela é um fator importante para esta condição e, conseqüentemente, é necessário haver hipermobilidade da patela. Segundo Bluden, a mobilidade patelar é excessiva quando há frouxidão da fascia e cápsula articular no lado medial; quando o tendão patelar é mais lateralmente inserido; quando o ligamento da patela é mais longo que o habitual; quando a superfície posterior medial da patela é bem menor que a lateral e o côndilo lateral do femur achatado.

Clinicamente, a saliência central da patela deve passar sobre o côndilo lateral do femur, para se afirmar que uma rótula é anormalmente móvel.

** Ortopedista Chefe — Diretor do Centro de Reabilitação Sarah Kubitschek Hospital das Doenças do Aparelho Locomotor.*
***Patologista do Centro de Reabilitação Sarah Kubitschek — Hospital das Doenças do Aparelho Locomotor.*

Nesses casos, a patela ao desligar lateralmente sobre o côndilo lateral do femur é presa pelo bordo externo do côndilo. Quando o quadríceps se contrai ou quando se usa pressão direta para a redução da rótula deslocada, uma considerável força tangencial é aplicada, arrancando uma porção da cartilagem articular com pequena porção de osso subcondral, da patela, ou do côndilo lateral do femur ou de ambos, em casos de traumatismos repetidos. Segundo Landells, a cartilagem articular, quando lesada, tende a romper-se na linha entre a cartilagem calcificada e não calcificada e não na junção osteocondral onde a união é muito forte. O adolescente, entretanto, tem a cartilagem pouco calcificada e muito elástica, de modo que uma força tangencialmente aplicada à sua superfície articular é transmitida ao osso esponjoso subcondral, produzindo a fratura.

APRESENTAÇÃO DO CASO

M.C.B.R. de 16 anos de idade, em 18-10-72 sofreu uma queda em casa, tendo traumatizado o joelho direito. Foi atendida no Pronto Socorro, onde após exame radiológico, foi diagnosticada fratura da extremidade proximal da tíbia, provável arrancamento (sic); foi imobilizada no cilindro gessado, tendo sido vista por nós 24 horas após o traumatismo. O gesso foi fendido no dia 19-10-71 e retirado. Apresentava no joelho direito, de onde foram aspirados, aproximadamente, 100 cc de líquido sinovial sanguinolento franco com gotículas de gordura. Foi feito curativo com atadura elástica

e recolocado o cilindro gessado que tinha sido fendido. As radiografias feitas sem gesso mostraram provável arrancamento do polo inferior da rótula, na face articular. Retirou-se então o cilindro em extensão, permitindo-se o uso de muletas, foram pedidos exames pré-operatórios, ensinados exercícios para quadríceps e marcada a cirurgia.

Na anamnese dirigida, relatou que com a idade de 1 ano e meio apresentou forma frusta de pólio, quando então teria apresentado paresia residual dos músculos do membro inferior direito, não tendo sido esse dado confirmado no exame clínico feito após o acidente e atualmente. Relatou ainda, que freqüentemente, quando nadava, a partir dos 7 anos de idade, apresentava dificuldade de movimentar a perna direita, ou parecia apresentar menos força muscular (sic). Apresentava também com freqüência, uma sensação indefinida em ambos os joelhos que a obrigava, após estar algum tempo sentada, a levantar-se para produzir a extensão do joelho, quando então sentia um estalido em ambas articulações, desaparecendo então o desconforto. Não refere nenhum episódio que sugerisse mais diretamente bloqueio articular.

As informações da paciente na anamnese dirigida tardia, sugeriram que ela ao levantar-se teria luxado a patela e em conseqüência da dor aguda e da insuficiência do joelho, caído ao solo quando então teria ficado momentaneamente inconsciente.

RELATO DA CIRURGIA (30-10-72)

Feita incisão de mais ou menos 15 cms. pararotuliana externa.

Ao ser incisada a cápsula, houve drenagem de grande quantidade de líquido sanguinolento com pequenas partículas esbranquiçadas, sugerindo pequenos fragmentos de cartilagem. Encontrou-se um fragmento livre intra-articular. Foi exposta a rótula que foi evertida para visualização de sua superfície articular, quando se observou lesão bastante extensa da cartilagem articular. (Fig. 2)

A inserção do ligamento patelar era normal e a fossa intercondilea pouco profunda. Os côndilos, os meniscos, ligamentos cruzados e o platô tibial não mostravam alterações.

A membrana sinovial era hiperemiada e discretamente espessada.

Foi ressecada a rótula e feita sutura de reforço do tendão quadriciptal no tendão patelar.

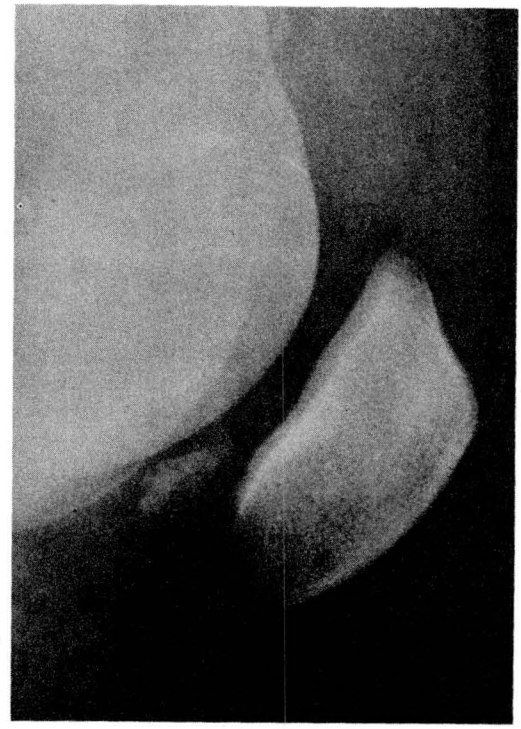

Fig. 1
Radiografia pré-operatória do joelho D. vendo-se corpo livre intra-articular (seta). Não se observa a lesão da patela.

EXAME ANATO-PATOLÓGICO

Rótula medindo 4,0 x 3,6 x 2,0 cm. mostrando, na face posterior, área desprovida de cartilagem, deixando a mostra a superfície do osso subcondral, numa extensão de 1,5 x 1,6 cm. A cartilagem é fragmentada nos bordos da área descrita acima. Acompanha a rótula, fragmento de tecido ósseo em uma das superfícies; mede 1,8 x 2,0 x 0,4 cm. e embora maior, sua forma é semelhante à lesão da superfície articular da patela. (Fig. 4 e 5)

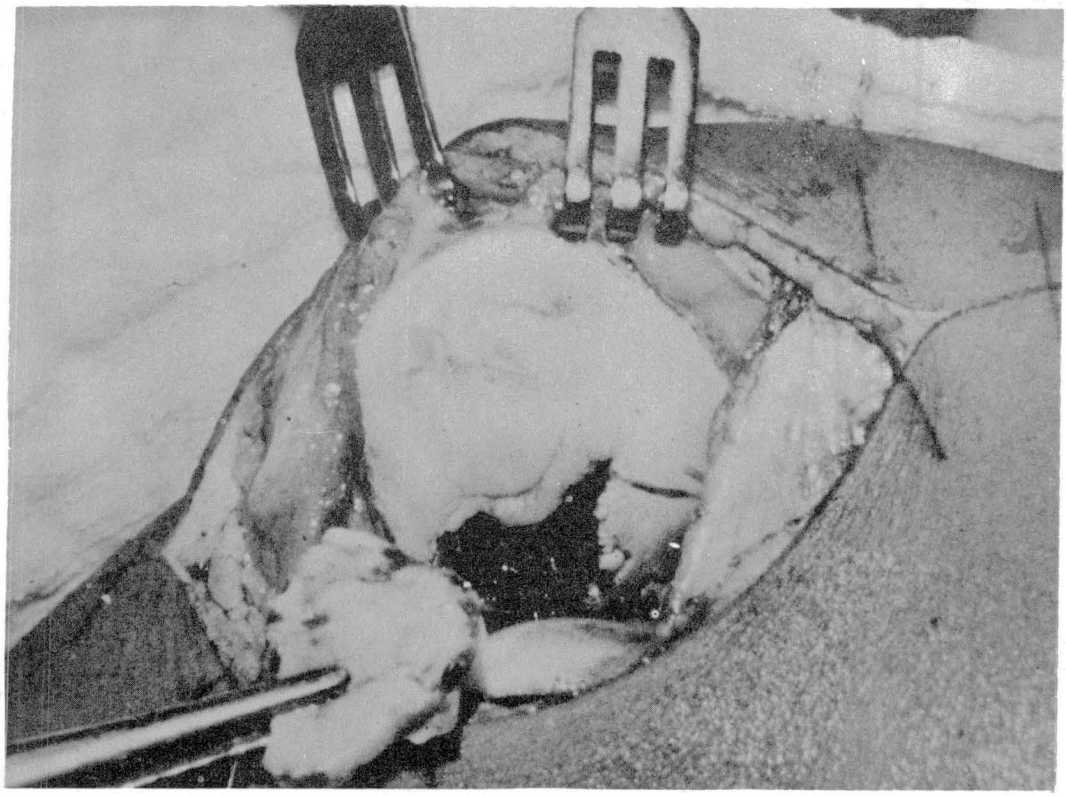

Fig. 2 — A face articular da patela como se apresenta ao ato cirúrgico e o fragmento livre.

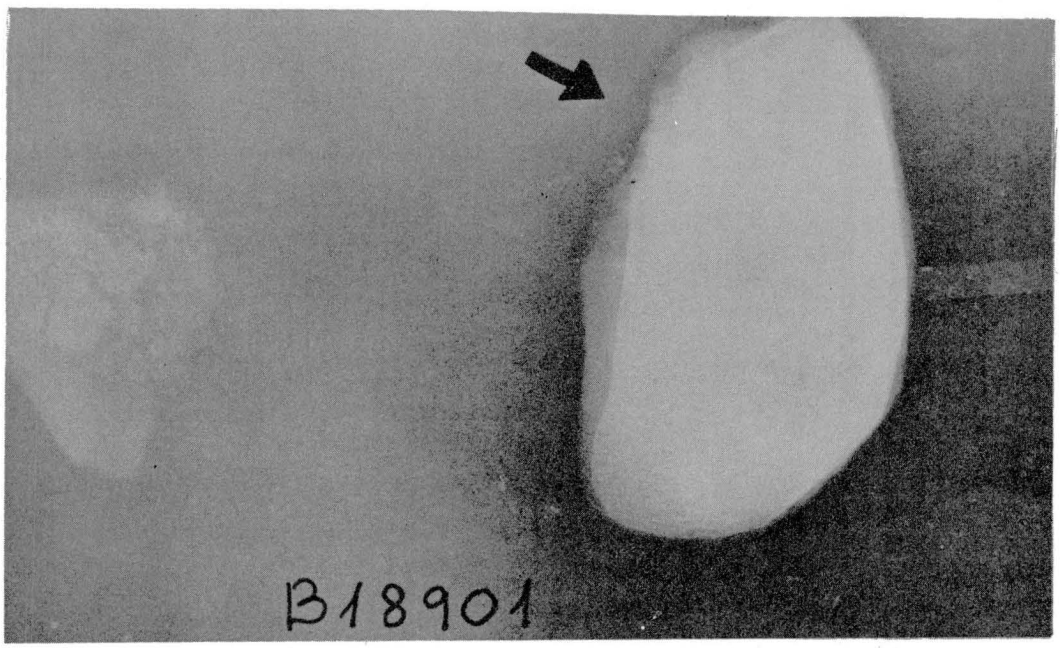

Fig. 3 — Radiografia da rótula e do fragmento livre ressecados. A seta aponta a área lesionada não visível na radiografia pré-operatória vêem-se travas de densidade óssea no fragmento livre.

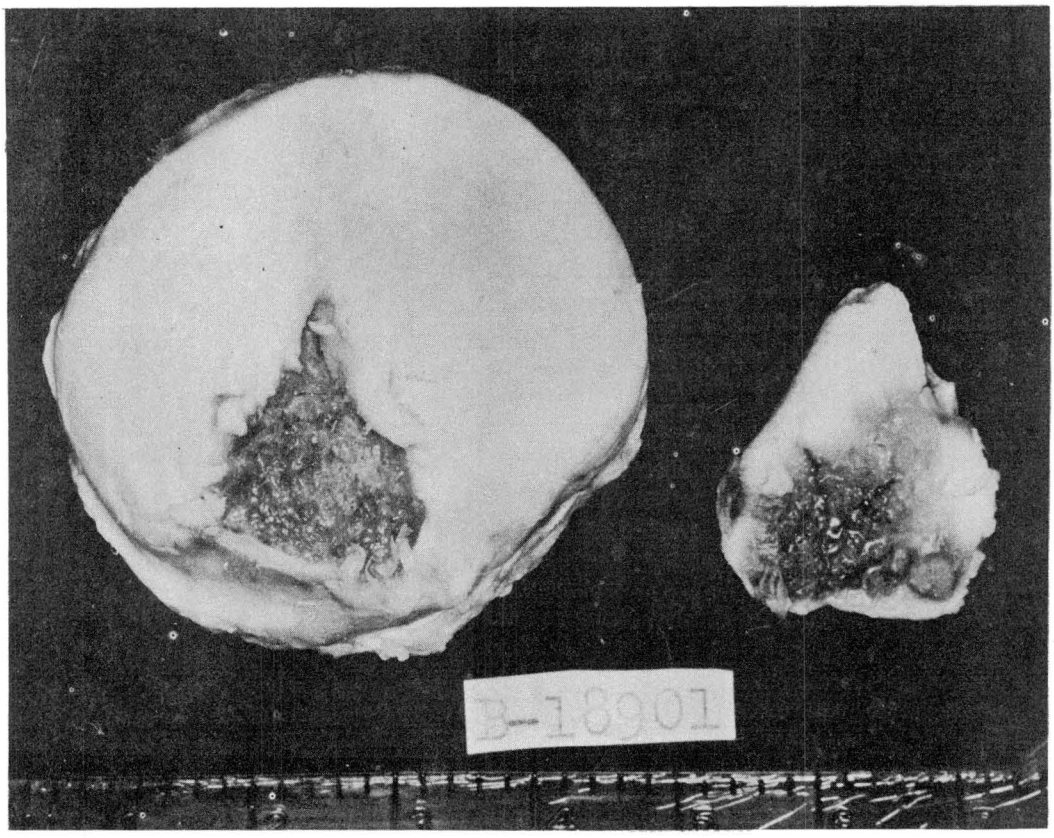

Fig. 4 — O fragmento livre, embora maior, conserva a forma ou área de lesão da cartilagem articular.

O exame histopatológico da rótula revelou área da superfície articular com perda da cartilagem, revestida por delgada camada de tecido conjuntivo, observando-se em alguns locais, formação de tecido osteoide. (Fig. 6) O fragmento menor é constituído por cartilagem hialina viável e pequena área, em uma das superfícies, de tecido ósseo necrosado e revestido por fina camada de tecido conjuntivo. (Fig. 7) Não se observaram sinais de afecção subjacente.

O pós-operatório foi complicado por uma queda da paciente, 9 dias após a cirurgia, formando-se um hematoma ao longo da ferida operatória que sugeria uma perda parcial da sutura que tinha sido feita no tendão patelar, na junção medial e proximal. Houve, no entanto, rápida regressão do hematoma.

Obteve alta hospitalar no 19.° dia de pós-operatório e, 30 dias após a cirurgia apresentava marcha com discreta claudicação, aumento de volume e temperatura do joelho D., discreta atrofia da coxa D. (1 cm.); sem dor à palpação do joelho D. Extensão ativa de 160° à D. Extensão passiva de 180° à D. Flexão ativa de 55° à D. Flexão ativa de 45° à E.

Os movimentos do joelho eram indolores.

Observou-se mobilização excessiva da rótula E.

Noventa dias após a cirurgia apresentava a função do joelho praticamente normal, (Fig. 9, 10 e 11), havendo apenas limitação de 5° para extensão, por pequena insuficiência do quadríceps que apresentava, em face à ressecção da rótula. A paciente apresentou no pós-operatório mediato vários episódios de derrame articular, que foram controlados com uma aspiração do joelho e com anti-inflamatórios. Em nenhum momento a fisioterapia foi interrompida, tendo-se procurado sempre obter o máximo de mobili-

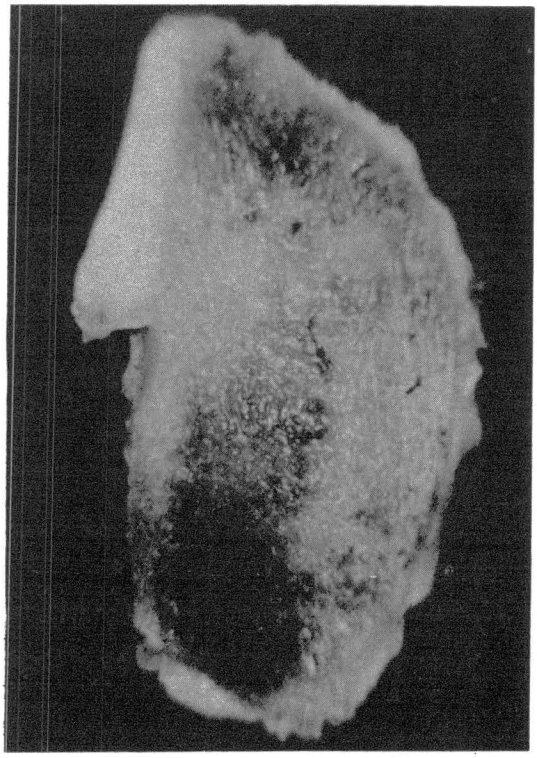

Fig. 5 — A rótula numa secção sagital, mostrando a extrema falha nodisida na superfície articular.

dade e o máximo de recuperação da força, principalmente do vasto medial. A paciente apresenta-se no momento sem queixas, tendo tido entretanto episódio de derrame articular há 15 dias, com flogose, que regrediu rapidamente.

COMENTÁRIOS

O caso descrito se superpõe, no que se refere à sintomatologia e à parte cirúrgica, aos casos descritos na literatura revista. A idade, a hipermobilidade da patela e a presença eventual de fratura osteocondral no jovem são dados coincidentes. O mecanismo da lesão, descrita na literatura revista, pode ser encarado como o que determinou a fratura osteocondral que esta paciente apresentou. O que chama a atenção nesse caso é a extensão da lesão em face ao traumatismo, que aparentemente foi pequeno.

A maior freqüência de fratura osteocondral do joelho está entre 14 e 22 anos de idade, devido à pouca calcificação da cartilagem articular e à relativa frouxidão dos ligamentos.

Fig. 6 — Detalhe microscopico

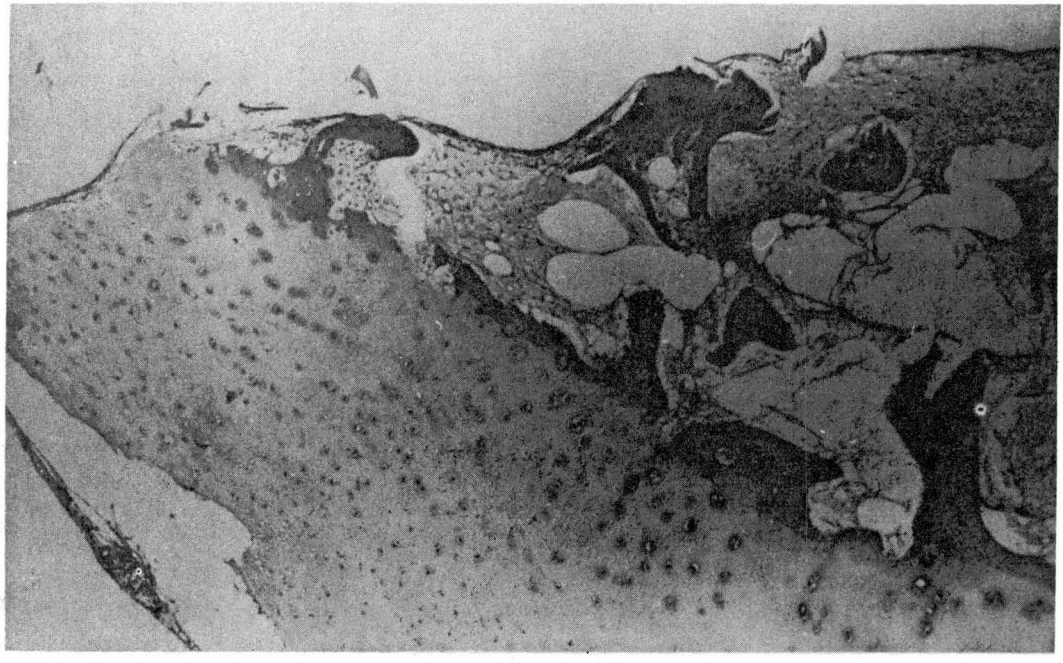

Fig. 7 — Detalhe microscopico

A causa que levou ao deslocamento da rótula (traumática) é que difere da maioria dos casos já relatados na literatura revista. Mas o mecanismo da lesão permanece, ao nosso ver, essencialmente o mesmo, tendo ocorrido a fratura quando a rótula, deslocada, voltou ao lugar com a contração do quadríceps

O diagnóstico foi feito através de radiografia numa incidência lateral.

Feito o diagnóstico, o tratamento deve ser efetuado o mais breve possível, no sentido de se evitar maior dano às superfícies articulares.

Mac Nab, numa série de 64 casos de deslocamento recurrente da patela observou que à longo prazo, quando existe considerável lesão da cartilagem articular, a articulação evolui francamente para artrose, recomendando nesses casos, a ressecção da rótula.

A patelectomia em casos de fraturas osteocondrais, dada à pouca freqüência da lesão, dada à insuficiência que a operação em si produz no mecanismo extensor do joelho, é extremamente controvertida. Neste caso em particular, ela foi realizada devido ao fato de que, durante o ato operatório, a lesão encontrada na superfície da rótula nos pareceu, pela sua extensão, incompatível com uma boa função desta articulação, à longo prazo, dados os riscos de evolução para artrose patelo-femural a que esta paciente, a nosso ver, estava exposta.

Por outro lado, todas as tentativas para reimplantação do fragmento osteo-cartilaginoso foram infrutíferas, devido ao fato de que o fragmento teria sido comprimido entre a rótula e o côndilo femural, ou entre a rótula e a fossa intercondílea. Isto não foi entretanto comprovado pela inspecção dos joelhos, à cirurgia, porquanto não foi observada nenhuma lesão nos côndilos femurais. É interessante assinalar, que o diagnóstico preciso de fratura osteocondral da rótula, foi feito após a cirurgia, quando foi revista a literatura e comparados os achados nesta paciente, com os da literatura. A decisão da patelectomia foi tomada devido à presença de lesão cartilaginosa extensa da rótula. É interessante ainda assinalar que o exame histológico da patela revelou no 10.° dia de lesão, presença de tecido fibroso que poderia evoluir para uma regeneração parcial da área lesada.

Julgamos entretanto, que em casos de lesão extensa da superfície articular da

patela, como o que foi relatado, talvez a ressecção deste osso, se bem que oferecendo risco de produzir insuficiência parcial do mecanismo extensor do joelho, pode, à longo prazo, evitar a possibilidade da instalação de uma artrose patelo-femural.

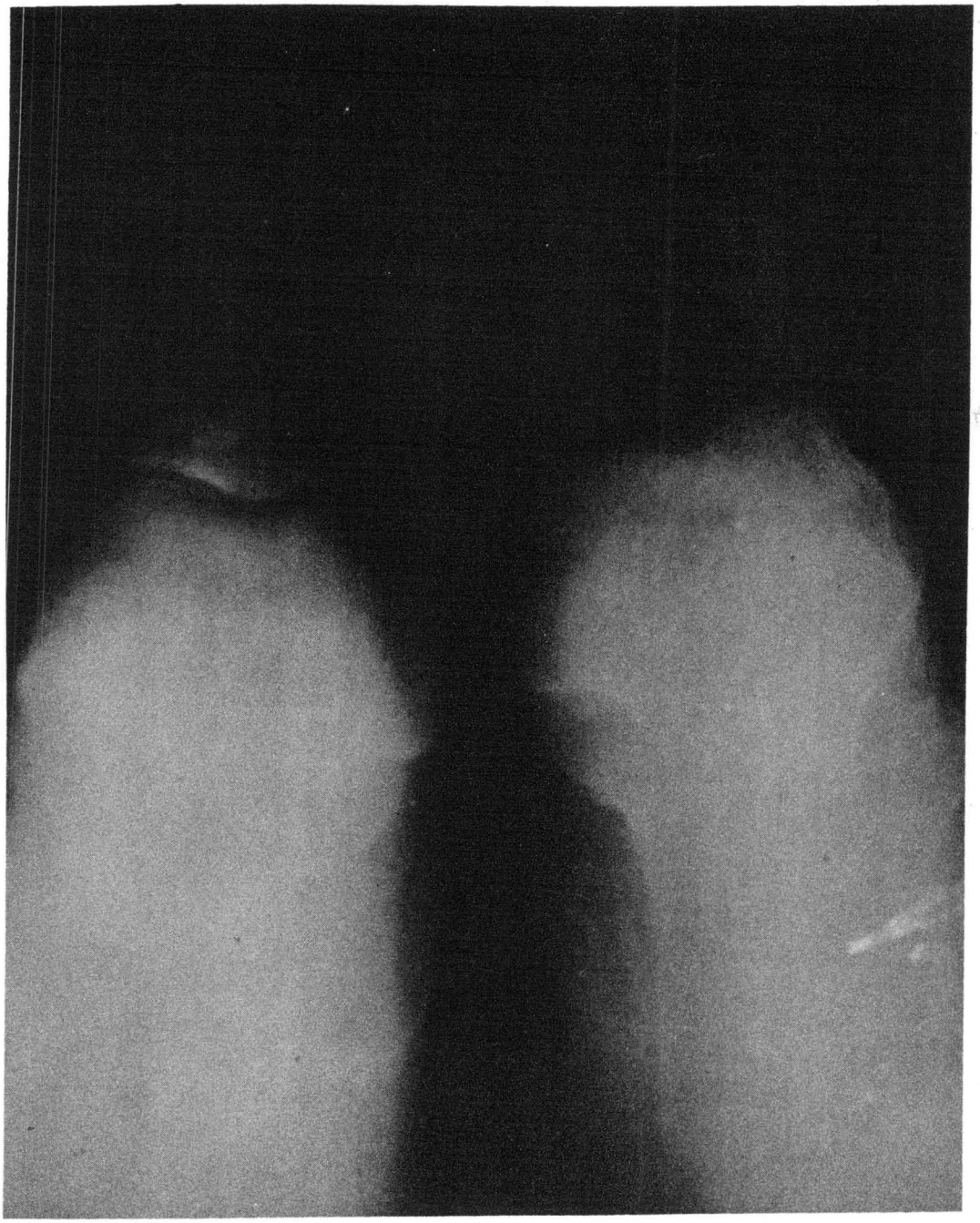

Fig. 8 — Radiografia

Fig. 9 — Noventa dias

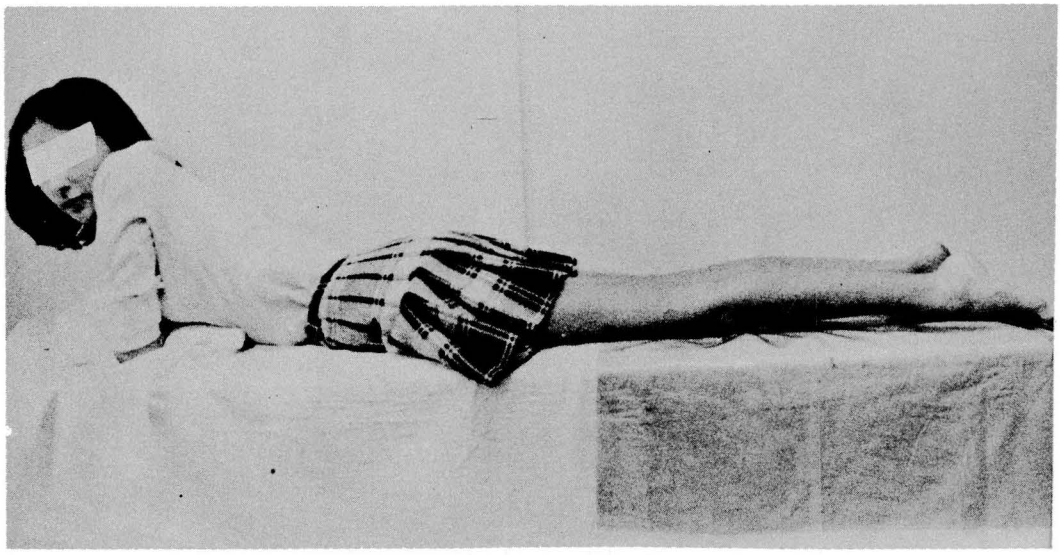

Fig. 10 — Noventa dias

Fig. 11 — Noventa dias

RESUMO

Os autores apresentam um caso de fratura osteocondral da patela, no qual foi indicada a patelectomia. Discute-se o mecanismo de produção de tais fraturas, sua identificação radiológica e terapêutica, optando-se pela retirada da rótula pela dificuldade de fixação do fragmento destacado.

SUMMARY

The authors report a case of osteaochondral fracture of the patella in which they oerformed a patellectomy. They discuss the mechanism of the fracture, the details of the radiologic examination and the choice of the patellectomy in reason of the difficulty of fixation of the fragments.

BIBLIOGRAFIA

1. AHSTROM, JAMES P. — Osteochondral Fractures in the Knee Joint Associated with Hipermobility and Dislocation of the Patella. Report of Eighteen Cases. J. Bone and Joint Surg., 47-A: 1491-1502, Dez. 1965.
2. AICHROTH, PAUL — Osteochondral Fractures and Their Relationship to Osteochondritis Dissecans of the Knee. J. Bone and Joint Surg. 53-B: 448-454, Aug. 1971.
3. BLUNDEN, REX — Recurrent Dislocation of Patella. New Zealand Proceedings. J. Bone and Joint Surg. 35-B: 507-708 Aug. 1953.
4. COLEMAN, H. M. — Recurrent Osteochondral Fractures of the Patella. J. Bone and Joint Surg, 46-B: 153-157, Fev. 1948.
5. KENNEDY, JOHN C. — Grainger, R. Wayne and Mc Grow, Robert W. — Osteochondral Fractures of the Femoral Condyles. J. Bone and Joint Surg., 48-B: 436-440, Aug. 1966.
6. LINSCHEID, RONALD L. and BAHLIN, DAVID C. — Unusual Lessions of the Patella — J. Bone and Joint Surg., 48-A: 1359-1366, Out. 1966.
7. MAC NAB, JAN — Recurrent Dislocation of the Patella. J. Bone and Joint Surg., 34-A: 957-967, Out. 1952.
8. MAKIN, MYEE — Osteochondral Fractures of the Lateral Femoral Condyle. J. Bone and Joint Surg., 33-A: 262-264, Jan. 1951.
9. ROSENBERG, NORMAN J. — Osteochondral Fractures of the Lateral Femoral Condyle. J. Bone and Joint Surg., 46-A: 1013-1026, Jul. 1964.

FRATURA EXPOSTA NA TÍBIA

*F. S. GODINHO**

O objetivo no tratamento das fraturas é conseguir consolidação óssea dos fragmentos em boa posição e completa recuperação funcional do segmento lesado, no menor tempo possível. Quando se trata de fratura exposta da tíbia, torna-se cada vez mais difícil alcançar tal resultado devido à possibilidade de infecção pela contaminação da mesma.

Neste trabalho não é nossa intenção falar sobre choque, lesões associadas, profilaxia das infecções, piogênica, tetânica e gasosa, ou quanto cuidadoso deva ser o debridamento cirúrgico, mas sim, o tratamento — osteossintese — e plástica de partes moles, após "toilete".

No H.P.M.E.G. e no H.C.B.P. temos seguido como rotina, desde 1971, o método agora apresentado:

1 — Redução e fixação da fratura em aparelho por nós projetado e construído.

2 — Avaliação na ferida com exposição de tíbia da indicação de transposição anterior do músculo gêmeo interno e imediata enxertia de pele livre.

3 — Instilação e drenagem contínua de solução salino — detergente — antibiótico.

Vantagens do Método:

1 — Permite a manutenção da redução dos fragmentos ou a correção de desvios secundários (valgo, varo, anti e recurvatum), utilizando-se o princípio de fixação rígida com prótese metálica mínima, pinos de Steinman, de fácil execução.

2 — Deixa livre o joelho e tornozelo para movimentação ativa precoce.

3 — Higiene e inspeção fácil da ferida, evitando-se as freqüentes reinfecções encontradas nas janelas do aparelho gessado.

4 — Embora em dois casos tenhamos feito a transposição anterior do tendão do músculo gêmeo interno seguido de enxertia, com sucesso, o uso do aparelho não invalida o recurso do cirurgião plástico de fazer o "cross-leg" ou "tubos", pois deixa o joelho livre. Alternativa já executada em dois pacientes.

TÉCNICA

1 — Os pacientes são colocados em mesa ortopédica, submetido ao debridamento, redução dos fragmentos, fixação com pregos de Steinman, no mínimo de cinco, tendo o aparelho oito opções, sempre paralelos, usando-se um "guia". Adaptação e conexão ao aparelho.

2 — Controle radiográfico da redução obtida.

3 — Instilação — drenagem contínua com Soro Fisiológico, Tergentol 20 ml Penicilina cristalina G potássica 5 milhõs U.I., pelo prazo mínimo de 3 dias.

4 — Avaliação do fechamento da ferida evitando-se tensão demasiada que será agravada pelo edema pós-traumático. Se houver perda substancial de pele expondo o fóco de fratura não temos dúvidas em recorrer a transposição anterior imediata do tendão do músculo gêmeo interno para a face anterior da tíbia, seguindo-se o detalhe técnico de conservar a aponeurose que cobre o músculo, suturando-se sob os bordos da ferida e fixando o coto de tendão na face ântero lateral da perna com ponto de colchoeiro, evitando-se angulações na mudança de direção que possam comprometer a circulação muscular. Somente após esta sutura retiraremos a aponeurose para evitar a retração muscular e colocamos enxerto de pele livre.

** Chefe do Serviço de Ortopedia e Traumatologia do Hospital da Polícia Militar do E. GB; Chefe de Ortopedia e Traumatologia do Hospital de Clínicas Brasil-Portugal S/A.*

5 — Após 4 semanas de tratamento colocamos o paciente em bota gessada com salto, incluindo os pinos de Steinaman para dambulação.

Em torno da 12.ª semana, quando já existe calo, começamos a retirada dos pinos se julgamos conveniente para o caso.

Este Método foi aplicado em dez pacientes, tratados em nossos serviços, tendo sido por nós considerada vantajoso sobre os métodos usuais, tração, redução bipolar ou simples aparelhos gessados.

RESUMO

O autor apresenta seu método pessoal no tratamento das fraturas expostas da tíbia, demonstrando a utilização de aparelhagem própria, projetada por ele, para esta fratura.

SUMMARY

The author presents a personal method of treatment of compound fracture of the tibia, based in the use of an apparatus of external fixation with multiple Steinmann pins.

BIBLIOGRAFIA

1. MULLER, M.E.: Technique of Internal Fixation of Fractures, Berlin, 1963.
2. CAMPBELL'S OPERATIVE ORTHOPAEDICS: Fourth Edition, 1963.



Fig. 1 — Fotografia do modelo do aparelho mostrando a fixação obtida com oito opções de pregos de Steinman.

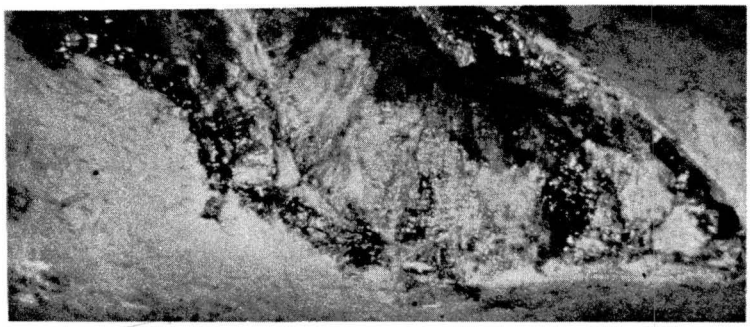

Fig. 2 — Fotografia do aspecto músculo gêmeo interno após transposição anterior, antes de enxertia.

A RADICULOGRAFIA NO ESTUDO DAS HÉRNIAS DISCAIS LOMBARES

GERSON MAURO S. LUCCI *

INTRODUÇÃO

Um processo patológico ao nível da coluna lombar, manifesta-se constantemente sob um ponto de vista subjetivo com sintoma fundamental: a dor localizada, ou às vezes irradiada para um ou ambos membros inferiores.

Baseado nas características clínicas e topográficas dos sintomas e, eventualmente, com observação neuroelétrica ou radiográfica de rotina, pode-se, em um certo número de casos, formular um diagnóstico adequado. Entretanto, em certo percentual de pacientes que apresentam lombralgia simples ou com síndrome lombociatálgica atípica, a sintomatologia clínica, o exame radiográfico simples e o exame neuroelétrico não são suficientes para estabelecer um diagnóstico exato da natureza e da localização da lesão.

Com o propósito de resolver tais problemas de diagnóstico, usamos o método de exame complementar: a radioculografia com uma solução hidrossolúvel de iocarmato de metilglucamina à 60% Dimer X.

Devido a falta de sintomatologia neurológica na lombalgia simples, torna-se impossível, clínica e radiologicamente, nas lesões discais, estabelecer a sede da hérnia responsável pela sintomatologia, através deste exame complementar — a radiculografia — conseguimos precisar com segurança quase absoluta o nível e a morfologia da hérnia discal.

Na lombociatalgia o aspecto clínico mais importante não é a dor intensidade, mas a topografia de sua distribuição periférica. A dor irradiada ao longo de um território radicular é bastante para um diagnóstico clínico de possibilidade, mas só se consegue o diagnóstico de certeza mediante de certos sinais obtidos no exame clínico:

1 — Rigidez da musculatura lombar.
2 — Eventual escoliose antálgica.
3 — Diminuição e assimetria dos reflexos tendinosos.
4 — Deficit motor e sensitivo periférico.
5 — Positividade de algumas manobras semiológicas (Lassegue, Wasserman, etc.).
6 — Resposta positiva ante variações de pressões liquóricas.

O quadro clínico bem definido proporciona o diagnóstico de certeza mas há formas nas quais, clinicamente, torna-se difícil precisar a natureza e o nível da lesão, seja pela incompleta distribuição topográfica da dor, seja por deficit de elemento seguro no exame de reflexos tendinosos e, devido ainda, à ausência de modificações em sensibilidade e motricidade.

Também na síndrome lombociatálgica pluriradicular, naquelas bilaterais ou nas acompanhadas de dissociação albuminocitológica do liquor, encontra-se a solução diagnóstica na radiculografia, que tem a possibilidade de indicar não somente o nível, mas de oferecer um elemento útil para um eventual diagnóstico diferencial entre hérnia de disco e lesão de outra natureza.

* *(RJ-R2 — 1971/72) no Departamento de Ortopedia e Traumatologia da Faculdade Federal do Rio de Janeiro no Serviço do Hospital Estadual Miguel Couto (Serviço do Prof. J. A. da Nova Monteiro) dezembro — 1972.*

Alguns autores têm na radiculografia um exame complementar, só o usando quando o exame clínico, radiográfico e neuroelétrico não puderam estabelecer o diagnóstico.

Nós, no Departamento de Ortopedia e Traumatologia da Faculdade de Medicina da Universidade Federal do Rio de Janeiro, Secção do Hospital Estadual Miguel Couto, Serviço do Professor Nova Monteiro, executamos a radiculografia sistematicamente, mesmo após um resultado de exame clínico característicamente positivo, visto que ela nos aponta, de modo absoluto, a posição exata e a morfologia da hérnia discal.

É lógico que não se pode dispensar o exame radiográfico simples para identificar lesões patológicas de várias naturezas do esqueleto que apresentam certas síndromes lombálgicas ou lombociatálgicas. A presença de uma lesão esquelética não exclui a possibilidade da radiculografia que pode complementar a suposição diagnóstica dando mais segura informação. Cumpre-nos salientar, no entanto, que um exame radiográfico simples do segmento lombar deve ser a primeira medida a ser tomada, em um paciente que sofra lombalgia e lombociatalgia.

Resta-nos ainda comentar que não estamos, ao apresentar este trabalho, relegando a utilidade e validez do exame neuroelétrico. No entanto, damos enfase à radiculografia, visto que o exame neuroelétrico raramente encontra, em nosso meio, material técnico e humano para sua perfeita realização.

Nosso trabalho cuja documentação está contida nas páginas seguintes foi realizado nos pacientes do Ambulatório de Lombalgia no Departamento de Ortopedia e Traumatologia da Faculdade de Medicina da Universidade Federal do Rio de Janeiro, Seção do Hospital Estadual Miguel Couto (Serviço do Professor Nova Monteiro) e nele queremos demonstrar a utilidade da radiculografia com o contraste por nós usado (DIMER X) como método de investigação no estudo da patologia do disco lombar e também, para o estudo de algum processo patológico epi ou intradural. Na nossa estatística em todos os casos de hérnia de disco radiculograficamente positivos tivemos confirmação cirúrgica.

RESUMO HISTÓRICO SOB OS MÉTODOS MIELOGRÁFICOS

O Colargolo foi o meio de contraste usado na primeira mielografia realizada em 1912 por Krause e Simons. Tratava-se de uma substância que os autores abandonaram devido sua ação irritativa sobre a meninge.

Damdy e Bingel respectivamente em 1912 e 1921 exploram o espaço subaracnóide mediante injeção de ar com ótimo resultado. Wideroe (1921) mediante a pneumomielografia diagnosticou com exatidão um tumor extra medular que na intervenção cirúrgica resultou ser um meningioma.

Na mesma época houve a descoberta do óleo iodado. Foi de fato com Lipiodol (monoiodo a 40%), usado pela primeira vez por J. A. Sicard e J. Forestier em 1922, que a mielografia tornou-se um exame de rotina no diagnóstico da patologia intra-raqueana. O Lipiodol foi unanimente aceito e o seu uso rapidamente difundido e por muito tempo representou o único meio de contraste para a mielografia.

A partir de 1930, entretanto, começaram a aparecer na literatura trabalhos que denunciavam diversas complicações com o uso do Lipiodol: de reações passageiras de irritações meningeias a casos mortais. Mais comumente tratava-se de radiculite ou deficit radicular, distúrbios da esfera sexual, distúrbios esfinctéricos, raquialgia sacral com parestesia, distúrbios da sensibilidade como parestesias radiculares, manifestações paralíticas intestinais, etc. (Fumarola G., Enderle C. 1932); Heguenal J. 1936; Garland 1940; Kristiansen 1942; Johansen A. H. 1943: Spengel L. J. 1963, etc). Tais manifestações eram, sobretudo, por uma ação direta e irritativa sobre a meninge e sobre a estrutura nervosa pelo óleo iodado, fenômenos reativos que se estabilizavam pela presença do meio de contraste no saco dural. Tentaram-se várias técnicas para remover a substância isolada no fim do exame, mas com poucos resultados. Depois disso propôs-se um meio de contraste com concentrações de iodo mais baixa: Discolipiodol e Pantopac. Mesmo com esses líquidos, embora mais raramente, houve alguma complicação como por exemplo a embolia pulmonar.

Todavia, o Pantopac é ainda largamente usado nos EUA e na Inglaterra.

Mas a verdadeira inovação técnica da mielografia iodada foi introduzida por ARNELL S., que usou como meio de contraste uma substância iodada, hidrossolúvel o monoiodo metanosulfonato de sodio a 20% (ABRODIL) de fácil reabsorção e eliminação renal. Em 1931 o autor em colaboração com LINDSTRON F. afirmava ser o contraste bem tolerado pelo organismo com a sensação dolorosa mais ou menos aguda observada durante e após a injeção subaracnóidea.

Em 1944 Arnell apresentava uma modificação técnica que consistia em uma ligeira anestesia endoraquídea praticada antes de injetar o contraste, o que tornava o exame indolor.

O método de Arnell encontrou grandes adeptos e tem sido aplicado especialmente nos países escandinavos. Vários autores comunicam sua casuística colocando em evidência a tolerância ao método e clareza da imagem radiológica. São raros os relatos de complicação com, o uso de Metiodal. Os mais comuns são de manifestações álgicas e parestesias transitorias.

Em 1963 Zeitler E. apresentou um novo meio de contraste que pode ser empregado sem anestesia, a substância SH 617 L.

O Metiodal contrasta com nitidez o trajeto intradural da raiz.

Deve-se sublinhar o fato de que em alguns anos diversos autores têm usado no estudo das lesões discais a penumomielografia obtendo bom resultado. Entretanto, no confronto com o meio de contraste DIMER X, a pneumomielografia lombar apresenta qualidade nitidamente inferior sendo parcialmente abandonado e usado em restrito número de pacientes com indicações precisas.

INDICAÇÃO DA RADICULOGRAFIA

Em um quadro de Lombalgia sem irradiação ou com fenômeno lombociatálgico atípico nos quais com exames clínicos, radiográficos, neuroelétricos não se consegue formar um diagnóstico seguro do tipo e nível da lesão a radiculografia encontra sua exata indicação.

Na forma de lombalgia simples a indicação do DIMER X deve ser analizada sob o aspecto clínico, a característica da evolução da síndrome lombar e mais precisamente:

1 — Na forma recidivante em um paciente jovem ou de meia idade num aparecimento agudo sem causa aparente ou seguida de um trauma e rebelde a qualquer tratamento médico, ortopédico ou fisioterápico.

2 — Na forma recidivante caracterizada por uma maior ou menor limitação da movimentação lombar com ou sem desvio da coluna principalmente com sintomatologia dolorosa aumentada às variações de pressões do liquor.

3 — Em toda forma de lombalgia com irradiação dolorosa para a região glútea de um ou de ambos os lados.

Na forma lombociatálgica é sabido que a indicação da radiculografia deve ser feita quando:

1 — Não exista uma distribuição radicular típica, semiologicamente bem definida.
2 — Na forma puramente irritativa.
3 — Na forma pluriradicular.
4 — Na forma alternante.
5 — Na forma bilateral.
6 — Na síndrome discal recidivante.
7 — Na forma com dissociação albuminocitológica.
8 — Na síndrome radicular relacionada com certa lesão do segmento lombar demonstrável radiologicamente (espondilolistese, Paget, etc).
9 — Na síndrome radicular com suspeição clínica ou radiográfica de neoplasia primitiva ou metastática, epidural ou lombar.

No nosso Serviço, entretanto, a radiculografia está indicada não somente nos casos dos itens anteriores, mas, em todos aqueles que haja suspeição de discopatiamesmo com os exames clínicos e radiológicos característicamente positivos.

Basicamente a radiculografia serve para:

Nos casos típicos — clínica e neuroeletricamente — CONFIRMAR.

Nos casos atípicos e duvidosos — ESCLARECER.

TÉCNICA, EXECUÇÃO DA RADICULOGRAFIA

a) preparação do doente.
b) Anestesia.
c) a execução da radiculografia.
d) Erro de Técnica.
e) Complicação.

Para um bom resultado do exame e reduzir ao mínimo a possibilidade complicação é absolutamente necessário a que a radiculografia seja realizada com técnica rigorosamente exata.

Quanto ao nível em que deve ser feita, indicamos o espaço L3 L4 como o de eleição. Somente em casos especiais indica-se espaço mais elevado e acrescentamos que assim foram realizadas não trouxeram qualquer alteração para o paciente.

A) Preparação do doente.

Previamente explicamos ao paciente o que se busca no exame e como o mesmo será executado. Este procedimento faz com que ele se sinta mais confiante e de maior colaboração. Evitamos ao máximo a sedação só o fazendo naqueles que se apresentam muito ansiosos.

B) Anestesia

Ao contrário de outros autores, que principalmente com Metiodal, não usamos anestesia intraraquídea visto que o contraste por nós usado não apresenta qualquer irritação meningea e queixa alguma nem reação dolorosa de qualquer espécie foram relatadas pelos pacientes.

C) A execução da radiculografia

Colocamos o paciente sentado com o tronco em ligeira flexão; fazemos a assepsia na região lombar com mertiolate e após uma infiltração na pele e tecido celular subcutâneo com Novocaína (3cc) realizamos a punção ao nível do espaço eleito (L3 L4) e após a certeza da agulha no espaço subdural injetamos o meio de contraste DIMER X (5cc) sem retirar liquor. Imediatamente retira-se a agulha, coloca-se o paciente na mesa de RX e bate-se a primeira chapa em lateral D; lateral E; anteroposterior; oblíqua D. e E. todas em pé, seguindo a técnica de WORINGER e COL modificada. Torna-se indispensável que as radiografias sejam obtidas o mais rapidamente possível devido a facilidade de reabsorção do meio de contraste. Lembramos ainda que no momento de disparar o raio o paciente deve manter-se imóvel e em apnéia.

Findo o exame o paciente deve permanecer semi-sentado ou de pé durante duas horas.

D) Erro de técnica

O mais freqüente e importante erro de técnica é a injeção do meio de contraste no espaço epidural. Tal erro pode acontecer durante a manobra de introdução da agulha quando sentimos que ela está totalmente no espaço subdural, e no entanto, metade do bisel encontra-se naquele espaço e a outra metade no espaço epidural. (Fig. 1).

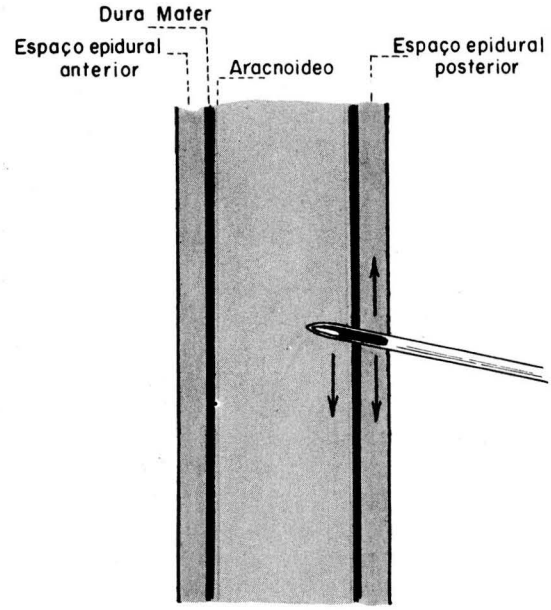

Fig. 1: A figura mostra erro de técnica em que o bisel da agulha está metade no espaço subdural e metade no epidural.

A imagem obtida, (2 filetes de contraste anterior e posterior, no perfil) não oferece um resultado capaz de servir para qualquer elucidação diagnóstica.

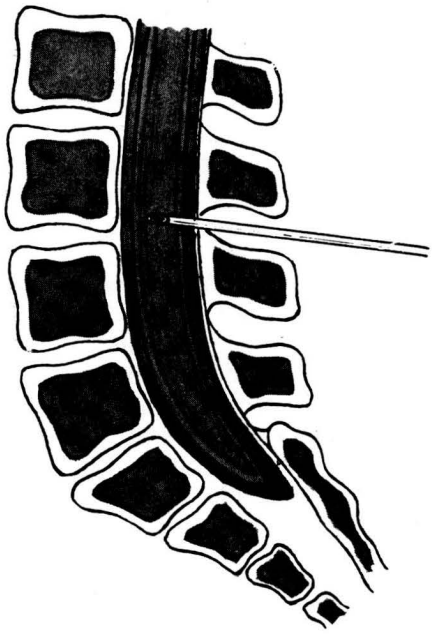

Para que tal não ocorra, deve-se observar que, uma vez conseguida a punção lombar, a gota de liquor venha em facilidade e não com dificuldade; também que o exame seja feito de maneira tal delicada, que não provoque avanço ou retrocesso da agulha e que esta ao ser escolhida, seja de bisel curto, o que em muito ajuda evitar o erro.

Caso não se tenha certeza da localização da agulha deve-se começar nova punção em outro nível.

E) Complicações

O meio de contraste só poderá ser injetado quando a ponta da agulha estiver com certeza no espaço subdural. (Fig. 2).

Conforme já descrito ao resumo histórico, outros contrastes produziram reações as mais variadas desde irritação meningea simples à morte. Conosco, entretanto, com o uso do meio de contraste DIMER X em 25 casos, não houve qualquer complicação ou efeitos colaterais imediatamente ao exame ou à longo prazo.

Fig. 2: A figura mostra a correta posição da agulha no espaço aracnoideo.

DIAGNÓSTICO NA RADICULOGRAFIA

I — Radiculografia normal.

Diz-se que uma radiculografia é normal quando nas diversas projeções não se observa ao nível dos espaços discais lombares nenhuma deformicidade na coluna de contraste nem assimetria no trajeto das diversas raizes.

I.a). Projeção Lateral D. e E.

O meio contrastado em condições normais reproduz fielmente a forma do saco dural. Devido a sua característica de líquido isobárico cai, tende a assumir maior concentração na parte inferior do saco dural, onde aparece mais contrastado em relação à radioopacidade ao nível do primeiro metâmero lombar.

Na ausência de protusão discal a radiculografia em projeção lateral mostra um trajeto retilíneo ou apenas sinuoso da parede

meningea anterior ao nível do espaço discal. Se a morfologia da vértebra lombar caracteriza-se por uma certa acentuação da concavidade da sua face posterior o espaço epidural anterior aparecerá mais amplo ao nível do corpo e mais estreito ao nível do disco onde o bordo anterior da coluna de contraste tende assumir um aspecto ligeiramente mais sinuoso.

A flexibilidade do limite anterior da coluna contrastada pode ser bem evidente em pessoas jovens e de meia idade. Tal aspecto é normal e a mínima protusão do anel fibroso ao nível dos espaços intervertebrais é determinado pela elasticidade do disco nesta idade. Tal elasticidade e variações dinâmicas fisiológicas são em geral bem evidenciadas na projeção lateral em hiperflexão e hiperextensão do tronco.

A passagem lombo-sacra pode apresentar numerosas variações e anomalias (Kohler, Bucher). Na interpretação de uma radiculografia, principalmente em perfil, podemos observar situações não normais que devemos estudar com atenção na leitura do contraste. Interessa-nos particularmente, aqui as variações do ângulo lombo — sacro. Em condições normais no indivíduo adulto o ângulo formado entre L5 e S1 varia entre 140ª e 145°. Mas, podemos encontrar variações de tais valores para mais ou para menos. Neste último caso, o ângulo lombo-sacro tende a tornar-se reto caracterizando a situação anatômica que Scherb denominou "Sacro-Acutum"

É claro que, nestas condições, a exploração radiográfica do espaço intervertebral torna-se mais difícil e menos clara. Só podemos em geral evidenciar no sacro-acutum grandes protusões discais L5 S1 enquanto graus menores de lesões discais podem passar inobserváveis. Por outro lado, a experiência mostra que a hérnia discal entre L5 S1 é mais rara em pacientes com sacro-acutum. (Fig. 3).

Outro aspecto em que devemos ter atenção para interpretação correta da radiculografia é o diferente comprimento do segmento terminal do saco dural aumentado mais ou menos o espaço entre a imagem radiculográfia e a parede posterior do canal raquídeo. Isto pode tornar difícil a precisão de fenômenos patológicos do último espaço lombar. Normalmente o estreitamento, da parte terminal inicia-se ao nível do espaço L5 S1 para terminar entre S2 S3. Neste caso a parede dural fica mais próxima do espaço intersomático e as situações normais e patológicas são facilmente reveladas na radiculografia. Mas, quando o saco meningeo é mais curto, o seu estreitamento inicia-se mais alto que L5 S1 e à este nível a face anterior dural é muito posterior. Assim, o espaço epidural maior que o normal, impede a interpretação mais correta radiculograficamente do último disco lombar.

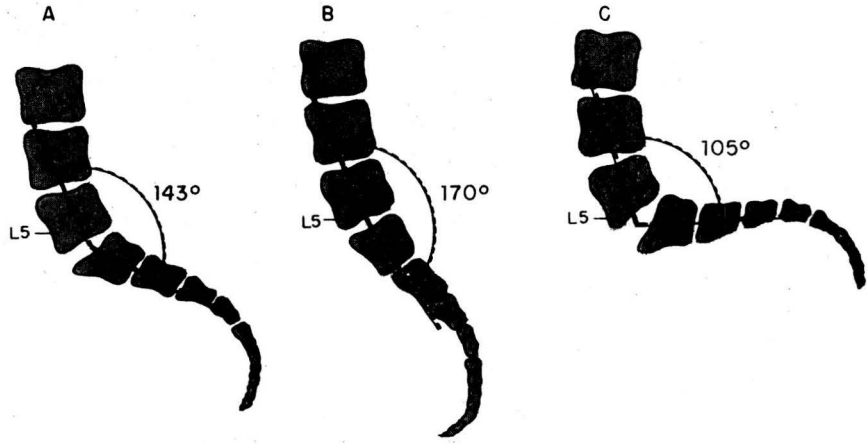

Fig. 3: Os desenhos mostram diversas possibilidades de angulação lombosacra. A — Normal; B — Ângulo lombo-sacra acentuado, C — Ângulo diminuido (sacro acutum)

Devemos, pois, ter atenção e não fazer diagnóstico de hérnia discal nos pacientes que apresentam alargamento do espaço epidural ao nível de L5 S1 devido a presença de saco dural mais curto.

I.b). Projeção em Anteroposterior

Na posição AP o dado mais característico é fornecido pelo relevo indireto do desenho da raiz que pode ser seguida no seu real trajeto, primeiramente vertical, indo simetricamente oblíqua até a lateral quando a raiz se aproxima do respectivo buraco de conjugação.

Em particular as raízes L4 e L5 na última parte de seus trajetos tornam mais estreita a relação de vizinhança com a fasceta articular do respectivo corpo vertebral, no confronto com a primeira raiz sacral. A 4.ª raiz lombar emerge abaixo do disco L3 L4, enquanto L5 surge exatamente ao nível do disco L4 L5; radiculograficamente a emergência de S1 vem ao nível do bordo superior do disco L5 S1

Nem sempre é possível obter radiculografias bem contrastada para poder reconhecer claramente as totais estruturas e a exata topografia radicular descrita, mas, se o exame é feito com técnica rigorosa, quase sempre se obtém imagem do trajeto radicular bem delineado podendo-se precisar pré-operatoriamente a relação existente entre eventual lesão discal e a raiz.

Relembramos ainda que alguns fatores podem prejudicar um bom resultado do exame na projeção anteroposterior, principalmente o estado de contratura antálgica assimétrica do paciente. E o aspecto radiculográfico obtido em posição AP na escoliose é de difícil e imprecisa avaliação. (Fig. 4).

I.c). Projeção Oblíqua D. e F.

O papel principal da posição oblíqua é a visualização indireta do trajeto da raiz. Nesta projeção mais que no AP o trajeto radicular aparece com nitidez.

A incidência é de 45° à D. e E. Tal angulação é a melhor para determinar que

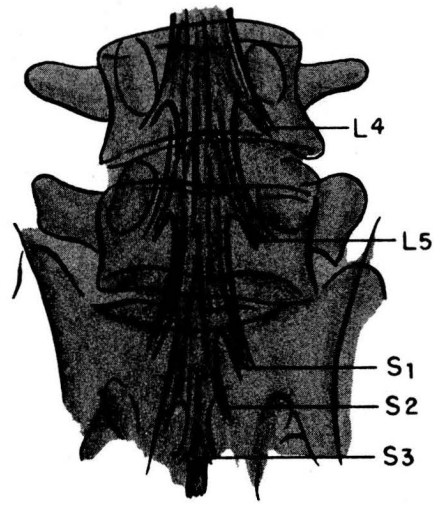

Fig. 4: Imagem radiculográfica normal mostrando os trajetos radiculares de L4 a S3
L4 L5 S1 S2 S3

lesão discal lateralizada produz modificação de importância variável no trajeto da raiz.

Na projeção oblíqua, feita com técnica exata, obtem-se, com a mesma nitidez, o trajeto das duas últimas raízes lombares. O mais difícil é a visualização do trajeto L2 e L3. Entretanto, as projeções laterais são quase suficientes para visualizar uma eventual lesão discal.

Devemos lembrar no entanto que uma projeção oblíqua pode aparecer negativa em caso de hérnia discal positiva em projeção lateral e vice-versa.

Por outro lado, voltamos a insistir na necessidade de avaliar em conjunto as cinco incidências (AP; Perfil; Oblíqua D. e E.), para se obter um seguro diagnóstico e indicar a conduta terapêutica. (Fig. 5).

II — Aspecto patológico da radiculografia

Podemos dizer ser uma radiculografia patológica, quando em um ou mais níveis observa-se pelo menos um dos três fenômenos fundamentais: uma significativa reentrância na face anterior da coluna contrastada em projeção lateral; uma interrupção ou mais comumente uma modificação significativa do trajeto radicular da projeção oblíqua ou em antero posteior; uma amputação parcial ou total na coluna contrastada (bloqueio parcial ou total).

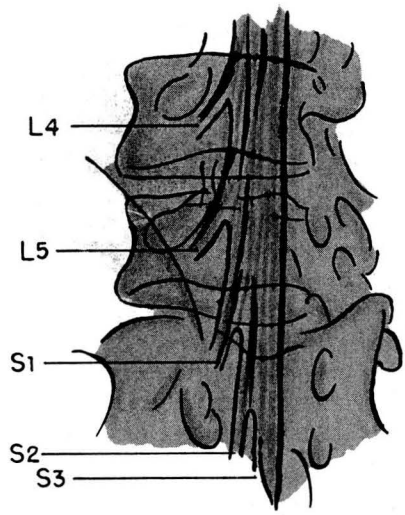

Fig. 5: Imagem radicular normal em projeção oblíqua, O-D-Nítidos os trajetos radiculares de: L4 - L5 - S1 - S2 - S3.

Assim, vimos que várias manifestações patológicas podem ser acusadas na radiculografia: de protusões simples a bloqueios totais.

II.a) *Protusões Simples.*

Definimos como protusão discal simples de significado patológico, todas aquelas lesões discais que à radicilografia aparecem modificando em um os vários níveis o limite anterior da dura, desenhando reentrâncias mais pronunciadas que vimos aquelas módicas sinuosidades que vimos constituir ao nível da margem posterior do disco um aspecto normal.

Nem sempre o resultado positivo neste caso deve fazer levar a uma indicação cirúrgica. Tal indicação deve ser feita em qualquer caso, na base de acurado exame clínico do paciente sua anamnese e valorização dos fenômenos objetivos e subjetivos.

II.al) *Protusão Simples em L4 L5 e S1.*

Quando se trata de uma simples protusão discal o desvio da dura meninge assume na radiculografia a forma de uma discreta reentrância curvilínea que ao nível do penúltimo espaço lombar interrompe a regularidade do desenho do saco dural, que normalmente é retilíneo e tangente ao disco L4 e L5.

Maior a protusão discal mais nítido aparece a compreensão da coluna de contraste.

No caso de protusão discal simples a lesão é observada somente nas projeções laterais porque a protusão discal neste caso não chega a interessar a raiz, não modificando assim seu desenho e AP e Oblíqua.

A protusão discal pode ser simétrica nas duas laterais D. e E. ou ser mais evidente em uma projeção. Tal fato deve-se ter em conta numa eventual intervenção cirúrgica no caso de lombalgia simples e mediana para decidir sobre que lado se deve operar.

A imagem de compressão pode ser exatamente localizada em relação ao disco ou pode ser ligeiramente acima ou mais abaixo em relação à direção que prevaleceu na saída do tecido discal. (Fig. 6).

II.a2) *Protusão Simples Múltiplas.*

Protusões simples múltiplas radiograficamente demonstráveis ao nível lombar, observam-se de modo freqüente em pessoas idosas com modificações artrósicas mais ou menos acentuadas.

IIb) *Hérnia Discal Protusa e Expulsa.*

Devemos diagnosticar hérnia discal em relação a radiculografia quando uma ou mais projeções na coluna de contraste mostra modificações nítidas, claras e importantes em relação ao aspecto normal.

Hérnia Discal L4 L5.

Os 4.º e 5.º espaços lombares representam, como é sabido, o lugar mais freqüente de protusão discal posterior.

No caso de hérnia discal em projeção é nítida a reentrância do saco dural. Quando a hérnia está ainda contida pelo ligamento longitudinal posterior o limite anterior da coluna de contraste em relação ao anel é em geral regular e contínuo. Quando, ao contrário, a hérnia é expulsa o limite do anel aparece em projeção lateral irregular e descontínuo.

Como já havíamos esquematicamente descrito são mais fáceis e seguras as observações em projeção lateral ao nível do 4.° espaço lombar. Mas, por motivos, já vistos, a lesão L5 S1 é de mais difícil exploração radiculográfica e somente se a hérnia for bastante volumosa a imagem de contraste de perfil não deixa qualquer dúvida.

Grande importância no estudo dos últimos espaços lombares têm as projeções oblíquas e AP que evidenciam, sobretudo, a modificação da forma e volume do trajeto radicular.

Frequentemente acontece que, em certos números de casos, a projeção lateral apareça normal e que na oblíqua apresenta uma segura presença de hérnia discal e vice-versa.

Para que uma imagem do trajeto radicular de L5 S1 se apresente modificada e necessário que a hérnia seja mais lateralizada e bastante volumosa para comprimir ao mesmo tempo o saco dural na sua porção anterolateral e ramificação correspondente. pode assumir vários aspectos: ora se trata de um alongamento do trajeto radicular de um lado (expressão em geral de edema da raiz), ora se observa um quadro característico: amputação radicular que se refere a falta de visualização do meio de contraste devido a um grande estreitamento da raiz comprimida pela hérnia, no qual o trajeto radicular interrmpe-se bruscamente como se tivesse amputado.

Particularmente ao nível de L4 L5 a amputação apresenta uma diminuição de quantidade variável na coluna de contraste e a angulação de uma ou mais raízes; o trajeto ibtradural destas últimas não aparece mais retilíneo mas nitidamente angulado pela compressão exercida pela fragmento discal expulso. Trata-se, pois, quase sempre de hérnia expulsa e de grande volume.

É ainda evidente que uma grande hérnia discal lateralizada ao nível de L4 L5 pode interromper o desenho radiculográfico de L5 e do mesmo modo, modificar o trajeto então vertical de S1 que decorre ligado a L5 quando ainda intradural.

Análoga atuação pode-se verificar na hérnia discal L5 S1: a raiz S1 pode aparecer interrompida e ao mesmo tempo desvio do trajeto de S2. Esta última evetualidade pode mais facilmente verificar-se no caso de saco dural curto porque, nesta condição, o espaço intercorrente entre as primeiras duas raízes sacrais no seu trajeto intradural é menor que o normal.

Esta demonstração de possibilidade de comprometimento de mais raízes no mesmo tempo por parte de uma hérnia dos últimos espaços lombares é de valor para a interpretação de síndromes clínicas lombociatálgicas com distribuição principalmente unirradicular, mas com presença de outros sintomas de topográfia incerta em territórios de outras raízes.

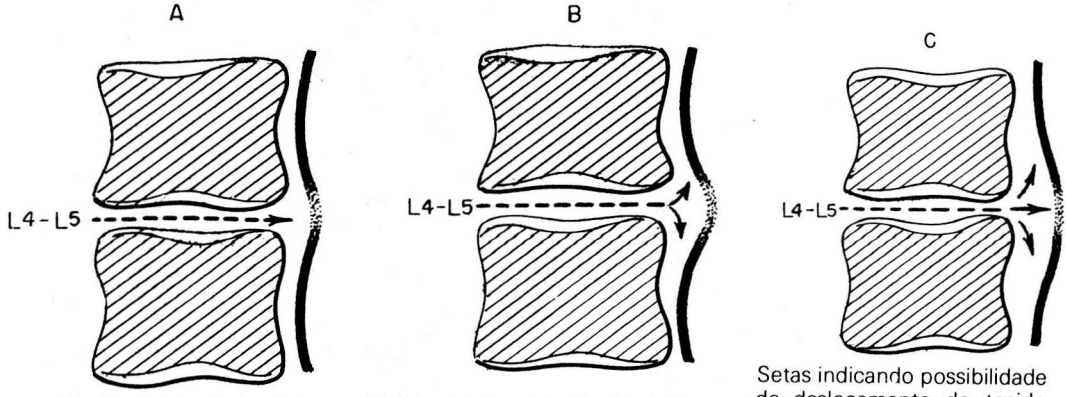

Profusão discal simples

Profusão em Hernia de Disco

Setas indicando possibilidade de deslocamento do tecido discal e a compressão da margem anterior da coluna contrastada.

Fig. 6:

IIc) *Hérnias Múltiplas.*

Já nos referimos que especialmente em pessoas jovens a coluna de contraste pode aparecer mais ou menos sinuosa ao nível dos espaços intersomáticos lombares, representando projeções fisiológicas do disco. Entretanto, se, encontrarmos acentuação radioculográfica de tais projeções, devemos interpretá-lsd como uma verdadeira condição patolgica, expressão de lesão discal em mais níveis. Esta condição pode representar o primeiro estágio evolutivo de uma verdadeira doença discal que em fase mais avançada pode tornar-se uma síndrome de hérnia discal múltipla, como se pode observar em casos de espondilartrose difusa.

É importante o achado, pois a radiculografia permite, nestes casos, uma segura indicação cirúrgica em dois ou mais espaços. Como exemplo temos casos com hérnia discal expulsa L4 L5 com ciatalgia típica de L5 onde a radiculografia demonstra uma hérnia protusa ainda contida pelo ligamento mais acima. A excisão cirúrgica de hérnia L4 L5 elimina a irradiação álgica periférica mas o paciente continua sofrer de lombalgia residual causada pela protusão de L3 L4.

Afirma-se assim que boa parte da lombalgia residual observada em pacientes operados por hérnia discal acha sua origem neste fato. Salvo casos excepcionais, a clínica, a radiografia e o exame neuroelétrico não são suficientes para mostrar a presença contemporânea de duas ou mais hérnias discais. Somente a radiculografia o pode fazer.

IID(*Bloqueio Parcial ou Ttotal pela Hérnia.*

A compressão do saco dural feita por uma hérnia discal pode obliterar parcial ou totalmente ambos espaços: intradurias e interradiculares, provocando um total ou parcial bloqueio a passagem do contraste com o significado radiológico de bloqueio radiculográfico total ou parcial. (Fig. 7).

Diagnóstico diferencial entre hérnia de disco e lesão de outra natureza

É bem sabido que as modalidades de protusões posteriores de uma hérnia de disco são muito variáveis. Daí a morfologia do aspecto radiculográfico nas hérnias discais ser de vez em vez diferente.

Entretanto, apesar de seu polimorfismo a imagem radiculográfica de hérnia é geralmente característica, e só, raramente, se impõe problema diagnóstico diferencial. Na prática são sobretudo certas lesões intra ou extradurais que podem fazer confusão com hérnia discal. Deve-se sublinhar que no cado de bloqueio radiculográfico a qualquer nível lombar e sobretudo a morfologia do desenho do bloqueio que permita o diagnóstico exato: na hérnia a imagem do bloqueio é característica, podemos dizer patognomônica: a forma de franjas mais ou menos irregulares ou no fim do desenho do tipo de "Parada Denteada" verticalmente.

Merece particular atenção no diagnóstico diferencial entre hérnia de disco e lesão epidural de outra natureza o eventual e mais ou menos extenso deslocamento posterior do trajeto da coluna de contraste visível na projeção lateral sob a forma de aumento curvilíneo amplo no espaço epidural anterior.

Maior o espaço entre parede anterior do canal vertebral e o limite anterior da coluna

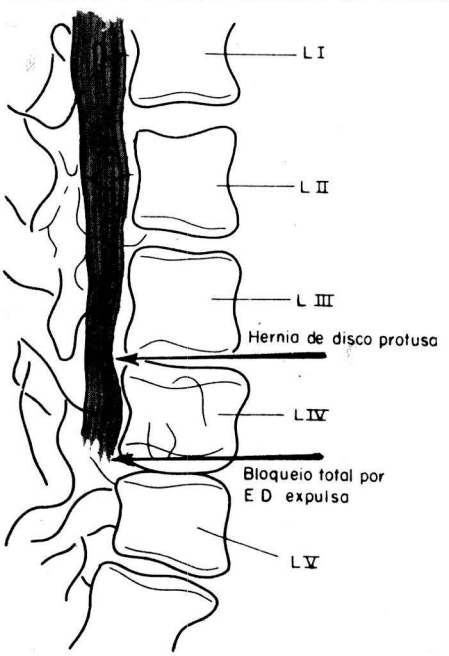

Fig. 7: Imagem tipica do Bloqueio total por HD com aspecto de franja entre L4-L5. Entre L3-L4 imagem de hérnia protusa.

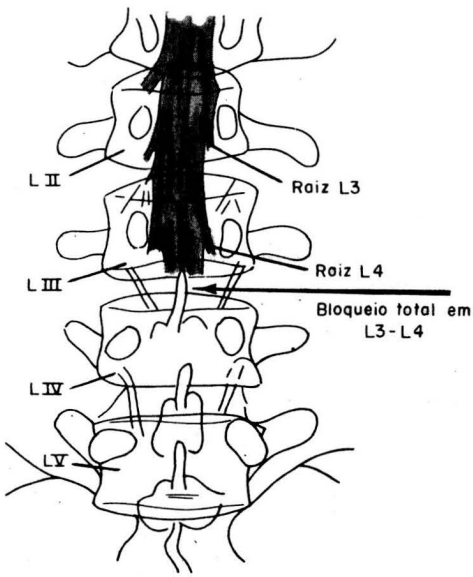

Fig. 8: O esquema mostra em projeção AP um bloqueio total com aspecto em franja entre L3-L4.

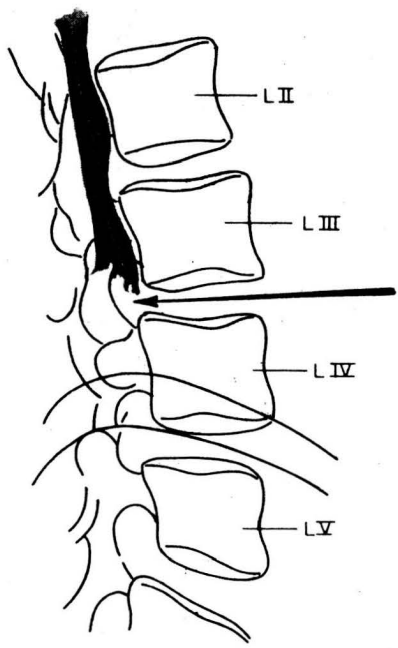

Fig. 9: O mesmo esquema anterior em projeção lateral.

contrastada, maior a possibilidade de uma lesão expansiva extradural.

O diagnóstico diferencial entre hérnia de disco e lesão de outra natureza, quando provoca suspeita em projeção de perfil pode ser melhor esclarecido na projeção oblíqua. O aspecto de "angulação" e amputação radicular é quase patognomônico de uma "Hérnia Discal". (Fig. 8 e 9).

CONCLUSÃO

Neste nosso trabalho, de 25 radiculografias, realizado com pacientes do Ambulatório de Lombalgia do Departamento de Ortopedia e Traumatologia da Faculdade de Medicina da Universidade Federal do Rio de Janeiro, Secção do Hospital Estadual Miguel Couto (Serv. do Prof. J. A. da Nova Monteiro) e com a imprescindível colaboração do Dr. Felicio Jahara do Departamento de Neuroradiologia do Hospital Miguel Couto, queremos demonstrar que o diagnóstico nas lombalgias simples e nas lombociatalgias atípicas, das lesões discais, têm na radiculografia com DIMER X o exame ideal.

É uma investigação do espaço subaracnóideo do segmento lombar que permite uma visualização do limite anterior do saco dural e dá destaque à imagem negativa no trajeto intradural da raiz.

Indicamos a Radiculografia com DIMER X como *imprescindível* nos casos em que os exames clínico, radiológico e neuroelétricos não oferecem diagnóstico exato do tipo e nível da suspeita lesão discal, assim, na lombalgia simples; lombociatalgia atípica e síndrome radicular lombar de difícil interpretação clínica.

Indicamo-la também, naqueles diagnósticos já feitos clinicamente, como ratificação, e precisar o nível exato e morfologia da lesão.

A radiculografia, por nós efetuada com DIMER X, deve ser feita com técnica precisa e escrupulosa.

Na falta de correspondência entre o exame clínico e aspecto radiculográfico da lesão discal, a indicação cirúrgica deve seguir o achado radiculográfico.

Vimos que a radiculográfia é um exame de fácil execução técnica, muito bem tolerada pelo paciente, sem qualquer perigo quando bem executada e projetada uma imagem clara e exata da lesão discal.

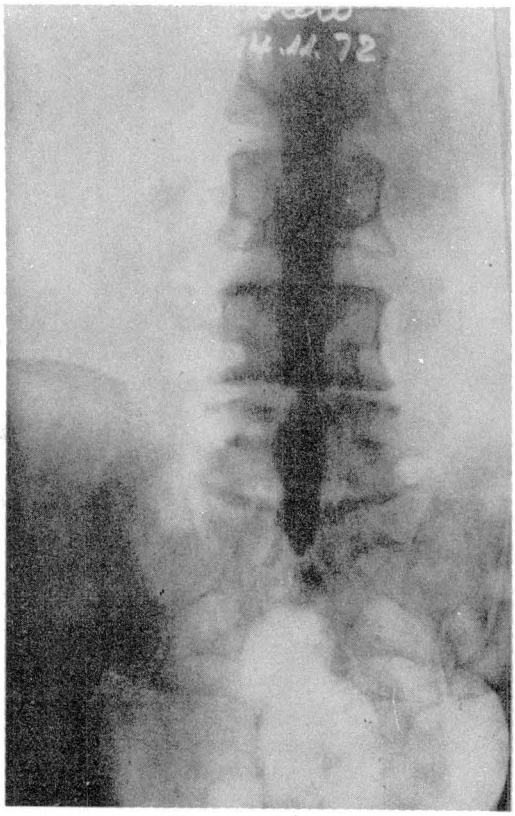

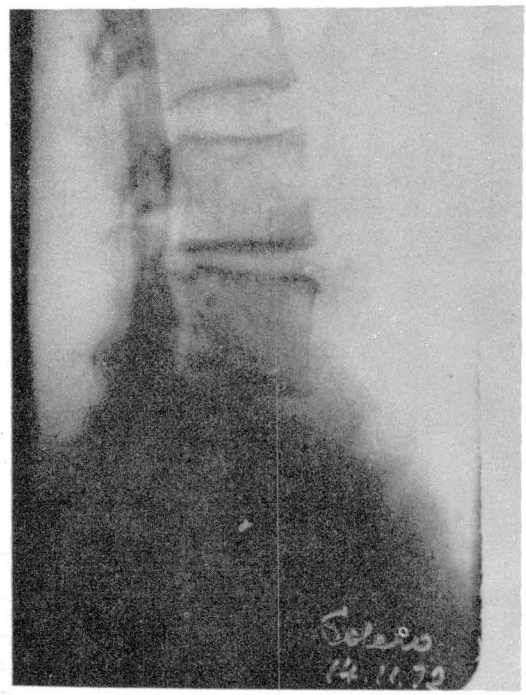

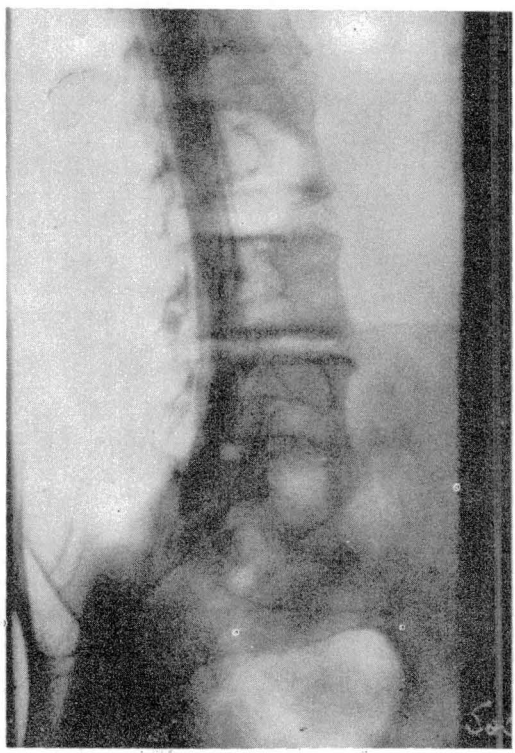

Fig. 10: Paciente C.S., 40 anos, apresentava lobociatalgia E há dois anos. Exame clínico constatou hérnia discal L4 L5. Radiculografia mostra em AP a presença de uma hérnia lateralizada a E entre o espaço L4L5 (a). No perfil vemos uma imagem de compressão na coluna contrastada entre L4L5 (b). Imagem O.E vemos amputação da raiz L4 (c). Hérnia foi confirmada cirurgicamente no espaço L4L5 lateralizada a E.

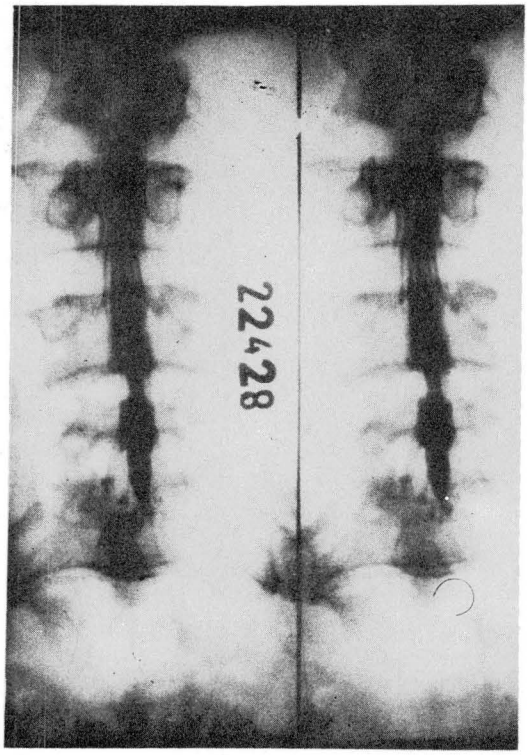

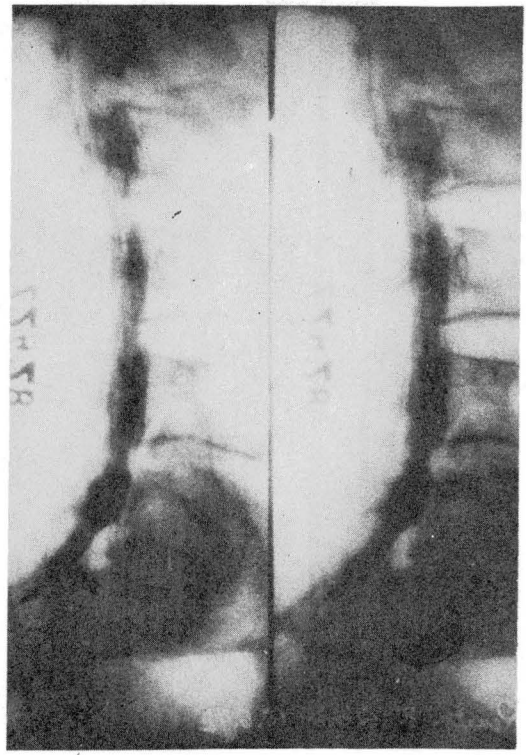

Fig. 11: Paciente R.S.G., 55 anos, apresentava lombociatalgia E. Exame clínico característico de hérnia discal entre L4L5 a E. Radiculografia mostra em AP (a) obstrução da raiz L4 lateral E no espaço L4L5. Em O.E. aparece nitidamente obstrução da raiz L4 (b). Projeção em Perfil (c) mostra profusão no espaço L4L5. A hérnia discal lateralizada a E entre L4L5 foi confirmada cirurgicamente.

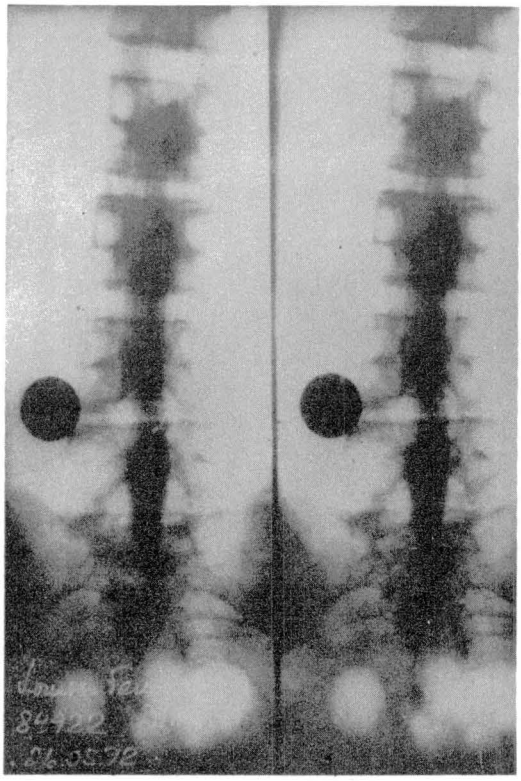

Fig. 12: Paciente L.C.F., 40 anos, deu entrada no Pronto Socorro há dois meses antes de nos consultar com lombociatalgia aguda a D. Clinicamente diagnosticamos hérnia de disco a D. A radiculografia mostra em AP (a) bloqueio radicular L4 no espaço L4L5. Em projeção de Perfil (b) vê-se grande protusão discal ao nível de espaço L4L5. Em O.D e O. E. vemos amputação radicular de L4. Paciente foi operada e constatada grande hérnia discal pósterolateral no espaço L4L5. (c; d).

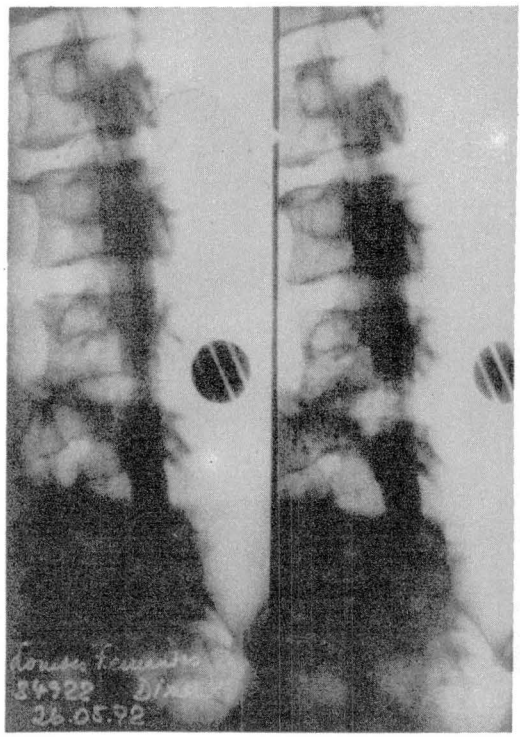

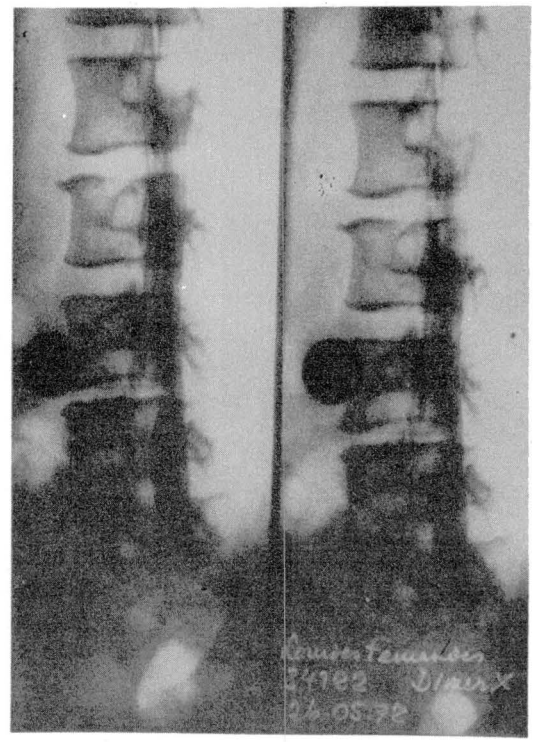

Fig. 13: Paciente W.P.F., 30 anos apresentava lombociatalgia alternante a D e E. Evolução de dois anos após esforço exagerado. Clinicamente diagnosticou-se hérnia de disco no espaço L4L5. A radiculografia mostra em AP (a) bloqueio da coluna contrastada entre L4L5. A projeção O. D (b) nos mostra nitidamente amputação radicular de L4. A cirurgia apresentou uma grande hérnia expulsa ao nível de L4L5, com edema radicular.

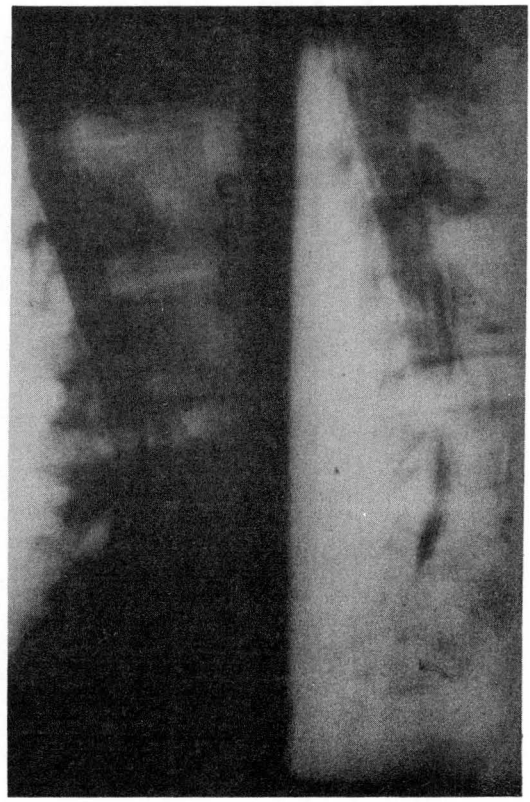

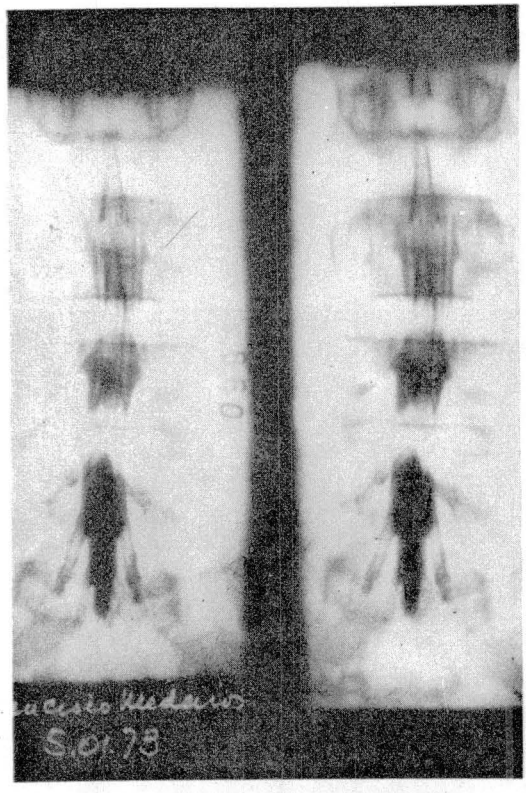

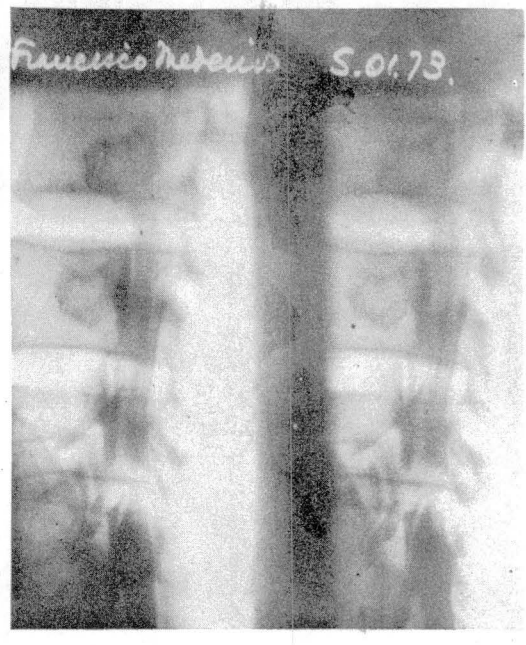

Fig. 14: Paciente F.M., de 26 anos, estória de lombociatalgia a D, evolução de um ano. Exame clínico característico de hérnia discal entre L4L5 que foi ratificado pela radiculografia que mostra em AP (a) bloqueio parcial da coluna contrastada entre L4L5. Na projeção de Perfil (b) também um bloqueio da coluna contrastada entre L4L5. Em O.D. e O. E. vê-se nitidamente a amputação radicular de L4. (c; d). A cirurgia confirmou os exames anteriores e constatou-se uma hérnia discal expulsa entre L4L5.

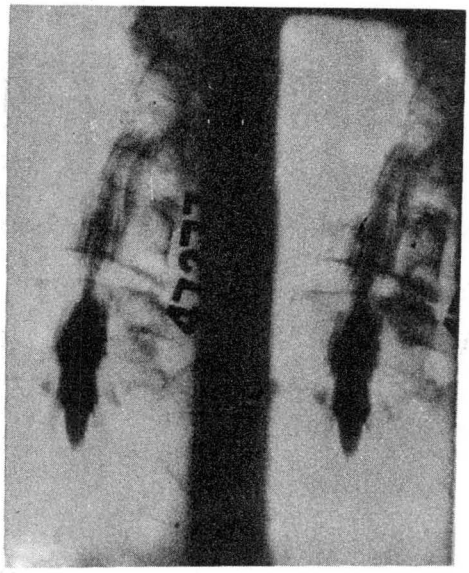

Fig. 15: Paciente C.C.G., 52 anos. Dois anos antes de nos vir consultar sentiu dores lombares sem irradiação para os membros inferiores. A lombalgia evoluiu e no momento do exame apresentava lombociatalgia a E. A radiculografia confirmou o diagnóstico clínico de hérnia discal L4L5. A projeção AP (a) mostra o bloqueio radicular de L4 no espaço L4L5. A projeção O.E. (b) mostra nitidamente a amputação radicular naquele nível. A O.D. (c) mostra a integridade da raiz L4 naquela projeção. A cirurgia mostrou hérnia de disco lateral E ao nível de L4L5.

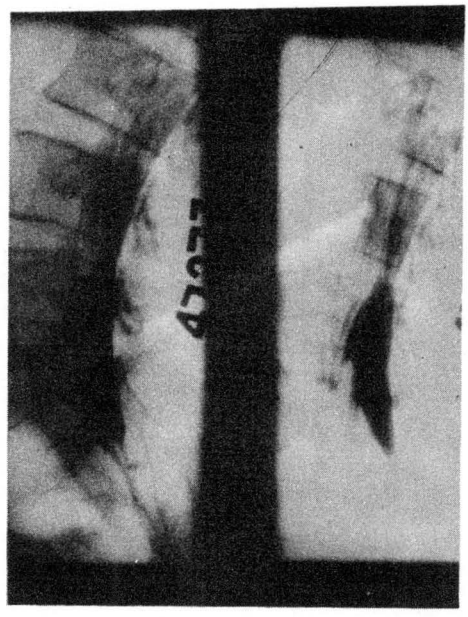

RESUMO

O autor apresenta os resultados do estudo da radiculografia em 25 casos de lombociatalgia de difícil diagnóstico clínico-radiológico. Antes comenta o histórico, as indicações, a técnica e a interpretação da radiculografia.

SUMMARY

The author presents the study of the radiculography made in 25 cases of sciatic pain of difficult clinical and radiological diagnosis. Is made a historical review and a critical analysis of the technic, indications and interpretation of the radiculography.

BIBLIOGRAFIA

AMUNDSEN P., Helsingen P., Kristiansen K., Evaluation of lumbar radiculography with water-solube contrast media. Acta Radiol., Sixth Simposium neuroradiologicum, 1963.

ARNELL S., Lindstrom F., Myelography with Skiodan (Abrodil). Acta. Radiol., 287-288, 1931.

ARNELL S., Myelography with water-soluble contrast, with special regard to the normal roentgen picture. Acta Radiol., Supp IXXV, 1948.

A. PANSINI, P.G. Marchetti, La Radiculografia nella diagnostica della patologia del dischi lombari, 1, 5, 9 – 1966

BÉTOULIÈRES, P., Temple Y.O., Janicot J.Y., La radiculographie lombo-sacrée au Methiodal. Journal de Radiol., d'Eletrol., 41, 447, 1960.

DÉCOULX P. et Coll, Les lombalgies, Lille Medical, 7, 8, 1962.

DE SÈZE, S., Levernieux J., Note sur l'emplair des liquides opaques dans la myelographie des hernies discales. Sem. Hop. Paris, 63, 17-18, 406-410, 1947.

ECOIFFIER, J., La radiculographie lombaire dans la sciatique. Masson Edit, Paris, 1960.

FINESCHI, G.F., Patologia e clinica dell'ernia posteriore del disco intervertebrale. Ed. Scient I. O. T. 1955.

JUDET J. Judet R., La place de la myèlographie dans le diagnostic des hernies discales. Presse Méd., 70, 5, 469, 1962.

LIMBLOM, K., Lumbar Myelographie by Abrodil Acta Radiol., 27, 1-7, 1946.

LIMBLOM, K., Complications of myelography by Abrodil. Acta Radiol., 28, 69-73, 1947.

SICARD J.,A., Forestier, J., Méthale géneral d'exploration radiologique par l'huile iode (lipiodol).

SICARDJ.A., Goder M., Dramer E.H., L'intradurographie au Méthiodal dans le diagnostique des lombo sciatiques. Presse Méd., 65, 1521, 1524, 1957.

THUREL R., La radiculographye lombo-sacrée. Journ. de Radiol., et d'Electrol., 28, 22-228, 1947.

WORINGER E., Mielografia di contrasto riassarbile per la diagnosi di ernia del disco. Arch. di Neur., 1, 1952.

WORINGER E., Braumgartner J., Braum J.P., Le diagnostic de la hernie discale lombosacrée par la myelographie au monoiodomethone sulphonate de sodium. Presse Méd., 76. 1584-1586 1955.

WORINGER E., Schneider J. La sciatique discale et son diagnostic myélographique au monoiodomethane-sulphonate de sodium. Reflexion sur 100 cas. La Sem. des Hop., Paris, 50, 113, 1950.

OSTEOCONDROMAS
— Formas incomuns —

MARCOS ANTONIO DA COSTA PORTO *
MARIO MARCIO MOURA DE OLIVEIRA *
KLEBER LUIZ DA SILVA *

INTRODUÇÃO

Os Osteocondromas são, dos tumores do esqueleto, os mais frequentes (Willis — 1948). Representam 45% dos tumores ósseos benignos, e 12% de todos os tumores ósseos estudados (Dahlin-1967). Em geral êles têm a forma de uma protuberância óssea, de localização justa-metafisária dos ossos longos, revestidos por uma camada de cartilagem hialina. Seu maior diâmetro é de um a dois centímetros, sendo a média de 3,7 cm (Spjut — 1971). Ocasionalmente êles podem atingir proporções avantajadas, tornando-se irregulares e ramificados. Nessa eventualidade, a possibilidade de transformação sarcomatosa deve ser aventada, sobretudo quando a lesão ultrapassa 8 cm em seu maior diâmetro.

A finalidade do presente trabalho é relatar três observações de Osteocondromas, que na sua evolução atingiram proporções consideráveis, sem contudo ocorrerem sinais clínicos e evidencias histopatológicas de transformação sarcomatosa.

Relato dos casos

caso 1: Reg. UISS 52.083

D.P.L. 32 anos, feminina, internou-se em 16/03/70 por apresentar tumoração na cosa direita, havia cinco anos. Crescimento lento, progressivo, processado em períodos distintos. A ocorrencia de trauma recente desencadeou a retomada do crescimento, atingindo proporções desmedidas, que comprometia quase toda a extenção e circunferencia da coxa, dificultando a marcha. Dor irradiada ao longo da perna.

Ao exame físico, grande tumoração de contornos bem delimitados e de superfície nodular (Fig. 1), que se extende aos dois terços distais e faces anterior e medial da coxa direita, medindo 31 cm em seu maior eixo, e 66 cm em seu maior diâmetro (coxa esquerda com 54 cm). Imóvel, indolor, de consistencia firme e não aderente aos planos cutâneos. Outras tumorações de pequenas proporções (visíveis e/ou palpáveis), com as mesmas características, são notadas na extremidade distal da coxa esquerda, proximais e distais das pernas e braços, e punhos. Estado geral sem alterações.

Foi feito o diagnóstico de Osteocondromatose multipla. O exame radiográfico do esqueleto confirmou a impressão inicial, mostrando vários Osteocondromas, localizados nas extremidades proximais e distais das tibias, fibulas, femures, umeros e radios, sendo o maior deles o localizado no femur direito. Este apresenta-se como extensa massa óssea medindo 31 cm, em sentido

* *Residentes do Setor de Ortopedia e Traumatologia (Chefe: Professor Odilio Luiz da Silva). Faculdade de Ciências da Saúde Unidade Integrada de Saúde de Sobradinho (UISS) Universidade de Brasília. Brasília — DF.*

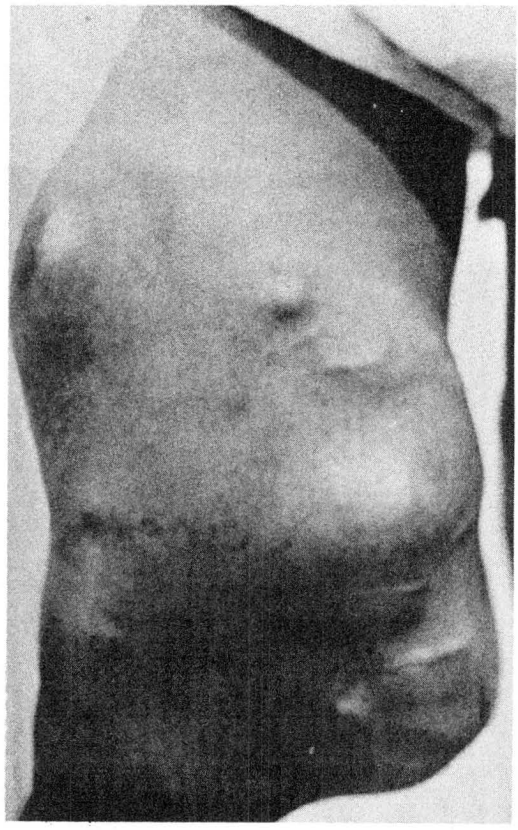

Fig. 1 — Detalhes da massa tumoral da coxa direita vistos de frente.

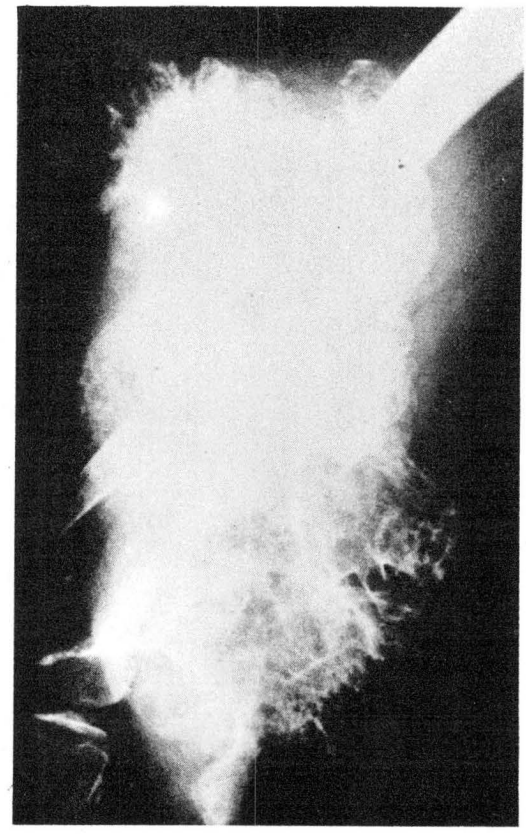

Fig. 2 — Radiografia da coxa direita em perfil. Extensa massa óssea, calcificada, de bordos irregulares, envolvendo os dois terços distais do femur.

oblíquo, de superfície irregular e com áreas de calcificação (Fig. 2). A arteriografia mostrou pouca vascularização na área tumoral, e desvio postero-medial da arteria femoral direita (Fig. 3). Os exames laboratoriais de rotina não evidenciaram alterações. Operada em 20/03/70, a tumoração foi fàcilmente descolada dos planos circunjascentes e ressecada em bloco. O pós-operatório decorreu sem anormalidades.

Ao exame macroscópico (Fig. 4), tumoração óssea medindo 31x15x10 cm, com 1400 g, revoberta por membrana espêssa, aderente aos planos subjascentes (periósteo). Massa multilobulada, de contornos irregulares, consistencia firme, de superfície branco-azulada brilahente, com áreas amareladas. Ao corte em seu maior eixo, (Fig.5), periferia recoberta de forma descontínua por cartilagem, com 0,3cm em sua maior espessura. Em seu interior, tecido ósseo esponjoso c/predomínio de gordura. Restos de cartilagem calcificada e áreas de necrose, melhor evidenciadas à radiografia da peça (Fig. 6). A histopatologia de um segmento da peça mostrou estrutura revestida por capsula conjuntiva, abaixo da qual se vêm áreas de tecido cartilagíneso de aspecto habitual, ocasionalmente calcificado. Trabéculas ósseas distribuidas em meio a tecido adiposo. Focos de eritropoese e hemorragia (Fig. 7).

Caso 2: Reg. UISS 45.372

J.V.M., 65 anos, masculino, internou-se em 22/09/69 para tratamento de retenção urinária. O exame clínico feito na ocasião evidenciou tumoração na face posterior, terço superior da perna esquerda notada pelo paciente desde os 12 anos de idade, com crescimento lento e sem causar qualquer disturbio.

O exame físico mostrou tumoração volumosa, bem delimitada (Fig. 8), de superfície irregular, bocelada, indolor, de consistência firme, imóvel, não aderente aos planos cutâneos, e localizada no terço superior da perna esquerda, em sua face posterior. Seu maior diâmetro atingia 12 cm, no sentido transverso do membro. o Exame urológico evidenciou hipertrofia prostática benigna. Estado geral preservado. Exames laboratoriais sem anormalidades. Na radiografia, massa tumoral óssea calcificada, com cerca de 13 x 11 cm, pediculada na metáfise proximal da tibia, com contornos precisos e superfície irregular. A arteriografia da femoral evidenciou deslocamento anterolateral da arteria, e pequenos ramos circundando o tumor (Fig. 9). Operado em 06/10/69, a tumoração foi ressecada em bloco, tendo sido facilmente descolada dos planos circunjascentes. Pós-operatório sem anormalidades.

Ao exame macroscópico (Fig. 10), tumoração óssea medindo 13 x 11 x 8 cm, com 650 g, recoberta por uma membrana espêssa. Massa multilobulada, de contornos irregulares, consistência firme, coloração branco-azulada brilante, com áreas amareladas. O corte (Fig. 11), em seu maior eixo, mostra periferia recoberta de forma descon-

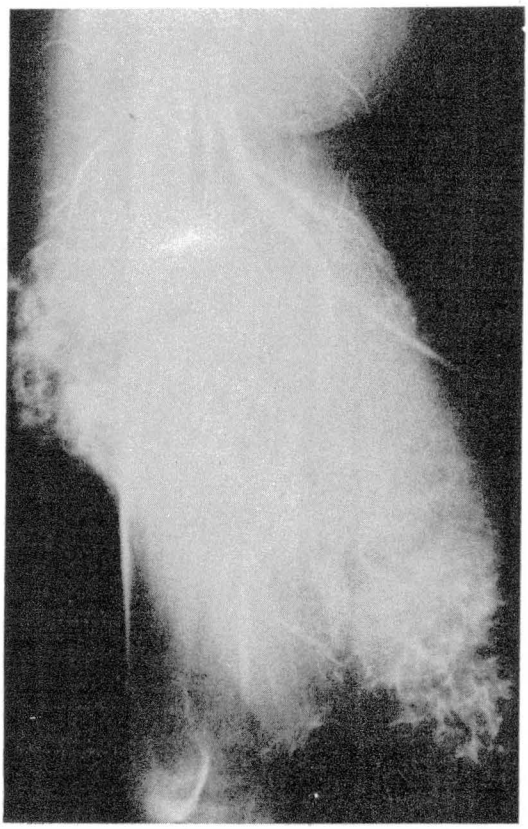

Fig. 3 — Arteriografia da femoral mostrando a pouco vascularização do tumor, e o deslocamento da arteria femoral.

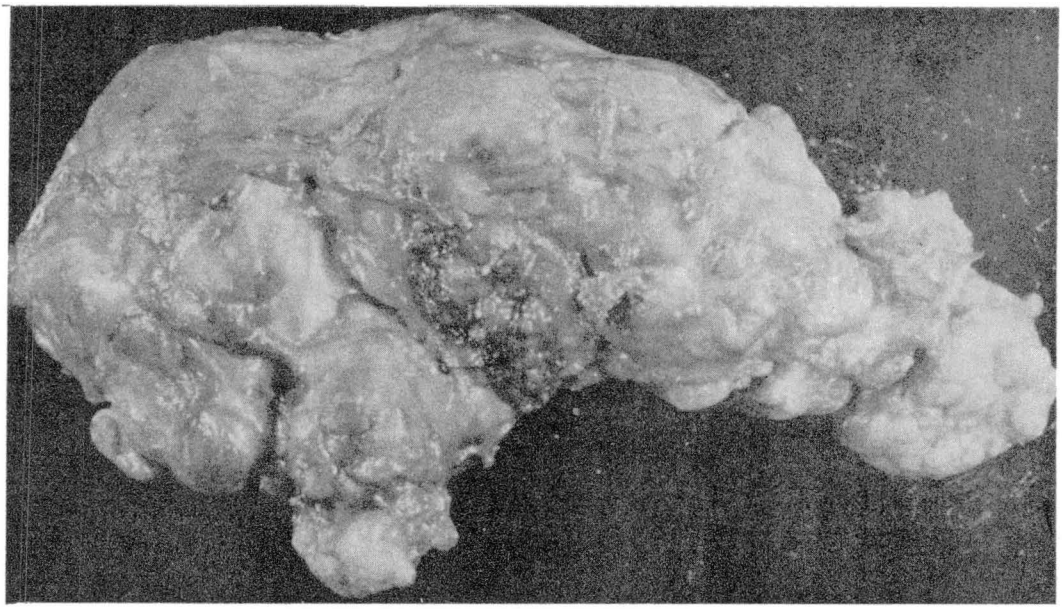

Fig. 4 — Aspecto externo da massa tumoral.

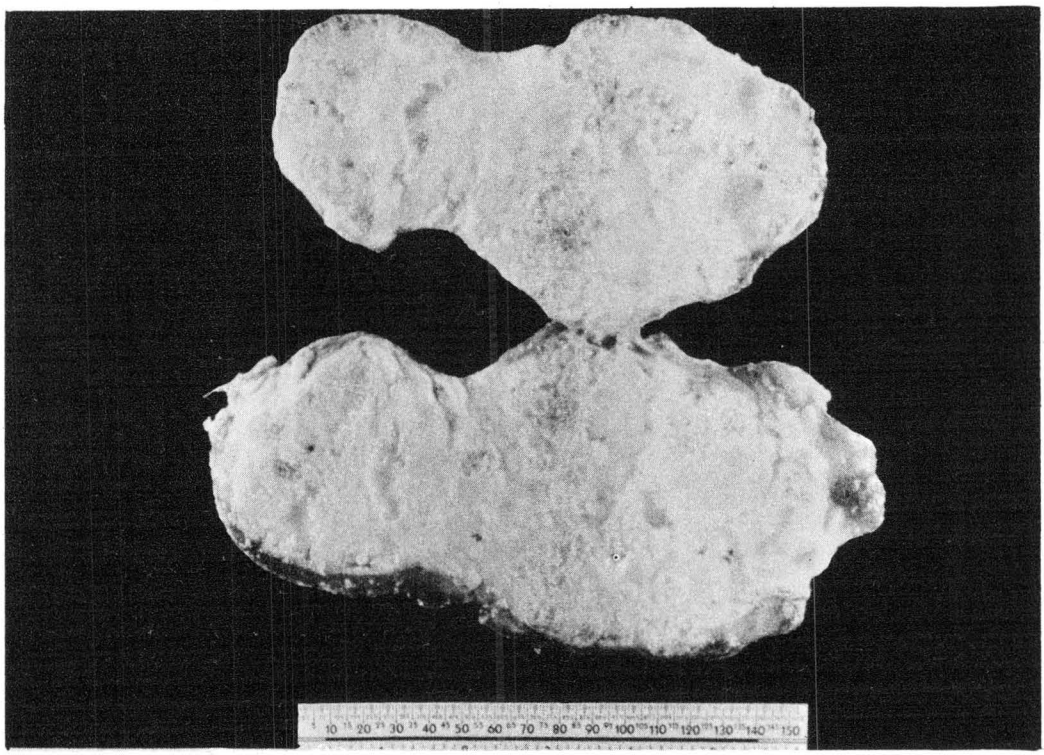

Fig. 5 — Interior da massa tumoral, com áreas de cartilagem amolecida e/ou calcificada, em meio ao trabeculado ósseo.

tínua por cartilagem de espessura variável. Em seu interior, tecido ósseo esponjoso mesclado com tecido adiposo. Restos de cartilagem calcificada e necróticas. A radiografia do corte mostra áreas transparentes circundadas por áreas calcificadas (Fig. 12). A histopatologia de um segmento da peça mostrou estrutura revestida por capsula conjuntiva, envolvendo áreas de tecido cartilaginoso de aspecto habitual, ocasionalmente calcificado. Trabéculas ósseas distribuidas em meio a tecido adiposo. Focos de eritropoese.

Caso 3: Reg. UISS 67.501

R.C., 30 anos, masculino internou-se em 12/06/71 por apresentar dor e tumoração no ombro direito, havia 20 anos. Crescimento lento e progressivo até a idade adulta. Reinício de crescimento da tumoração, com dor espontânea aos movimentos, após trauma ocorrido 30 dias antes da internação.

Ao exame físico (Fig. 13), volumosa tumoração que comporomete os dois terços proximais do braço direito, em sua face anterior e com projeções para as faces medial e lateral, medindo aproximadamente 15 x 15 x 8 cm. Superfície irregular, bocelada, contornos precisos, indolor, de consistência firme, imóvel, não aderente aos planos cutâneos. Dor à rotação lateral do membro superior direito. Estado geral preservado. Exames laboratoriais de rotina sem alterações. O exame radiológico do ombro direito (Fig. 14), mostrou volumosa tumoração óssea calcificada na face anterior, terço superior do umero direito, medindo aproximadamente 18 cm em seu maior diâmetro. Operado em 22/06/71, a tumoração foi ressecada em bloco. Pós-operatório sem anormalidades.

Ao exame macroscópico (Fig. 15), massa tumoral medindo aproximadamente 15 x 15 x 10 cm. Superfície irregular, bocelada, de consistência firme, recoberta por uma membrana fibrosa espessada. Coloração branco-azulada brilhante. A superfície de corte (Fig. 16) apresenta em áreas centrais, o aspecto trabecular do osso esponioso infiltrado por

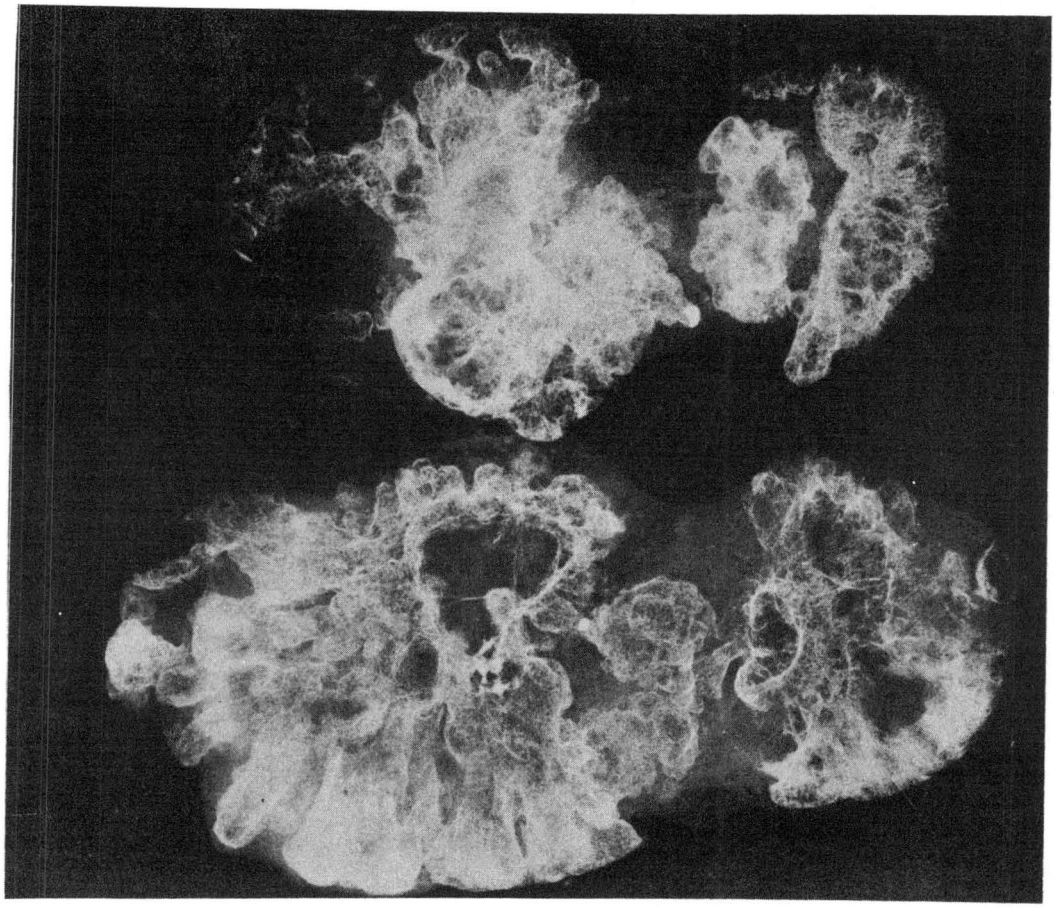

Fig. 6 — Radiografias dos cortes da peça mostrando áreas densamente calcificadas e radiotransparentes.

grandes áreeas hemorrágicas. Áreas de cartilagem calcificada. A radiografia do corte mostra zonas hipotransparentes circundadas por tecido calcificado. O exame histopatológico mostrou áreas de tecido cartilaginoso de aspecto habitual. Trabéculas ósseas em meio a tecido adiposo. Focos de hemorragia. Membrana conjuntiva envolvendo as referidas estruturas.

COMENTÁRIOS

O crescimento dos Osteocondromas se faz por ossificação endocondral, da superfície interna de sua camada cartilaginosa, em tudo similar ao crescimento ósseo da placa epifisária de conjugação. Na maioria dos casos, quando cessa o crescimento do esqueleto e a epífise adjascente une-se à diáfise, o Osteocondroma também cessa de crescer, e o aspecto final da lesão se assemelha ao extremo epifisário de um osso longo, revestido por uma camada residual de cartilagem hialina, proporcional à idade do paciente. Assim, quanto mais jovem, mais espêssa é esta camada, que varia entre 0,1 e 3,0 cm, sendo a média de 0,6 cm (Spjut — 1971).

Embora o Osteocondroma possa crescer lentamente através o tempo em que a placa epifisária permanece aberta, formando massas tumorais de proporções variáveis e formas mais ou menos definitivas, geralmente não mais sofrem alterações no correr dos anos, uma vez cessado o crescimento do esqueleto. Por outro lado, na vida adulta, sem causa aparente eles podem retomar seu crescimento, às expensas da intensa ati-

vidade proliferativa da cartilagem, de modo a formar massas tumorais condromatosas que atingem grandes proporções, e nestes casos, a possibilidade de transormação malígna deve ser considerada (Jaffe — 1959).

Os casos apresentados revestem-se de certa importância e curiosidade, pelo fato de apresentarem características peculiares, apesar de terem se desenvolvido segundo os parâmetros próprios da entidade.

Os casos 1 e 3 tratam de tumorações que atingiram grandes proporções, referidas com evoluções de 5 e 20 anos respectivamente, aspectos pouco comuns da condição. A retomada de crescimento das lesões, em

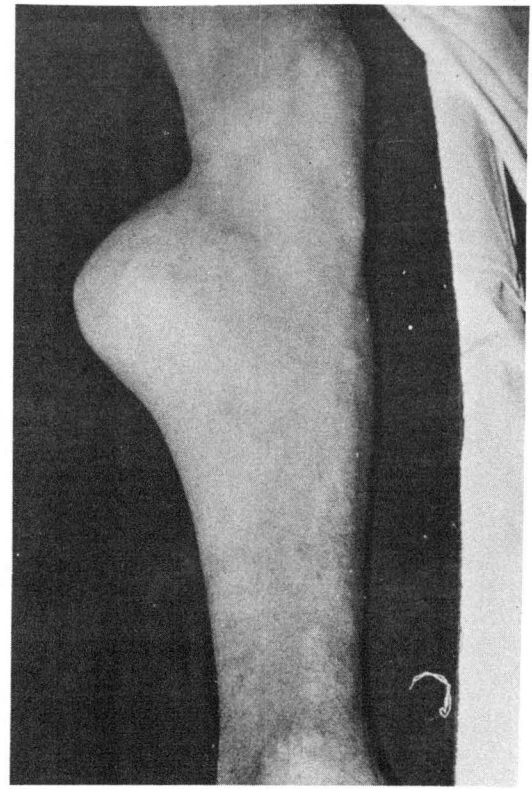

Fig. 8 — Massa tumoral com projeção posterior na perna esquerda, vista de lado.

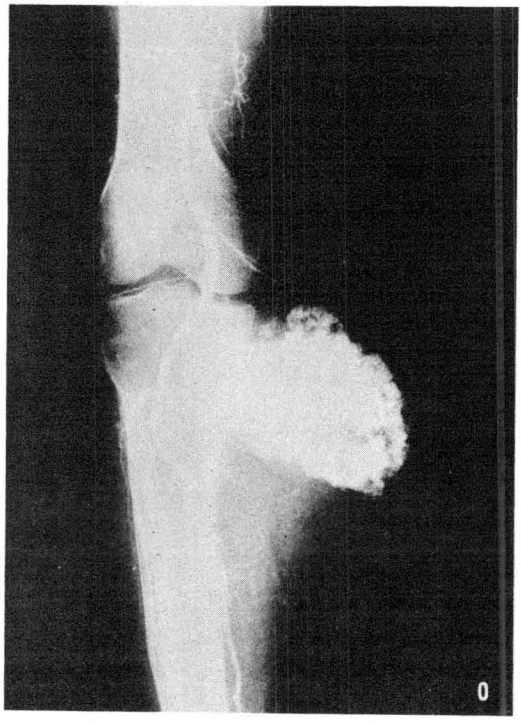

Fig. 9 — Arteriografia da fermoral mostrando massa tumoral densamente calcificada, pediculada na metáfise superior da tíbia, pouco vascularizada e arteria deslocada.

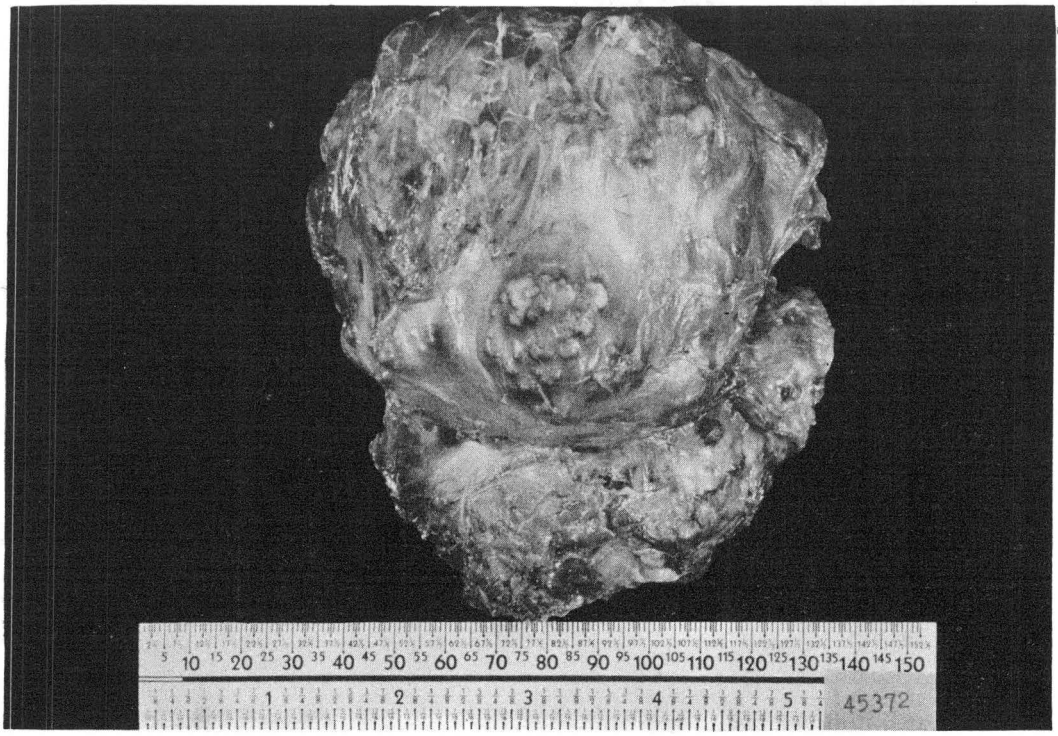

Fig. 10 — Aspecto externo da massa tumoral.

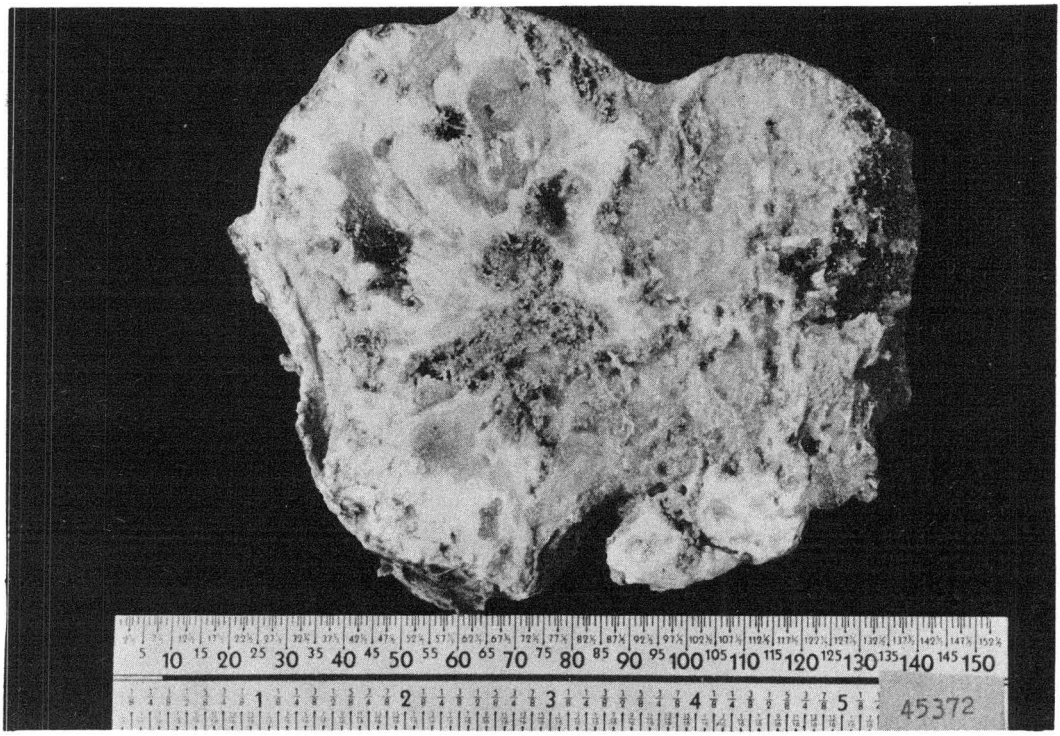

Fig. 11 — Superfície de corte do tumor, com áreas calcificadas e cartilagem amolecida em meio ao trabeculado ósseo.

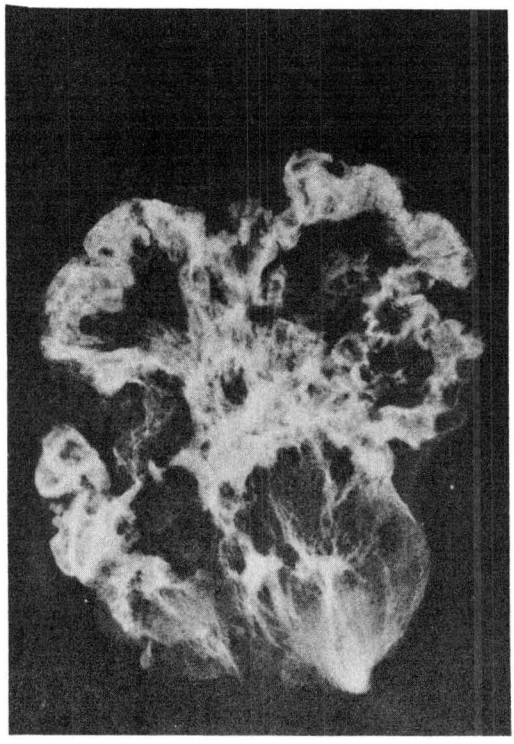

Fig. 12 — Radiografia de uma secção do tumor mostrando áreas calcificadas e radiotransparentes.

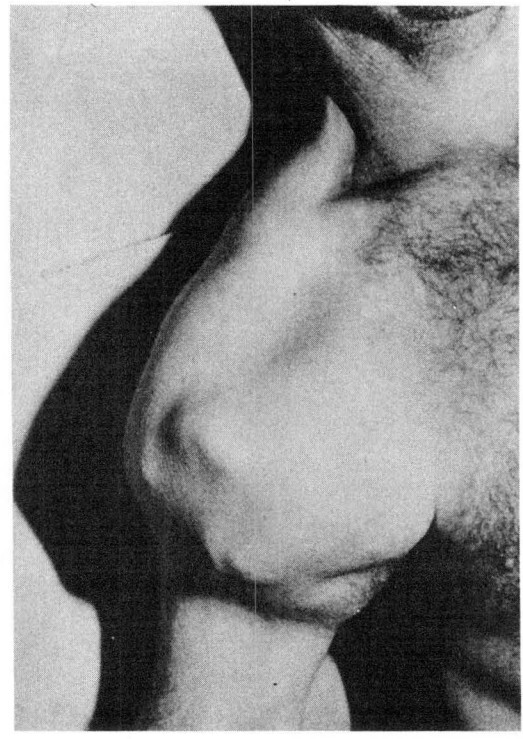

Fig. 13 — Massa tumoral no ombro direito.

concomitância com trauma após anos de estacionamento, autoriza a considerar-se a possibilidade de transformação sarcomatosa. Entretanto o exame clínico e radiográfico das lesões, e seu estudo anatomapatológico não mostraram qualquer evidência que justificasse a suspeita de malignidade. Decorridos três anos do ato operatório, os pacientes permanecem hígidos e sem qualquer queixa. No caso 2, relatamos a estória de um paciente que procurou o hospital por motivo outro que não a volumosa massa que portava na perna esquerda, totalmente assintomática durante sua evolução de 43 anos. Neste caso não houve reinício de crescimento aparente do tumor. Observou-se tão somente um crescimento lento, progressivo e ininterrupto, desde o surgimento até sua ressecção. Tratava-se também de massa tumoral que fugira às proporções "convencionais", donde a possibilidade de condição malígna. As características clínicas, radiológicas e histopatológicas da tumoração, em todos os seus aspectos, não nos permitiu considerá-la sob este prisma. Esse paciente foi examinado em outubro3", três anos após o ato cirúrgico, totalmente sem queixas.

RESUMO

Três casos de Osteocondroma, lesão fundamentalmente benigna, que por atingirem forma e volume exuberantes, induziriam o raciocínio de condição malígna. Entretanto, o exame clínico, o aspecto radiológico e o estudo anatomopatológico afastaram essa possibilidade.

SUMARY

Three cases of Osteochondroma are presented. This benign lesion reached such an exuberant pattern and sinze that they night thought to be a malignant tumor. Houwever, physical examination, radiology and pathological fonds discarded this possibility.

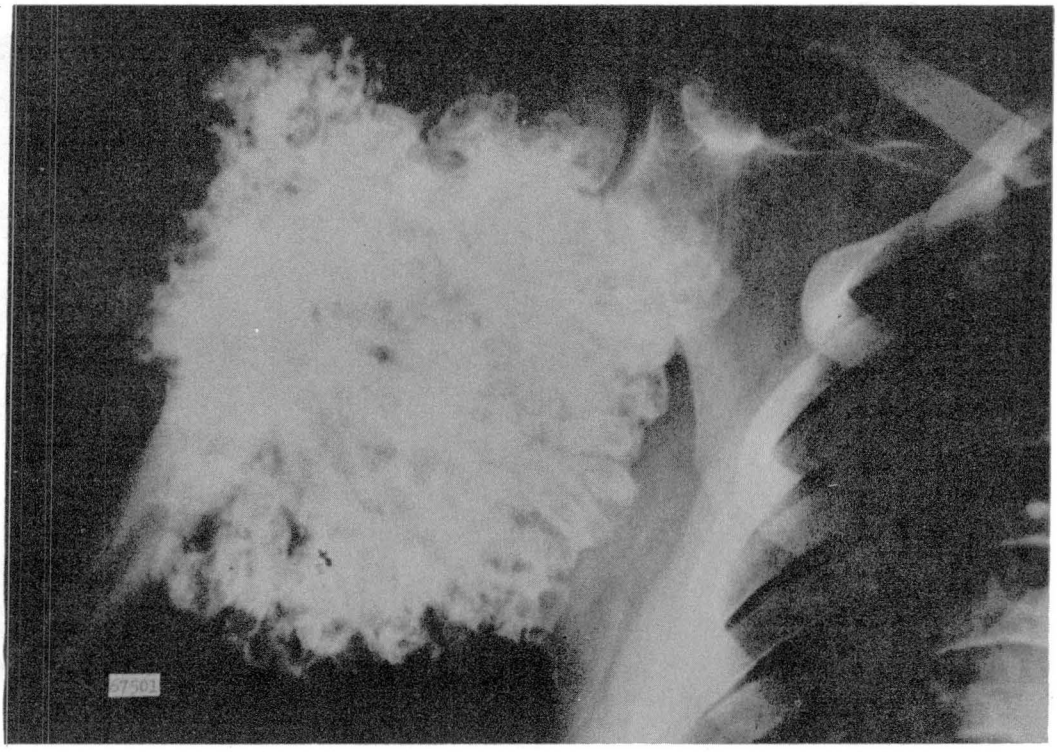

Fig. 14 — Radiografia do ombro direito. Grande massa tumoral calcificada recobrindo a metade superior do umero.

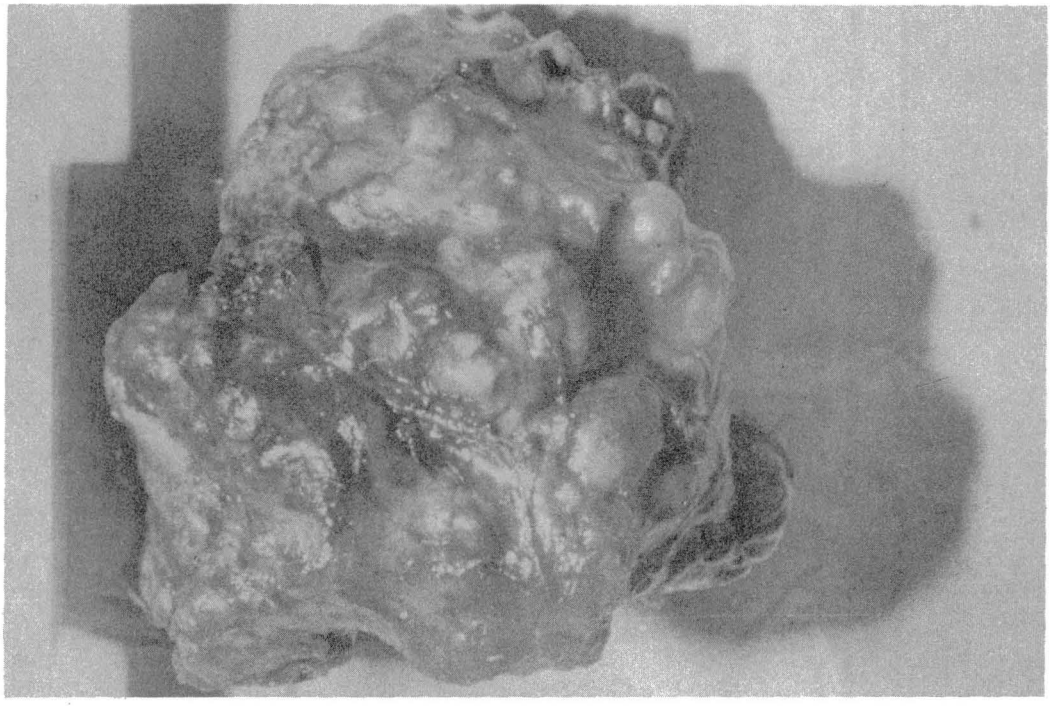

Fig. 15 — Aspecto externo do tumor.

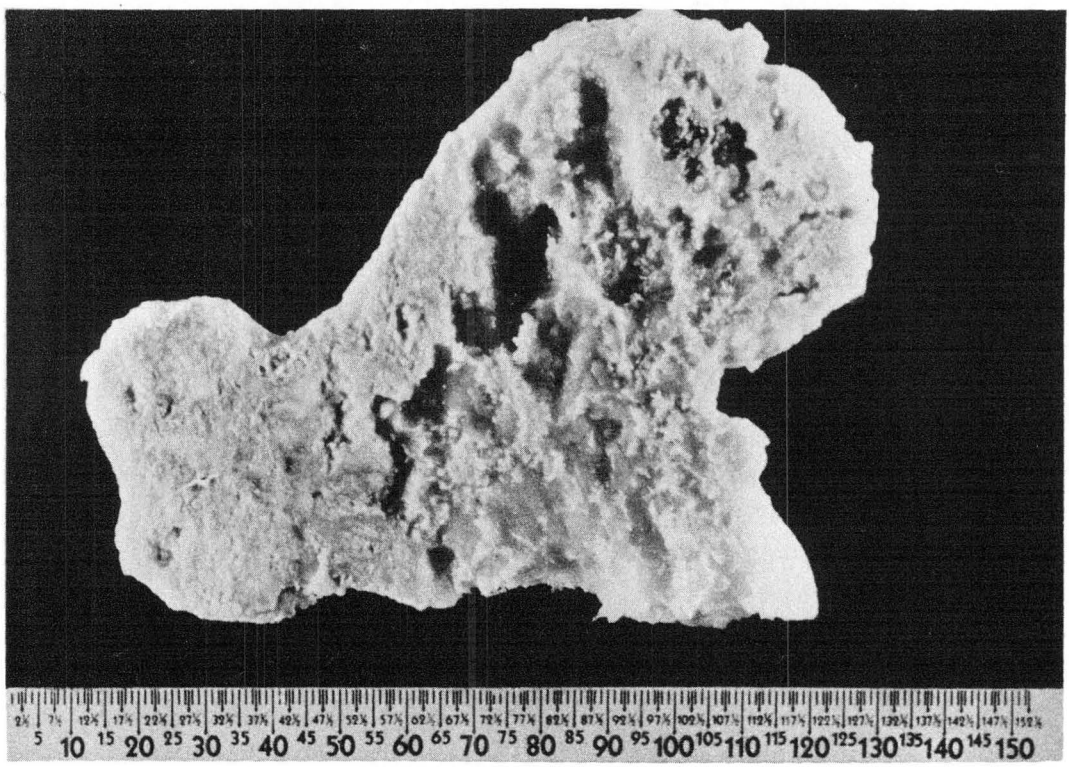

Fig. 16 — Superfície de corte do tumor, com áreas de cartilagem, e hemorragia em meio ao trabeculado ósseo.

BIBLIOGRAFIA

1. DAHLIN, D.C.: Osteochondroma (Osteocartilaginous Exostosis), pp 18 — 27 — In: Bone Tumors, 2d ed. Springfield, Ill.: Charles C. Thomas, 1967.

2. JAFFE, H.L.: Solitary and Multiple Osteocartilaginous Exostosis, pp 143 — 168 — In: Tumors and Tumorous conditions of the Bones and Joints. — Philadelphia: Lea and Febiger, 1959.

3. SPJUT, H.J., M.D.: Osteochondroma — In: Atlas of Tumors Pathology, 2d series, fasc 5: Tumors of Bone and Cartilage, pp 59 — 64. Armed Forces Institute of Pathology, Washington, 1971.

4. WILLIS, R.A.: Pathology of Tumors, p 673. London: Butterworth and Co Publishers Ltd.

ESTUDO DA INFLUÊNCIA DOS DIFERENTES PESOS NA TRAÇÃO "HALO-FEMORAL" NAS ESCOLIOSES POLIOMIELÍTICA, IDIOPÁTICA E NEUROFIBROMATÓSICA.

CELSO SVARTMAN

A escoliose, hoje encarada tanto como um sinal, notado em algumas afecções, como doença que incide sobre a coluna vertebral, tem já estabelecidos os princípios gerais do seu tratamento.

Os diferentes métodos existentes objetivam evitar a progressão das curvas, bem como corrigí-las, procurando atingir o ideal, qual seja, a coluna vertebral "reta", sem desvios frontais.

Nas escolioses em que o tratamento cirúrgico se impõe, tanto por problemas fisiológicos como por estética, a sua correção clínica prévia é necessária, quase indispensável.

O principal objetivo deste trabalho é mostrar como vem sendo conduzida a correção preliminar da curva por tração "halo-femoral", em pacientes atendidos no Centro de Escoliose do Pavilhão Fernandinho Simonsen, da Santa Casa de São Paulo (CEPAF), bem como calcular se tem havido diferenças significativas entre os resultados obtidos com tração de 8 kg., 10 kg. e 12 kg., por extremo.

O estudo foi feito levando em conta as diferentes etiologias de escoliose: poliomielítica, neurofibromatósica e idiopática. Entre os pacientes atendidos havia casos de outras etiologias: congênita, Síndrome de Marfan e moléstias metabólicas, que, no entanto, não foram analisadas especificamente devido ao seu número inexpressivo.

As correções das curvas podem ser obutilização da tração vertebral longitudinal contínua e progressiva.

O método de Risser, que emprega mesa apropriada, constitui-se na utilização de tração longitudinal associada à aplicação de uma força de direção perpendicular à curva, sobre o seu ápice, no lado convexo, numa tentativa de retificação vertebral, aproveitando a flexibilidade da coluna, e obtendo-se em função desta maior ou menor correção. Isto é seguido pela confecção de um colete gessado.

A tração contínua baseia-se na aplicação de duas forças de sentido contrário, caudal e craniana, de intensidade progressiva. Isto pode ser feito de diversas maneiras. Diferentes autores preconizam seus métodos:

— Moe estendeu a aplicação do dispositivo de tração craniana introduzido em 1959 por Nickel e Perry com a finalidade de sustentar a cabeça de pacientes com paralisia grave dos músculos respiratórios e do pescoço, possibilitando artrodese cervical, para a escoliose. Utilizou este dispositivo associando-o à tração femoral, como um procedimento de correção gradual das curvas graves e rígidas, evitando desta forma os riscos da correção rápida, sempre indesejáveis;

— Cotrel faz uso de um tipo de tração em que o paciente permanece deitado e a tração craniana é aplicada através de uma fronda de Glisson, associada a uma cinta pélvica de couro. A tração, em todos os dispositivos, é feita pelo aumento progressivo de peso nos extremos.

Neste caso pode-se combinar a cinta pélvica com um "halo" craniano ou a fronda de Glisson com tração femoral, supracondiliana e bilateral.

— Stagnara e Scaglietti utilizam para alguns pacientes o chamado "gesso de alongamento", constituído de um calção gessado apoiado nas cristas ilíacas e no púbis e de uma parte superior de apoio mento-occipital. Estas duas partes são unidas por hastes ajustáveis providas de dispositivo que realiza a distração, com que é promovido o alongamento progressivo da coluna;

— Schmidt usa, para determinados pacientes, a tração "halo-tibial" combinada ao colete de Milwaukee. Esta combinação é feita com um "halo" de implantação craniana e com bota gessada bilateral, na qual são implantados ganchos onde se aplica a tração caudal;

— Hogdson utiliza a tração "halo-pélvica". Esta é feita através da implantação de um anel no crânio e de outro na pélvis, este último apoiado em dois fios rosqueados e transfixados no ilíaco, desde as Espinhas Ilíacas Ântero Superiores (E.I.A.S.) até as Espinhas Ilíacas Póstero Superiores (E.I.P.-S.). Estes "halos" são conectados por barras verticais de tamanho ajustável, que vão sendo alongadas gradativamente.

Pode-se, às vezes, combinar o "halo" craniano com um calção gessado que substitui o "halo" pélvico, implantando as barras verticais no próprio gesso;

— no CEPAF fazemos a tração através de um "halo" de implantação craniana e de estribos tensores implantados por fios de Kirshner na região supracondiliana do fêmur, bilateralmente.

A implantação do "halo" é feita através de quatro pontos de fixação na maior circunferência da calota craniana: dois deles no frontal, no limite de implantação do cabelo, e os outros dois no parietal ou no occipital, diametralmente opostos aos anteriores. Isto é feito sob anestesia geral, sem que seja necessária a tricotomia. Em pacientes adultos pode ser feito com anestesia local.

Os pinos penetram na pele e atravessam apenas a tábua externa. Seus extremos pontiagudos permanecem na diploe. Não é necessária a incisão do couro cabeludo. A penetração dos pinos se faz pela sua compressão, não devendo ser usada força maior do que a da pinça digital. A chave de fendas é usada apenas para o ajuste final, com força sempre igual à da pinça digital. (Em outras palavras, a chave não deve ser empalmada.). O paciente permanece confortavelmente deitado durante o período de tração.

A tração é feita por um acréscimo progressivo de peso nos extremos, até um máximo de 12 kg., por extremo. Winter, que utiliza o mesmo método, relata o uso de 15 kg. em um grande número de pacientes.

MÉTODO

Sujeitos: Até o momento da elaboração deste trabalho, havia no CEPAF 98 pacientes submetidos à tração "halo-femoral" com registro completo. Destes 98, 6 foram computados 2 vezes por apresentarem curvas que, devido às suas características (flexibilidade e localização), foram consideradas como independentes. Consideraremos, portanto, a existência de 104 casos. Destes, 57 foram submetidos à tração de até 8 kg., 22 até 10 kg. e 25 até 12.

Quanto à etiologia, 50,4% dos pacientes tinham como causa da escoliose a Poliomielite; 23,8% eram de etiologia idiopática e 9,5%, neurofibromatósica. Como os outros 16,3% não foram analisados, o estudo foi feito com 89 casos.

A idade, no início do tratamento, variava de 5 a 28 anos.

O sexo não foi considerado por ser sabidamente uma variável irrelevante.

Procedimento: As variáveis independentes do presente trabalho foram: o peso utilizado na tração (8, 10 e 12 kg.) e a etiologia (Poliomielite, Neurofibromatose e Idiopática).

A variável dependente foi o percentual de correção da curva, obtido da seguinte maneira:

$$\% \text{ DE CORREÇÃO} - 100 - \frac{100\ A}{B}$$

onde,

A — medida da curva após a respectiva tração,

B — medida da curva antes do tratamento.

Foram calculadas as médias dos percentuais de correção para cada um dos grupos. Havia 9 grupos:

G1 – pacientes poliomielíticos submetidos à tração de até 8 kg. – 29 suj.
G2 – pacientes poliomielíticos submetidos à tração de até 10 kg. – 11 suj.
G3 – pacientes poliomielíticos submetidos à tração de até 12 kg. – 13 suj.
G4 – pacientes neurofibromatósicos submetidos à tração de até 8 kg. – 6 suj.
G5 – pacientes neurofibtomatósicos submetidos à tração de até 10 kg. – 3 suj.
G6 – pacientes neurofibromatósicos submetidos à tração de até 12 kg. – 2 suj.
G7 – pacientes com escoliose idiopática submetidos à tração de até 8 kg. – 12 suj.
G8 – pacientes com escoliose diopática submetidas à tração de até 10 kg. – 6 suj.
G9 – pacientes com escoliose idiopática submetidos à tração de até 12 kg. – 7 suj.

Foi também calculada a Variação da Angulação Média (VAM) das curvas antes da correção, nas diferentes etiologias.

RESULTADOS

A Tabela I apresenta a VAM das curvas antes da correção, nas diferentes etiologias.

As médias dos percentuais de correção dos pacientes de diferentes etiologias (sendo que o cálculo foi feito utilizando-se para cada sujeito a média das porcentagens de correção por ele obtidas com os diferentes pesos) são apresentadas na Tabela II.

As médias dos pecentuais de correção obtidos nos 9 grupos anteriormente especificados são apresentados na Tabela III.

TABELA I

VAM das curvas antes da correção em diferentes etiologias

Poliomielítica	95,7
Idiopàtica	87,6
Neurofibromatósica	81.7

TABELA II

Médias das porcentagens de correção obtidas nas diferentes etiologias

Poliomielítica	49,2
Idiopática	38,8
Neurofibromatósica	27,6

TABELA III

Médias dos percentuais de correção obtidos com diferentes pesos nas diferentes etiologias

Etiologias \ Pesos	8 kg	10 kg	12 kg
Poliomielítica	43,0	48,2	52,7
Idiopática	41,2	41,7	32,9
Neurofibromatósica	34,0	47,5	27,0

Isto nos faz supor que o aumento do peso é acompanhado de um aumento na probalidade de complicações.

Evidentemente este aumento do risco só nos parece compensador se levar a uma melhoria significativa no porcentual de correção das curvas. Até agora, nenhuma sistematização havia sido feita em relação a isto. O aumento gradativo de peso vem sendo feito pràticamente de maneira arbitrária.

Destas forma, problemas como:

— prolongamento do tempo de internação do paciente com conseqüências sócio-econômicas indesejáveis;

— prolongamento do tempo de imobilidade do paciente podendo levar a uma osteoporose mais acentuada, bem como a um maior sofrimento psicológico do mesmo, e,

— aumento da probalidade de complicações,

têm sido ocasião de ocorrer, sem que se saiba ao certo se a vantagem obtida é compensadora.

O primeiro fato que ostresultados deste estudo nos permitem observar é que existe uma média de porcentagem de correção bem maior para os pacientes cuja etiologia é a Poliomielite do que para aqueles de etiologia idiopática ou neurofibromatósica, nos quais se nota menor flexibilidade das curvas. O que, no entanto, nos parece de primordial importância é a verificação de que, nos pacientes poliomieliticos, ao mesmos na amostra estudada, há uma melhora progressiva da correção à medida que se aumenta o peso, o que, porém, não ocorre nos casos em que a etiologia é idiopática. Nestes, como podemos observar na Tabela III, existe, ao contrário, uma grande diminuição desta *média* quando se aumenta o peso para 12 kg. É relevante que fique claro que não ocorreu piora progressiva de *um* paciente. Considerando-se cada paciente individualmente, em nenhum caso houve diminuição da correção com o aumento do peso. O que os resultados nos revelam é que, *em média*, o aumento de peso não correspondeu a maior correção da curva. Este é, sem dúvida, um dado importantíssimo, pois nos permite concluir, provisòriamente, que nos casos de escoliose idiopática não convém aumentar o peso até 10 ou 12 kg., pois a melhora da correção, quando ocorre, é tão pequena que não compensa o aumento de riscos anteiormente especificados que pode acompanhá-lo.

Observando-se agora a 3.º linha da Tabela III, verificamos um fato bastante surpreendente: nos casos de escoliose por Neurofibromatose, a média de porcentagem de correção é muito superior para a tração de 10 kg. do que para os dois outros valores de tração utilizados. Isto sugere a possibilidade de haver um "peso ótimo" para estes pacientes, a partir do qual o seu aumento não é mais conveniente. A média baixa de G6 é um dado altamente curioso, porém de validade relativamente pequena, por tratar-se de um grupo de apenas dois sujeitos.

É importante salientar-se que as conclusões deste trabalho não foram baseadas num tratamento estatístico dos dados, porque estes careciam do controle experimental que caracterizaria um experimentó pròpriamente dito. Este estudo, conforme já foi relatado, tratou-se de uma sistematização de dados que já existiam e suas conclusões são apenas um primeiro passo no sentido de um trabalho controlado, e um encaminhamento para futuras pesquisas melhor elaboradas que possam levar a conclusão dotadas de maior validade. São, portanto, apenas conclusões provisórias.

Variáveis cujo controle seria importante são:

— idade do sujeito no início do tratamento;

— tempo durante o qual o paciente é submetido a cada um dos pesos;

— afecções concomitantes;

etc.

Além disto, para ser possível um tratamento estatístico adequado, seria também preciso que os grupos de sujeitos submetidos aos diferentes tratamentos (tração de 8, 10 e 12 kg.) fossem sorteados, e seria conveniente que estes fossem de igual tamanho, o que facilitaria enormente os cálculos.

Dados assim obtidos poderiam ser submetidos a uma análise fatorial em que teríamos dos fatores (peso e etiologia), com tres níveis cada um (8, 10 e 12 kg. e Poliomielite, Neurofibromatose e Idiopática.). Verificaríamos assim se há diferenças estatísticamente significantes entre os diferen-

DISCUSSÃO

As nossas verificações quanto às complicações dos métodos descritos anteriormente são uma confirmação do que já tem sido assinalado por outros autores.

Com a confecção do colete gessado e uso do colete de Risser, observamos o aparecimento de escaras, principalmente na gibosidade e também nas cristas ilíacas.

Quanto ao aparelho de Cotrel, a fronda craniana apresenta complicações dentárias com protusão anterior da arcada superior, e, em paciente em crescimento, poderá ocorrer retardo do desenvolvimento mandibular com posterior dificuldade de movimentação e alterações estéticas, além da dificuldade na alimentação do paciente. Há ainda risco de má adaptação das correias da fronda às vezes trazendo dificuldades respiratórias devido à compressão do pescoço, causando sensação de asfixia. As cintas pélvicas mal ajustadas têm-se revelado causadora de escaras na região do contorno ilíaco.

Com o método de Stagnara e Scaglietti, verificamos as mesmas complicações dentárias anteriormente citadas. A adaptação das hastes necessita de grande experiência no seu manuseio devido ao fato de que a má colocação das mesmas prejudica a correção das curvas.

A principal crítica que se faz ao tipo de tração utilizado por Schmidt é o uso excessivo de materiais, causando um grande desconforto ao paciente. O emprego de tal método, portanto, apenas se justificaria se, com ele, resultados significativamente melhores fossem obtidos.

Com o "halo-pélvico" utilizado por Hogdson, observamos inicialmente as dificuldades de se transfixar os pinos pelo ilíaco, com os riscos de atingir os órgãos da cavidade pélvica. Além disso, a mobilidade dos pinos favorece a infecção e a formação de feridas. Com as hastes ajustáveis não podemos ter idéia da força que estamos aplicando, tornando bem subjetivo o controle. A permanência do paciente internado é também necessária.

A tração "halo-femoral" apresenta algumas vantagens sobre as até agora citadas:

– comodidade do paciente;
– facilidade de colocação, e
– possibilidade de melhor controle da força aplicada.

É importante salientar-se, no entanto, que todos os tipos de tração podem levar a certas complicações, principalmente de ordem neurológica, tais como:

– estrabismo convergente: oftalmoplegia decorrente da compressão do sexto par craniano (motor ocular externo);
– paresias e até paralisias braquiais decorrentes da tração excessiva do plexo braquial;
– necrose do tipo esquêmica da epífise femural proximal, particularmente referida em pacientes com Poliomielite que afete também os músculos do membro inferior.

Além disto pode ocorrer também o Síndrome da artéria mesentérica. "Sob essa denominação enquadram-se as perturbações gastro – intestinais ocorridas na correção das curvas e traduzidas clínicamente por vômitos, distensão abdominal, adinamia intestinal, chegando às vezes ao quadro do abdome agudo. Sua explicação era obscura atribuindo-se à imobilização gessada um papel importante na sua gênese (daí a justificativa primitiva do nome). Seu mecanismo hoje é conhecido: devido à correção da curva, os grandes vasos do abdomen são tracionados no sentido proximal. A artéria mesentérica superior, pela sua disposição anatômica, traciona o duodeno no nível do ângulo de Treitz, situado a cavaleiro sôbre a artéria. Da tração resulta a obstrução mecânica do duodeno e da artéria, cujas conseqüências dependerão diretamente do grau da obstrução. O tratamento dessa complicação é simples desde que precoce: basta colocar o paciente em posição de Trandelemburgo. Com isso as víceras abdominais se deslocam no sentido proximal, fazendo desaparecer a compressão referida." (3).

Estas complicações foram observadas também no CEPAF, em alguns casos de tração "halo-femoral", e, de um modo geral, incidindo mais freqüentemente à medida wue se aumenta o peso, apesar de, em um caso individual, ter ocorrido estrabismo convergente num paciente com tração de apenas 4 kg, por extremo.

tes tratamentos nas diferentes etiologias e poderíamos também calcular se já integração entre algum tratamento específico com uma das tres etiologias estudadas. Isto tudo, no entanto, fica apenas como sugestão.

CONCLUSÕES

Com base em nossa amostra podemos concluir que:

a) nas escolioses por Poliomielite convém aumentar a tração até 12 kg. por extremo, pois há com isto uma melhora compensadora;

b) nas escolioses idiopáticas o aumento da tração acima de 8 kg. por extremo não é acompanhado de melhora significativa;

c) nas escolioses por Neurofibromatose parece que o "peso ótimo" é o de 10 kg. por extremo.

Apesar de esta discussão basear-se numa análise qualitativa dos dados, os resultados verificados em nossa amostra nos parecem sugicientemente significantes para que uma pesquisa bem controlada e planejada seja executada, a fim de que possamos obter informações realmente seguras que orientem nossa conduta terapêutica.

RESUMO

Faz-se o estudo da influência de diversos pesos de tração "halo-femoral" no tratamento das escolioses poliomielítica, idiopática e neurofibromatósica. Conclui-se que o peso ideal na 1.ª é de 12 kg, nas idiopáticas não há benefício acima de 8 kg e na neurofibromatose o peso "ótimo" seria de 10 kg

SUMMARY

The author presents an analysis of the weight that must be used in the "halo-femoral" traction in the different types of scoliosis. He concludes that the ideal weight is 12 kg in the poliomyelitic scoliosis, 8 kg in the idiopathic scoliosis and 10 kg in the scoliosis by neurofibromatosis.

BIBLIOGRAFIA

1. BLOWNT, W.P., SCHMIDT, A.C., KEEVER, E.D. et LEONARD, E.T. — Le corset de Milwaukee dans le traitement opératoire de la scoliose. — *J. Bone Joint Surg.*, av. 1958, *40-A*, n.° 3, 511-525.
2. BUNCH, W. — Orthodontic positioner treatment during orthopedic treatment of scoliosis. — *Amer. J. Orthodont.*, 1961, *47*, 174-204.
3. CARVALHO PINTO F.°, W. e CATILHO, H.M. — Complicações do tratamento operatório das escolioses. — Tema livre apresentado no XVIII Congresso da SBOT, Recife, Setembro, 1971.
4. CARVALHO PINTO F.°, W. e TAPIA, J. — Conduta Terapêutica nos pacientes com escoliose idiopática. — Tema livre apresentado no XVIII Congresso da SBOT, Recife, Setembro, 1971.
5. CONCHOIX, J., COTREL, Y. et MOREL, G. — Résultats obtenus para l'elongation vertébrale dans le traitement de la scoliose essentielle. — *Rev. Chir. Orthop.*, 1958, *44*, n.°2, 176-189.
6. COTREL, Y. — Traitement des scolioses essentielles. — *Rev. Chir. Orthop.*, 1957, *43*, n.° 3-4, 331-337.
7. GOLDSTEIN, L.A. — The surgical management of scoliosis. — *Clinical Orthopaedics and Related Research.*, Junhe, 1971, n.° 77, 73.
8. RISSER, J.C. — Scoliosis: Past and present. — *J. Bone Joint Surge.*, 1964, *46*, 167-199.
9. SCHMIDT, A.C. — Halo-tibial traction combined with the Milwaukee Brace. — *Clinical Orthopaedics and Related Research.*, June, 1971, n.° 77, 32.
10. STAGNARA, P. — Désviations laterales du Rachis: scolioses. — *Encyclopédie Médico-Chirurgicale.*, Apl., *vol. 6*, 15.865 G10.
11. TAPIA, J. e CARVALHO PINTO F.°, W. — Conduta terapêutica nos pacientes com escoliose congênita e neurofibromatósica. Tema livre apresentado no XVIII Congresso da SBOT, Recife, Setembro, 1971.
12. TAPIA, J. e CUNHA, J. — Importância da correção pré-operatória no tratamento das escolioses. — Tema livre apresentado no XVIII Congresso da SBOT, Recife, Setembro, 1971.
13. THARTAS, N. — Syndrome squeletto-oculaire. — *Ann. Occul.*, Juin, 1960, *193*, n.° 6, 530.
14. WINTER, R., MOE, J.H. and EILERS, V. — Congenital scoliosis. A study of 234 patients treated and untreated. Parts I and II, *J. Bone Joint Surg.*, 1968, *50-A*, 1-47.

CONDROMALÁCIA DA RÓTULA

FUAD KALIL SOBRINHO *

INTRODUÇÃO

Smillie (1951), ao nos falar da importância da rótula no mecanismo quadriciptal, não deixa dúvida da imperiosa necessidade de sua preservação.

Assim, motivado por novos métodos de tratamento cirúrgico elaboramos este pequeno trabalho que nos servirá como ponto de partida para futuras investigações, evitando-se assim indicações radicais.

CONCEITO

A condromalácia da rótula é descrita como um processo degenerativo de sua cartilagem articular de origem traumática, caracterizada por: FIBRILAÇÃO — FISSURA — EROSÃO (Smillie-1951).

ETIOPATOGENIA

Como este ítem é a base da nossa contribuição, faremos baseado num levantamento bibliográfico, um estudo mais detalhado.

De Palma (1954), dizia ser a condromalácia da rótula um processo resultante de polimicrotraumatismos.

Outerbridge (1951), refutou esta teoria propondo outros princípios como causadores desta patologia. Baseou-se no fato que esta afecção tem início na face medial da rótula: havía uma saliência no côndilo femural ou melhor um "RIDGE", de altura variável em muitos joelhos humanos.

Segundo o mesmo autor a condromalácia seria então produzida, em parte, pelo atrito existente entre o "RIDGE" e a cartilagem medial da rótula durante os movimentos normais do joelho. Além desta causa haveria também outros fatores agravantes que seriam: idade, sexo, pêso, altura, profissão e finalmente a capacidade do mecanismo quadriciptal.

O comprimento do ligamento rotuliano (Mc Keever 1954) e a forma da superfície articular da rótula (Wiberg 1941), também são outros fatôres a serem considerados como importantes.

Assim passaremos a analisar detalhadamente cada um dos fatôres acima mencionados:

A) *RIDGE*

A-1) *Características macroscópicas*

Outerbridge (1964), realizou estudos minuciosos em trinta e cinco necrópsias, utilizando um bloco longitudinal dos côndilos femurais — medial — lateral.

Os maiores graus (3 e 4) de condromalácia foram encontrados em pacientes idosos.

A altura do "RIDGE" foi medida em milímetros, notando-se que havia uma diferença considerável e nitidamente visível

* *Residente do Hospital da Policia Militar da Guanabara Chefe do Serviço: Dr. F.S. Godinho.*

entre o "RIDGE" medial e o lateral, sendo que em muitos não havia a presença do lateral. No côndilo medial, o "RIDGE" pode ser constituído inteiramente de cartilagem ou então de cartilagem e osso que é que ocorre mais comumente.

A quantidade de osso existente foi relacionada em alguns casos com um maior ou menor grau de condromalácia.

Segundo outerbridge (1964) foi difícil saber se existia osso primàriamente no "Ridge" ou se havia neoformação óssea.

A-2) *Características microscópicas:* (Outerbridge) (figuras 1 — 2)

Os tecidos retirados de cada côndilo foram corados pela hematoxilina e eosina, tendo sido evidenciado a degeneração histológica, a presença de pequeno número de células normais, algumas células cartilaginosas dispersas, tornando-se livres e vacuolizadas, agrupando-se simultâneamente. Havía também em alguns casos a presença de células cartilaginosas que se extendiam ao osso subcondral, formando entre as trabéculas ósseas massas cartilaginosas.

B) *SEXO*

A afecção tende a ser mais frequente no sexo feminino na proporção de 3 : 1, segundo Outerbridge.

C) *EXTENSÃO DO TENDÃO ROTULIANO*

Mc Keever (1954), salientou a importância da extensão do tendão rotuliano na etiologia da condromalácia da rótula.

Outerbridge, com o seu estudo baseado nas trinta e cinco necrópsias, chegou a conclusão de que não havia relação entre a extensão do tendão rotuliano e o grau da condromalácia.

D) *MOVIMENTO DA RÓTULA NA CONTRAÇÃO DO QUADRICEPS*

O joelho estando em extensão completa e o quadríceps relaxado, a rótula móve-se livremente sôbre a fêmur. Ao se dar a contração do quadriceps, a rótula é tracionada proximalmente.

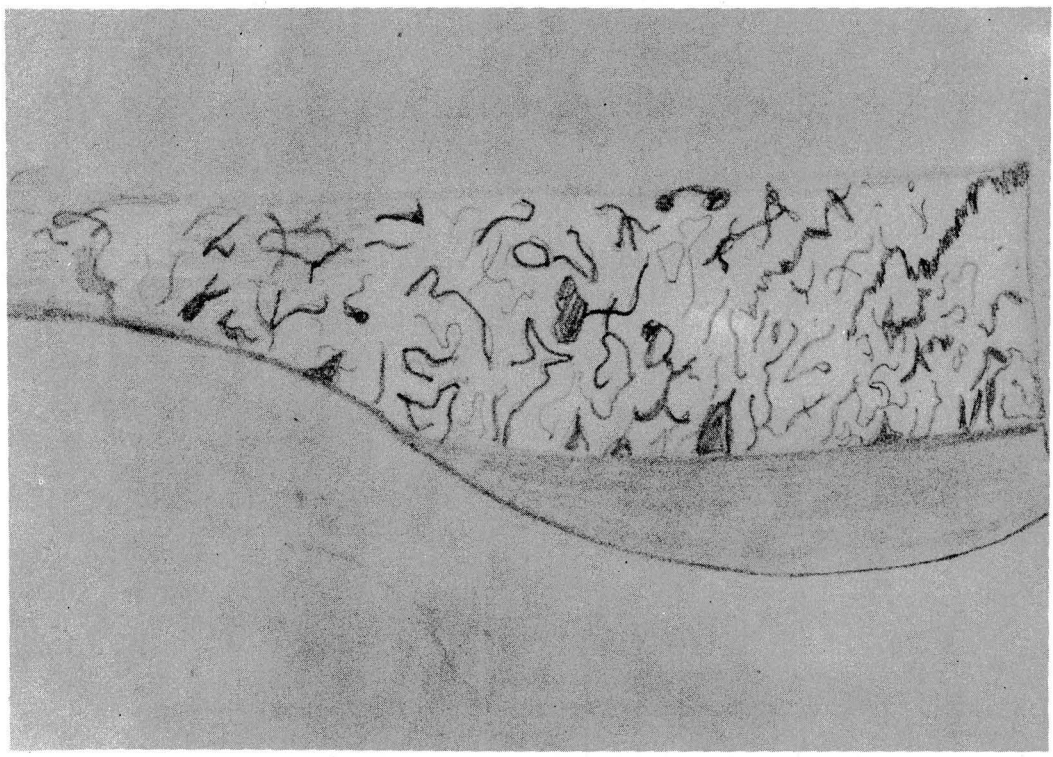

Fig. 1 — Secção do "RIDGE" lateral mostrando pequena transição atravéz do côndilo.

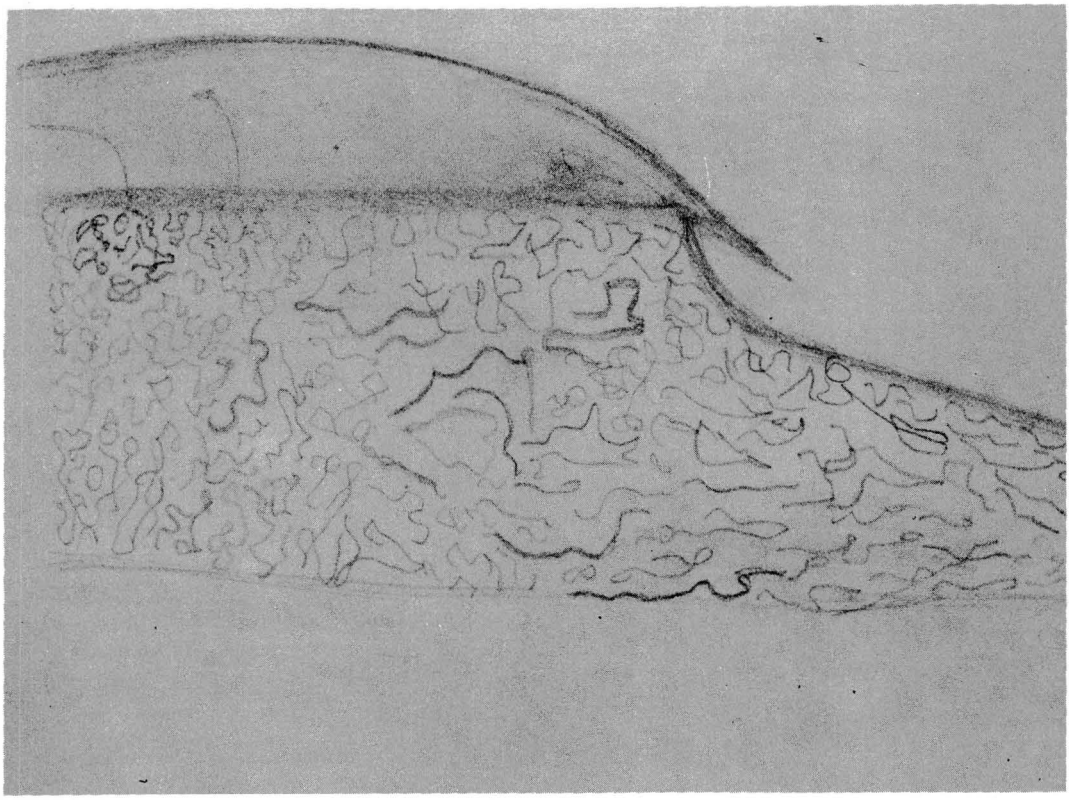

Fig. 2 — Secção do "RIDGE" medial mostrando abrupta saliência no côndilo. (Imitado de L. M. Crooks — J. Bone Joint — 49B — Pág. 498.)

Outerbridge no seu estudo encontrou o deslocamento máximo de 2 . 5 cm, sendo que a média de 1 . 1 cm para os graus 3 e 4 de condromalácia.

E) *SUPERFICIE INFERIOR DA RÓTULA (figura 3)*

Wiberg em 1941, classificou a rótula em 3 tipos, segundo a sua forma.

TIPO I — ° "RIDGE" entre a face medial e lateral, está situado aproximadamente no meio da rótula, e as facetas lateral e medial da rótula são equivalentes em tamanho.

TIPO II — o "RIDGE" está situado ligeiramente em direção à face medial da rótula. Aqui a faceta medial da rótula é menor que a lateral.

TIPO III — O "RIDGE" está por demais deslocado, de maneira que a faceta medial da rótula é muito pequena e termina abruptamente.

O grau máximo de condromalácia era por Wiberg relacionada com o tipo III; o "STRESS" na faceta medial seria incrementado devido à área convexa que se colocava em contacto com os côndilos.

F) *HEREDITARIEDADE*

Gerald E. Rubacky (1963), enfatiza que: por ser a condromalácia da rótula de localização invariável (face medial), deverá haver um componente predeterminante; cromossomial segundo as leis de Mendell.

ESTUDO CLÍNICO

Em geral os pacientes procuram o médico queixando-se de dor na face anterior do joelho que se exacerba com o movimento de flexão do membro, principalmente no ato de subir escadas.



Tipo 1

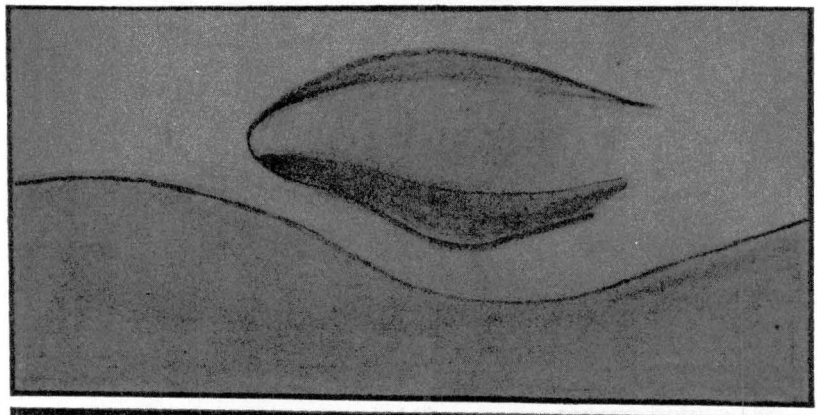

Tipo 2

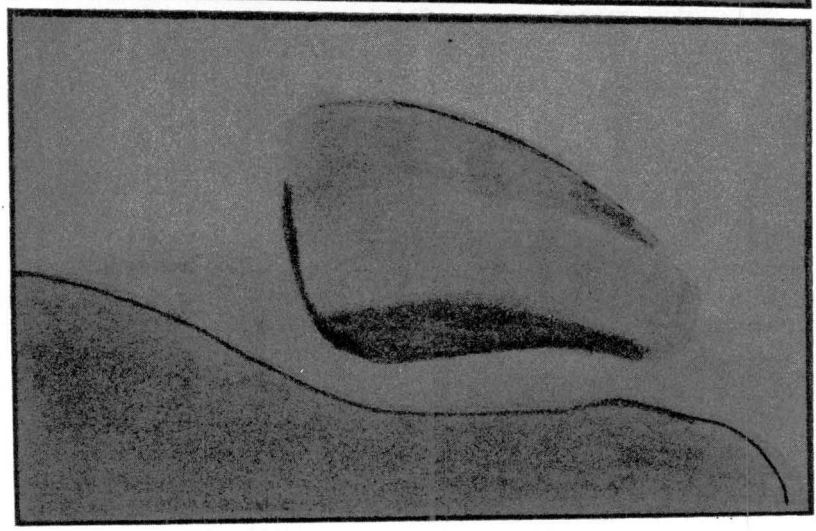

Tipo 3

Imitado de Outerbridge — J. Bone — Joint — 46B — Pág. 188.

Podem ser notados dor e rigidez no joelho após prolongado repouso. No entanto os sinais mais frequentes são:

— creptação percebida ao movimentar a articulação.

— dor retrorotuliana — usualmente confinada à face medial, associada a um aumento da sensibilidade no côndilo medial.

— dor à contração do quadríceps quando oferecemos resistência ao movimento rotuliano.

— estando o paciente em posição supina, quadril fletido a 70°, ao se realizar a flexo-extensão do joelho, palpa-se uma grosseira creptação que nos faz lembrar uma roda dentada. Na descrição feita pelo paciente, êle nos diz ter a sensação de que há um "saco de nozes" em seu joelho.

A efusão não é frequente e o joelho é estável.

TRATAMENTO

Após a realização dêste levantamento bibliográfico, ficamos motivado a realizar êste trabalho que servirá de ponto de partida a futuras investigações em nosso serviço.

Mackenzie Crooks (1967), verficou que em seis pacientes patelectomiazados a sintomatologia reincidivou invariavelmente. Realizou então a excisão do "Ridge" nos mesmo pacientes obtendo uma melhora gritante. Com êste resultado tão promissor, extendeu a operação a mais trinta e dois pacientes com a preservação da rótula em todas os casos.

ATO CIRÚRGICO (Mackenzie Croocks 1967)

-1 — cuidados habituais de assepsia-antissepsia do membro a ser operado.

2 — incisão para-rotuliana, o suficiente para inspecionar o côndulo femural e a rótula.

3 — a saliência femural medial ("RIDGE") é reduzida até que se iguale com o côndilo femural.

4 — limpa-se a cartilagem danificada da rótula até que a cartilagem normal seja visualizada.

5 — interpõe-se cêra óssea no local do "RIDGE", afim de evitar possíveis aderências.

ACHADOS OPERATÓRIOS (Mackenzie Crooks 1967)

1 — lesão da cartilagem rotuliana estava sempre presente em certo grau.

2 — há sempre "RIDGE" no côndilo femural medial e ocasionalmente no lateral.

3 — a cartilagem rotuliana foi classificada de acôrdo com os estudos realizados por Outerbridge:

GRAU 0 — normal.

GRAU 1 — macia e perda do brilho.

GRAU 2 — fragmentação ou fibrilação sôbre uma área de menos 1/2 ou à 1 polegada de diâmetro.

GRAU 3 — fibrilada, fragmentada, área de mais de 1/2 ou 1 polegada.

GRAU 4 — cartilagem erosada até o osso.

Observação: A cirurgia conservadora é preconizada para aquêles casos em que não há osso expôsto ou seja para os graus 1, 2 e 3. Para o grau 4 estaría indicada a patelectomia.

APRESENTAÇÃO DE CASOS

Caso n.º 1

I — *Identificação*

L.C.V.S.
idade: 27 anos
sexo: masculino
profissão: militar
II — *Exame Físico do joelho direito*
inspeção: discreto aumento de volume.
palpação: derrame articular + + +/+ + + —, ausência de sinais inflamatórios, ligamentos íntegros.
Dor confinada ao compartimento medial do joelho.
Rótula com mobilidade dolorosa.
movimentos: creptação difusa.
tratamento: operado em 20/01/73 segundo técnica já descrita (víde fotografias), pag. 9 e 10.

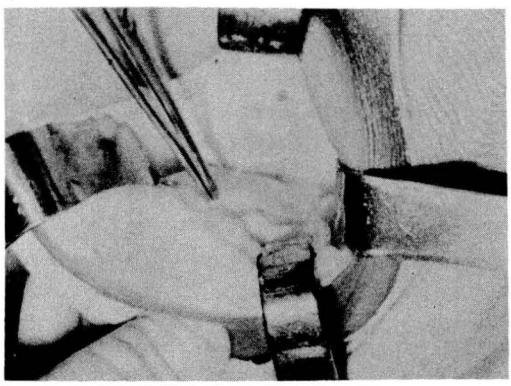

Foto 1/1 — pinça mostrando cartilagem danificada da rótula (grau 1).



Foto 2/1 — osteótomo apontando para o "RIDGE" a ser retirado.

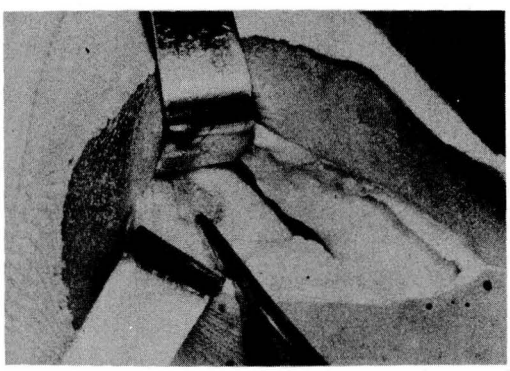

Foto 3/1 — pinça apontando para o local do "RIDGE" retirado.



Foto 4/1 — pinça mostrando interposição da cêra óssea.

Caso n.º 2

Identificação:
G.N.V.
idade: 24 anos
sexo: feminino
profissão: burocrata
Exame físico: joelho direito
— creptação do joelho
— ligamentos íntegros
— ausência de derrame
— mobilidade da rótula dolorosa
— patelectomia total à direita (grau 4 de condromalácia) — retirada do "RIDGE".

Tratamento:
Fotografias do caso acima relatado: (pág. 12 e 13)

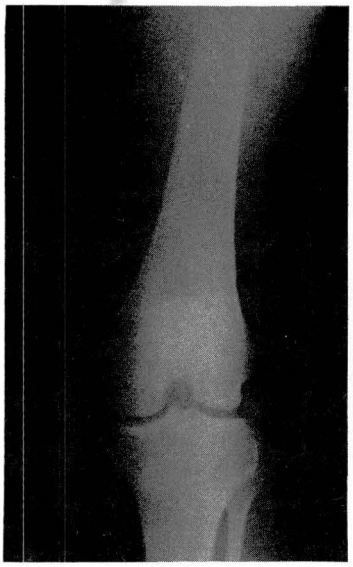

Foto 1/2 — aspecto radiográfico normal (Tunel View)

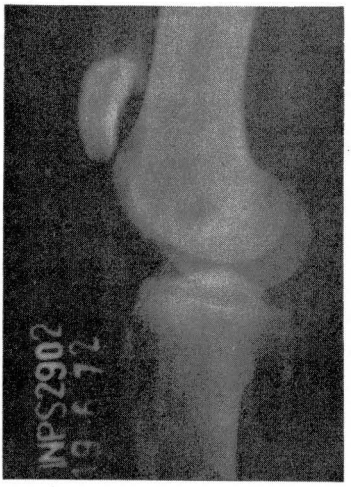

Foto 2/2 — aspecto radiográfico normal (Perfil)

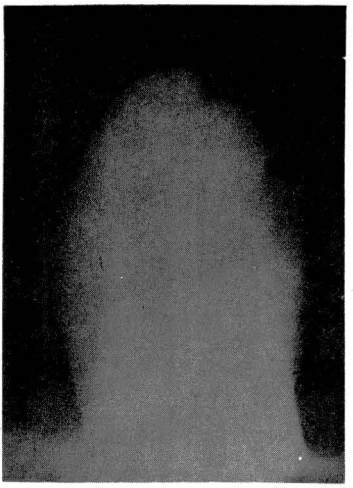

Foto 3/2 — aspecto radiográfico normal (incidência tangencial)

Foto 5/2 — microfotografias em pequeno aumento mostrando fragmentação e irregularidade da superfície cartilaginosa.

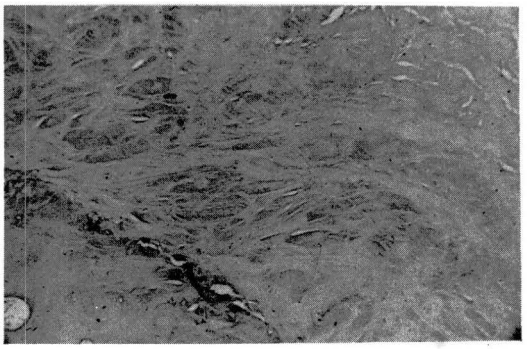

Foto 4/2 — microfotografia em pequeno aumento mostrando fibrilação da matriz cartilaginosa, caracterizada pela alternância de áreas claras e escuras. Observa-se também formação de fendas (lacunas esbranquiçadas).

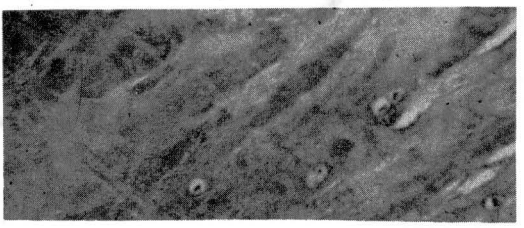

Foto 6/2 — microfotografia em aumento maior para mostrar em detalhe a fibrilação da matriz cartilaginosa.

Caso n.º 3

Identificação:
N.B.K.
idade: 57 anos
profissão: professôra
Exame físico
– intensa dor no joelho direito.
– creptação DIFUSA.
– joelho estável.
Tratamento:
– patelectomia total à direita (grau 4 de condromalácia.

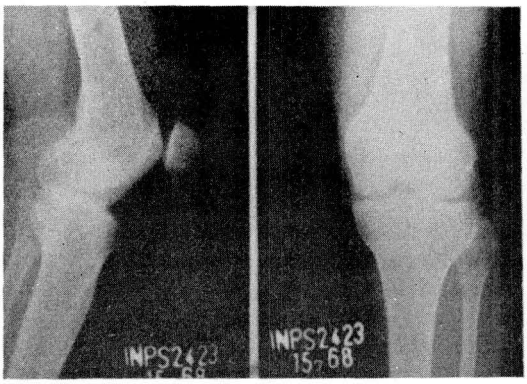

Foto 1/3 – aspecto radiográfico normal (incidências em AP e Perfil).

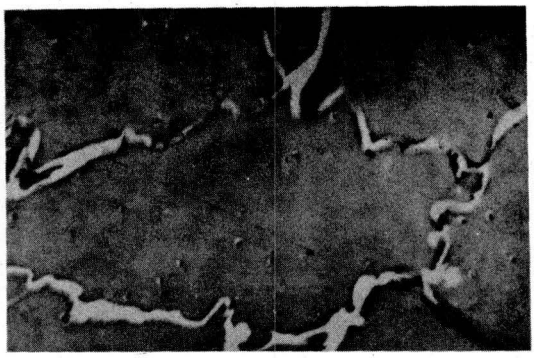

Foto 2/3 – microfotografia em pequeno aumento mostrando fragmentação conformação de fendas (lacunas esbranquiçadas) da matriz cartilaginosa.

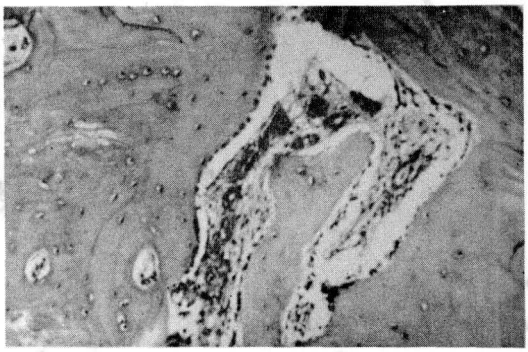

Foto 3/3 – microfotografia em pequeno aumento, mostrando osso subcondral envolvido por colar osteoblastico, denotando neoformação óssea reacional.

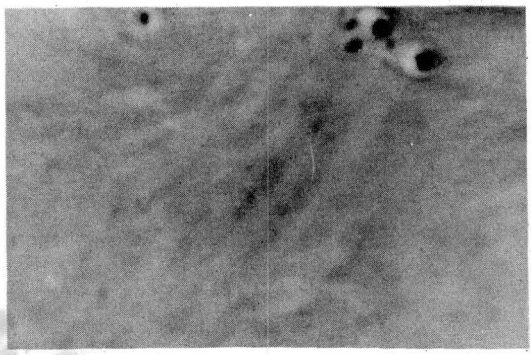

FOTO 4/3 – microfotografia em grande aumento, para mostrar fibrilação da matriz cartilaginosa, caracterizada pela alternância de estrias claras e escuras.

COMENTÁRIO

Achamos por bem terminar nosso trabalho com algumas observações, já que não poderíamos falar em conclusões pela insuficiência do material.

A cirurgia conservadora, com preservação da rótula e retirada do "RIDGE" preconizada por Crooks (1967), foi realizada em um doente (caso n.º 1).

O caso n.º 2 realizamos patelectomia mais retirada do "RIDGE"

O caso n.º 3 foi tratado no serviço do Dr. Arnaldo Bomfim. e constitui de patelectomia sem retirada do "RIDGE"; tendo sido operada em 1968, época em que não havía nascido entre nós os conceitos expostos nesta contribuição. A sua inclusão foi com a finalidade de ilustracão histopatológica.

Achamos imprescindível em tôdas artrotomias exploradas do joelho, cujo diagnóstico pré-operatório foi de desarranjo interno, fazer um inventário da cartilagem articular da rótula. Talvez assim pudéssemos diagnosticar maior número de condromalácia da rótula, num grau precoce, proporcionando tratamento definitivo para êstes joelhos.

RESUMO

Revisão de 2 casos de condromalacia da rótula, operados, sob novos conceitos etiopatogênicos, evoluídos desde a descrição em 1964, do "Ridge" femoral.

SUMMARY

The author reports two cases of osteomalacia of the patella. New concepts of pathology are exposed based basically on the description in 1964 of the femoral ridge.

BIBLIOGRAFIA

1. ADAMS, J. C. — Manual de Ortopedia; 3.ª Ed-Ediciones Toray. Pg. 386, 1961.
2. BICK, E. M. — Source Book of Orthopaedics; 2nd Edition — The Williams Wilkim Company. Pg. 365, 1948.
3. CROOKS, L. M. — Early Results of a Conservative Operation; Journal of Bone and Joint Surgery 49B. Pg. 495 — 501, August 1967.
4. OUTERBRIDGE, L. E. — Further Studies of The Etiology of chondromalacia Patellae; Journal of Bone and JOint Sourgery 49B. Pg. 179 — 190, May 1964.
5. RUBACKY, G. E. — Inheritable Chondromalacia of the Patella; Journal of Bone and Joint Surgery 45A. Pg. 1.685 — 1.688, December 1963.
6. SHARRARD, W. J. W. — Pediatric Orthopaedics Fractures; 1rst Edition-Blackwell Scientific Publications. Pg. 208 — 211, 1971.
7. SMILLIE, I. S. — Injuries of the Knee Joint; 2nd Edition — E. S. Livingstone Ltda. Pg. 243 — 245, 1951.
8. TURECK, S. L. — Orthopaedics Principles and their Aplication; 2end Edition, J. B. Lippincott Company, 1967.