TOMO II FASCICULO III

ARQUIVOS

= DE =

CIRURGIA E ORTOPEDIA

DIRETOR
Prof. BARROS LIMA

MARÇO — 1935
RECIFE

SUMARIO

Paginas

Artigos Originais

CONSIDERACIONES SOBRE 3 CASOS DE HIDATIDOSIS GENITAL FEMININO — DRS. ALBERTO GUTIERREZ e VICENTE RUIZ 275

ARTRODESE EXTRA-ARTICULAR EM COXALGIA — PROF. BARROS LIMA 284

HERNIAS EPIGASTRICAS DOLOROSAS — DR. ROMERO MARQUES 335

HERNIAS EPIGASTRICAS NA INFANCIA — DR. JAIR AFFONSO 339

SOBRE PROLAPSO GENITAL COMPLICADO DE CALCULOSE VESICAL — DR. MARCIO ARAUJO .. 348

Sociedade de Cirurgia de Pernambuco

SESSÃO EM 10 DE NOVEMBRO DE 1934:

ELEIÇÃO DA NOVA DIRETORIA 355

SESSÃO EM 11 DE FEVEREIRO DE 1935:

POSSE DA NOVA DIRETORIA 355

A PROPOSITO DA INCISÃO DE COSTANTINI NA CIRURGIA DOS FLANCOS — PROF. BARROS LIMA 357

HEMORRAGIA INTRAPERITONEAL POR VARISES DA PAREDE ABDOMINAL — DR. JORGE BITTENCOURT 366

Continúa na 3a. pagina.

ARQUIVOS DE CIRURGIA E ORTOPEDIA

PREÇO DE ASSINATURA

Brasil . . . . . 20$000

Estrangeiro . . . . . 30$000

Redação e Administração—Rua da Imperatriz, 83-1.° andar

RECIFE — BRASIL

ALUOL SOLUVEL

BISMUTO ANIONICO - INDOLOR

SERIES — INFANTIL — A e B correspondendo a 0,005, 0,02 e 0,035 de bismuto metalico.

Indicado em todas as modalidades da sifilis

Como bismuto anionico o seu emprego na sifilis nervosa é formalmente indicado.

Cicratrisante rapido somente igualado pelos arsenobenzóis.

Absorção completa, regular e rapida.

O seu uso foi oficializado pelo Departamento de Saúde Publica de Pernambuco nos Serviços de Profilaxia da Sifilis.

Usado, com exito, nos hospitais de Santo Amaro e Pedro II e Assistencia a Psicopatas.

Fabricação do Laboratorio "Hildeberto"

RUA DR. JOSÉ MARIANO, 146 — RECIFE

Hemostasía — Recalcificação

CLORETO DE CALCIO MONTENEGRO

Otimo sabôr — Tolerancia absoluta

Amostras a disposição dos snrs. Medicos.

LABORATORIO MONTENEGRO

Rua da Imperatriz, 279

RECIFE PERNAMBUCO

RADIOCAL

FAZIO & CIA.

GLUCALBET

AMPOLAS DE 5 E 10 CC.

CALCIOTHERAPIA INTENSIVA
pelo GLUCONATO DE CALCIO
(cada ampola de 10 cc. contem UMA GRAMMA de sal)

RECALCIFICANTE — DISSENSIBILISANTE
TONICO — HEMOSTATICO
ANTIFLOGISTICO

P. Uso intravenoso e intramuscular

INJECÇÕES INDOLORES — AUSENCIA DE REACÇÕES

Arquivos de Cirurgia e Ortopedia

Redação e Administração — Rua da Imperatriz, 83, - 1.º andar

RECIFE — PERNAMBUCO

PREÇO DE ASSINATURA

Brasil . . . . . 20$000

Estrangeiro . . . . . 30$000

PARA ANUNCIOS DIRIGIR-SE A

C. MARQUES & CIA.

Rua Joaquim Tavora, 105 — 1.º andar — Recife

Representante em S. PAULO:

MARCIAL RIBEIRO DE SOUZA

RUA BARÃO DE ITAPITININGA N.º 18 - 1.º andar

HOSPITAL ESPAÑOL DE BUENOS AIRES

SERVICIO DE CIRUGÍA GENERAL DE MUJERES

Jefe : Prof. Dr. Alberto Gutierrez

Consideraciones sobre 3 casos de hidatidosis genital femenina

Dres. Alberto Gutierrez y *Vicente Ruiz*

En el vasto tema de la hidatidosis, uno de los capítulos por muchos motivos más interesante y discutido, es el de la hidatidosis genital de la mujer. La localisación de la equinococosis en los órganos genitales femeninos no es de observación excepcional aunque en la mayoría de los casos se trata de hidatidosis secundaria por rotura de quistes localizados en otros órganos abdominales, especialmente en el hígado.

En la bibliografía mundial son contadas las observaciones rotuladas como hidatidosis *primitiva* que puedan resistir a una crítica severa; la afirmación es irrebatible cuando se ha practicado necropsia. La patogenia de la hidatidosis primitiva puede ser la vía arterial, mecanismo muy raro por el largo recorrido y los numerosos obstáculos que debe salvar el parásito para alcanzar los órganos genitales.

Dado que la hidatidosis genital carece de sintomatologia propia y que los hallazgos del exámen ginecológico simulan los tumores genitales comunes, rara vez se diagnostica, salvo que, en los antecedentes de la enferma, figure una intervención por quiste hidático, o un cuadro abdominal agudo con fenómenos anafilácti-

cos que permitan sospechar la ruptura de un quiste. Tales antecedentes permitiríam vincular el tumor actual con ellos, o bien, que, por perforación del recto, el útero, la vagina, el uréter o la vejiga, se eliminen vesículas hijas como acaeció en la 1.ª de las observaciones que constituyen el fundamento de estas consideraciones.

El diagnóstico descansa en la anamnesis y en las reacciones biológicas do la hidatidosis. En ocasiones, después de abierto el abdomen y aún luego, con la pieza extirpada en la mano, no se piensa en la equinococosis hasta que no se abre o punciona la tumoración. Tal sucedió en nuestra observación n.º 2; en cambio, en la tercera surgió la sospecha clínica de un quiste hidático, sospecha que la reacción de Cassoni confirmó. En la primera de las observaciones fué la eliminación espontánea de vesículas por la vagina, la prueba evidente de que se trataba de un quiste hidático.

En nuestro ambiente, donde la hidatidosis tiene carta de ciudadanía, el médico debe tener presente siempre esta posibilidad y ello le evitará en muchos casos errores de diagnóstico o lo que es más grave para la salud de la enferma, efectuar punciones de tumores quisticos durante la intervención sin proteger meticulosamente en tiempo preliminar el campo operatorio, para evitar la siembra en caso de tratarse de un quiste hidático o intentar maniobras de enucleación cuando en el caso corresponde marsupializar.

Como la hidatidosis genital femenina está estudiada extensamente por uno de nosotros en un trabajo próximo a aparecer, nos limitamos en esta comunicación a presentar estas tres observaciones que nos han parecido interesantes, con el objeto de aumentar la casuística argentina. Solo agregaremos que nuestros casos confirman la concepción patogénica sobre la hidatidosis pelviana del ilustre hidatólogo Dévé, pués dos de ellos corresponden en forma indudable a la equinococosis secundaria y en el tercero (observación 2) a pesar de sus características carecemos de argumentos irrefutables para sostener su origen primitivo ya que solo se trata de una observación operatoria y por lo tanto incompleta.

OBSERVACIÓN N.° 1

Quiste hidático pelviano subperitoneal parauterino, supurado, abierto en fondo de saco posterior de la vagina. Quiste hidático de lóbulo derecho de higado, paravesicular externo

F. F. de A., 24 anos, casada, argentina, procedente de Tres Arroyos (Pcia. de Bs. As.). Ingresa al Servicio del Dr. Alberto Gutierrez, el 15 de Mayo de 1930 en la pieza K, cama 353. (Historia clínica n.° 1139).

Antecedentes hereditarios y personales — Sin importancia. Menarquia a los 13 anos, reglas tipo 2/28, regular cantidad, a veces un poco dolorosas.

Enfermedad actual — Desde aproximadamente 6 meses comienza a experimentar dolores de poca intensidad en la fosa iliaca izquierda, que ultimamente se han hecho mas frecuentes y persistentes. Pocos días después de la menstruación que apareció el 14 de Febrero, y que fué mas dolorosa que las anteriores, y de menos duración y abundancia, experimenta intensos dolores en la pelvis que se irradian a los miembros inferiores, acompanados de violentos escalofrios y fiebre elevada. Al mismo tiempo elimina por la vagina liquido cuyos caracteres no sabe precisar, llamándole la atención la expulsión de una vesicula blanquecina del tamano de un huevo de paloma. Durante una semana sigue expulsando vesiculas enteras cuyo volumen oscila entre el de una nuez y el de un grano de alpiste; después eliminó vesiculas rotas, "unas membranas como hollejos de uvas" — dice la enferma —.

La paciente hace notar que eliminaba las vesiculas durante los esfuerzos de micción. Hasta hace dos o tres días continuó perdiendo por la vulva liquido que notó era purulento habiendo disminuido en forma manifiesta las molestias mencionadas.

Estado actual — Enferma con buen aspecto general. En cabeza, cuello y tórax nada de particular. La palpación del abdomen descubre leve defensa muscular en hipogastrio y fosas ilíacas acompanada de ligero dolor a la presión profunda.

En el exámen ginecológico se comprueba: órganos genitales externos normales; cuello uterino dirigido hacia la pared posterior de la vagina, de forma cilindrica, más bien corto, un poco blanduzco, movible y con orificio externo circu-

lar y entreabierto. El fondo de saco anterior saliente y ocupado, en el posterior se percibe una depresión muy vecina al cuello. Mediante la palpación combinada se comprueba que el útero en anteflexión, es pequeno y movible.

El anexo derecho se palpa algo aumentado de tamano; hacia la izquierda del útero se toca una tumoración que parece corresponder al anexo izquierdo, cuyo caracteres no se pueden precisar bien porque la enferma contrae la pared abdominal. Examinando con el espéculo se vé en la parte del fondo de saco posterior vecina al cuello uterino un orificio irregular a través del cual se logra introducir el extremo del histerómetro en una extensión de 2 centimetros. Se practica una radioscopía y radiografía de tórax informando el Dr. Moner (n.º 26.786) diafraagma derecho normal, a la mesma altura que el izquierdo. Tórax normal.

Los exámenes de orina son normales; el exámen de sangre da lo siguiente: hematies 3.950.000; leucocitos 6.200; hemoglobina (Sahli) 65 p. 100; valor globular 0.83; relación globular 1.637; polinucleares neutrófilos 80 %; linfocitos 19%; mononucleares grandes 1%; formas de transición; polinucleares eosinófilos; matzellen.

El 15 de Marzo se practica una reacción de Cassoni con resultado positivo, persistiendo el eritema durante tres dias. El 20 del mismo mes la reacción de Imaz Lorentz da resultado negativo.

El 19 de Marzo aparece la menstruación que dura hasta el 24 y conjuntamente con la regla la curva térmica que oscilaba entre 37º y 37º,2 se eleva el dia 18 a 38º,2, el 19 llega a 39º, el 20 a 39º,2 el 21 a 40º, el 22 desciende a 39º, y el 23 baja bruscamente a la normal oscilando luego entre 36º,5 y 37º los dias 24, 25 y 26.

Previa cuidadosa preparación (Vacuna Weill-Dufourt, suero fisiológico, adrenalina, etc.), se interviene el 26 de Marzo con diagnóstico de "Quiste hidático abierto en vagina localizado en anexo izquierdo o tejido pelvisubperitoneal del mismo lado". Opera el Dr. Alberto Gutierrez con anestesia clorofórmica (60 grs.). Incisión mediana infraumbilical; colocada la enferma en posición de Trendelemburg se explora la pequena pelvis. El ovario derecho está aumentado de tamano y quístico. No se observa tumoración alguna en la pequena pelvis. Sobre el borde izquierdo del útero, se palpa en la base del ligamento ancho, una zona de induración. Se in-

cinde el ligamiento ancho por delante del ligamiento redondo y se van despejando las hojas peritoneales hasta llegar a la base del ligamiento ancho que se explora sin encontrar ningun tumor. Se hace que un ayudante introduzca una pinza en la vagina con el objeto de hacer saliente el fondo de saco vaginal posterior en su lado izquierdo. En una zona donde el colon ileopelviano adhiere a la hoja posterior del ligamiento ancho por uno de sus apéndices epiploicos, se avanza hacia el fondo de saco llegando a un pequeno orificio por el cual penetra con facilidad el extremo cerrado de una pinza de Kocher.

Se ensancha el orificio y salen entonces fracciones de una sustancia fungosa, mezclada con liquido de aspecto mucilaginoso. Se piensa que esta abertura comunica directamente con el fondo de saco vaginal pero la exploración más metódica demuestra que no es así pués en el fondo de la cavidad se percibe un pequeno orificio que es el que en realidad comunica con la vagina. Se introduce un tubo de goma por el orificio agrandado que va hacia la vagina, estrechando la abertura y peritonizando por encima el orificio practicado sobre la superficie posterior del ligamiento ancho.

En la cara inferior del hígado se palpa un quiste de consistencia blanduzca, del tamano de una manzana, situado, al parecer, hacia la derecha de la vesicula biliar. Cierre de la cavidad por planos, sin drenado.

Postoperatorio — Al dia siguiente de la operación la temperatura sube a 38 y se aparece un foco congestivo en el pulmon derecho; en los dias siguientes la temperatura oscila entre 38 y 39, se hace toda la medicación indicada pero la enferma fallece al 5.º dia de operada con el cuadro franco de una neumonía.

OBSERVACIÓN N.º 2

Quiste hidático de ovario derecho

F. U. de P., 28 anos, casada, espanola. (Libro 21, pag. 10). Ingresa a la Clínica Gutierrez el 17 de Abril de 1922.

Antecedentes personales — Menarquia a los 15 anos, eumenorrea. Se casó a los 24 anos; ha tenido 3 hijos con embarazos, partos y puerperios normales.

Dos abortos provocados de 2 meses y 40 dias respectivamente.

Enfermedad actual — Después del último aborto, hace 5 meses, quedó con dolor atenuado en la fosa iliaca derecha que se exacerba con la presión. Al palparse en dicha zona ha descubierto una tumoración.

Estado actual — En el examen del abdomen se comprueba una tumoración redondeada, de superficie lisa, ligeiramente fluctuante, situada en la parte interna de la fosa iliaca derecha.

El examen ginocológico revela un cuello uterino ligeramente desgarrado, cilindrocónico, más bien chico, fondos de saco vaginales depresibles e indoloros, excepto el posterior, donde se nota un poco de resistencia. El útero es de tamano y forma normales. Rechazando con la mano izquierda la tumoración hacia abajo mientras se tacta con la derecha, se nota que ella se pone en relación con la parte superior derecha del útero. Dadas las características del tumor se piensa en un quiste de ovario derecho.

Tratamiento — En la intervencón, efectuada por el Dr. Alberto Gutierrez, el 18 de Abril, con anestesia general, se comprueba un quiste situado en el ovario derecho, del tamano de una cabeza de feto a término, cubierto por asas intestinales salvo en su parte anteroinferior que está adherida a las paredes abdóminopelvianas. Desprendidas las adherencias y previa cuidadosa protección, se pinza y se extrae cierta cantidad de liquido cristalino y luego se extirpa el tumor quistico. La trompa derecha está algo congestionada y de tamano normal; el útero no presenta particularidades dignas de mención.

En la pequena pelvis se encuentra un quiste serohemático del tamano de un huevo de gallina, desarrollado en el ovario izquierdo; se lo extirpa. El resto del anejo es normal. La exploración del abdomen y en especial del hígado, no descubre otro quiste hidático. Cierre por planos, sin drenado.

Al examinar el tumor quístico se comprobó que se trataba de un quiste hidático unilocular, limpio y sin vesiculas.

La enferma tuvo un postoperatorio normal, siendo dada de alta el 29 de Abril.

OBSERVACIÓN N.º 3

Quiste hidático intraligamentario izquierdo, parauterino. Quisto hidático de lóbulo izquierdo de hígado

R. de E., de 24 anos, soltera, espanola, procedente de Córdoba; ingresa al Servicio del Dr. Alberto Gutierrez, el 9 de Octubre de 1933, en la sala 16, cama 462. (Historia clínica n.º 4459).

Antecedentes hereditarios y personales — Sin importancia.

Enfermedad actual — Comienza súbitamente el 16 de Septiembre p.p.; en momentos que orinaba notó la detención brusca de la micción. La retención persistió durante 3 dias en el transcurso de los cuales tuvo que ser sondada varias veces pués le era imposible orinar espontáneamente. Desde este episodio agudo hasta la fecha no ha vuelto a sentir molestia alguna pero recuerda que, con anterioridad al hecho mencionado, en algunas ocasiones, experimentaba cierta dificultad en el comienzo de la micción, a la que no dió importancia hasta que sucedió el cuadro de retención aguda. Se interna por consejo del médico que la atendió.

Estado actual — Ligero hábito asténico. Cabeza, cuello y tórax: nada de particular.

Abdomen — La inspección descubre en el hipogastrio una tumoración redondeada, que alcanza a tres traveses de dedo por debajo del ombligo. Mediante la palpación se confirma la presencia del tumor que es redondeado, de límites poco netos, cuyo borde inferior se pierde en la pelvis, del tamano de una naranja grande, de consistencia elástica y renitente, indoloro, de superficie lisa. El resto del abdomen es normal.

A la percusión la tumoración es mate.

En el examen ginecológico, que sólo puede efectuarse por tacto unidigital, se comprueba a poco de penetrar en la vagina, la presencia de una tumoración quística, renitente, que empuja el fondo de saco anterolateral izquierdo y rechaza el cuello uterino hacia atrás, arriba y a la derecha. Mediante la palpación combinada se descubre que el útero, pequeno, está en dextroposición y elevado y que la tumoración es parauterina, de tipo quístico, del volumen de una naranja y localizada entre las hojas del ligamiento ancho izquierdo.

La localización y características del tumor y su sintomatología nos hicieron pensar en un quiste del paraovario pero carecia de la blandura particular de estos blastomas, razón por la cual sospechando que pudiera tratarse de un quiste hidático hicimos una reacción de Cassoni que dió resultado positivo, confirmándose asi nuestro diagnóstico de presunción.

Después del apropriado tratamiento preoperatorio y de obtener una radiografía de pelvis, (n.º 43.527) que no revela nada anormal, se interviene a la enferma el 24 de Octubre con anestesia peridural de Pagés (45 c.c. de solución de novocaina al 2%).

Con una incisión mediana infraumbilical se abre el abdomen comprobándose una tumoración de consistencia blanduzca, del tamano de una naranja grande, situada entre las hojas del ligamiento ancho izquierdo, ubicada al lado del útero, al que rechaza hacia arriba y a la derecha. Previa buena protección se la punciona, extrayéndose líquido incoloro y transparente, con el aspecto de líquido hidático. Se inyecta luego solución de formol en la tumoración, extrayéndo-se el líquido con dificultad, aún empleando el aspirador de Finocchietto. Se extrae gran cantidad de membranas. Se abre el quiste, se lo limpia con compresas embebidas en formol y luego se examina su interior con valvas luminosas comprobándose que no quedan vesiculas. Se deja una gasa dentro del quiste y se explora el hígado encontrándose otro quiste hidático en su cara inferior, parte média, recobierto parcialmente por el pequeno epiplon. Se cierra el abdomen por planos, marsupializando el quiste a la pared con puntos sueltos de catgut.

La enferma tiene un postoperatorio apirético, sin ningun incidente; la gasa se cambia 2 dias después por un tubo de goma que es suplantado a los 6 dias por uno más pequeno de vidrio que se retira a los 19 dias. Se dá de alta el 29 de Noviembre y se le recomienda vuelva para la extirpación del quiste hidático del hígado.

El 5 de Febrero de 1934 la paciente reingresa al Servicio (Historia Clínica n.º 4.796) atendiendo nuestro consejo, pues no experimenta ningun transtorno y ha aumentado de peso. En el examen del abdomen se comprueba el buen estado de la cicatriz operatoria.

El hígado ligeramente aumentado de volumen, sobrepasa dos traveses de dedo el reborde costal. En el examen de los órganos genitales no se halla nada anormal.

El 16 del mismo mes se interviene con anestesia local (40 c.c. de la solución de novocaína al ½%). Operador Dr. Alberto Gutierrez. Incisión transrectal derecha superior, se explora el hígado y se encuentra el quiste en el lóbulo izquierdo un poco más a la izquierda de lo que se esperaba, razón por la cual se agrega una pequena incisión horizontal y hacia la izquierda en el extremo superior de la herida. Se secciona el ligamiento suspensor y se tracciona de el hacia la derecha con lo que se consigue atraer más hacia el campo operatorio, la zona donde asienta el quiste; se proteje alrededor del mismo con gasas impregnadas de formol, se lo punciona y se inyecta solución de formol. Luego se lo evacua con el aspirador de Finocchietto, que extrae parcialmente el contenido. Se marsupializa el quiste a la piel con puntos de seda dejándose dos gases dentro y se cierra la herida por planos.

A los dos dias de operada se sustituyen las gasas por un tubo de goma, a los 8 dias la curva térmica que era normal tiene oscilaciones entre 37,5 y 38 durante 6 dias para quedar luego en apirexia hasta el dia de alta.

Por el drenado fluyen restos de membranas y liquido seropurulento durante 54 dias, colocándose luego un tubito de vidrio que se deja 15 dias más.

A los 58 dias de operada se inyecta lipiodol por el trayecto fistuloso. La cavidad persistente es muy pequena.

Se da de alta a la enferma a los 82 dias de la intervención para que venga a curar-se al Consultorio Externo de un trayecto fistuloso de 3 cms.

HOSPITAL INFANTIL MANOEL ALMEIDA

CLINICA CIRURGICA e ORTOPEDICA

Serviço do Prof. Barros Lima

Artrodese extra-articular em Coxalgia

Prof. Barros Lima
Titular de Clinica Cirurgica Infantil e Ortopedica na Faculdade de Medicina do Recife

Na terapeutica da tuberculose ossea uma aquisição continúa a merecer o consenso da maioria dos cirurgiões: a imobilização.

E', afirma-o Vignard, o mais antigo, o mais inatacavel de todos os meios empregados pela terapeutica ortopedica.

Discutem ainda os que a utilizam sobre como deve agir; se para uns a sua interferencia benefica se faz suprimindo a ação de causas agravantes, pressão do peso do corpo sobre extremidades osseas doentes, mobilidade articular, etc., enquanto a tuberculose evolúe em sua tendencia natural para a cura, acreditam outros em atuação mais direta da imobilização, modificado que é por ela o proprio terreno em que deve o mal desenvolver-se.

Ely é deste pensar, pois julga que é capaz de agir diretamente, modificando as condições de evolução do germen de Koch. A tuberculose habitualmente localiza-se nas regiões epifisarias, proximo ás articulações; quasi nunca procura as zonas diafisarias. Uma e ou-

---

(*) — Este artigo foi publicado, sem as observações, pelos *Arquivos Rio-Grandenses de Medicina.*

tra região teem aspectos histologicos diferentes: enquanto as zonas epifisarias são ricas de linfocitos, faltam estes ou, melhor, existem em muito menor numero nas regiões de diafise. Doutra parte, estendidos estes estudos histologicos a articulações desaparecidas por ancilose ossea completa, foi possivel comprovar que alterações se faziam, no particular perquerido, nas extremidades osseas bloqueadas; os linfocitos desapareciam, tomando o osso, claramente, o aspecto de diafise.

Em estudos experimentais feitos em colaboração com Cowan poude comprovar realmente que a riqueza em elementos linfoides da sinovial e da medula ossea epifisaria é a causa da localização frequente da tuberculose nas articulações, que os elementos linfaticos, em uma articulação, parecem ter sua existencia ligada á função articular e desaparecem ao desaparecer esta, já seja resecando as superficies osseas, já imobilizando prolongadamente para provocar processo de fibrose.

Gonçalez Aguilar entende justas estas idéas ao afirmar que estão elas "perfeitamente de acôrdo com as teorias mais aceitas para explicar a histogenese do tuberculo".

"Do mesmo modo que a primo-infecção, diz ele, se desenvolve sempre nos ganglios mediastinicos ou mesentericos, as granulações do segundo periodo, a que correspondem as lesões articulares, estão sempre desenvolvidas em elementos linfoides e ás custas deles."

"Doutra parte, lembra Aguilar recordando fatos clinicos, a supressão da articulação deve fazer desaparecer os elementos linfoides. Quando, após reseção do joelho, diz, obtemos ancilose, as epifises que deixamos, e ás custas das quais se verifica a soldadura, sofrem transformação em sua estrutura que as aproxima da conformação da diafise. As trabeculas osseas fazem-se mais densas, a substancia esponjosa converte-se em osso eburneo, a indicarem que transformação deve produzir-se simultaneamente na medula. Do mesmo modo em velha ancilose que haja se processado sem resecção previa. A articulação desaparece, os dois ossos se fundem, acaba-se o aspecto de epifises para surgir o de um segmento diafisario unico, com cortical ampla e compacta, trabeculas esponjosas escassas e canal medular continuo através dos ossos vizinhos. São modifi-

cações todas que forçam a admitir, na opinião de Aguilar, que "este canal medular, atualmente unico, está cheio de medula adiposa diafisaria, propria de ossos adultos".

Com Ely e Aguilar, pois, é possivel acreditar que, sendo a presença dos linfocitos condição essencial á evolução do bacilo de Koch, é fazendo-os desaparecer que a imobilização intervem, modificando o terreno, tornando-o improprio ao desenvolvimento da molestia.

Ora, a imobilização é principal objectivo da artrodese e, pois, por este lado deveria esta ser aceita.

Autores outros entendem entretanto que a ação benefica das artrodeses no decurso das osteo-artrites tuberculosas não é simplesmente efeito da imobilização alcançada; a ela se acrescenta sempre a remineralização provocada pela presença do proprio transplante, á semelhança do que se póde conseguir com as operações de Maragliano, Ufreduzzi e Lavalle.

Delahaye, na Sociedade Belga de Ortopedia, admitiu realmente esta ação recalcificadora, senão em todas as fases do processo morbido, pelo menos naqueles momentos em que a recalcificação está começada, no fim da evolução sobretudo. Não surpreende que assim seja porque os que teem praticado intervenções em tuberculose ossea, transplantando osso em focos mais ou menos ativos, afirmam, quer por ação direta do proprio osso quer pelas alterações circulatorias provocadas, modificações sensiveis no deposito do material calcico.

Ombredanne assim o acredita pois, para ele, o enxerto osseo que atravessa epifises vizinhas de tumor branco tem ação recalcificante rapida sobre elas e sobre a metafise; Mezzari e Fusari vêem tambem esta ação recalcificante dos ossos transplantados, crendo, além disso, na operação de Robertson Lavalle, a trepanação responsavel por hiperemia que estimula a formação de conectivo jovem, de mineralização local por contemporanea mobilização de sais de calcio que serão utilizados no processo de reparação; Lance, em 5 operados com a tecnica de Lexer, nos quais poude obter provas radiograficas, á distancia da operação, observou reconstituição inteiramente anormal, em rapidez e extensão, das extremidades osseas, clareza dos contor-

nos, reaparição das trabeculas, opacificação delas e da cortical das epifises e da diafise; Maragliano transplantou osso em colo de femur coxalgico e alcançou bons resultados que atribuiu tanto ao transplante do material osseo, quanto ao readquirir, por parte do tecido paratuberculoso, da propriedade de fixar os sais minerais; Josserand e Tavernier, por processo semelhante, tiveram recalcificação notavel, do mesmo modo que Vignard e Uffreduzzi.

Egana entretanto não acredita nesta ação; para ele só por forma mecanica, fazendo mais eficiente a imobilização, atúa o enxerto, só assim fazendo que a cura se produza em menos tempo.

Os resultados de suas intervenções assegurando porém que na maioria das placas radiograficas ha "calcificação intensa da articulação enferma após a intervenção", demonstrando que "em geral, a calcificação das epifises se faz melhor e mais rapidamente que nos enfermos submetidos exclusivamente ao tratamento ortopedico e climaterico", permitem talvez julgar acertada a hipotese do valor biologico do transplante osseo, embora queira Egana atribui-lo exclusivamente á maior eficiencia da imobilização determinada.

De uma ou doutra forma explicada, a calcificação se faz mais pronta, mais rapida, cedendo assim uma das consequencias mais terriveis da evolução dos focos tuberculosos sobre os ossos.

De modo identico ás operações que introduzem osso na propria epifise doente, fazem, as artrodeses aumentar a circulação local pelo traumatismo operatorio, trazem, com o transplante osseo, material calcico á vizinhança do foco tuberculoso e pois é justo acreditar, como o faz Maffei, na sua ação remineralizadora propria, explicada não mais pela imobilização, mas por modificações biologicas de ordem diversa.

Se as hipoteses de Ely, Cowman, Aguilar, Delahaye, Maffei, etc. não são inteiramente aceitas, um fato entretanto é admitido: a imobilização é salutar, apressa a cura das lesões tuberculosas osteo-articulares.

***

Doutra parte no organismo existem articulações cuja supressão pode ser feita sem que daí advenha perturbação mui grande ao individuo; articulações do membro inferior, sobretudo, cujas funções podem ser supridas pela movimentação mais ampla da coluna ou dos articulos vizinhos. Neste caso está precisamente a coxo-femural, da qual, a ancilose em bôa posição, permite estar de pé e marchar sem fadiga, apenas acrescendo-se maior rotação da bacia, inclinação lateral, e, por vezes, equinismo no pé do lado são, pois o movimento vae ser suprido sobretudo pela coluna lombar, pela outra articulação coxo-femural e pelo pé do outro lado com o equinismo que irá permitir a mudança do passo em membro que funcionalmente se não pode encurtar na fase oscilatoria.

Esta perturbação pequena que as anciloses na coxo-femural provocam e que as fazem menos temidas que as localizadas em outras articulações, explica facilmente a aceitação que vem tendo a pratica cirurgica de provoca-las, com as artrodeses, cada vez que com elas se possa obter mais rapida e facilmente o desaparecimento de um dado processo morbido.

Na ancilose da coxo-femural, por tuberculose aí localizada, as perturbações funcionais consecutivas seriam certamente ainda menores, pois que lesões osseas anteriores á ancilose, destruindo cotilo e femur, modificações da osteogenese, alterando o crescimento longitudinal, orientação do femur, em ligeira adução acarretando pequeno gráo de encurtamento aparente, determinariam encurtamento funcional, util se só atingisse a 3 centimetros, pois que então a oscilação do membro far-se-ia sem que fosse necessario recorrer á inclinação lateral notavel, a equinismo do pé oposto.

Seriam motivos, pois, de alta valia para a aceitação de artrodeses na cura das tuberculoses coxo-femurais, se a experiencia clinica acumulada demonstrasse que se não podia obter melhor, com integração funcional da articulação lesada, evidentemente resultado muito mais perfeito que a suplencia exercida pelas articulações vizinhas.

***

Infelizmente esta experiencia é desoladora. Kremer e Wiese afirmam-no citando Sundt e Johanson; "todas as estatisticas sobre resultado de tratamentos, escrevem, nesta doença até ao momento atual (1920) são sem valor, pois hoje pode-se dizer sem exagero que quando um coxitico curou com excelente resultado quanto ao ponto de vista funcional e anatomico, não se tratou de tuberculose" (citado de Johanson).

Este ponto de vista talvez seja excessivo, mas, reduzido aos justos termos, permite ainda, aos autores alemães citados, afirmar que a cura com ancilose completa na coxite tuberculosa é o normal na grande maioria dos casos, que uma parte cura com ancilose parcial e só muito poucos casos com inteiro restabelecimento da função.

Contra esta experiencia, falam comunicações de Rollier, Bier, entre outros, mas citando ainda Johanson, cujos pontos de vista são semelhantes aos seus, refutam, Kremer e Wiese, as estatisticas contrarias, mais uma vez firmando a má qualidade dos resultados alcançados.

Em sua estatistica de 1913, extendendo-se por 10 anos, fala, por exemplo, Rollier, de articulações curadas com movimentos em 81,6% dos casos, enquanto Kisch assevera que de 58 coxo-femurais curados 22 tinham mobilidade inteiramente normal e 14 aproximadamente tal. Infelizmente outros ortopedistas não chegaram a ver nada de semelhante. Sinding Lassen, discutindo este assunto, afirma que, autorizado por Waldenstrœm, pode pôr em duvida a alta percentagem de curas funcionais que Rollier alcançou tratando coxites tuberculosas. Waldenstrœm poude ver, de fato, em visita feita á clinica de Leisin, que, de 35 coxiticos que poude examinar, 34 estavam ancilosados. As afirmativas de Rollier, conclúe Sinding, sobre a cura funcional, não podem assim ser mantidas.

Além disso é o proprio Rollier que, citando os seus casos de 1913 a 1921, mostra-se mais cuidadoso, não falando, como da primeira vez em mobilidade recobrada, mas em volta de função e fazendo cair a percentagem de 81,6% a 52%.

Smith e Waters verificaram do mesmo modo, em uma série de 150 casos, tratados pelos metodos conservadores, que 24% morreram; 47% tinham ainda processo ativo quando examinados; 27% estavam sem sofrer, mas com pouco ou nenhum movimento e certo grau de deformidade, só em 2 doentes podendo-se admitir os resultados alcançados como eficazes, por estarem eles livres de sintomas e com articulação utilmente movel.

Vacchelli, do Instituto Rizzoli, colheu informações de 247 doentes e assentou que destes só 11% recobraram integralmente os movimentos articulares, enquanto em 62% havia ancilose e deformidade, em 15% resultados duvidosos ou nulos, tendo morrido 12% dos observados, afóra 29 que faleceram após abandonar o Instituto.

Bankart afirma que é comum ver casos de coxalgia, quiescentes ou aparentemente curados por tratamento conservador, tornarem-se novamente ativos após intervalos mais ou menos longos. Nelles a molestia nunca curou, perdurando perigo constante para a vida do doente. Qual a percentagem destes casos não o sabe, mas acredita que deve ser consideravel, pois que ha quem duvide das possibilidades de cura da coxalgia por tais metodos.

Pelo menos é hoje a conclusão a que chega tambem e é o modo de pensar de Lenormant, que afirma, em 1930, na Sociedade Nacional de Cirurgia, de França, haver visto, com o tratamento classico pela imobilização, muitos doentes se encaminharem lenta, mas certamente, para fistulização, infecção secundaria e morte.

Doutra parte, da apreciação das proprias estatisticas, póde-se apurar que as poucas curas alcançadas pelos metodos conservadores não podem ser tidas por perfeitas; particularmente nas criancas a abundancia de cartilagem articular, a evolução lenta e a natureza do processo infeccioso, não o destruindo, deixam os extremos osseos cobertos, proibindo-lhes a soldadura eficaz, a formação de bôa ancilose.

E' ancilose de má qualidade que se processa, capaz de favorecer o aparecimento de recidivas por entorses ligeiras, capaz de permitir a producão lenta de atitudes deformes, muito tempo após a propria cura clinica do mal.

Assim, pois, o tratamento conservador não conduz a resultados funcionais perfeitos, pelo menos na grande maioria dos casos.

***

Doutro lado, não são mais felizes os metodos operatorios radicais. Em algum tempo se cuidou que era possivel remover o proprio mal, extirpar a lesão, resecando as regiões doentes da articulação. Foi intervenção, porém, condenada na articulação coxo-femural, não só porque responsavel por mortalidade elevada (25 %, segundo estatistica de Stile colhida de 1901 a 1911 no Royal Edinburg Hospital), como porque capaz de determinar resultados funcionais verdadeiramente desastrados.

Perkins, em 6 resecções recentemente executadas obteve 6 maus resultados.

Cirurgiões outros teem assentado, do mesmo modo, este mau prognostico para os casos resecados; cresce deformidade em adução, perturba-se a função pela falta da cabeça do femur, ponto de apoio sem o qual os musculos adutores não teem força.

Graves são assim, quanto á vida e quanto á função as intervenções que procuram extirpar a lesão no interior da articulação coxo-femural, resecando-a, e pois é pouco provavel a aceitação das vistas de Bankart, ao preconizar extirpacão larga com mobilização precoce, no seu artigo do "The British Journal of Surgery", de Abril de 1933.

***

Só quando ancilosa, quando provoca aderencia firme, ossea, entre o femur e o iliaco é que os resultados da resecção são aceitaveis e se está pois, assim, autorizado a tentar mais rapida e seguramente chegar á cura, provocando aquela ancilose que a experiencia clinica tem demonstrado ser a melhor forma de conseguí-la. Pelo menos é o que afirmam para os adultos Aguilar e Bastos Ansart, para quem só a ancilose dá completa garantia na cura da coxite tuberculosa, nenhum caso, até agora, tendo-o persuadido de que se póde alcança-la com mobilidade.

Para as crianças, entretanto, traduzindo opinar muito aceito, sobretudo pelos cirurgiões francêses, Aguilar admite esperar a cura de tratamento conservador bem dirigido. Nelas a tuberculose é, ás vezes, manifestação de primo-infecção massiça; o organismo infantil, ainda não imunizado, póde sucumbir em consequencia de granulia ou de generalização visceral, ficando a manifestação articular em segundo plano. Se isto não ocorrer, a osteoartrite tuberculosa representará èco mais ou menos longinquo de primo-infecção por bacilos atenuados, e, neste segundo caso, as ativas defesas dos organismos infantis poderão lutar favoravelmente contra a infecção bacilar. Daí conclúe Aguilar, "a tendencia para a cura das lesões tuberculosas que apresentam as crianças ainda que com lesões esqueleticas extensas".

Se são aceitaveis os seus argumentos no que diz respeito á possibilidade de granulia, de generalização, podem ser discutidos na segunda hypothese; o foco tuberculoso residual persiste, por vezes, como foco localizado, com a sua evolução propria, lenta e traidora.

Atestam-no os casos multiplos de tuberculose coxo-femular que, surgida na infancia, tratada convenientemente, prolonga-se, mais ou menos agravada, até á idade adulta.

Se a pratica mostra assim que a coxite tuberculosa nas crianças póde evoluir do mesmo modo que nos adultos, mistér será cuidar de aplicar-lhe terapeutica semelhante, quando tiver ela adquirido, pela sua localização, tendencia evolutiva da mesma ordem.

Hibbs e Albee preconizam-na nessa idade e os resultados parecem mostrar que lhes sobra motivo para assim agir.

De facto, está exuberantemente provado que as anciloses fibrosas, mesmo cerradas, constituem cura menos segura que uma bôa ancilose ossea. Ora, as crianças, por condições particulares de sua anatomia, estão ainda mais sugeitas ás anciloses deste mau tipo e pois, nelas, em determinados casos, ainda mais justificadas deveriam estar as artrodeses.

Só quando superficies osseas sangrentas estão em contacto é que a verdadeira união é possivel; quando

cartilagens estão em face de cartilagens a fusão se faz por tecido fibroso e quasi nunca é de bôa qualidade.

Na articulação coxo-femural de uma criança ha tanta cartilagem que, di-lo Perkins, mesmo em infecção severamente destruidora, superficies osseas sangrentas não veem a opôr-se; faz-se a união entre superficies articulares cobertas de cartilagens, e, pois, por ancilose fibrosa. Se se acresce ainda que os focos tuberculosos estendem-se lentamente, que a nutrição da cartilagem é, deste modo, a alguma distancia da séde da molestia, comparativamente normal, que não existem fermentos proteoliticos no pús tuberculoso, capazes de digerir em massa a coberta cartilaginosa, que assim é esta preservada, ficando a revestir os extremos osseos, a obstar o seu contacto, comprehende-se ainda mais porque assevera Perkins, a ancilose ossea é tão rara como sequencia de artrite tuberculosa na infancia.

Excluidos os casos em que, pois, é possivel esperar a cura com persistencia dos movimentos, postos á margem os doentes em que o mau estado geral faça crer em infecção massiça e temer o choque post-operatorio, a artrodese estará tambem indicada nas crianças, porque doutro modo iriam elas chegar ao mau resultado das anciloses fibrosas, quando não ao das pseudo-atroses; para elas tambem é "uma ancilose ossea sã, assegurada por interferencia operatoria, resultado melhor que a ancilose fibrosa, imperfeita, oriunda do tratamento não sangrento", como o afirma Perkins e como o asseguram, em particular, os exames realizados por Elmslie nas crianças fisicamente defeituosas das escolas de Londres.

***

Todas estas considerações capazes de justificar a utilização das artrodeses nas coxalgias, não teem sido aceitas igualmente pelo varios cirurgiões que destas intervenções se teem ocupado.

Alguns as julgam prejudiciais á evolução natural do processo de cura.

Bankart assim o crê ao afirmar que "as modernas operações de fusão, particularmente as do tipo extra-articular, que não procuram remover a séde da doença no acetabulo, e, teoricamente, prohibem a ascensão

do femur, devem tambem obstar o fechamento da cavidade tuberculosa que sempre existe como resultado da destruição ossea".

Para ele o problema da tuberculose coxo-femural não é essencialmente diverso do da carie espinhal. "A molestia começa, ao menos em muitos casos, diz, na porção iliaca da pelvis, imediatamente acima do acetabulo, e, por extensão, destruição dele e da cabeça do femur, forma-se cavidade cheia com material tuberculoso, limitada acima pela porção do iliaco não destruida e abaixo pelo que resta da cabeça ou colo do femur. Como na carie espinhal tal cavidade só póde curar por colapso, aproximando os ossos adjacentes de modo que o material tuberculoso seja expulso e osso solido venha ao contacto de osso solido. Tudo que prohiba o colapso dos ossos e obliteração da cavidade condiciona o estabelecimento de foco tuberculoso cronico — encapsulado póde ser e quiescente talvez por anos — mas não curado e, pois, assim, constante ameaça para o doente." (Bankart)

Se é este o opinar do cirurgião inglês é de ver que os seus argumentos não são irrespondiveis.

A experiencia já larga mostrando cura de tuberculosos vertebrais, apesar de destruições extensas, firmando constituição solida de blocos osseos de 2 e mais corpos, autoriza a crêr no esforço do organismo para vencer por si o mal insidioso, se se o coloca em condições favoraveis para tal. Tudo no fóco tuberculoso aparente não é material a eliminar e com o que resta, com a osteogenese dos ossos vizinhos, talvez ativada pelo transplante, é possivel encistar o material tuberculoso até que o organismo o absorva e, sobretudo, estabelecer ancilose solida, preenchendo claro, talvez menor, que poderiam deixar crer os exames radiograficos realizados.

Um caso nosso, cujas radiografias terei oportunidade de mostrar-vos, bem documenta esta assertiva.

Posto o transplante mostram, os raios X, cavidade larga, entre o colo do femur e o iliaco, mui maior do que deve ser em realidade, pois nem a cabeça do osso era aparente. Mêses após, modificada a calcificacão, a imagem do extremo superior do femur surge, o claro

se preenche, a ancilose se processa em forma que bem demonstra a valia das artrodeses.

E' aliás o modo de pensar da maioria dos que se teem ocupado do assunto. Para ela se a intervenção não se justifica em periodo de evolução do mal, cessado ele, apuradas as lesões residuais, as sequelas constituidas, póde ter indicação.

***

O perigo de realizar intervenção demasiado grave em individuos de baixa resistencia, de abrir foco tuberculoso, agravando por esta forma o mal, ou de mesmo difundi-lo a outras partes do organismo, generalizando-o, são os argumentos principais com que se ha de combater e muitas vezes justamente, a tendencia de agir precocemente para provocar ancilose, realizando artrodeses em ancas cujo processo tuberculoso ainda evolve.

Rodrigues Egana, cirurgião do Hospital Maritimo de Mar del Plata, na Argentina, por exemplo, põe restrições bem severas a esta pratica de intervir no perioso ativo. Admite-o, nas crianças particularmente, com coxalgia que, após observação minima de ano e meio, evolúe sem coleção purulenta cerrada ou fistulada, mas com destruições, dôres articulares e atitudes viciosas, sob a forma de artrodese extra-articular que póde fazer-se, mas com a idéa preconcebida de continuar a cura de repouso e imobilização, como se não houvesse sido efetuada.

Assim agindo não vai de encontro aos preceitos classicos do tratamento ortopedico, antes adjuva-os, pois que é indubitavel que a consolidação articular com o enxerto assegura muito mais eficiente imobilização da articulação.

Não pensa, entretanto, que, mesmo assim, a cura ambulatoria deva ser autorizada; "nenhum enfermo, escreve, afetado de lesão tuberculosa da coxo-femural, operado ou não, criança ou adulto, deve andar com a sua coxalgia em periodo evolutivo". Todas as seguranças que possam dar-se-lhe, a proposito da evolução da lesão, por ter sido colocado um transplante, são efemeras, se a marcha é precocemente autorizada.

Neste modo de pensar vê mesmo Egana motivo para ser mais precavido nas indicações de intervenção nos adultos. A necessidade que podem sentir de logo movimentar-se, a falsa segurança que a intervenção póde lhes trazer, aconselham-lhe a não operar no periodo florido e tanto mais quanto as "caracteristicas anatomo-patologicas da afecção no adulto, no qual raramente se observa o tipo de lesões de grande destruição", asseguram melhor disposição á consolidação articular espontanea. E' mister entretanto reconhecer que a interminavel evolução de certas coxalgias indica intervir para interrompe-la quando a cultura, já velha, de virulencia atenuada, consentir, sem perigo, operação que a ela ponha termo.

E' pratica que Lance ensina, que se póde ver como um largo passo para o emprego das artrodeses nas coxalgias em evolução e que vem tendo larga e proveitosa aceitação.

Albee, Mathieu, Lance, Frouchaud, Andureau, Wilmouth, Allaine, Sorrel positivaram, com as suas observações, a possibilidade de alcançar bons resultados.

Em Fevereiro de 1930, Sorrel havia operado 15 casos em evolução. Se a sua observação lhe não permitia assegurar sempre resultados perfeitos, a percentagem com que os bons casos se apresentavam permitia-lhe ter esta pratica como excelente, dado o prognostico severo da coxalgia. Lance avança mais em suas indicações: considera tentador auxiliar "no periodo de começo, quando clinica e raios X não deixam mais duvidas sobre o diagnostico, quando se trata de "forma grave, cotiloidéa, que deve durar muito tempo e terminar por anca funcionalmente má, exigindo, talvez, após molestia de 4 a 5 anos, uma artrodese".

Mathieu interveiu com indicações semelhantes e poude seriar os seus casos entre os sucessos alcançados.

***

Um outro fato que parece ser argumento em favor da intervenção precoce é o da possibilidade de aparecerem abcessos e fistulas, capazes de restringir ou afastar mesmo, para alguns, a indicação de intervenções

sangrentas. Egana, por exemplo, vê, em abcessos em evolução, contraindicação terminante e absoluta a toda tentativa cirurgica, pois que, em geral, se localizam na vizinhança da articulação e são abertos no ato operatorio.

Nestas condições, pensa, a intervenção agirá precipitando a fistulização, provocando infecção secundaria e determinando eliminação espontanea, parcial ou total do transplante.

Não pensam assim, entretanto, autores outros, para quem, mesmo transfixando abcessos, os transplantes podem manter a sua vitalidade, fixando-se em seus extremos e assegurando assim imobilização e consecutiva melhoria das condições locais da afecção.

Em um dos nossos casos sucedeu precisamente o que Egana prevê para coxalgias em evolução; foi o abcesso aberto na vizinhança do grande trocanter, no momento de trabalha-lo para aí implantar a haste ossea a enxertar. No entretanto isso se fez sem maiores desvantagens, antes com o merito de permitir assegurar, por exame anatomo-patologico, a justeza do nosso diagnostico. O enxerto fixou-se, manteve-se integralmente, assegurou o abaixamento e fixação na nova posição de cabeça de femur que jogava em cotilo largamente destruido para cima, através apenas de pequena fenda de reabsorção, logo desaparecida no curso de suas modificações ulteriores. Não houve, pois, nesse nosso caso, apesar de aberto o abcesso, aquelas desvantagens em que Egana acredita.

Em um outro, porém, enorme abcesso, inteiramente despercebido, obrigou a intervenção muito mais larga do que se havia previsto, terminada por artrodese intra e extra-articular, em operação excessiva para as resistencias do organismo.

Quanto ás fistulas a opinião dos cirurgiões é tambem variavel. Estão sempre secundariamente infectadas e esta infecção traz restrições serias á utilização de qualquer tecnica que sobre o osso tenha de agir.

Melhor seria abrir incidentemente um foco tuberculoso cerrado, acreditam muitos, no curso de artrodese extra-articular, que intervir em osso fistulado, ou em que, mesmo, fistulas tenham cicatrizado ha algum tempo. Lance, por exemplo, é deste opinar; nas coxal-

gias desta forma ainda que o foco esteja curado ou mui atenuado, ha contraindicação á artrodese.

Seria perigoso, afirma, operar estes casos antes que longos mêses se tenham passado desde o fechamento das fistulas, porque se a experiencia nos mostra que os transplantes são admiravelmente tolerados em focos tuberculosos cerrados, nos indica ao contrario, quanto são tenazes as lesões de osteomielite despertadas.

Campbell tem tambem tais fistulas por contraindicação ás intervenções, achando que pelo menos accentuadamente restringem suas indicações.

A fusão em presença de infecção secundaria piogenica ativa, diz, deve ser empreendida com muita cautela. A probabilidade de reacender processo virulento, embora aparentemente acabado, é muito maior nos casos em que houve infecção secundaria.

Egana, entretanto, enxerga menores restrições, pois que se não autoriza a intervenção em crianças, por haver observado 2 resultados maus em doentes seus, se acredita que, de modo geral, as fistulas devem constituir contraindicação operatoria, tem-na por menos absoluta que a presença do abcesso tuberculoso, admitindo o tratamento operatorio "em certas condições de prolongar-se indefinido da afecção".

Verdade é que, porém, abcessos e fistulas constituem condições desfavoraveis á terapeutica das coxalgias por artrodeses, mesmo extra-articulares; daí a necessidade de agir, ancilosando antes do sobrevir deles, precocemente ,desde que se anteveja a impossibilidade de curar conservando ao articulo forma e função normais.

***

E' necessario reconhecer, entretanto, intervindo precocemente, que ha casos em que a cura póde ser obtida sem sacrificio da função articular. São raros, mas incontestaveis, e ao clinico compete reconhece-los antes de indicar bloqueio articular cuja finalidade essencial é fazer desaparecer definitivamente os movimentos da articulação.

George Perkins assenta que ao radiologista é que deve caber a decisão final; a ele deve ser dada a fun-

ção de determinar se estão normais as extremidades articulares, se se conserva integro o espaço entre elas, de prodigalizar meios para designar probabilidades de conservação dos movimentos.

"Quando o osso está claramente definido no radiograma e não ha turvação articular difusa", julga Perkins que "os sintomas acusados pelo paciente são devidos a sinovite simpatica da anca, não havendo ainda exudatos inflamatorios na cavidade articular".

Quando a sombra ossea é pouco definida, quando ha turvação difusa sobre a articulação, entende entretanto que material caseioso existe já e daí tira a conclusão que no primeiro caso será resultado final do tratamento não operatorio uma articulação movel, enquanto no segundo uma ancilose fibrosa se processará com os seus possiveis maleficios.

Ha, pois, assim, casos em que a coxo-tuberculose cura com integridade funcional da articulação doente e á clinica compete discerni-los para que a artrodese não seja indicada senão naqueles em que a evolução do mal deve se fazer para a ancilose.

***

Se as indicações das artrodeses são assim controvertidas na tuberculose coxo-femural em evolução, nas que já teem extinto o processo morbido são mui mais aceitas.

A coxalgia cura quasi sempre deixando na articulação lesões de tal ordem que a função se não póde exercer bem; corrosão desta ou daquela superficie ossea, inadatabilidade das porções articulares residuais plenamente justificam o desaparecimento operatorio do articulo lesado.

Menard, estudando as lesões anatomo-patologicas de articulações coxo-femurais tuberculosas poude comprovar que as suas alterações ulcerosas podem modificar as relações das superficies articulares de 2 modos.

Em um, na atual pseudo-artrose extracotiloidéa, a cabeça femural atinge, cavalga o rebordo cotidoideo, abandonando, em graus mais avançados, o proprio cotilo.

No outro, as duas superficies ficam em contacto; entretanto a sua adaptação se não faz bem sobretudo porque a uma cabeça atrofica corresponde um cotilo grande, na conhecida forma de pseudo-artrose intracotiloidea.

Qualquer que seja a forma anatomopatologica das lesões, póde existir oportunidade de agir com artrodese, mas Egana, em interessante trabalho publicado em torno dos seus casos, delimitou indicações para cada grupo ou sub-grupo de doentes, querendo assim pôr a sua mais larga experiencia a serviço dos que ainda se não teem ocupado devidamente da questão.

Para isso estudou as tendencias naturais de cura, os resultados definitivos alcançados para cada grupo de lesões anatomicas existentes, determinando quadro em que se os vê sintetizados e pelo qual é possivel firmar, dentro de certos limites, a exata indicação operatoria.

- Evolução da coxalgia de acordo com a variedade anatomo-patologica
  - A — Pseudo-artrose extra-cotiloidea
    - 1.º Transbordamento: Cura por ancilose fibrosa e ossea, firme, solida, estavel.
    - 2.º Cavalgamento: Cura possivel por ancilose fibrosa pouco solida e sem estabilidade. Articulação dolorosa.
    - 3.º Luxação
      - Iliaca: Ampla conservação da mobilidade. Sequencias dolorosas. Estados agudos possiveis.
      - Transcolitoidea: Articulação rigida e estavel.
  - B — Pseudo-artrose intra-cotiloidea: Conservação da mobilidade em gráo extremo. Articulação pouco solida, sem estabilidade, dolorosa, com recidivas frequentes e molestas. Estado agudo. Prolongar da evolução normal.

Além dos casos incluidos nestes grupos existem outros que não seriam aí bem classificados; tipos anatomo-patologicos mixtos, com lesões destrutivas da porção acetabular do iliaco, sem provocar luxação, sem destruir a cabeça femural; evoluem geralmente para a cura espontanea, para a ancilose, pois que "a destruição do fundo ou do tecto do cotilo, ao permitir o encaixe da cabeça femural, aproxima o trocanter da crista cotiloidéa, facilitando soldadura ossea ou fibrosa por contacto direto.

Dentro destas observações feitas quanto á evolução é possivel julgar, dadas determinadas lesões anatomicas, qual a indicação operatoria mais acertada.

Seriam precisamente aqueles casos que a experiencia tem mostrado curar com dores, ancilose pouco solida, instabilidade, mobilidade, aqueles casos rotulados entre as pseudo-artroses intracotiloidéas ou entre os graus extremos da extra-cotiloidéa que mereceriam particularmente indicação da intervenção ancilosante. Na pseudo-artrose intracotiloidéa, por exemplo, a artrodese é formalmente indicada, pois que, de uma parte, não tendo havido luxação as superficies osseas enfermas não se separaram e, irritando-se mutuamente, constantemente ativam o foco tuberculoso, e doutra a atrofia e inadatabilidade dos extremos osseos em face, condiciona osteogenese deficiente com tendencia consequente ao não formar-se da ancilose necessaria.

No outro extremo, no grau primeiro da pseudo-artrose extra-cotiloidéa, nas formas intermediarias, a intervenção poderia ser excessiva porque repouso e tratamentos ortopedicos são capazes de levar á ancilose fibrosa ou ossea, dadas as condições anatomicas residuais que deixaram, superficies osseas em contacto, perfeitamente adaptadas e capazes de, com solidez, fixarem-se.

Entretanto, nestas hypotheses ainda, a intervenção ancilosante póde ter indicação, como medida de prudencia, quando, após observação prolongada, se comprova durante a marcha o aparecimento de dores articulares persistentes e recidivantes, com conservação de movimentos. Ancilosando, por artrodese, estas articulações, evita-se a produção de artrites, de deformidades secundarias, previne-se o surgir de recidivas tão

vistas, por Calvê, em consequencia de causas minimas, de fadigas, de variações climatericas, que fizeram-lhe dizer que a articulação "gripa por acessos".

***

Na articulação coxo-femural as artrodeses realizadas podem ser filiadas a tres tipos: artrodeses intra-articular, extra-articular e mixta.

Nas intra-articulares o cirurgião realiza a abertura do articulo, reseca o foco tuberculoso, modifica as superficies articulares, para dar-lhes melhor contacto osseo, procurando alcançar a ancilose.

As extra-articulares podem ser realizadas por duas tecnicas diversas: juxta e para-articular; é terminologia que aceitam Sorrel e Delahaye e sobre a qual devemos entender-nos bem, pois, sobre ela, particularmente sobre o termo para-articular, foi estabelecida certa confusão.

Por juxta-articular comprehendemos, com os autores francêses citados, intervenções que se processam na vizinhança imediata da articulação; operações como a de Hibbs, Haas, que procuram levar o grande trocanter, destacado do femur, ao contacto do osso iliaco, imediatamente acima do rebordo cotiloidéo, como as de Wilmoth, Mathieu, Putti, que baixam retalho da face externa da aza iliaca sobre o trocanter, deitando-o sobre a propria capsula, estão aí bem catalogadas.

Como para-articular seriam entendidas aquelas que reunem tambem a aza iliaca ao trocanter, mas que o fazem á distancia maior da capsula, em zona pois em que são menos de temer lesões em evolução.

Por artrodeses mixtas seriam entendidas afinal aquelas tecnicas operatorias que, abrindo a articulação, avivando as superficies osseas em contacto, modelando-as mais ou menos largamente, completam-se com o implante de osso tomado da vizinhança, ou á distancia, com o fim de acentuar o bloqueio articular.

Claro é que a cirurgia realizando tal diversidade de tecnicas não o fez senão pelas necessidades varias que os casos clinicos poderiam criar.

As artrodeses intra-articulares primitivamente imaginadas sofrem do defeito de muito aproximarem-se

das resecções; mesmo empregadas em fase final da evolução da coxalgia, no periodo propriamente das suas sequelas, não é raro encontrar fungosidades, focos tuberculosos em latencia, tecidos duvidosos que devem desaparecer para que melhores resultados sejam colhidos.

Em fase mais aguda da evolução do processo tuberculoso, a artrodese intra-articular ainda mais mutilante será, compreende-se, assemelhando-se ás verdadeiras resecções, pois sujeita á criticas semelhantes.

Não era, pois, de admirar que os cirurgiões condenassem-nas, por serem graves e capazes de despertar tuberculoses locais ou generalizadas. Além disso nem sempre o avivamento das superficies osseas em contacto produzia a ancilose desejada; adaptação complexa, sobretudo nas pseudo-artroses intra-cotiloidéas, por ser dificil modelar pequena cabeça ou fragmento de colo para adaptar a grande cotilo, osteogenese deficiente em vizinhança de focos tuberculosos, somavam condições desfavoraveis para as intervenções desta ordem. Daí se julgar desacertado atualmente o seu emprego.

Todavia, para Delahaye, ainda sob esta maneira de simples avivamento, não merece a artrodese completo esquecimento. Em certos casos graves de pseudoartrose extra-cotiloidéa com desaparição total da cabeca e do colo femoral e forte ascensão do resto do femur, "o avivamento largo da face interna do trocanter de uma parte e do massiço supra-cotiloideo de outra, dá bellas superficies esponjosas que se adaptam e se soldam facilmente".

Com as artrodeses extra-articulares, sobretudo as do tipo que Sorrel designa de *para-articular*, seria possivel obter ancilose sem os perigos reconhecidos ás intra-articulares.

Realizada a certa distancia da articulação, Sorrel e Berard indicam-na particularmente para os casos de tuberculose em evolução; é claro que a capsula distendida por fungosidades e os abcessos peri-articulares, tornam os tecidos da imediata vizinhança da articulação improprios para leito do transplante e pois justificam a necessidade de afasta-lo para partes moles mais superficiais, na forma de transplante em ponte, entre

partes mais elevadas da aza iliaca e o grande trocanter. Sofrem, entretanto, as artrodeses deste tipo o defeito reconhecido aos enxertos que passam em larga extensão de partes moles sem estar em contacto com osso; são como que mais frageis e frequentes assim os acidentes (fraturas, pseudo-artroses) que anulam o bloqueio procurado.

Uma estatistica interessante de Delahaye mostra que perigos desta ordem são habituais nas artrodeses para-articulares, pois que de 15 doentes por esta forma operados, cinco tiveram fraturas e dois pseudo-artroses post-operatorias na zona do transplante.

Como, doutra parte, fatos desta ordem sejam racionalmente menos de temer nas artrodeses que se fazem em mais imediata vizinhança da articulação, como demonstram aliás as proprias observações de Delahaye, justificada está a existencia das tecnicas juxta-articulares, sobretudo nos casos em que, intervindo-se em fase final da coxalgia, seja menos de temer a distensão capsular e sua abertura extemporanea e acidental.

Doutro lado, na maior parte das tecnicas juxta-articulares, os enxertos são tomados á vizinhança da articulação, conservam um pediculo vascular constituido pelos musculos que se inserem no trocanter ou pelo periosteo que estabelece continuidade entre transplante, tomado ao osso iliaco e este mesmo osso, e pois é possivel esperar, desta vascularização, manutenção de maior vitalidade, maiores possibilidades de recalcificação, sobretudo lembrada a interferencia que os musculos teem nas trocas de material calcico do osso vizinho traumatizado, segundo os estudos de Cretin.

Albee, partidario e creador de tecnica original de artrodeses do grupo para-articular, crê intervenções juxta-articulares justificadas e as utiliza toda vez que "a cabeça e praticamente todo o colo do femur destruiram-se, tendo o trocanter muito se avizinhado do bordo superior do acetabulo e do plano da pelvis".

E', pois, a artrodese juxta-articular a intervenção de escolha para sequelas da coxalgia e Delahaye afirma que, em presença de pseudo-artrose cerrada, dolorosa e tendo tendencia a atitude viciosa, sem grande mobilidade, sem lesões residuais ativas, quando neces-

sario suplemento de consolidação, encontra, a artrodese juxta-articular, o melhor campo para sua utilização.

De melhores efeitos que as para-articulares, menos sujeitas a acidentes post-operatorios, as artrodeses juxta-articulares dão, porém, percentagem menor de bloqueio articular perfeito que as chamadas artrodeses mixtas, avivamento intra-articular completado por transplante osseo para fóra da articulação.

Delahaye mostrou que se treze artrodeses juxta-articulares davam 4 pseudo-artroses, exigindo intervenções secundarias, vinte mixtas curavam integralmente em dezoito casos.

Explicam-se esses resultados mais perfeitos, pela ablação sistematica que se faz então da cartilagem de revestimento, pois que a sua persistencia nos extremos osseos, no momento de ser executada a intervenção ancilosante, perturba, a nosso ver, as suas proprias condições de exito. Posto o transplante, imobilizados os segmentos osseos que limitam o foco bacilar, começam modificações salutares em sua evolução. Os musculos, em contratura permanente até então, relaxam-se e tanto mais quanto mais diminuida a inflamacão articular.

Doutra parte as modificações havidas no transplante diminuem a sua resistencia e momento chegará em que o segmento osseo transplantado, enfraquecido, terá que suportar os encargos de manter fixada articulacão que começa a estar mais movel por terem melhorado os seus sofrimentos.

Se as superficies em contacto fossem osseas, poder-se-ia esperar constituição de traves rijas, entre elas, durante a fase de diminuição do processo inflamatorio, de modificação do transplante, de modo a eficazmente substitui-lo no momento em que mais se enfraquece, aos 8 mêses de sua implantação, segundo a experiencia de Cuneo.

Se cartilagens, porém, é que estão face a face, traves osseas não formar-se-ão e a ancilose será fibrosa ou não constituir-se-á mesmo, favorecida a persistencia das cartilagens de revestimento pela carga que se dá ao membro mais precocemente, convencidos da segura acão de sustentação exercida pelo osso transplantado. Demasiado pede-se a transplante diminuido em sua resistencia e não será pois de admirar o sur-

gir de pseudo-artroses tardias, em face da interlinha articular, nos casos, sobretudo mais frequentes na infancia, em que persiste revestimento cartilaginoso nos extremos articulares.

Estudos de Sylvan Haas, em torno de 50 casos operados, demonstram precisamente esta assertiva. Tanto maior, afirma, a destruição da cabeça e envolvimento do acetabulo, tanto mais intima a aproximação do trocanter ao iliaco tanto mais larga a duração e mais cronico o processo, tanto mais certa a fusão pela primeira intervenção. Maior a mobilidade e menores as probabilidades de fixação. Nos casos agudos, precoces, a mobilidade é maior e é tecnicamente mais dificil assegurar a fixação enquanto pegam os extremos do transplante extra-articular; o grande braço de alavanca das extremidades, força então demasiado a area enxertada logo após a operação e reduzem-se assim possibilidades de que união solida se faça.

Daí o surgir facil de pseudo-artroses nestes casos.

Tivemos delas alguns exemplos em nossa clinica e a convicção formada de que de tal causa, da persistencia da cartilagem de revestimento, dependiam.

Entendemos hoje que a artrodese mixta tem vantagens incontestes e estamos dispostos a indica-la, apesar de sua maior gravidade, não só nas pseudo-artroses intra-cotiloidéas com destruição notavel do coto femural e do tecto cotiloideu, como quer Delahaye, mas tambem nas crianças toda vez que a cartilagem persiste, que uma artrodese é necessaria e que o processo tuberculoso está já bem atenuado em sua evolução.

E' conselho de Muller, antes de estabelecer artrodese por transplante que do grande trocanter vai ao tecto do acetabulo e que nós achamos justo para evitar tão grande percentagem de resultados imperfeitos.

***

De acôrdo com as normas aqui defendidas realizamos 15 intervenções ancilosantes para coxo-artrite tuberculosa.

Tivemos 4 mortes, por choque operatorio, tetano em um caso fistulado, meningite e generalização da tuberculose, denotadoras de que a intervenção é grave

na fase evolutiva, por si propria ou por não interferir no quadro geral da infecção tuberculosa.

Aconselhariam mais prudencia nas indicações, embora estejamos certos que dessas mortes algumas se teriam processado, sem intervenção, pela propria evolução do mal.

Casos letais, em doentes não operados, nossos ou de outrem, fazem-nos pensar que assim possa realmente ser.

***

Os nossos outros doentes tiveram os seus sofrimentos modificados para melhor; hoje são possuidores de excelente estado geral e local (anca seca, sem fistulas, sem dores, em bôa atitude) apesar de, muitas vezes, se haver fraturado, eliminado o transplante ou constituido pseudo-artrose.

Fratura, eliminação do transplante, pseudo-artrose de formação lenta são as formas mais frequentes por que pode a artrodese falhar á sua finalidade.

De cada dessas complicações tivemos exemplo em nossa clinica.

Uma fratura, aparente 3 mêses após a intervenção, na imagem nitida de calo osseo constituido no meio do transplante, a denotar, além do mais, a vitalidade do osso implantado, nesta época, apesar das restrições que a esta interpretação possa se querer impôr.

Um caso de eliminação de parte do transplante, sob a forma de sequestro, embora mui melhoradas fossem as condições do doente.

De pseudo-artroses, constituindo-se lentamente, tivemos exemplos tambem; queremos atribui-las á persistencia de cartilagens de revestimento, nos extremos articulares, no momento em que as artrodeses foram empreendidas.

Para Delahaye são devidas sobretudo ao estado anatomico do trocanter, cartilaginoso, descalcificado, osteoporotico, localizadas que são na união do transplante ao trocanter.

Algumas de nossas radiografias mostram que o transplante está bem preso em suas duas extremidades e que a interrupção se faz não na zona de sua im-

N.°	Nome	Idade	Inicio do-ença	ANTES DA OPERAÇÃO				DEPOIS DA OPERAÇÃO				Com-plica-ções	E. do en-xerto	Tempo obser.	Res.	E. de alta	Obs.
				E. geral	E. local	Ati-tude	Mobi-lidade	E. geral	E. local	Ati-tude	Mobi-lidade						
1	S.M.C	3 a	8 m	Mau	Dor	Ad.F.	Lim.	Bom	Indol	E. Ab.	Nula		Bom Res.	21 m	Bom	Marc.	
2	M.P.G.	4 a	8 m	»	»	» «	Nula	»	»	» »	»		Bom	45 m	»	»	Ab. na interv.
3	D. L.	10 a		»	»	Ext.	Lim.	»	»	» »	»		»	5 a	»	»	Frat. enxerto
4	A. G.	9 a	3 m	Reg.	»	»	»	»	»	» »	»		»	4 a	»	»	Pseud. Avivam.
5	B.P.O.	18 a	2 m	Mau.	»	Ad.F.	Nula	»	»	» »	Lig.		Res. Pa.	17 m	»	»	
6	J. M.	12 a		Reg.	»	Ad.	Lim.	»	»	» »	Ampla		«	14 m	»	»	Evol. parada
7	L. P.	8 a		»	»	F.Ad.	»	Falecida no dia da intervenção. Choque operatorio.									
8	W. S.	10 a		Mau.	»	F.Ab.	Nula	Meningite. Falece mez e meio após intervenção.									
9	M.S E.	11 a		»	»	Ad.	Lim.	Fistulas. Falece tetano após operação.									
10	A. F.	16 a	10 m	Reg	»	Ab.	Nula	»	Indol	E. Ab.	Nula		Bom	8 m	Bom	Marc.	Osteot.
11	R. A.	6 a		Mau	»	F.Ad	»	Faleceu 3 mezes após operação. Tuberculose generalisada.									
12	A.A.N.	11 a	7 m	Reg.	»	F.Ad.	»	»	Indol	E. Ab.	Nula	Fist	Elim. pa.	12 m	Bom	Marc.	
13	J.R.M.	17 a	3 m	»	»	» »	»	»	»	»	»		Bom	16 m	»	»	Osteot.
14	M. T.	15 a	2 a	»	»	Ab.	»	»	»	»	»		»	8 m	»	»	»
15	D. J.	43 a	3 a	»	»	F.Ad.	Lig.	»	»	»	»		»	3 m	»	»	»

plantação inferior, mas acima dela, em plena continuidade do osso transplantado.

Aliás, o fato não seria de surpreender, pois que experiencias de Muller e certas comprovações clinicas teem demonstrado a tendencia á reabsorção de transplantes osseos colocados em face ou atravessando articulações que ainda conservam mobilidade.

Isto convence-nos, cada vez mais, da justeza de nossa explicação e da necessidade de utilizar, com bem maior frequencia, a artrodese mixta, a um tempo intra e extra-articular.

OBSERVAÇÕES

I

S. M. C., 3 anos, branca, entrou a 2 de Outubro de 1932.

Diagnostico — Coxalgia esquerda.

Antecedentes — Ha 8 mêses, após queda, ficou sem poder andar, notando-se tumefação dolorosa ao nivel do terço superior da coxa esquerda.

Exame — Marcha defeituosa. Atrofia da perna e coxa esquerdas. Movimentos da articulação coxo-femural esquerda dolorosos e mui limitados.

Exames complementares — Radiografia em 10 de Outubro mostra a articulação coxo-femural de aspecto flou. Não é bem identificada a cabeça do femur. Descalcificação intensa. Interrupção da linha cervico-obturadora, por ascenção do extremo superior do femur. Cavidade cotiloide vasia e alargada para cima.

Tratamento — Em 10 de Outubro grande aparelho gessado removido em Dezembro após radiografia que mostrou estado semelhante ao anterior.

A 27 de Janeiro de 1933 praticou-se artrodese, fazendo descer um transplante, tomado ao iliaco e preso ao periosteo inferiormente, sobre o grande trocanter. Este é cartilaginoso e tem-se a impressão de que o osso transplantado não faz implantação em zona bem calcificada, apesar do avivamento que se leva o mais possivel para dentro, em direção ao colo do femur. Aparelho gessado. Os gessos são removidos com frequencia. Cura cirurgica rapida.

A 4 de Agosto a radiografia demonstra transplante solido não bem preso inferiormente ao trocanter. Persistencia de interrupção da linha cervico-obturadora. Mui melhor calcificação do extremo superior do femur e do iliaco. E' autorizada a marcha com aparelho.

II

M. P. G. L., 3 anos, branca, entrou a 7 de Janeiro de 1931.

Diagnostico — Coxalgia esquerda.

Antecedentes — Pai falecido de tuberculose pulmonar. A sua doença data de cerca de oito mêses. Fez tratamento

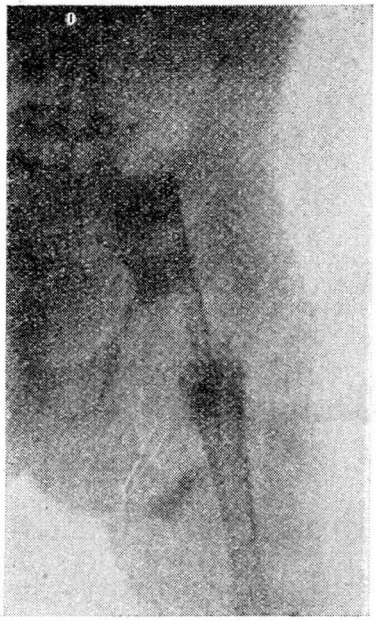

OBS. II — Em 20 de Março de 1931

anti-luetico sem resultado. Tem febre desde certo tempo e dores na anca que lhe dificultam a marcha.

Exame — Doentinha de constituição debil. Marcha defeituosa, só realizada com auxilio de outra pessôa. Membro

inferior esquerdo em atitude anormal de flexão e ligeira adução. Os movimentos não existem senão aparentemente pois é impossivel determina-los sem que a bacia venha tambem em bloco. Dolorosa a apalpação assim como as tentativas de mobilização.

Exames complementares — Em 5 de Fevereiro os Raios X informam que ha destruição da cavidade cotiloide com ro-

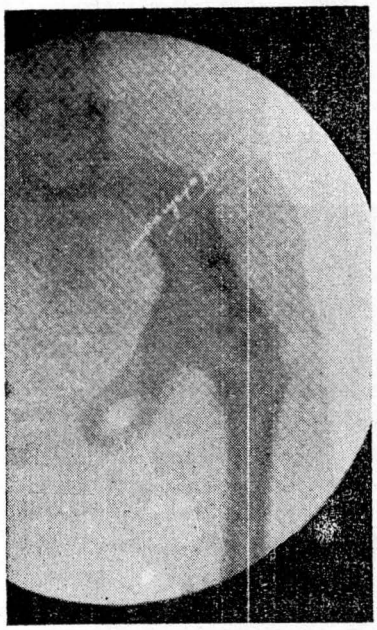

OBS. II — Em 10 de Julho de 1933

tação da cabeça do femur. Descalcificação das extremidades osseas do joelho esquerdo sem lesão caracteristica.

Tratamento — Em Janeiro instalou-se extensão continua, e a 4 de Fevereiro executou-se artrodese extra-articular. No curso desta ao aproximar do articulo, abrindo leito ao transplante, perfura-se o fóco, surdindo fungosidades; delas se extirpa um pouco, enviando ao laboratorio. Completa-se a intervenção com um grande aparelho gessado. Anestesia ao balsoformio.

Em fins de Março, a radiografia assenta que o cotilo continúa alargado para cima, mas a cabeça do femur occupa a

sua parte mais baixa, aí mantida por transplante vigoroso que do trocanter vai verticalmente á aza iliaca.

A 12 de Fevereiro o Serviço do Prof. A. Magalhães, dizia que os cortes examinados revelavam a presença de inumeros tuberculos, alguns dos quais com degeneração caseiosa central.

Cura cirurgica. Marcha em Outubro.

Radiografia em Novembro de 1932 mostra a persistencia do transplante.

Em Julho de 1933 é possivel observar como que o aparecimento de uma zona de absorção do transplante fazendo temer a constituição de pseudartrose.

Modifica-se entretanto consideravelmente o estado de calcificação da cabeça já bem aparente, assim como traves osseas que, preenchendo o vasio de destruição do cotilo, estabelecem ancilose bem mais solida.

E' excelente o estado geral e local.

III

D. L., 10 anos, branco, entrou a 11 de Agosto de 1930.

Diagnostico — Coxalgia direita.

Antecedentes — Pai falecido; só tem um irmão; mãe goza pouca saúde (magra, dôres nas costas e pescoço, com adenopatia) segundo informações do doente. Entrou para uma enfermaria de Clinica Medica deste Hospital em Agosto de 1929, com afecção do aparelho respiratorio; o pulmão era porém transparente, segundo indicação radiologica. Em 1930 esteve 26 dias em Clinica Dermatologica. De uma queda é que data a sua molestia, começada por dôres na coxa direita que o impossibilitaram de marchar.

Exame — Coxa direita aumentada de volume, sobretudo ao nivel do seu extremo superior. Marcha coxeando com apoio insuficiente sobre o membro direito. A mobilidade está desaparecida ao nivel da articulação coxo-femural, dolorosa quando se pretende forçar.

Exames complementares — Radiografia em Agosto de 1930 mostrou deformação acentuada da bacia. Contornos superiores da cabeça do femur, do colo e do grande trocanter não identificaveis. Contornos da cavidade cotiloide flou. Espaço intra-articular diminuido de transparencia.

Tratamento — Imobilização em extensão continua e aparelho gessado até o dia 29 de Dezembro de 1930.

Nesta data realizamos a artrodese extra-articular, imobilizando após o membro em grande aparelho gessado.

OBS. III — Fratura do transplante. Calo aparente na radiografia, em 6 de Abril de 1931.

Cura operatoria rapida, sendo o gesso substituido em fins de Fevereiro e logo após, com ele, autorizada a marcha.

Em Outubro havia modificação acentuada de estrutura e contornos do extremo superior do femur e da cavidade cotiloide, com limites não identificados. Entretanto a comparação com a radiografia anterior indicava diferença para melhor no aspecto radiografico, diferença que se mantinha nos exames de fins de Dezembro.

Em Abril a radiografia mostra um nitido transplante atirado do trocanter ao iliaco, com fratura, já reparada, em sua parte media.

Sente-se bem, não sofre, já ha certo tempo e por isso se lhe permite mobilizar o joelho, marchando com suporte gessado que só a ele alcança desde os principios de Abril. Tem

sido visto com frequencia por pessôas do serviço, mas não se tem conseguido que compareça para radiografia de controle. O seu estado é bom.

IV

A. G., 9 anos, entrou a 24 de Março para o Hospital Infantil.

Diagnostico — Coxalgia esquerda.

Antecedentes — Mãe falecida de tuberculose pulmonar. A doença começou com dôres nos joelhos, sendo maiores atual-

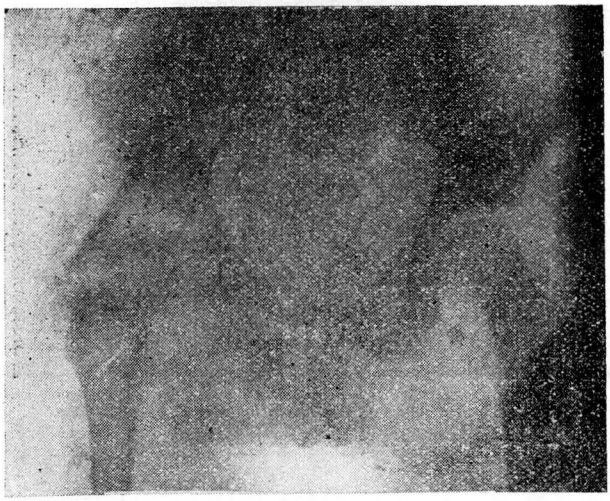

OBS. IV — 6 mêses após artrodese. Reabsorção parcial do transplante.

mente na coxa do mesmo lado (esquerdo) e bacia; parece haver desigualdade no comprimento dos membros. Dôr quando marcha, ao apoiar sobre o membro esquerdo. Data o seu mal de tres mêses.

Exame — Marcha defeituosa, o apoio sobre o membro inferior esquerdo sendo feito com dificuldade. Movimentos da articulação coxo-femural direita normais. Na coxo-femural esquerda a flexão é normal, a extensão, a ab e adução diminuidas. Não ha dôr nos movimentos articulares a não ser quando se os tenta forçar. Musculatura do membro esquerdo de aparencia normal.

Exames complementares — Em 24 de Março a radiografia indica contornos da cavidade cotiloide flou. Cabeça do femur de aspecto um pouco esponjoso. Aumento da distancia que vai da cabeça do femur á cavidade cotiloide parecendo haver expulsão da primeira.

Tratamento — A 26 de Março grande aparelho gessado mantido até 1 de Outubro quando se realiza a artrodese extra-

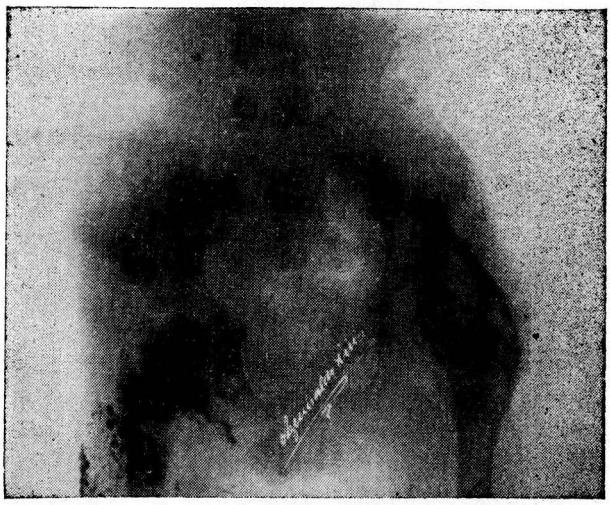

OBS. IV — Após avivamento do transplante e ascensão do trocanter.

articular com a tecnica que nos é habitual. Anestesia ao balsoformio.

Cura rapida da ferida operatoria. Marcha em Dezembro com aparelho gessado retirando-se o doente para domicilio a 22 de Janeiro, já sem esse suporte.

A 2 de Julho afirma modificação acentuada da extremidade superior do femur, cuja cabeça não é identificavel através do aparelho gessado.

A 3 de Outubro ha acentuada modificação para melhor, aumento de volume da cabeça do femur.

A 9 de Janeiro de 1931 mostra um transplante denso e facilmente identificavel situado de cima para baixo e de dentro para fóra inserindo-se inferiormente no grande trocanter.

Em Abril apareceu-nos. Estava satisfeito com o resulta-

do, mas diz que um certo tempo sentiu que alguma cousa o feria no ponto operatorio.

Em Abril mostra a radiografia um enxerto fraturado ao contacto do trocanter; ha, porém, porções de osso que começam a liga-lo no logar da fratura.

Aconselhamos usar ainda o gesso protetor.

Em Junho a radiografia mostra que o transplante está facilmente identificavel, mas inteiramente interrompido, em seu ponto de contacto com o trocanter. No massiço trocanteriano uma zona de condensação parece demonstrar que aí ficou preso fragmento do transplante e que interrupção se deu acima de sua implantação inferior, em face da fenda articular.

Em 1 de Julho de 1931 realiza-se intervenção osteoplastica consistindo no avivamento da extremidade inferior do transplante, e na ascensão larga do transplante com o fim de po-los em mais intimo contacto.

Grande aparelho gessado.

Em Dezembro de 1931 a radiografia demonstra que a intervenção surte os seus efeitos, que o transplante está preso ao trocanter; são aspectos ainda mais visiveis em radiografia de Outubro e Dezembro de 1932 e Abril de 1933.

Melhora do estado geral e local, permitindo marcha e estadia em residencia, com aparelho gessado, pois ainda perdura a imagem da interlinha articular.

V.

B. P. O., 18 anos, pardo, entrou a 21 de Março de 1931.

Diagnostico — Coxalgia direita.

Antecedentes — Pais falecidos de causa ignorada. Teve catapora, doenças venereas, inclusive cancro.

Afirma ter o mal atual cerca de dois mêses, consistindo a principio em dôr ao nivel da articulação coxo-femural direita. Essa dôr foi se acentuando, dificultando-lhe os movimentos e tornando a marcha defeituosa.

Exame — Doente de compleição franzina. Aparelhos e sistemas normais. Membro inferior direito em flexão sobre a bacia e com a musculatura atrofiada. Marcha impossivel pelas dôres que lhe provoca na articulação coxo-femural. O doente em pé apoia muito mal o membro inferior direito no solo e somente pelas extremidades dos artelhos.

Dôr á palpação do iliaco e face antero-externa da coxa. Mobilidade ativa e passiva na articulação coxo-femural direita.

Exames complementares — Radiografia em Março de 1931, mostra contornos irregulares da cabeça do femur e da

OBS. V — Em 1 de Janeiro de 1932.

cavidade cotiloide. Não se percebe bem imagem da interlinha articular, linha cervico obturadora normal.

Tratamento — Artrodese extra-articular da coxo-femural direita por transplante tomado á tibia, em 23 de Julho de 1931.

Anestesia ao eter.

Operador: Prof. Barros Lima. Auxiliares: Drs. Armando Temporal e Bruno Maia.

Sequencias operatorias — Normais; cicatrização *per primam*.

Radiografia em 1 de Janeiro de 1932, mostra que o transplante está bem fixado aos nossos vizinhos, mas que se fragmenta logo acima do trocanter. Neste, uma sombra mais es-

cura denota a existencia de um fragmento osseo transplantado e a ele fixado. A interlinha articular está muito mais visivel que na primeira radiografia, embora menos clara que a

OBS. V — Pseudo-artrose. Em 5 de Dezembro de 1932

da coxo-femural esquerda. Marcha autorizada a 20 de Outubro de 1931, com aparelho gessado.

Alta em 23 de Abril de 1932. Em 5 de Dezembro de 1932 a imagem da pseudo-artrodese ainda é mais clara, o enxerto bem visivel, o grande trocanter mais calcificado, mas deixando perceber menos claramente a existencia do fragmento osseo a ele fixado; fenda larga, acima do trocanter no transplante, que se continúa com a imagem da interlinha articular, bem mais nitida que na radiografia anterior.

O doente tem uma pequenina fistula, mas marcha com o seu membro sem dôres.

VI

J. M. C., 12 anos, parda, entrou a 14 de Outubro de 1932.

Diagnostico — Coxalgia esquerda.

Antecedentes — Ignora de que morreu sua mãe. Tem 4 irmãos que gozam perfeita saúde. Na infancia teve sarampo.

OBS. VI

Não dá informações precisas sobre sua doença. Não recorda a existencia de traumatismo e sentiu-se peior ha 8 dias apenas, quando observou dôr e atitude anormal em seu membro inferior esquerdo, sem causa aparente.

Exame — Palidez acentuada. Aparelhos respiratorio e circulatorio normais, assim como o sistema nervoso.

Membro inferior esquerdo em ligeira adução. Marcha apoiando fracamente sobre o membro doente. Palpação denota ligeira atrofia dos musculos da nadega e da coxa. E' dolorosa a percussão do trocanter. Estão limitados e dolorosos os movimento passivos na articulação coxo-femural.

Exames complementares — Radiografia em 19 de Outubro de 1932: Descalcificação acentuada da cabeça do femur esquerdo de limites normais, assim como o cotilo. Linha cervico-obturadora normal. Interlinha articular pouco nitida, em comparação com a do lado oposto.

Tratamento — Em 29 de Outubro colocação de grande aparelho gessado. Em 31 de Janeiro de 1933 artrodese extra-articular por transplante tomado á face externa do iliaco, com pediculo periosteo inferior, completada pela ascenção larga do grande trocanter. Anestesia ao balsoformio.

Operador: Prof. Barros Lima. Auxiliares: Drs. Freitas Lins e Clovis Sarinho.

Sequencias operatorias — Regulares, tendo sido autorizada a marcha com aparelho assim como retirar-se para a residencia em Junho. Em Julho volta sem aparelho. A radiografia então praticada mostra a interlinha muito mais nitida. Melhor calcificação dos extremos articulares. Trocanter levantado e bem fixado já ao massiço do femur; abaixo do trocanter e com ele fundido um fragmento osseo evidentemente derivado de transplante iliaco. Um outro fragmento semelhante continúa-se com o iliaco, enquanto entre os dois ha uma sombra que pode, no momento, ser a tradução de porção do transplante ou em modificação progressiva, ainda não devidamente calcificada, ou regressiva, para a constituição definitiva de pseudo-artrose.

Faz-se após esta radiografia um grande aparelho gessado e a doente continúa ainda em tratamento.

VII

L. P., 9 anos, parda, natural de Pernambuco, residente á rua Estevão Velho n.º 10, Santo Amaro. Entrada em 13-1-1933. (Obs. 1760).

Anamnese — Ha cerca de um mês dera uma queda sobre a coxa sentindo dôr forte ao nivel da articulação coxo-femural. Desde essa data que anda com dificuldade e sente dôr ao nivel da articulação acima mencionada.

Exame — Atrofia da coxa esquerda. Marcha coxeando sobre o membro inferior esquerdo. Flexão normal, limitação da extensão da coxa. Ganglios inguinais palpaveis de ambos os lados. Percussão do trocanter indolor. Rotação externa limitada. Sinal de chave negativo.

Diagnostico — Coxalgia esquerda.

Exames complementares — 5-2-1932, rad. ficha n.º 1015: Modificação de estrutura e contornos da cabeça do femur esquerdo e cavidade cotiloide. Descalcificação. (*Dr. M. F.*)

Radiografias em 3-6-1933 e em 7-11-1933 mostram que o aspecto acha-se modificado para melhor. (*Dr. M. F.*)

Tratamento cirurgico e ortopedico — Reg. 1702 em 13-1-1932: aparelho gessado. (*Dr. S. M.*) Reg. 1863 em 17-3-1932: aparelho gessado. (*Dr. S. M.*) Reg. 2004 em 5-6-1933: aparelho gessado. (*Dr. S. M.*)

Em 7-2-1934 — Reg. 2482: Artrodese e gr. aparelho gessado.

Durante a intervenção abre-se um grande abcesso e a interlinha articular. Avivamento por ampla curetagem.

Operador: Prof. Barros Lima. Auxiliar: Dr. S. Marques. Anestesista: Dr. P. Andrade.

Anestesia: Processo geral (eter).

Duração da operação: 50 minutos.

Faleceu 4 horas após a operação.

VIII

W. C. S., 10 annos, preto, entrou para o Hospital Infantil em 12 de Fevereiro de 1930.

Diagnostico — Coxalgia direita.

Antecedentes — Pais e 5 irmãos gozam saúde, bem como W., ha mêses passados. Em fins do anno começou a sentir dôres no joelho direito e ao mesmo tempo certo augmento de volume da raiz da coxa do mesmo lado marchando com dificuldade. Depois as dôres localizaram-se na articulação coxofemural direita e na região do trocanter, ficando a coxa em flexão.

Exame — O doente apresentou-se com marcha defeituosa; o membro inferior direito em flexão sobre a bacia. A mobilização da articulação é dificil e dolorosa. Marcha com apoio minimo sobre o membro por sentir dôr forte ao calcar o solo. Ligeira paralisia facial á direita.

Exames complementares — Radiographia em 14 de Fevereiro de 1930 mostra destruição acentuada da cavidade cotiloide direita e da cabeça do femur.

Em 18 de Fevereiro, ovos de ancilostomo, ascaris e tricocefalos nas fezes.

Tratamento — A 14 de Fevereiro, extensão continua mantida até 2 de Abril. Muito melhorou da deformidade em flexão, fazendo-se quasi desaparecida assim como das dôres. A 2 de Abril realiza-se artrodese extra-articular com transplante retirado á tibia. No curso da intervenção, vê-se como que a entrada do femur no cotilo numa manobra que se repete para que a apreciem os assistentes. Grande aparelho gessado imobilizador. Anestesia raquiana com 4 centigramas de escurocaina.

Sequencias operatorias — Teve cefaléa 2 horas após a intervenção e durando por 6.

Radiografia a 16 do mesmo mês indica que o transplante é identificavel em toda a sua extensão.

A 21 de Maio uma pesquisa do bacilo de Koch no liquor é negativa mostrando este ligeira linfocitose.

Com 13 dias de operado sentiu continuadamente cefaléa muito forte que lhe fazia gritar noite e dia, temperatura alta, regeitando o estomago qualquer alimentação, vindo a falecer a 24 de Maio.

IX

M. E. S., 11 anos, pardo, pernambucano, procedente de Catende. Entrada em 5-6-1932. (Obs. 568).

Não precisa bem o inicio da molestia.

Esteve internado cerca de 2 mêses no Hospital Santo Amaro, Clinica Medica, onde chegou em estado miseravel, ancilostomose e profunda anemia, estado de desnutrição.

Exame — O doente apresenta estado marmorizado da pele ao nivel da articulação coxo-femural esquerda, com tumefacção e supuração de varias fistulas.

Membro fixado com ligeira adução. A exploração funcional não provoca dôr mas ha restricão de todos os movimentos, sobretudo os de abdução e adução. A palpação da região inguinal nota-se ganglios engorgitados e indolores.

Exames complementares — Radiografia n.º 957, 6-9-1932: Articulação coxo-femural esquerda, cabeça do femur descalcificada, cavidade cotiloide a contornos irregulares, pouco nitidos. (*Dr. A. Lins*).

Em 14-1-1932: Tecido osseo de neo-formacão ao nivel da epifise superior do femur e cavidade cotiloide. O aspecto acha-se bastante modificado para melhor. (*Dr. M. F.*)

Tratamento cirurgico e ortopedico — 4-11-1932: aparelho gessado e a 16-1-1932 tambem aparelho gessado.

Em 5-7-1933 — Reg. 2047: Artrodese por decorticação das superficies articulares após reposição.

Operador: Prof. Barros Lima. Auxiliar: Dr. S. Marques. Anestesista: Dr. P. Andrade.

Anestesia: Professo geral (eter).

Duração da operação: 45 minutos.

Exames — De fezes: presença de tircocefalos e ancilostomos. — De urina: normal. — De sedimento: presença de celulas, leucocitos e cristais (*Dr. Julio de Oliveira*)

Temperatura sempre elevada á 37°. No dia da operação subiu á 39°.

No 5.° dia da operação sinais de tetano.

Faleceu a 22-7-1933.

X

A. F., 16 anos, branco, entrou a 9 de Abril de 1931.

Diagnostico — Coxalgia esquerda.

Antecedentes — Pais mortos não sabendo relatar a causa. Mãe teve dois filhos e um aborto. Na infancia teve impaludismo e ha um ano sarampo.

Nunca teve molestias venereas.

Ha 10 mêses caiu de um cavalo, sendo obrigado a guardar o leito por 15 dias, em virtude da dôr que se apresentava na anca esquerda. Julgando-se restabelecido voltou ao trabalho, mas a dôr reapareceu e lentamente foi se constituindo no local um aumento de volume que lhe dava a impressão de que o osso estava luxado.

Exame — Membro inferior esquerdo em adução e rotação externa ligeira, aparentemente encurtado. A pesquisa de mobilidade na articulação coxo-femural correspondente mostra-a desaparecida em todos os sentidos, fazendo o femur corpo com a bacia. Dôr á apalpação da cabeça do femur, á percussão do trocanter e ao procurar determinar movimentos de rotação do membro. Marcha coxeando por estar o membro funcionalmente encurtado e por sentir dôres.

Exames complementares — Radiografia em 13 de Abril de 1931: Destruição parcial da cabeça do femur e do rebordo do cotilo; neste um esporão osseo parece prolonga-lo protegendo o femur que tem tendencia a luxar-se, sobretudo pe-

la forte adução em que está. Interlinha flou, alargada inferiormente e desaparecida quasi totalmente na parte superior. Descalcificação.

Tratamento — Em 23 de Abril artrodese extra-articular com transplante tomado á tibia e osteotomia sub-trocanteria-

OBS. X — Artrodese e osteotomia sub-trocanterica

na com o fim de corrigir a adução e rotação. Anestesia cloroformica.

Operador: Prof. Barros Lima. Auxiliares: Drs. João Alfredo e Bruno Maia.

Sequencias operatorias — Normais. Radiografia em 18 de Setembro de 1931: Calo osseo sub-trocanteriano bem constituido. Um transplante solido sem zonas de reabsorpção, está colocado entre a aza iliaca e o trocanter.

Em Janeiro de 1932 a radiografia mostra o mesmo aspecto anterior mas modelada apenas a zona do osso neoformado (calo sub-trocanteriano).

Marcha autorizada desde então com aparelho gessado e alta a 8 de Dezembro do mesmo ano.

XI

R. A. S., 6 anos, parda, entrou para o Hospital a 27 de Fevereiro de 1931.

Diagnostico — Coxalgia esquerda com luxação.

Antecedentes — A sua doença data de dois mêses, tendo começado por uma dôr na perna erquerda, depois localizada no joelho do mesmo lado e por fim na coxa. Não teve febre e isto poude ser constatado por medico que a visitara antes de entrar para o serviço. Néga qualquer traumatismo, dizendo porém que rapidamente fez-se a deformidade que a trouxe ao Hospital.

Exame — A doente está muitissimo emagrecida. Não póde absolutamente movimentar-se em virtude das dôres fortes ao nivel da articulação coxo-femural esquerda que a fazem gritar, apenas se a toca. Coxa em flexão e adução acentuada, cruzando o membro oposto. Tentativas de correção dessa deformidade são improficuas por mui dolorosas. Palpação da região dolorosa tambem.

Exames complementares — Raios X indicam a 20 de Fevereiro modificação de estrutura e contornos da cavidade cotiloide e da cabeça do femur esquerdo, com expulsão da segunda.

Em 1.º de Março continúa aparente a destruição extensa da cavidade cotiloide com discreta modificação da extremidade superior do femur. A cabeça deste está fóra da cavidade cotiloide.

Tratamento — Extensão continua inicialmente estabelecida na direção em que estava o membro, mas procurando corrigir a anormal attitude. Melhora imediata da dôr e progressiva da atitude do membro, reconduzido a horizontal, em abdução.

A 13 de Março realizamos artrodese extra-articular, pondo, sobre um pequeno transplante, retirado ao iliaco, deitado sobre o colo do femur, dois mais fortes que, retirados do tibia, foram fixar trocanter á aza iliaca; um destes transplantes sofreu fratura no momento de sua colocação. Anestesia ao balsoformio. Grande aparelho gessado.

Marcha normal das sequencias operatorias, a principio.

Em Abril a radiografia mostra que a cabeça voltou a ocupar a parte inferior do cotilo, aí mantida por dois transplantes que do trocanter vão ao iliaco.

Surgiu-lhe posteriormente fistula acima do trocanter, na linha de incisão.

Secreção abundante, inutilizando com frequencia o aparelho gessado.

Agravou-se consideravelmente o estado geral, vindo a falecer a doentinha a 15 de Junho de 1931.

A autopsia, segundo laudo do professor Ageu Magalhães, demonstrou a articulação coxo-femural esquerda circundada por focos caseificados. Havia ligeira mobilidade na articulação. Os dois enxertos estavam mui bem fixados no ileo emquanto que no trocanter a fixação não se fez cerca das extremidades inferiores onde havia uma zona de osteite rarefeita.

Além desta zona de osteite, havia, em um dos enxertos, um ponto fracturado na união do terço superior com os dois terços inferiores tambem supurado e deixando prever a eliminação da porção inferior sob a forma de sequestro.

Além disso tuberculose miliar generalizada, em secções dos pulmões, ganglios peri-bronquicos, baço, figado e rim.

XII

A. A. N., 11 anos, pardo, entrou a 22 de Outubro de 1938.

Diagnostico — Coxalgia esquerda, luxação patologica da articulação coxo-femural.

Antecedentes — Pais vivos, e, ao que informa o doente, gozando bôa saúde. Irmãos em saúde perfeita. Ha cerca de 7 mêses sentia dôr ao nivel da articulação coxo-femural esquerda.

Já sentindo-as sofreu uma queda da qual poude levantar-se, andando ainda por 3 dias, passados os quais bruscamente, o membro tomou uma atitude diversa, que, impossibilitando-lhe a marcha, levou-o ao Hospital Pedro II onde passou 3 mêses e donde foi transferido para este Serviço.

Exame — O doente apresenta o membro inferior esquerdo em flexão sobre a coxa e em tão acentuada adução que quasi chega a cruzar o membro oposto. A extensão não é possivel sem movimentação concomitante da bacia. Movimentos de ab e adução igualmente bridados. Não acusa dôr a esta tentativa de mobilização.

Exames complementares — Em Outubro de 1928 a radiografia demonstra um femur com a cabeça de contornos normais, ligeiramente descalcificada, fóra da cavidade cotiloide. Nesta e em porções outras do osso iliaco irregularidades que os afirmam doentes, mas não destruidos a ponto de explicar a luxação.

Tratamento — Sob anestesia, redução facil da luxação, com resalto ao penetrar o femur no cotilo. Imobilização em gesso na primeira posição de Lorenz.

Em Novembro uma radiografia para verificação do estado da articulação, tirada em aparelho gessado, mostra o membro mantido em flexão abdução, cabeça ocupando o cotilo.

Tres mêses após é o gesso retirado, constatando-se fixação da atitude dada pelo aparelho imobilizador, ao lado de acentuação e de intumescencia da raiz da coxa muito maior do que a observada antes do inicio do tratamento.

Repouso no leito, extensão continua procurando-se corrigir a abdução e flexão, variando gradativamente a orientação das forças tratoras. Surge uma fistula na face interna da coxa curada após, lentamente, graças ao constante mantenimento da extensão. As melhoras foram se fazendo e a 5 de Abril de 1930 julgavamo-nos autorizados a intervir.

Uma radiografia nesta época mostra que a cabeça mantem-se no cotilo, diminuida a abdução mas em rotação externa acentuada. Realizou-se a artrodese extra-articular por transplante tomado á tibia e colocado entre o trocanter e a aza iliaca. Tão extranhamente edemaciados estavam os tecidos peri-articulares que nos mantivemos longe da articulação, e como houvessemos tomado o osso a transplantar á tibia do membro doente não nos foi dificil adaptá-lo á curvatura que o estar longe do articulo exigia. Forçamo-lo a entrar em entalhe do trocanter e do iliaco exigindo-lhe um encurvamento tal que inconcebivel seria conseguil-lo em osso de bôa contextura. Aliás adveio sequestração parcial do mesmo, abrindo-se em Dezembro uma fistula externamente, só fechada, e rapidamente, quando um pequeno fragmento do transplante eliminou-se.

Foi possivel acompanhar aos Raios X a evolução do transplante. Em Maio um enxerto curvo ia do trocanter á aza iliaca. Estava integro em sua continuidade.

Em Novembro como que começava a fragmentar-se no

centro crescendo ao contrario pelos extremos, fixados ao femur e ao iliaco.

Em Fevereiro de 1931 o aspecto anterior se acentuava emquanto cresciam as porções ligadas aos ossos vizinhos; isolara-se um fragmento no centro do transplante a constituir-se em verdadeiro sequestro.

Em Abril de 1931 as duas porções do enxerto firmadas no trocanter e na aza iliaca estavam separadas por um largo espaço deixado em aberto pela eliminação da porção do transplante sequestrado. Desde Setembro de 1930 marcha o nosso doente sem dôres, mas em tal atitude de rotação externa que está a exigir uma osteotomia corretora.

A coxa está ainda tumefeita porém em mui pequeno gráu.

XIII

J. R. M., 17 anos, branco, entrou para o Hospital de Santo Amaro a 23 de Abril de 1930.

Diagnostico — Coxalgia direita. Atitude viciosa em flexão-adução.

Antecedentes — Pai falecido de afecção ignorada; mãe viva gozando saúde. Teve molestias comuns á infancia e ha cerca de 3 mêses teve sarampo. Daí data a doença que o aflige atualmente, começada por uma dôr no membro inferior direito ao nivel da coxa, dôr que o impossibilitou de proseguir em seu trabalho.

Exame — Bons os seus aparelhos e sistemas, exceção do osseo. Tem a marcha defeituosa, não podendo apoiar sobre o membro inferior direito que além de doloroso está fixado em atitude viciosa; flexão da coxa sobre a bacia e adução ligeira. Os movimentos da articulação coxo-femural não são possiveis, sendo as tentativas para realiza-los dolorosas.

Exames complementares — A 24 de Abril uma radiografia demonstrou existencia de lesão acentuada do femur, deslocado para cima, em relação ao cotilo, assim como na porção correspondente do iliaco.

Tratamento — Gesso imobilizando o articulo desde a sua entrada no Hospital até 11 de Outubro de 1930 quando realizamos uma artrodese extra-articular, pondo um transplante tomado á tibia entre o trocanter e a aza iliaca, acompanhada de osteotomia sub-trocanteriana que nos permitiu corrigir a

má atitude do membro. Grande aparelho gessado. Anestesia ao eter.

As sequencias foram normais, começando a marcha em Janeiro de 1930. Iniciou-se com um gesso que do joelho ia ás costellas, fixando convenientemente o articulo operado permitindo protege-lo regularmente enquanto se completa a organização do transplante.

Em Abril de 1931 demonstra os resultados alcançados, com a fusão solida do femur em bôa posição e processada por tal forma que não ha negar a interferencia consideravel do transplante no orienta-la. Em Abril foi retirado o aparelho, dadas as condições de ancilose observada.

Marcha bem, sem o menor sofrimento, habituado aos artificios necessarios á situação de ancilosado da anca.

XIV

M. T. S., 15 anos, pardo, entrou a 25 de Agosto de 1931.

Diagnostico — Coxalgia esquerda.

Antecedentes — Pais vivos gozando bôa saúde. De 17 irmãos que teve, somente 9 estão vivos tendo os outros falecido nos primeiros dias de vida.

Sua molestia atual teve inicio ha cerca de dois anos. Apareceu na região da articulação coxo-femural esquerda uma forte dôr que obrigou-o a conservar-se no leito por algum tempo. Depois a dôr tornou-se mais forte e permitiu ao paciente continuar seu oficio de sapateiro. Com o decorrer dos tempos notou que o membro inferior esquerdo estava mais curto. Só se queixa de dôr, atualmente quando se faz pressão sobre a articulação.

Exame — Aparelhos digestivo, circulatorio, respiratorio e genito-urinario, normais. Nenhuma anormalidade para o sistema nervoso. Sistema muscular de desenvolvimento regular; de pé apresenta um pequeno genu-valgo direito com hiperextensão do joelho. No membro inferior esquerdo observa-se que o apoio não se faz pelo calcanhar mas sim pela parte anterior da região plantar. Marcha defeituosa. Ligeira escoliose de compensação. Movimentos ativos e passivos desaparecidos completamente na articulação coxo-femural esquerda.

Exames complementares — Radiografia em 30 de Agos-

to mostra destruição parcial da cabeça do femur e do rebordo superior do cotilo. Ascensão do femur comprovada pela interrupção da linha cervico-obturadora.

Tratamento — Arthrodese extra-articular com transplante tomado á tibia e osteotomia sub-trocanteriana. Imobilização em aparelho gessado, sendo operador o Prof. Barros Lima e auxiliares os Drs. Armando Temporal e Bruno Maia.

Sequencias normais tendo o doente alta a 13 de Março de 1932; foi realizada radiografia de controle que mostrou ao lado de mui melhor orientação do femur, correspondencia perfeita dos segmentos da linha cervico-obturadora, assim como fusão na articulação coxo-femural, solida não só por traves lançadas entre as duas superficies articulares como por um enxerto firme entre o trocanter e a aza iliaca.

XV

D. J. R., 43 anos, preto, entrou a 24 de Setembro de 1932.

Diagnostico — Coxalgia direita.

Antecedentes — Pais falecidos, ignorando-se a causa. Teve 11 irmãos dos quais 5 morreram. Sarampo e varicela na infancia. Ha 3 anos começou a doença atual por dôr localizada na articulação coxo-femural direita, que desde então tem se mantido, extendendo-se até ao joelho e proibindo-lhe a marcha sem apoio de bengala.

Exame — De pé toca o solo com ambos os pés; só pode entretanto firmar-se no membro esquerdo. Esta perturbação é ainda mais visivel na marcha, pela oscilação anormal do corpo e sobretudo pela impossibilidade de faze-la sem apoio.

A pesquisa da mobilidade mostra-a diminuida na coxo-femural esquerda, em todos os sentidos. Estão completamente desaparecidos a ab e a adução. A flexão e extensão fazem-se dentro de mui pequenos limites. Qualquer tentativa de forçar a mobilidade é mui dolorosa para o paciente. Dôr á percussão do trocanter e quando se procura realizar torsão do membro extendido.

Exames complementares — Radiografia em 26 de Outubro de 1931: Deformação da cabeça femural cujos contornos estão anfractuosos. Cavidade cotiloide deformada apresentando destruição dos rebordos e depressão do fundo. Apagamento completo do espaço inter-articular.

Tratamento — Em 5 de Dezembro de 1932 artrodese extra-articular com transplante tirado á tibia. Anestesia ao balsoformio.

Operador: Prof. Barros Lima. Auxiliares: Drs. Freitas Lins e Armando Temporal.

Sequencias operatorias — Normais.

Em 15 de Junho de 1932 uma radiografia feita estando o doente com aparelho gessado, mostra transplante osseo solido, sem zonas de rarefação, indo da aza iliaca ao grande trocanter. Autoriza-se a marcha com aparelho gessado e a 15 de Julho retira-se para a residencia.

BIBLIOGRAFIA

ALBEE — Orthopedic And Reconstruction Surgery — 1921.

ALBEE — L'artrodesi extra-articolare per la tuberculosi della colonna vertebrale, dell'anca e dell'articolazione sacro-iliaca — "Arc. Ital. Chir." — 1927.

ALLIANES — Coxalgies. Arthrodese extra-articulaire — Rel. Sorrel. "B. S. N. C." — 1930.

BANKART, A. S. BLUNDEL — The treatment of tuberculous disease of the hip-joint — "Brit. Jour. of Surg." — 1933.

BARROS LIMA — Tratamento cirurgico da tuberculose ossea — 1931.

BASTOS ANSART — Die operative Ankilosierung der Hufte bei Coxitis tuberculosa — "Zeit. Orth. Chi." — 1931.

BERARD, FÉLIX — Arthrodese de la hanche dans la coxalgie — "Bull. Men. Soc. Nat. Chir." — 1931.

CAMPBELL — Injuries and surgical diseases of joints — "Pratice of Surgery" — 1929.

DANIEL FREY — Arthrodese extra-articulaire de la hanche et osteotomie sous trochanterienne pour coxalgie ancienne encore en evolution — Rel. Mathieu. "Soc. Nat. Chir." — 1930.

DELAHAYE — Resultats obtenus dans 50 cas d'arthrodese de la hanche pour coxalgie — "Bull Men. de la Soc. Belge d'Ort." — 1932.

DELAHAYE — Technique de l'arthrodese extra-articulaire de la hanche pour coxalgie chez l'enfant de moins de 12 ans. — Reunion d'Ort. et de Chir. de App. Moteur de Bordeaux. "Journ. Med. Bourd." — 1933.

EGANA, RODRIGUEZ — La arthrodesis en la coxalgia — Buenos Aires — 1934.

FRUCHAUD E ANDUREAU — Arthrodese extra-articulaire de la hanche pour coxalgie grave en évolution chez une adulte. — Rel. Lance. "Soc. Nat. Chir." — 1930.

GEORGE PERKINS — The diagnosis, treatment and results of tuberculous disease of the hip joint — 1924.

GONZALEZ AGUILAR — La artrodesis extraarticular de la cadera en la coxalgia — "Rev. Ch." — Buenos Aires — 1931.

HAAS — Ankylose operatoire extra-articulaire dans la coxalgie — "Zeit. Ort. Ch." in "Rev. Chi." — 1930

HIBBS — The treatment of tuberculosis of the joints of the lowers extremities by operative fusion — "J. B. J. Sur." — 1930.

— 1930.

JOSSERAND, RENDU ET BERARD — Arthrodeses extra-articulaires de la hanche dans coxalgie — Soc. Cir. Lyon — 1929.

JOSSERAND, TAVERNIER ET BERARD—Resultats éloingés d'arthrodeses de la hanche dans la coxalgie — Soc. Cir. Lyon — 1929.

JOSSERAND ET TAVERNIER — L'arthrodese per greffe osseuse dans les coxalgies anciennes mal gueris — Soc. Cir. Paris — 1922.

JOSSERAND — A propos du traitement operative de la coxalgie — Soc. Cir. Lyon — 1921.

LANCE — L'enchevillement par greffon dans la tumeur blanche du genou chéz l'adulte — Soc. Nat. Chir. — 1929.

LERICHE — Greffes osseuses intra et extra-articulaires, aprés ablation des lésions dans la coxalgie en evolution chez l'adulte — Soc. Chir. Lyon — 1928.

MASSART — Arthrodese de la hanche — "Parte Chirurgical" in "Rev. Ort." — 1930.

MATHIEU — Arthrodese extra-articulaire de la hanche — "Presse Medicale" — 1930.

MATHIEU — L'arthrodese de l'articulation de la hanche — "Presse Medicale" — 1930.

MOULONGUET — Coxalgie ancienne en mauvaise position et non ankylossée. Osteotomie et arthrodese dans la même operation — Rel. Mathieu. Soc. Nat. Chir. — 1930.

MULLER — Surgical fusion of tuberculous hips in children — "Amer. Journal of Surg." — 1933.

PHOCAS ET CROPHALIDES — A propos du traitement de la coxalgie pour les operations ankylosantes — "Rev. Ort." — 1931.

RICHARD — Sept observations d'arthrodeses de la hanche pour coxalgies — Rel. Sorrel. Soc. Nat. Chir. — 1930.

SIMON RENÉ — Les fractures des membres — 1933.

SORREL — Arthrodese extra-articulaire pour coxalgie en evolution chez un adulte — Soc. Nat. Chir. — 1930.

UFREDUZZI — Sulla cura delle tuberculosi con innesti ossei — Cont. Ital. "Ort. Arc. Ort." — 1928.

UFREDUZZ ET BIANCALAMA — La Tuberculosi osteo-articulaire traitée par les greffes osseuses — "Presse Medicale" — 1931.

VERGOZ — Coxalgie Arthrodese extra-articulaire — Rel. Sorrel. Soc. Nat. Chir. — 1930.

WALTHER MULLER — Recherches experimentales sur la greffe osseuse extra-articulaire en pont dans les articulations — "Beit. Klin. Chi." in "Rev. Ort." — 1922.

WILMOTH — Arthrodese extra-articulaire de la hanche pour coxalgie en evolution — Rel. Sorrel. Soc. Nat. Chir. — 1930.

YOVTCHITCH — Arthrodese extra-articulaire dans un cas de coxalgie avec pseudarthrose intra-cotilyodienne solide. Ankylose osseuse — Rel. Mathieu. Soc. Nat. Chir. — 1928.

HOSPITAL PEDRO II
CLINICA CIRURGICA
Serviço do Dr. Eustachio de Carvalho

Hernias epigastricas dolorosas

Dr. Romero Marques
Assistente

Variando na sua fisionomia, a dôr na hernia epigastrica, ora se mostra ligeira, outras vezes obriga os doentes a caminharem curvados para diante, relaxando os retos. Certas vezes, porém, são intensas, irradiadas (dôres em cintura), acompanhadas de vomitos, lembrando lesões viscerais.

Moure (1933) procura atribuir ao ligamento redondo do figado a responsabilidade dos fenomenos dolorosos nas hernias epigastricas. E generaliza, toda hernia dolorosa da linha alva tem, para Moure, como causa o pinçamento ou irritação do ligamento redondo. E explica: o vestigio da veia umbilical obliterada recebe filetes nervosos vindos da porção celiaca do plexo solar e mesmo segundo Luschka fibras sensitivas do ramo abdominal do frenico direito. Assim se justificaria a dôr tipo celiaco e tambem o aparecimento de vomitos em certos casos: "Tal é a sensibilidade emprestada ao ligamento redondo que tomado o tumor herniario entre os dedos produz dor viva." A isso Moure denomina o sinal do pinçamento. Aliás convem de nossa parte um ligeiro reparo a respeito. Toda hernia dolorosa tem o sinal do pinçamento positivo. Para nós a diferença reside no caracter da dor. Dor irradiada para o hipocondrio direito nos casos de presença do ligamento redondo. Dor difusa ou localizada ao tumor herniario no caso de epiploon.

HOSPITAL INFANTIL MANOEL ALMEIDA

CLINICA CIRURGICA e ORTOPEDICA

Serviço do Prof. Barros Lima

Hernias epigastricas na infancia

Dr. Jair Affonso
Assistente

Varios autores que se ocupam de hernias epigastricas em crianças, admitem-nas como raras. Embora Drachter não seja desta opinião, as estatisticas citadas por Gatti, da clinica pediatrica cirurgica de Firenze, dando 0,19% como percentagem, demonstram-no cabalmente, justificando assim a escolha deste assunto para relatar-vos uma vez que, nos é possivel documenta-lo com observações colhidas no Serviço da 1.ª Clinica Pediatrica Cirurgica e Ortopedica do Prof. Barros Lima, de que somos assistentes.

As hernias da linha alva abdominal, como todas as outras variedades de afecções de tal natureza, podem ser: congenitas ou adquiridas. As hernias epigastricas da infancia, são quasi sempre congenitas. Autores ha mesmo que após comentarios, concluem que, quando estas parecem na idade adulta após um esforço minimo qualquer, por si só incapaz de provoca-las, são oriundas de predisposições anatomicas. Traumatismo e esforço dão a impressão de ser a causa primordial, quando verdadeiramente não passam de agentes secundarios.

Acreditam estes autores que, a aponevrose, situada entre os retos abdominais, na linha mediana (linha alva), bastante forte, constituida por fibras dispostas nos sentidos transversal e longitudinal, formando no

dizer de Sappey um pano mal tecido porém resistente, só se rompe sob um traumatismo mais forte do que normalmente se dá para provocar as hernias. Contudo esses autores não negam a existencia das hernias traumaticas, admitindo-as como casos puramente excepcionais.

Outros filiam-se á hipotese da insinuação de lipoma herniario através os intersticios das fibras mal tecidas da aponevrose epigastrica ou, pelos proprios orificios naturais que dão passagem a vasos e nervos transfixando-a.

Enfim, a literatura medica mostra-nos que, as hernias epigastricas podem ser oriundas de: traumatismos, agindo direta ou indiretamente sobre a parte mediana do ventre, malformações congenitas, etc.

Seria perigosa e mesmo passivel de grandes erros, a teoria que por si só quizesse enquadrar a origem de todas as hernias epigastricas e explicar o seu mecanismo de produção tanto no adulto como na criança; as causas mais variadas e os caprichos de que a natureza se arma para despista-las, cercam o observador menos avisado no intrincado das hipoteses.

Na criança o caso passa-se com mais singeleza. Estas em virtude da exiguidade de seu campo de ocupações, com vida de relação de area bastante restrita, quasi que só apresentam hernias congenitas; pelo menos as observações que ilustram este modesto trabalho documentam esta hipotese.

Não queremos dizer com isso que outras causas não possam provocar na criança, hernias epigastricas, mas estas são tão raras nessa fase da vida que entrariam para o dominio das exceções.

Após estes comentarios de ordem geral, passemos ás

OBSERVAÇÕES

I

J. B. L., 4 anos, masculino, pardo, pernambucano, residente em Santo Amaro, entrou para o Ambulatorio da 1.ª Clinica Cirurgica do Hospital Infantil em 10-2-1930. N.º de ordem: 96.

Anamnese — Só tem um irmão, que goza saúde.

Defeito notado no 3.º dia de nascido após colicas intestinais e choro, sendo nesta época bem menor o tumor.

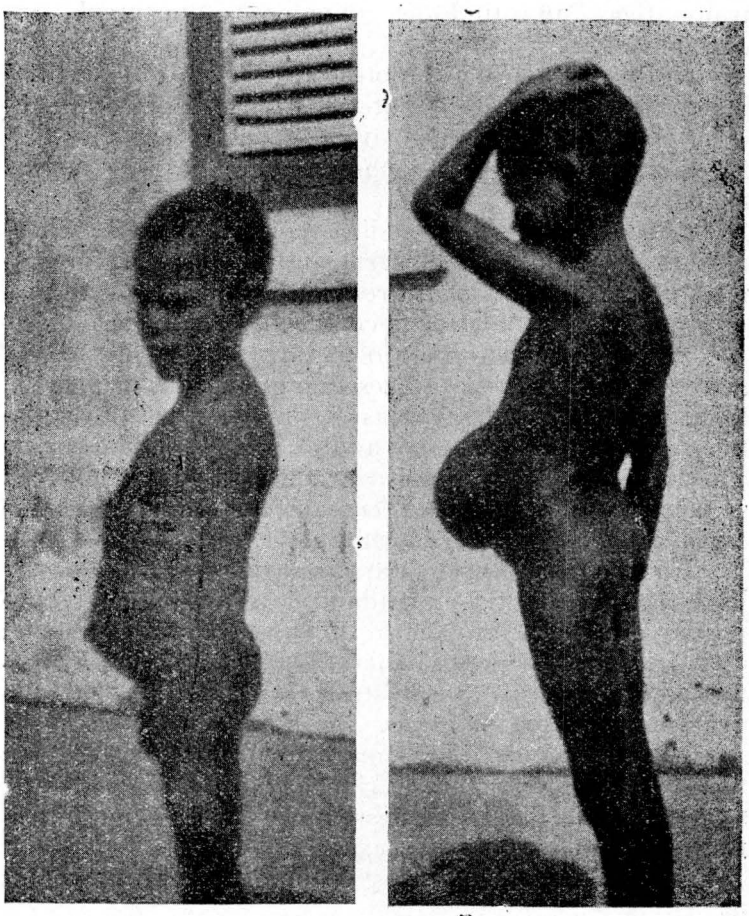

OBS. V — Antes e após a operação

Exame objectivo — A palpação revela a presença de um orifcio situado na linha mediana, acima do umbigo, comunicando-se com a cavidade abdominal.

J. B. fazendo esforço quando chora, apresenta-se com um tumor com capacidade de 25 c. c. aproximadamente.

Diagnostico — Hernia da linha alva.

Nota — Sua genitora prometeu traze-lo no dia 19 afim de ser operado.

Foi esperado até o dia 12-3-1930, não voltando mais ao Serviço.

II

M. L. O., 9 anos, parda, feminina, pernambucana, residente em Afogados, entrou para a Enfermaria de Sta. Terezinha da 1.ª Clinica Pediatrica Cirurgica do Hospital Infantil em 4-3-1932. N.º de ordem: 478.

Anamnese — Ha um ano mais ou menos seus genitores notaram um "caroço" acima do umbigo, que desaparecia, reaparecia com o choro, ás vezes se apresentando com crises dolorosas, febre, vomitos, etc.

Seus genitores negam a existencia de qualquer traumatismo que originasse a afecção de que a doentinha é portadora.

Exame objectivo — Ao nivel da parte mediana do ventre, acima da cicatriz umbilical ha um tumor, redutivel, de dimensões reduzidas, aumentando com o esforço. Não é flutuante nem doloroso á pressão.

Diagnostico — Hernia da linha alva abdominal

Operação — Cura radical de hernia da linha alva em 9-3-1932.

Anestesia — Raquiescurocainização.

Alta curada em 18-3-1932.

III

M. J. S., 10 anos, pardo, pernambucano, residente em Quipapá, entrou para a Enfermaria de S. Luiz da 1.ª Clinica Cirurgica do Hospital Infantil em 10-2-1933. N.º de ordem: 1818.

Anamnese — A afecção data de alguns anos.

Diz que com a idade vem o tumor de que é portador aumentando de volume. Este desaparece com o repouso, mas logo que começa a andar volta a aparecer. Nunca fez uso de nenhum medicamento para curar o mal de que é portador.

Exame objectivo — Tumor da linha alva abdominal, região epigastrica, redutivel, aumentando com os esforços e desaparecendo com o repouso. Não é doloroso á palpação.

O orificio por onde se exterioriza o tumor é de exiguas dimensões não deixando passar o dedo. O tumor não é sonoro á percussão.

Diagnostico — Hernia da linha alva.

Operação — Cura radical de hernia em 15-2-1933.

Anestesia — Raquiescurocaina.

Alta curado em 23-2-1933.

IV

J. F., 12 anos, pardo, pernambucano, residente na Av. Rio Branco, entrou para a Enfermaria de S. Luiz da 1.ª Clinica Cirurgica do Hospital Infantil em 5-7-1933. N.º de ordem: 2096.

Anamnese — Doente desde tenra idade. Apresentava já nesse tempo um "caroço" ao nivel da região epigastrica na linha mediana.

Procurou um medico que aconselhou vir ao Hospital.

Exame objectivo — O doente é de constituição normal. Apresenta ao nivel da linha mediana na região epigastrica, um tumor de dimensões aproximadas de uma nóz. Aumenta com os esforços e desaparece com o repouso. Após a redução do tumor, percebe-se o orificio de exteriorização, de bordos cortantes e permeavel á polpa do dedo que explora.

Diagnostico — Hernia da linha epigastrica.

Operação — Cura radical em 7-7-1933.

Anestesia — Geral: eter.

Alta curado em 14-7-1933.

V

F. R. S., 8 anos, preto, masculino, pernambucano, residente em Ribeirão, entrou para a Enfermaria de S. Luiz da 1.ª Clinica Cirurgica do Hospital Infantil em 24-10-1933. N.º de ordem: 2308.

Anamnese — Pais vivos e sadios. Mãe teve 22 filhos dos quais 11 estão vivos, os outros faleceram em tenra idade.

Narra a pessôa que o trouxera ao Serviço que, desde o nascimento, fôra notado um "caroço" acima do umbigo na criança, o qual tem evoluido sempre. Afóra a doença atual nunca se queixara de molestia alguma.

Exame objectivo — Tumor da linha alva abdominal, situado acima da cicatriz umbilical. Tem o volume de uma cabeça de adulto. Aumenta com os esforços, diminúe com o repouso. Quando exteriorizado o tumor é sonoro á percussão. Consegue-se redução completa permanecendo esta por meio de faixas compressoras. O tumor não parece depender do fechamento retardado do orificio umbilical, está localizado acima da cicatriz e permite designar a hernia por ele constituida de "supra-umbilicalis" filiada por Drachter ás hernias da linha alva.

Diagnostico — Hernia da linha alva epigastrica.

Operação — Cura radical de hernia epigastrica com desdobramento da aponevrose dos retos abdominais.

Nota — Durante a intervenção foi assinalada pequena hernia em relação com a cicatriz umbilical que foi convenientemente tratada.

Anestesia — Geral: eter.

Alta curado em 4-12-1933.

Examinando-se detalhadamente as observações acima relatadas, vemos que: 1.º) nenhum traumatismo foi mencionado pelos portadores ou genitores dos pequenos possuidores de tal afecção incriminado como causa capaz de provoca-la.

2.º) As duas primeiras observações, mostram um quadro sintomatologico bem diferente das restantes, (colicas, vomitos, elevação de temperatura, etc.).

Bordemos alguns comentarios a respeito do 2.º iten, pois o primeiro já fôra explanado ao iniciarmos este trabalho.

A sintomatologia das hernias epigastricas na criança é bastante interessante; pouco difere da do adulto, apenas as crianças de idéas ainda imprecisas e muitas vezes não sabendo informar com segurança a séde de seus sofrimentos, são incapazes de nos prestar auxilio que nos seria sobremodo valioso, pois as mais das vezes as hernias epigastricas são pequeninas, podendo trazer-nos confusões com outras doenças que por seus sintomas alarmantes, requerem terapeutica de urgencia.

Donati refere em um caso de sua clinica a confusão com a apendicite, diagnostico que varios colegas

seus mantiveram durante um certo tempo. Ora, o seu doente era adulto.

Drachter, menciona as confusões das hernias epigastricas dolorosas na criança, com varias afecções agudas.

Não é dificil de incorrermos em tais erros se não estivermos avisados quando nos deparamos com uma criança que chora sem cessar, vomita, tem colicas fortes, apresentando em sua porção mediana acima da região umbilical um pequeno tumor, muitas vezes quasi que imperceptivel, mas sensivel ao extremo. E' preciso pois conhecer a possibilidade de que esse tumor seja capaz de motivar sintomatologia tão exuberante, para ter a real explicação do caso clinico observado.

Qual o mecanismo dessas dores?

Os autores divergem, emitem hipoteses baseadas em casos clinicos, mas sempre particularizadas.

Leriche, Cotte e muitos outros, dão como causa dessas dôres a existencia de lesões viscerais concomitantes sem insinuações da propria viscera no saco herniario sofrendo constrições ao atravessar a abertura da parede do ventre.

Patel enquadra a explicação das hernias epigastricas dolorosas sob os tres aspectos seguintes:

"1.º) Em alguns casos o lipoma sub-peritonial se comporta como um verdadeiro tuberculo sub-cutaneo doloroso, que a menor palpação torna hipersensivel.

2.º) O ligamento redondo é mais das vezes a causa de fenomenos dolorosos.

3.º) Em outras circunstancias é preciso admitir uma afecção gastrica concomitante."

Villard aventa a hipotese de estar o ligamento redondo preso em alça no interior do saco herniario, de distender-se, arrastando o figado, comprimindo desta maneira o estomago.

Desta forma explica as crises gastricas e vomitos que acompanham o quadro sintomatologico destas hernias.

Mas, muitas vezes, não encontramos senão o epiploon ou ausencia completa de visceras e entretanto a dor persiste.

Apesar de pequeno o numero de observações de

hernias epigastricas que conseguimos reunir, nossa atenção foi despertada pela dor forte que 2 doentinhos possuidores de tal afecção apresentavam; as suas hernias passavam quasi que despercebidas em repouso, só sendo reveladas pelo choro; eram entretanto de redução trabalhosa.

Julgamos que o anel herniario de diametro pequeno, provoca fenomenos de constrição de elementos sensiveis tais como ligamento redondo, visceras, etc.

A propria tração do peritoneo parietal pelo lipoma pre-peritoneal pode acarretar fenomenos dolorosos devidos á sua inervação.

Paul Moure e R. Martin admitem a idéa de que as dores das hernias epigastricas são oriundas da irritação do ligamento redondo, comprimido pelo anel herniario e comprovam-no com estudos histo-patologicos de varios ligamentos resecados após o tratamento cirurgico das mesmas.

Como a origem das hernias epigastricas, as causas das crises dolorosas que nelas se apresentam são assim mui variadas.

A terapeutica é a cirurgica. Drachter, Graser, Patel e outros acham que só a cirurgia é capaz de resolver o problema.

Drachter diz que hernias de tal natureza não se curam espontaneamente como as hernias umbilicais.

Ao contrario destas, a contensão com adesivo em qualquer idade não é mais que paliativo.

Acha Drachter que enquanto o anel umbilical tende com o crescimento a se estreitar, nas hernias epigastricas, não se dá o mesmo, falhando por consequencia, completamente, o metodo de contensão.

E' por motivos desta ordem, que sempre intervimos em nossos doentinhos.

NOTA

Após a leitura deste trabalho na Associação Medica dos Hospitais vem ao Ambulatorio da 1.ª Clinica Cirurgica do Hospital Infantil uma doentinha que além de possuir duas hernias epigastricas, sendo uma delas de variedade "ad-umbilicalis", é portadora tambem de diastase dos retos abdominais.

Julgamos pois, a observação digna de interesse pelo que resolvemos publica-la como adendo ao nosso trabalho.

OBSERVAÇÃO

M. G. F., 10 anos, branca, pernambucana, residente em Primavera, filha de S. G. F. e M. N. F., entrou para a enfermaria de Sta. Terezinha, 1.ª Clinica Pediatrica Cirurgica e Ortopedica do Prof. Barros Lima em 22-7-1934.

Anamnese — Narra sua genitora que a criança ao nascer já apresentava a afecção de que é portadora.

Exame objectivo — Logo acima da cicatriz umbilical, ha um tumor facilmente redutivel, do volume de um ovo de pomba; o orificio por onde insinúa-se o tumor está colocado a dois dedos; de bordos cortantes, está separado do anel umbilical por uma ponte fibrosa, transversal, de um cent. aproximadamente. Acima deste tumor, na mesma região (região epigastrica) ha outro tumor pequeno, indolor, do volume de uma amendoa; após a reducção deste percebe-se um anel com as mesmas caracteristicas do antecedente, porém de exiguas dimensões, percebendo-se ao palpar que tem forma ovalar de grande eixo transversal.

Quando a criança se levanta, percebe-se um afastamento bem pronunciado dos retos abdominais.

Diagnostico — Hernias epigastricas e diastase dos retos abdominais.

Tratamento — Cura radical de hernias da linha alva em 27-7-1934.

Anestesia — Geral: eter.

Sequencias operatorias — Normais.

Alta curada em 30-10-934.

BIBLIOGRAFIA

PATEL, MAURICE — *Nouveau Traité de Chirurgie, Hernies* — Tom. XXIX.

PROF. DONETTI, EDOARDO — *Il Policlinico* — 25 de Março de 1929, n.º 12.

DENIKER, M. MICHEL — Bulletins et Memoires de la Société Nationale de Chirurgie — 28 de Novembro de 1928.

MOURE, PAUL et MARTIN, RENÉ — Bulletins et Memoires de la Société Nationale de Chirurgie — 21 de Junho de 1933.

GATTI, GEROLANO — L'Ernia Inguinale nell'Infanzia.

DRACHTER e GOSSMANN — Chirurgie des Kindesalters — 1930.

BERGMANN, E. — Tratado de Cirugia Clinica y Operatoria — Tomo III.

HOSPITAL SANTO AMARO
SEGUNDA CLINICA CIRURGICA
Serviço do Prof. Barros Lima

Sobre prolapso genital complicado de calculose vesical

Dr. Marcio Araujo
Assistente

A proposito de um caso clinico observado por nós na Segunda Clinica Cirurgica do Hospital Santo Amaro, Serviço do Prof. Barros Lima, é que vamos fazer algumas considerações, levados não só pela raridade da afecção como tambem pela terapeutica usada que se desviou da habitual.

Passemos a relatar a

OBSERVAÇÃO

O. P., 60 anos, branca, pernambucana, procedente de Rio Formoso.

Entrou para o Serviço em 22-10-1931, matriculada sob o numero 3877 tendo a Obs. o numero 459F.

Anamnese — Pais falecidos não sabendo a doente precisar as causas. Teve 10 irmãos, sobrevivendo 4 deles que são sadios. Nada conta sobre as doenças que vitimaram os demais.

No passado morbido acusa sarampo e paludismo.

Menarca aos 11 anos. Regras posteriores regulares em tempo, quantidade e duração, até chegar a menopausa.

Casou-se tendo tido oito filhos, com partos e puerperios normais.

Informa a doente que ha um ano as micções se tornaram dolorosas, empregando então extraordinario esforço para urinar.

Diz ainda que ao mesmo tempo lhe aparecia uma tumefação saindo pela vulva, a qual veiu pouco a pouco aumentando de volume.

Ultimamente a referida tumefação se apresenta exteriorizada não conseguindo a doente reduzi-la. Acusa hematurias.

Exame — Doente de estatura abaixo da mediana. Nutrição bôa. No aparelho respiratorio nada de anormal se nota ao exame clinico.

No aparelho circulatorio apenas ligeira taquicardia.

Adiposa a parede do ventre, dificulta a exploração dos orgãos intra-abdominais, não se encontrando entretanto nada de anormal nos mesmos.

Em posição ginecologica, vê-se saindo pela vulva um tumor com as dimensões de uma laranja, descorado, renitente, notando-se atrito á pressão da face anterior.

Este tumor é irredutivel e o dedo explorador não póde ser introduzido na vagina pelo prolapso genital completo.

As tentativas de redução provocam muitas dores.

No polo inferior nota-se o orificio do colo uterino que está apagado.

O meato uretral se acha na face anterior do referido tumor.

Consegue-se extrair pequena quantidade de urina muito sedimentosa, sanguinolenta e fétida.

Pela exploração da bexiga com a sonda metalica de Guyon, sente-se atrito em um corpo duro.

O toque retal revela haver tambem prolapso do reto.

Diagnostico — Prolapso genital completo. Calculose vesical.

Tratamento cirurgico — A paciente foi operada de urgencia, tendo sido feita uma colpocistostomia com a retirada de dois calculos.

Incisão longitudinal da parede da vagina e da bexiga. Descolamento da parede da bexiga da parede vaginal em toda a extensão da incisão. Sutura das paredes á cat-gut em dois planos.

Anestesia raquiana pela escurocaina na dóse de oito centigramos (0,08).

Operador: Prof. Barros Lima.

Sequencias operatorias normais. Alta curada após 36 dias de tratamento.

As causas da calculose vesical são, de uma maneira sintetica, de ordem geral e de ordem local.

Certamente não vamos, nos limites pequenos de umas considerações em torno de um caso clinico, dissertar sobre as diversas causas de ordem geral, lembrando somente dentre elas o sexo com a sua influencia consideravel.

Si considerarmos o maior diametro, o pouco comprimento e a raridade de estenoses da uretra na mulher, tudo isto favorecendo uma eliminação mais facil do material que se deposita na bexiga para formar calculos, compreenderemos nela a raridade da litiase vesical.

Para mostrar a fraca proporção de mulheres calculosas, citamos as seguintes estatisticas:

Coulson encontrou 5 mulheres portadores de calculos para 100 homens, Williams notou 41 para 809, Leroy d'Etiolles diz ter encontrado 42 em mais de 1200 casos, finalmente Marc achou 6 em 900 casos.

Segundo Desnot e Minet a proporção de calculose nas mulheres é de 2 por 100.

Sendo a calculose vesical menos frequente na mulher, somente excepcionalmente póde aparecer como complicação das cistoceles.

Como causas locais para a formação da litiase vesical temos: as perturbações funcionais e deformações da bexiga, e infecções.

No prolapso genital as paredes vaginais procurando se exteriorizar pela fenda vulvar são acompanhadas pelo utero e por vezes se exteriorizam totalmente.

A bexiga que em situação normal corresponde a porção mais alta da parede anterior da vagina e todo o colo do utero, no prolapso genital desce acompanhando esta parede indo se colocar no espaço compreendido entre a sinfise pubiana e o utero que se acha quasi totalmente exteriorizado.

Nesta situação a bexiga e a uretra ficam deformadas.

A curvatura da uretra toma uma direção oposta á normal, enquanto que a bexiga não somente se desloca como tambem muda de forma.

Comprimida de detraz para diante pela porção cervical do utero que fica atraz e pela parede anterior da vagina adiante, forma-se na bexiga um baixo fundo onde se acumula certa quantidade de urina que não será eliminada com as contrações normais do orgão.

E' este baixo fundo que vai desempenhar, juntamente com outras causas, papel importante na formação de calculos como no homem o baixo fundo formado ás custas da hipertrofia da prostata.

A cistocele na mulher parece ter sido apontada como consequencia e não como causa da litiase, e assim é apontada nos trabalhos de Rousset, 1590, Ruysch, 1691, Winckel, Gosselin, Leroy d'Etoilles, Varnier, 1885, e Boeckel, 1910, sendo que este ultimo em 38 casos de cistoceles com litiase, 32 eram em portadoras de volumosos prolapsos uterinos.

A calculose vesical acarretando perturbações para a micção, exigindo da doente grande esforço durante a mesma, determinaria o aparecimento do prolapso.

Na nossa observada, segundo a historia da sua doença, parece que a dificuldade de urinar precedeu o prolapso, sem que entretanto possamos ter disto a certeza.

Boeckel chama atenção para a irredutibilidade do prolapso complicado de calculose vesical.

Como vimos, O. P. chegou ao Hospital com um prolapso irredutivel, muito doloroso e com perturbações urinarias decorrentes da presença de calculos, necessitando de um terapeutica urgente, sendo então indicada uma colpocistostomia com a qual obtivemos o resultado desejado.

Si bem que outros meios cirurgicos possam ser empregados para a retirada dos calculos da bexiga, no

nosso caso nenhuma intervenção estaria tão bem indicada como a colpocistostomia.

Desnot e Minet, escrevendo na Enciclopedia Francêsa de Urologia o capitulo de calculose vesical assim se referem a esta operação:

"A talha vaginal convem ainda ás cistoceles complicadas de calculos, e se acha exclusivamente indicada quando estes tornam irredutivel um prolapso genital."

O temor de uma fistula vesico-vaginal fez com que a talha vaginal se tornasse pouco empregada, contudo este acidente é raro.

Sonntag no seu trabalho "Extração dos calculos e dos corpos extranhos vesicais na mulher por colpocistostomia", publicado na "Zentralblat fur Chirurgie" de Fevereiro de 1926 refere-se a um caso em que praticou esta intervenção para a retirada de um corpo extranho e um outro em que não conseguiu realiza-la por ter a doente, anos antes, se submetido a uma operação de Wertheim para prolapso.

Esse autor acha que a talha vaginal é um metodo simples, sem perigo, de mortalidade quasi nula, não havendo perigo de lesão do ureter nem do esfincter vesical.

Acha tambem que as fistulas urinarias são raras.

Cita como contra-indicações: as vaginas compridas e estreitas, corpos extranhos multiplos ou, como em uma de suas observadas, a paciente ter sofrido a operação de Wertheim para a cura de prolapso.

A nossa observação vem confirmar o opinar de Sonntag, pois a doente retirou-se do Serviço em bôas condições após 36 dias de internamento, prometendo voltar para tratar somente o prolapso que possuia.

BIBLIOGRAFIA

DESNOT et MINET — Calculs de la vessie — "Encyclopédie Française de Urologie" — Tome IV.

BARROS LIMA — *Calculose vesical dos prostaticos* — Tése da Baía — 1919.

SONNTAG — *Extração dos calculos e dos corpos extranhos vesicais na mulher por colpocistostomia* — "Zentr. f. Chir.", n.º 8, 25 de Fevereiro de 1928, p. 450.) — Resumido no "Journal d'Urologie" — Tome XXVI — Juillet-Décembre — 1928.

HOFMEIER e SCHROEDER — *Tratado de Ginecologia* — 1922.

SYLVIO MARQUES — *Calculose Urinaria* — "Arquivos de Cirurgia e Ortopedia — Tomo I — Fasciculo I — 1933.

SOCIEDADE DE CIRURGIA DE PERNAMBUCO

SESSÃO EM 10 DE NOVEMBRO DE 1934

PRESIDENCIA — *Dr. Jorge Bittencourt.*

Eleição da nova Diretoria

Procedeu-se a eleição da diretoria que dirigirá a Sociedade, no proximo ano, com o seguinte resultado:

Presidente — Dr. Jorge Bittencourt.
1.º *Secretario* — Dr. João Alfredo.
2.º *Secretario* — Dr. Vicente Vanderlei.
Tesoureiro — Dr. Bruno Maia.
Bibliotecario — Dr. Costa Junior.
Comissão de sindicancia — Drs. Martiniano Fernandes, Sergio Morel e Radunsky.
Comissão de redação — Drs. Eduardo Vanderlei Filho, Alcino Coimbra e Regis de Moura Junior.

SESSÃO EM 11 DE FEVEREIRO DE 1935

PRESIDENCIA — *Prof. Barros Lima.*

Posse da nova Diretoria

PROF. BARROS LIMA
(Antigo Presidente)

A Sociedade de Cirurgia não completa ainda hoje o seu primeiro ano de existencia, mas em virtude de sua propria regulamentação, modifica a sua diretoria.

O GLUCONATO DE CALCIO PURO

NÃO E' PRECIPITADO PELO ALCOOL

COMO SE DEDUZ DA TRANSCRIPÇÃO ABAIXO.

Extrahido da "MEDICAMENTA", baseada na Pharmacopéa Official Italiana e Suissa, pag. 1553.

Reacções de identificação do gluconato de calcio: - 1) A solução aquosa a 1 °/₀: a) com o oxalato de ammonio dá forte turvação lactiginosa; b) **com alcool turva;** c) não precipita com o acido sulfurico; d) com o chloreto ferrico dá uma forte coloração amarella; e) não reduz o Fehling; f) desvia para a direita o plano da luz polarisada e o angulo de rotação augmenta ajuntando-se acido chlorhydrico. 2) - 1 parte de gluconato de calcio em 10 partes de agua, 1 parte de acido acetico a 50°/₀ e 1 parte de phenylhydrazina aquecidos em banho maria durante 45 minutos; depois de resfriado crystalisa em prismas amarellados de phenylhydrazida ($C_6 H_{11} O_6 . N_2 H_2 C_6 H_5$) que em agua, ajuntando-se carvão, funde a 195°. 3) Aquecendo-se uma parte do producto com 5 cc. de acido nitrico até desenvolvimento de vapores nitrosos e depois, cessado o desprendimento, aquecendo-se novamente até a ebullição, que se mantem por alguns minutos: depois de resfriado e neutralizada a massa com carbonato de sodio, o filtrado reduz o Fehling.

O RADIOCAL COFA E' O PREPARADO DE CALCIO MAIS PURO E COMPLETAMENTE ASSIMILAVEL

Trad. de **J. Caiaffa,**
traductor publico juramentado.

TRADUCÇÃO SERIE C - N.o 22.600

(Fac-Simile do Attestado sobre o Radiocal, passado pelo importante "Laboratorio Medico Micrografico" da Administração Provincial de Pavia.)

ADMINISTRAÇÃO PROVINCIAL DE PAVIA

Laboratorio Medico - Micrographico

N.o 463 R. A.

RESULTADO DOS EXAMES

procedidos no liquido de 2 ampoulas do preparado RADIOCAL da Firma COOPERATIVA FARMACEUTICA DE MILÃO, entregues neste Laboratorio pelo Dr. Provera Piero, no dia 5 do corrente.

As culturas do liquido procedidas em aerobiose e em anaerobiose **conservam-se estereis,** mesmo apos 4 dias de permanencia em thermostato a 37°.

A inoculação subcutanea do liquido em cobaia foi seguida de rapida e completa reabsorpção, **sem nenhuma alteração, quer local, quer geral.**

Firmado: O Director *Prof. Luigi Bianchi.*

Pavia, 9 de Julho de 1934. XII

NADA MAIS. — Conferi, achei conforme e protocollei sob numero de ordem C - 22.600, do que dou fé.

São Paulo, aos 8 de Agosto de 1934.

(a) J. Caiaffa.

NOTA: A palavra Cofa que segue a palavra Radiocal significa (COOPERATIVA FARMACEUTICA MILANEZA)

E' a primeira etapa vencida e vencida galhardamente, não pelo esforço meu que o entusiasmo que puzeste em ação não o exigiu de minha parte.

E' momento de agradecer-vos a generosidade que tivestes para comigo elevando-me á direção dos vossos trabalhos, mas o que eu agradeço sobretudo é a vossa atividade pois ela veiu testemunhar que não andavamos errados nós os da Segunda Clinica Cirurgica do Hospital Santo Amaro, os da Clinica Ginecologica do Hospital do Centenario, os da Primeira Clinica Cirurgica e Ortopedica do Hospital Infantil quando atinamos na muita produção que deveria existir por aí além, nos outros varios centros de atividade cirurgica do nosso Estado, quando pensamos na necessidade desta nossa Associação.

Foi tal a contribuição extranha ás clinicas sob minha direção que não pude furtar-me ao desejo de particularmente referi-la, invadindo um tanto atribuições designadas ao nosso 1.º secretario.

Realizamos 6 sessões ordinarias sendo nelas lidos 12 trabalhos cientificos das mais diversas especialidades cirurgicas. Ginecologia, obstetricia, cirurgia geral, plastica, ortopedica trouxeram a sua contribuição, mas pela valia e pelo numero é necessario destacar seguramente a dos obstetras e ginecologistas. Certamente importou esta situação para a vossa designação da nova presidencia.

Entre os nossos trabalhos um destaque particular merece tambem a conferencia realizada aqui pelo Dr. Desjardins, cirurgião emerito e antigo presidente da Sociedade dos Cirurgiões de Paris que, vindo de França, honrou-nos com a sua visita; occupou-se, como estais lembrados, da cirurgia das vias biliares, e o seu trabalho, alicerçado numa larga experiencia, está a abrilhantar as colunas dos nossos boletins, a perpetuar a sua passagem em nosso meio.

Para existencia ainda tão pequena foi uma vida interessante a da Sociedade de Cirurgia e eu estou certo que para

isso contribuiu grandemente, ao lado da vossa atividade, a atuação dos nossos secretarios.

Bem o compreendestes e esta escolha que fizestes de um deles para vosso Presidente não foi mais do que um premio merecido.

Jorge, assim deveis compreender o voto dos nossos colegas e como eu estou com eles solidario vou chamar-vos já á presidencia da Sociedade de Cirurgia, mas não sem avisar-vos antes de uma cousa de que já deveis ter-vos apercebido. A Sociedade é nova; viveu até agora muito do entusiasmo dos primeiros tempos; eu fui o feliz presidente dessa época. Ireis ser o consolidador da Sociedade de Cirurgia de Pernambuco; o vosso trabalho é que vai assegurar o fogo sagrado do entusiasmo dos nossos consocios e pois a existencia duradoura do nosso gremio.

DR. JORGE BITTENCOURT
(Novo Presidente)

Meus caros colegas!

Ao empossar-me na Presidencia da Sociedade de Cirurgia de Pernambuco não sei qual sobrepuje em crescente dificuldade, se o agradecimento de minha investidura ou o trabalho a realizar.

A honra que me conferistes, visa recompensar a assiduidade e obediencia ao trabalho, trabalho proficuo de meio ano de existencia que mais caberia a outrem, mas, que a letra dos nossos estatutos a isso coíbe.

Assim, fizestes recair em um dos seus auxiliares mais diretos, o premio.

Ufana-me sobremodo a escolha, porquanto, substituir a Barros Lima, em qualquer dos seus empreendimentos, é justo padrão de orgulho.

Sem que procure estabelecer paralelos, nem tão pouco

melindres alevantar, podemos afirmar ter sido Barros Lima um dos maiores pioneiros do nosso nivel cultural.

Dispensavel, por ser demais conhecido de nós outros, o que tem sido a vida de Barros Lima. Vida de estudo e para o estudo, mas, que prodigaliza a mãos cheias a aqueles que dele se aproximam.

Barros, não é só o estudioso de cousas medicas, mas o é tambem das cousas filosoficas.

Por isso vemo-lo a congregar colegas em associações buscando a verdade coletiva, pois somente essa se aproxima da justiça, como o disse Antero de Figueiredo.

Quer Barros, no nosso meio, desfazer o adagio que tudo na vida é perspectiva, e portanto, engano.

Eis a razão do seu poder gregario, afim de, associados e por ele orientados buscarmos a verdade, não da perspectiva, do engano da vida, mas da certeza, da realidade de sermos uteis aos nossos semelhantes.

Dizer-vos do programa de trabalho, seria longo e fastidioso e assim vos direi somente, que trabalharei a medida das minhas forças e certo da cooperação dos meus ilustres colegas, pelo alevantamento de mais uma das creações do Prof. Barros Lima.

A proposito da incisão de Costantini na cirurgia dos flancos

PROF. BARROS LIMA

E' sempre um ponto interessante de pratica cirurgica o de como abordar determinado segmento da cavidade abdominal com o fim de satisfatoriamente remover lesão aí localizada.

Não é fóra de proposito pois o estudo de novas vias de acesso, a apreciação e a critica em torno de processos operatorios que, com esse fim, por ventura venham a ser utilizados.

O conhecimento do trabalho de Costantini, publicado na *Revue de Chirurgie*, de Julho de 1934, em torno de tecnica de sua creação para acesso á cavidade abdominal, proporcionou-nos oportunidade de aplica-la em casos de nossa clinica e dá margem a comentarios que vamos trazer agora á Sociedade de

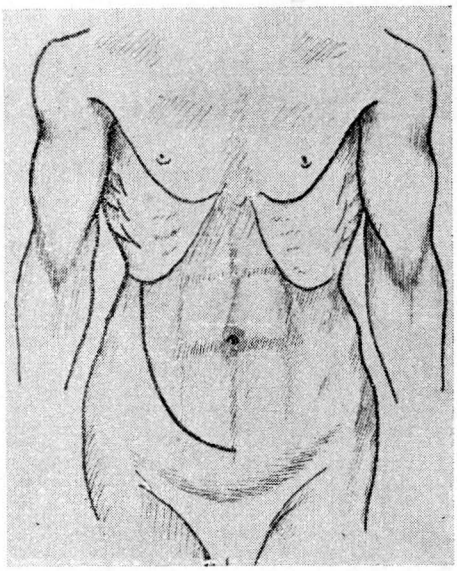

Linha de incisão cutanea

Cirurgia de Pernambuco, com a finalidade sobretudo de ouvir o pensar dos nossos companheiros e de divulga-la se lhes parecer conveniente.

Costantini para as operações nos flancos, particularmente, indica o seu processo. Executa-o em 5 tempos:

1.º — *Incisão e secção dos planos cutaneos e sub-cutaneos.* — A incisão parte do extremo condro-costal da nona costela ou da extremidade costal da decima, para descer em curva regular, de mui largo raio e de concavidade interna, até á linha media, em ponto situado, tipicamente, na união dos dois terços superiores e do terço inferior da linha pubo-umbilical.

2.º — *Dissociação das fibras musculares do grande obliquo* até ao momento em que a sua lamina aponevrotica superficial se junta aos tendões do pequeno obliquo e transverso para constituir o folheto anterior da bainha dos retos.

3.º — *Dissociação do pequeno obliquo e transverso e secção do folheto anterior da bainha dos retos.* — Esta dissociação se faz no sentido das fibras musculares e a igual distancia, tipicamente, do pubis e do umbigo; depois secciona-se transversalmente o folheto anterior da bainha dos retos, pondo-se a nú "*sem nenhuma lesão nervosa ou vascular* o peritoneo e o musculo grande reto cujas fibras verticais apparecem entre os labios retraidos de sua bainha incisada".

4.º — *Secção do peritoneo.*

5.º — *Exploração do flanco* que póde ser executada com facilidade, até sobre orgãos sub-hepaticos ou pelvicos, nas regiões vizinhas.

Como se vê é tecnica que se assemelha um tanto á conhecida incisão de Mac-Burney. Aliás Costantini mesmo afirma que dela deriva.

Abre o ventre mas não mutila a parede abdominal.

Bickham, estudando vias de abordagem da cavidade abdominal, considera satisfatorias as incisões nas quais se possam reconhecer as seguintes exigencias: dar livre acesso á região sobre que se quer intervir, evitar os nervos, separar fibras musculares em vez de dividi-las, evitar os vasos.

A incisão de Costantini parece preencher precisamente estas exigencias. Imaginada pelo seu autor para intervenções sobre os flancos, não só as permite, como dá ampla margem á exploração das regiões vizinhas e muitas vezes a intervenções mesmo que sobre elas tenham de extender-se.

Tal foi o caso, por exemplo, para certos de nossos doentes. Só em tres oportunidades embora, tendo agido com a tecnica preconizada, nos nossos casos, citados a seguir, a via de abordagem deu-nos inteira satisfação.

Costantini aconselha-a para intervenções sobre os flancos, sobre esta região onde estão normalmente cecum, colon ascen-

dente e descendente e sigmoide, mas onde podem vir anormalmente baços ectopicos, vesiculas biliares dilatadas, cistos do ovario, mesenterio, etc. Empregou-a para canceres do cecum e da sigmoide, para traumatismos da região com lesão visceral, para salpingites tuberculosas, para baço ptosado, dolicocolon sigmoideo, podendo, por vezes, através de incisão

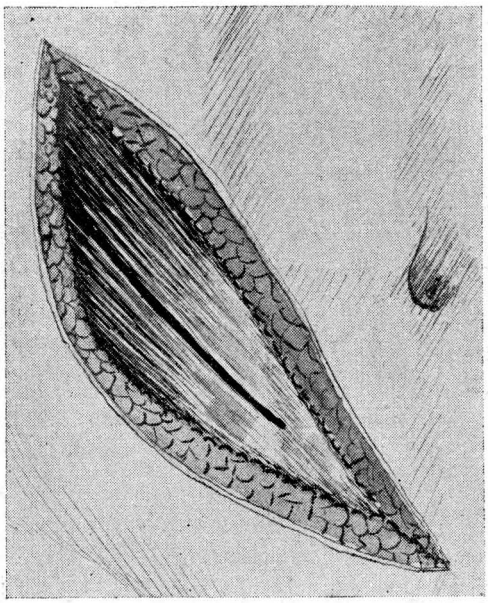

Dissociação do grande obliquo

direita, retirar a trompa esquerda e de incisão esquerda retirar o apendice, numa demonstração precisa da amplitude que a abertura por essa forma assegura.

No que diz respeito á poupança dos nervos parece-nos tambem que a incisão é aconselhavel. A região é inervada pelos ultimos intercostais sobretudo. Marcham eles, pelos seus troncos principais, na parede abdominal, entre o pequeno obliquo e o transverso. Pele e grande obliquo recebem a inervação através de filetes que deles emanam tambem mas sob forma de ramificação secundaria (perfurantes laterais, perfu-

rantes anteriores). Dado mesmo que na incisão da pele e do primeiro plano muscular alguns ramusculos da perfurante lateral fossem lezados pouca alteração funcional provocar-se-ia pois a inervação seria ainda suprida pelos filetes externos da perfurante anterior que precisamente se dirigem para fóra ao encontro dos ramos anteriores das perfurantes laterais.

Quanto á inervação profunda, quanto aos troncos principais que atravessam a parede entre pequeno obliquo e transverso em procura do reto anterior que abordam pela face posterior, a dissociação cuidadosa desses dois musculos, fazendo-se transversalmente, vai permitir afasta-los sem lesão na forma do que é habitual suceder com a tecnica de Mac Burney. "Graças á sua curvatura, assevera Popovici, os nervos podem sofrer grandes deslocamentos para cima e para baixo, em especial para cima para aqueles ascendentes com concavidade para cima, e para baixo, para os descendentes, com concavidade para baixo."

Demais o modo de executar este tempo da operação de Costantini não difere realmente do tantas vezes aceito para a intervenção de Mac-Burney e pois do mesmo modo que na execução dela, os nervos deverão ser tambem aqui poupados.

Quanto ás fibras musculares e ás aponevroses não se as incisa precisamente. Dissociação simples que uma sutura sem complexidade faz desaparecer, deixa plena e solidamente reconstituir a parde abdominal. O levantar precoce de uma das nossas doentes (ao quarto dia), operada de volumoso cisto do ovario, a constituição de anus cecal sem eventração, em outro caso, estão a atestar que fibras musculares não foram lezadas e que pois ainda sob este aspecto a incisão de Costantini é aceitavel.

Por fim vasos de importancia não podem ser lesados; os anatomistas não os conhecem nos logares que devem ser atravessados pela tecnica de Costantini e eles não poderiam assim ser admitidos para invalida-la. E', pois, sobre todos estes aspectos, uma bôa incisão e quando se pensa que nas adotadas até agora havia sempre o que criticar compreende-se que se

possa vir a ser dela entusiasta para os casos em que precisa seja a sua indicação.

OBSERVAÇÕES

I

A. A. S., 30 anos, branca, residente no Recife. Entrou para a Segunda Clinica Cirurgica do Hospital Santo Amaro a 28 de Maio de 1934.

Anamnese — Sua doença data de 2 anos; começou com

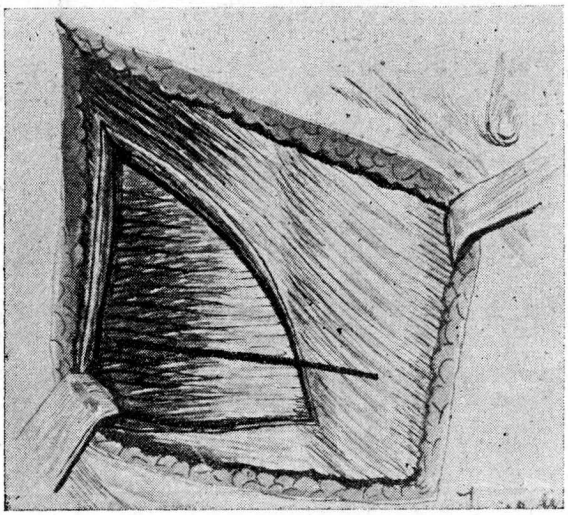

Dissociação do pequeno obliquo e transverso

dôres no flanco esquerdo e prisão de ventre. Foi operada em um outro hospital; após a intervenção começou a derramar fezes pela incisão. Atualmente defeca relativamente pouco pelo anus, saindo certa quantidade de fezes por um orificio que persistiu á cicatrização, de mistura, aliás, com pus.

Exame — A doente apresenta ao nivel do flanco esquerdo estendendo-se para a região lombar uma cicatriz linear tendo no seu terço anterior um orificio de bordos salientes por onde fluem pus e fezes. Dois dedos abaixo desta cicatriz que está pouco acima da crista iliaca, encontra-se um orifi-

cio de menor diametro por onde tambem corre pus. Ainda existe um terceiro orificio um pouco abaixo da crista.

A pressão da parede abdominal faz correr pus pelos tres orificios e fezes somente pelo primeiro. O exame do aparelho genital nada nos revela de patologico a não ser endocervicite cronica. O toque retal diz existir estenose 3 centimetros acima do reto.

Solicitou-se exame de raios X mas as radiografias feitas

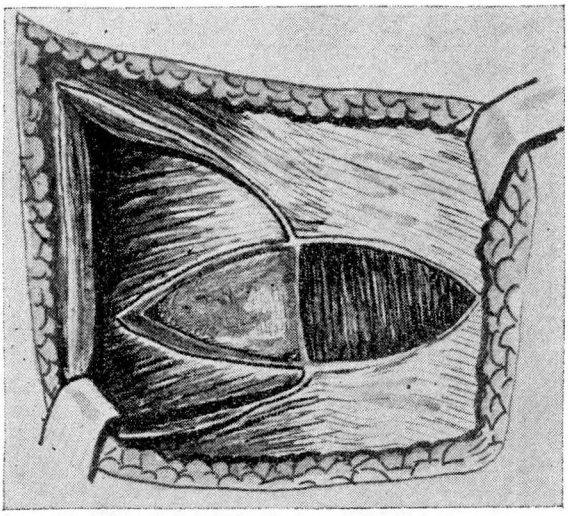

Aspecto após dissociação do 2.° plano muscular

nada deixavam concluir quanto á origem das fistulas apesar de feitas com clister opaco.

Intervenção executada sob anestesia geral a eter (Ombredanne), a 21 de Agosto de 1934. Incisão de Costantini á direita, do rebordo costal á linha mediana. Exploração do abdomen, mostrando-se que a fistula corresponde a uma zona de estenose do colon descendente; o transverso e o ascendente estão dilatados e cheios; o sigma e reto, achatado e vasios. Esteriorização da porção do cecum necessaria ao estabelecimento de anus cecal. Sutura parcial da parede em 4 planos.

Operador: Prof. Barros Lima. Auxiliares: Drs. Martiniano Fernandes e Bruno Maia.

Alta curada em Setembro.

II

N. A. P., 12 anos, branca, entrou a 17 de Agosto de 1934 para a Primeira Clinica Cirurgica do Hospital Infantil.

Anamnese — Inicio da doença ha 3 mêses mais ou menos notando-se certo aumento de volume do abdomen principalmente do lado direito. Cerca de 20 dias sentiu forte dôr do mesmo lado procurando o Hospital Pedro II onde passou 20

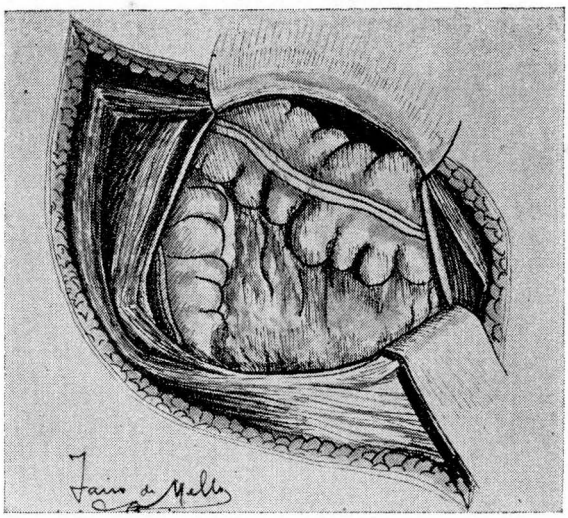

Aspecto após incisão do peritoneo

dias. Ao entrar na Clinica apresentava ainda gripe respiratoria.

Exame — Doente anemiada e emagrecida. Ventre aumentado de volume. Pela palpação nota-se a presença de tumor de consistencia liquida, ocupando quasi todo o baixo ventre. O tumor não é doloroso á pressão. A movimentação do mesmo produz no entretanto ligeira dôr. A percussão demonstra area de macissez fixada no lado direito do abdomen qualquer que seja a atitude tomada pela doente.

Operação em 27 de Agosto de 1934. Operador: Prof. Barros Lima. Auxiliar: Dr. Sylvio Marques. Anestesista: Prof. Barros Lima. Duração da operação: 30 minutos. Anestesia:

raquiescurocaina (6 centigramos). Incisão de Costantini. Descobre-se um tumor cistico em relação com os anexos direitos, pediculado, estando o pediculo torcido uma vez, para a direita. Aderencia do tumor ao epiploon e á parede abdominal anterior. Aspiração de 1000 gramas de conteúdo hematico. Ooforosalpingectomia direita. Sutura da parede em 3 planos. Conteúdo do tumor constava de 1250 gramas de liquido hematico. A capsula espessada pesava 450 gramas.

Sequencias normais, tendo a doente marchado ao 4.º dia embora só a 14 de Setembro se retirasse do Hospital por desejar assim a sua familia.

III

H. R., 16 anos, branco, entrou a 3 de Dezembro para o Hospital Português (Serviço particular).

Pelos exames clinico e radiografico firmou-se o diagnostico de ptose do colon direito.

Operação sob anestesia a eter (Ombredanne). Incisão de Costantini á direita. Apendicectomia, colonpexia a Waugh, em 4 de Dezembro.

Alta curado a 19 de Dezembro de 1934.

BIBLIOGRAFIA CITADA

BICKHAM — Operative Surgery.

COSTANTINI ET MARILLE — Sur les avantages de la dissociation musculaire élargie dans la chirurgie des flancs — "Rev. Chirurgie" — Julho — 1934.

POPOVICI — Inervatia muschiului dreptul mare si incisiunile peretelui abdominal. Intersectiile aponevrotice — "Revista de Chirurgie" — Bucarest — Janeiro — 1933.

José Henriques felicita o Prof. Barros Lima por focalizar um assunto sempre oportuno, as vias de acesso á cavidade abdominal.

Hemorragia intraperitoneal por varizes da parede abdominal

Dr. Jorge Bittencourt

Trago á vossa apreciação um caso ocorrido quando chefiava interinamente o Serviço de Clinica Ginecologica do Hospital do Centenario em substituição a Castro Silva.

OBSERVAÇÃO

F. A., 30 anos, parda, solteira, virgem, domestica, pernambucana, residente á rua Conde da Bôa Vista, ingressa no Hospital do Centenario ás 10 horas do dia 16 de Outubro de 1930, sendo registrada sob o numero 2768-366.

Antecedentes hereditarios — Pai falecido de reumatismo. Mãe viva, gozando saúde, tendo tido 5 gestações normais, sobrevivendo todos os filhos. Sofria de varizes dos membros inferiores.

Antecedentes pessoais — Em criança: parotidite, sarampo e varicela. Na puberdade: paludismo. Não mais esteve doente.

Menarca aos 14 anos, durando 8 dias, sem dôres. Posteriormente foi sempre regular, quanto á época, quantidade e duração, que variava de 4 a 5 dias. Tipo 30/5.

Ultimas regras em 17 de Setembro.

Molestia atual — Na manhã do dia 14, sentiu subitamente dôr forte no abdomen, cuja localização não podia precisar, accmpanhada de vomitos incessantes. Não tinha tendencia sincopal. Não teve tão pouco nenhum traumatismo sobre o ventre. Febre e grande prostração. Medicada por colega em cuja casa prestava serviços de longa data, não obteve melhoras. No dia seguinte é vista por outro nosso distinto colega, internista, que aventa a hipotese de apendicite e a medica neste sentido.

Como não obtivesse melhoras é transportada para o Serviço de Clinica Ginecologica, afim de ser operada.

Estado atual — Doente de compleição astenica. Longelinea, facies de intenso sofrimento. Mucosas visiveis ligeiramente descoradas. Defesa abdominal. Dôr generalizada com maior predominancia nos pontos de Mac-Burney e cistico.

Pulso pequeno, hipotenso, batendo 140 vezes por minuto. Temperatura axilar, 37°.

Resolve-se intervir.

Anestesia pelo eter.

Incisão de Mac-Burney.

Aberto o peritoneo transborda liquido sanguinolento. Apendice integro. Prolonga-se um pouco a incisão.

Apesar de virgem pesquiza-se o aparelho genital na suposição de uma prenhez tubaria rôta. Trompas integras, bem como o aparelho genital.

Prolonga-se mais a incisão para cima, afim de facilitar melhor pesquiza na cavidade abdominal. Metodicamente examina-se os orgãos cavitarios, epiploon e mesos, com resultado negativo, continuando no entanto a hemorragia.

A uma manobra de suspensão e reviramento da borda esquerda da incisão, para melhor observação da loja renal do mesmo lado, o Dr. Porto Carreiro, auxiliar da operação, tem a percepção sob os dedos, de um conglomerado de cordões turgessentes, acima da região umbilical, o que faz notar.

Acentuado o reviramento nota-se um conglomerado de varizes, justapostas ao peritoneo, que se encontrava rôto, numa extensão de cerca de um centimetro, dando escoamento ao sangue de uma das varizes Como a doente, já longamente trabalhada, não estivesse em bôas condições, liga-se as varizes em suas extremidades, deixando-as em loco.

Toilette abdominal, fechamento da parede em tres planos superpostos. Curativo oclusivo.

Tempo operatorio: 1 hora e 15 minutos.

Transfusão de 250 grs. de sangue citratado, 1000 grs. de sôro fisiologico, cardiotonicos, sôro hormo-hepatico e cilotropina endovenosa. A' tarde temperatura de 39°,6, pulso a 120.

17-10--1930 — Dormiu regularmente sob a ação de sedol. Continuam os vomitos. Faz-se 20 unidades de insulina e sôro glicosado gota a gota retal. Mesma medicação do dia anterior, tendo sido suspensa a cilotropina, por haver provocado forte hematuria.

Pulso maximo 120. Temperatura maxima 38°.

18-10-1930 — Passou melhor a noite. Melhorou o pulso e temperatura. Cessaram os vomitos e hematuria.

Daí em diante acentuam-se as melhoras, tendo a doente alta a 2 de Novembro.

Pela descrição, vemos como é interessante a presente observação.

A busca bibliografica, verdade que rapida, não nos deu o prazer de encontrar caso identico.

Somente no *Lyon Chirurgical*, de 1925, pagina 588 e na *Gazzetta degli Ospedali*, de 1918, pagina 636, encontramos referencias a varizes abdominais sub-cutaneas.

No nosso caso eram as varizes sub-musculares, repousando sobre o peritoneo, certamente originarias da epigastrica ou mamaria interna.

Ainda não é assunto assente a etiopatogenia das varizes, julgando alguns que além do vicio de conformação das tunicas venosas, influenciem grandemente as glandulas de secreção interna.

Essa influencia é notada principalmente nas mulheres no periodo menstrual, onde as varizes tornam-se mais turgescentes, o que talvez, venha explicar no nosso caso a ruptura espontanea com esgarçamento do peritoneo.

Ponto assás curioso tambem é a defesa abdominal notada, o que raramente se observa em casos identicos, como muito bem acentúa Mondor no seu livro —*Diagnostics urgents. Abdomen.*

Verdadeiramente não encontramos uma explicação plausivel para o caso.

E' este o caso que trago a apreciação dos ilustres colegas, aguardando seus esclarecimentos.

Barros Lima, chama a atenção para a hipertermia que a doente apresentava, em desacôrdo com o achado operatorio, assim como para a contratura do ventre, com derrame asseptico.

Martiniano Fernandes, levanta a hipotese da reabsorção do sangue derramado, para explicar a hipertemia.

Eduardo Vanderlei Filho, pensa ser razoavel a hipotese do Dr. Martiniano Fernandes, pois dada a rapidez de absorção ao nivel do peritoneo, ela póde ser tomada em consideração não obstante o curto espaço que mediou entre o inicio da

crise e o momento da operação. Finda indagando sobre a etiologia das varizes em questão.

Barros Lima, discorda da explicação da hipertermia por reabsorção sanguinea, pela razão de tempo já focalizado e porque as inundações peritoneais trazem sempre queda de temperatura por choque, somente aparecendo o aumento de temperatura 4 a 5 dias após.

João Alfredo, diz que mesmo para as varizes comumente observadas e que se localizam no terreno da safena interna, não existe explicação satisfatoria para todos os casos. Geralmente são olhadas como dependentes de meiopragia do vaso, que em determinado momento, sob a ação de uma causa qualquer, começa a denunciar-se. Lembra o papel atribuido aos orgãos de secreção interna, facilmente comprovado no fato das mulheres portadoras de varizes terem os seus sofrimentos agravados nos dias do catamenio quando as dilatações venosas se apresentam mais turgidas e mais sensiveis.

Acredita que só uma anomalia congenita poderá justificar a situação do feixe varicoso observado pelo A.

Jorge Bittencourt, diz acreditar depender a febre da sua doente, da glandula hepatica; a paciente apresentava dôr ao nivel do ponto cistico e o figado foi encontrado de volume crescido; após a operação receitou mesmo, cilotropina intravenosa.

Pensa que com o que foi dito pelo Dr. João Alfredo, a ruptura do vaso doente póde ser filiado a hipertensão catamenial, pois o fato ocorreu em seguida aos dias de menstruação da paciente.

A CIRURGIA NO BRASIL

EURICO BRANCO RIBEIRO — ESTUDOS CIRURGICOS — 1 vol. — 240 paginas com gravuras — Sociedade Editora Medica — São Paulo — 1934.

Sob o titulo de *Estudos Cirurgicos* Eurico Ribeiro reuniu 22 trabalhos publicados em revistas medicas do país e do estrangeiro, alguns dos quais já resumidos nas colunas dos *Arquivos de Cirurgia e Ortopedia*. Traduzindo a experiencia e as reflexões do autor, os *Estudos Cirurgicos*, através dos seus varios capitulos, representam contribuição valiosa ás nossas letras medicas.

A atividade de Eurico Ribeiro, conhecida já de todos nós através de sua direção e colaboração nos *Anais Paulistas de Medicina e Cirurgia*, demonstra-se ainda mais pujante nesses seus Estudos; enfeixando-os no elegante volume em que os apresenta traduz o desejo de que os seus conhecimentos aproveitem ao maior numero de cirurgiões patricios e não se póde deixar de louva-lo por iniciativa dessa ordem.

Que prossiga, que novos estudos apareçam, que tenha imitadores e as letras medicas nossas talvez possam um dia se apresentar como alguma cousa de positivo no patrimonio cultural do pais.

MEDINA, JOSÉ e MATTOS S. O. — PROPEDEUTICA GINECOLOGICA — 1.ª edição — Companhia de Melhoramentos de São Paulo — 1935.

Num pequeno livro de 83 paginas, estudam os A.A. o que ha de mais simples, de mais util e mais moderno nos primeiros passos da ginecologia. E de uma maneira concisa, clara e inteligente. São 12 capitulos que se podem ler tranquilamente, sem enfado. Dos A.A. outra cousa não se podia esperar, especialmente do snr. José Medina, cujos trabalhos notaveis na especialidade bem demonstram o valor da escola a que pertence.

Do prefacio do prof. Morais Barros, este trecho que traduz a sua orientação bem atual: "As doenças genitais femininas, pela projeção social que lhes é inerente, carecem de ser estudadas com afinco e tratadas com um largo espirito de abstenção e preservação. Para o bem das mulheres e maior proveito da sociedade o ginecologista moderno tem que ser um respeitador quasi fanatico do delicado aparelho sob sua jurisdição. Só corta, retalha e mutila, quando rigorosamente preciso. Fóra daí, tem que se submeter aos imperativos da cura conservadora. Ou então é mau oficial no seu oficio, veste roupagens que lhe assentam mal e aberra dos solidos postulados que alicerçam, hoje, a pratica da especialidade."

Alguns capitulos poderiam merecer dos A.A. maior espaço e mais detido estudo pelo valor que possuem para o noviço. São conhecimentos que de inicio tanto mais solido fiquem, melhor e mais aproveitados hão de ser. Para exemplo: o ciclo catamenial e as secreções genitais no cap. 1, tipos constitucionais no cap. 2. Especialmente estas questões biotipologicas tão cheias de lirismo em alguns centros do país... Contudo, não se trata de uma deficiencia. Apenas o desejo todo pessoal de vêr uma exposição mais longa, pelos A.A., de assuntos tão interessantes.

Prometem os A.A. mais dois volumes: um sobre a parte especial da especialidade, outro sobre a terapeutica. Recomendavel sob diversos aspectos, ainda mais se torna este volume pela continuidade que terá. Assim será uma obra de conjunto, cuja apreciação criteriosa só então se poderá fazer melhor.

Que se cumpra a promessa feita, é o que será agradavel a quem admira e aplaude a escola onde colaboram tão eficientemente os A.A.

GENIVAL LONDRES e ELIESER MAGALHÃES — FALSOS SINDROMOS ABDOMINAIS AGUDOS — *Jornal dos Clinicos* — Ns. 20-21-22-23.

Iniciam o bem documentado e interessante trabalho com

uma referencia historica onde provam que sindromos dessa natureza já eram conhecidos e estudados pelos clinicos de 1813 (Gueneau de Mussy), — época em que os processos inflamatorios do apendice ainda não tinham ocupado a atenção dos medicos. No entanto, só mais tarde é que a "pontada abdominal de causa extra-peritoneal" vinha merecer estudos medico-cirurgicos precisos e minuciosos.

Fazem uma completa revisão no estudo das falsas apendicites de origem pulmonar (pneumonia), partindo dos primeiros fatos observados pelos pediatras, e chegam, acompanhando passo á passo a literatura universal do assunto, a enfeixar, num bem redigido esboço historico noções de extraordinaria importancia medico-cirurgicas tais como o relato das afecções extra-peritoneais capazes de simularem sindromos abdominais agudos.

Em seguida passam a fazer a descrição da produção e vias de propagação das dôres viscerais. Encontram na anatomia e fisiologia do simpatico elucidação para certos sindromos com repercussão á distancia. Fazem referencias aos pontos de vista de Mackensie e aos conceitos de Head. Focalizam as dôres toracicas, resumindo as suas causas e referindo suas propagações, ás vezes as mais estravagantes e imprecisas. Seguindo, estudam e explicam a contratura abdominal, para depois relatarem com clareza e pormenores o sindromo abdominal agudo. Definem segundo Annes Dias: "Deve ser considerado como caso de abdomen agudo todo aquele em que ha situação abdominal alarmante." As causas principais dos sindromos abdominais agudos:

oclusões;

torsões de visceras e tumores;

hemorragias;

tromboses e embolias;

peritonites.

Origem dos mais comuns falsos sindromos abdominais agudos:

Afecções pleuro-pulmonares:

pneumonia;
pleurisia;
bronco-pneumonia;
pleuro-pneumonia;
pleuro-bronco-pneumonia;
congestões pulmonares;
pneumotorax, hemo e pio-pneumotorax, infarto pulmonar.

Afecções cardio-vasculares:

pericardite;
hemopericardite;
angor pectoris;
infarto coronariano;
angor abdominal;
meso-peri-arterite nodosa;
trombo angeite;
aneurismas;
dilatação aguda do coração.

Afecções devidas a lesões e traumatismos.
Afecções neuropaticas.
Afecções da raqui, medula e ganglios.
Afecções devidas a traumatismos da bacia.
Afecções devidas a dieteticas moderadas.
Afecções das vias genito-urinarias.
Afecções da loja renal.
Afecções da porção terminal do intestino.
Afecções da parede abdominal.
Afecções de natureza infecciosa.
Afecções devidas ás intoxicações e toxinfecções.

Passam á parte de maior interesse do artigo. Diagnostico diferencial, e acompanhando o seu estudo relatam 11 observações e terminam com oportunas apreciações analizando o falso sindromo abdominal devido á acidose, á pericardite, á histeria, ao reumatismo infeccioso, á tabes, á intoxicação saturnina e á meningite.

Merece o trabalho agora resumido a atenção dos que vivem na clinica, quer medicos, quer cirurgiões, pois é o primeiro em que se focalizou com devida amplitude o estudo dos falsos sindromos abdominais agudos.

ATHAYDE PEREIRA — FUNDAMENTOS PARA A INTERPRETAÇÃO DAS RADIOGRAFIAS CONTRASTADAS DAS VESICULAS SEMINAIS E DAS VIAS ESPERMATICAS — *Revista Urologica de São Paulo* — Vol. II — Fasc. IV.

Diz que não utiliza sistematicamente a investigação radiologica das vesiculas e vias espermaticas por ser desnecessaria na maior parte dos casos. Faz um historico ligeiro de assunto, demorando-se particularmente no estudo dos trabalhos brasileiros. Em São Paulo julga ter sido o primeiro a utilizar o metodo trans-deferencial (Bunguer Belfield) em 1926.

Estuda a seguir os meios para obter radiografias das vias espermaticas. Diz do valor dos metodos trans-uretrais, mostrando que a instrumentação de visão indireta constitúe aperfeiçoamento tal que o cateterismo dos ejaculadores vai se tornando mais habitual.

Para as vesiculografias porém prefere a via trans-deferencial.

Permite a repleção das vesiculas quasi sempre sem distensão porquanto o excesso do meio de contraste reflúe para a bexiga, enquanto a injeção por cateterismo dos ejaculadores

não permite o menor controle na repleção de modo que as imagens não representam sempre a realidade.

Mostra que o cateterismo pode determinar a creação de falsos caminhos e com as injeções na prostata e nos tecidos peri-vesiculares, embolias e fleumões de zona injetada. Aprecia a seguir o interesse de tais investigações radiologicas, estudando as modificações de imagens dadas pelas anomalias de desenvolvimento das vesiculas e vias espermaticas, pelas molestias inflamatorias, tumores e pelas molestias dos orgãos vizinhos, documentando a sua comunicação com um grande numero de vesiculografias.

Contesta que a existencia de imagens difusas, sinal Santa Maria, seja reveladora de qualquer processo patologico considerando-as antes um defeito de tecnica, motivada por difusão do meio de contraste, injetado sob forte pressão na prostata e tecidos peri-vesiculares.

Em torno deste assunto trava-se interessante discussão.

EURICO BRANCO RIBEIRO — CONTRIBUIÇÃO AO TRATAMENTO DA PARESIA INTESTINAL POST-OPERATORIA — *Anais Paulistas de Medicina e Cirurgia* — Vol. XXVIII — N.º 5 — Novembro — 1934.

O A. faz comentarios sobre a historia do tanaceto, seu emprego e propriedades curativas que lhe eram atribuidos antigamente, entre outros no peso do estomago, anuria calculosa, perturbações e dôres da menstruação e como anti-helmitico. Cita trechos da tese de doutoramento do seu assistente, Dr. Nelson Rodrigues Netto, que versou sobre o assunto. Transcreve a classificação de Beille e os efeitos terapeuticos estudados pelo Dr. N. R. Netto; bem como a parte farmacologica da planta em questão. Relata o que o Dr. Nelson Rodrigues Netto observou sobre a toxicidez da essencia do tanaceto sobre coelhos, ilustrando com um grafico, no qual dos 5 coelhos experimentados, um só, o de menor peso, faleceu

68 minutos após uma injeção de 0,8 de essencia. Passa a transcrever as experiencia feitas pelo seu assistente sobre o intestino do cão, *in vitro* e *in vivo*. Obtida a paralização dos movimentos intestinais do cão, por meio duma injeção de efetonina, na veia, observava, após a aplicação da essencia do tanaceto no musculo, o retorno dos movimentos, segundo inumeros graficos que acompanham o trabalho. O A. recomenda, como medida profilatica, o emprego da seguinte formula, administrada desde a ante-vespera da operação até os primeiros dias que se lhe seguem:

Cafeina	1,0
Benzoato de sodio	3,0
Tint. de tanaceto	2,0
Xarope de canela	30,0
Infuso de jaborandí	120,0

Para tomar uma colher das de sopa de 2 em 2 horas.

O A. termina o seu trabalho transcrevendo o final da tese do Dr. Nelson Rodrigues Netto que diz ser razoavel interpretar o resultado clinico por uma ação deprimente sobre os esfincteres e excitaria sobre a peristalte. Diz o Dr. Nelson Rodrigues Netto que as experiencias realizadas com o intestino *in vitro* demonstraram sempre uma ação depressora, agindo diretamente sobre a fibra muscular, donde se conclúe que a ação excitadora *in vivo* se processa indiretamente por intermedio do sistema nervoso central.

FRANCISCO FINOCCHIARO e EURICO BRANCO RIBEIRO -- OSTEITE SUPURATIVA DO ATLAS — *Anais Paulistas de Medicina e Cirurgia* — Setembro — 1934.

Os A.A. discorrem ligeiramente sobre esta afecção relativamente rara, ilustrando seus comentarios com a observação do doente.

Citam diversas estatisticas para mostrar quanto é escassa a literatura medica no que se refere a osteite da coluna cervical. Os diversos autores dizem ser o segmento lombar da coluna o preferido pela osteite. Relatam em seguida a observação do doente que era portador de uma fistula na nuca, a qual datava de alguns mêses, e que se formara após a abertura espontanea de um abcesso no mesmo local.

Uma radiografia feita após injeção de Lipiodol pelo trajeto da fistula, mostrou que o mesmo ia até o arco posterior do atlas, que apresentava um processo de rarefação ossea.

O tratamento cirurgico constou de uma incisão eliptica resecando todo o trajeto fistuloso, diseção do mesmo trajeto até o arco posterior do atlas, reseção de partes moles doentes, curetagem do fóco de osteite, fazendo-se retirada de alguns sequestros e drenagem larga.

O exame histo-patologico do material retirado revelou unicamente tecidos inflamatorios, ficando excluida a hipotese de origem embrionaria especifica da lesão.

Fechamento por granulação, ficando o doente completamente curado.

Dizem os A.A. do trabalho, que na columna cervical a osteite ocorre mais frequentemente no corpo da vertebra, ao contrario do que se dá geralmente para os segmentos lombar e dorsal, onde a parte atacada é o arco posterior.

Realçam ainda a raridade do caso em apreço, pois que a lesão estava localizada unicamente no arco posterior da vertebra, apesar de se tratar de uma vertebra cervical.

Citam em seguida diversas estatisticas mostrando a relação existente entre a frequencia dessas osteites e a idade, assim como entre a idade e o sexo.

A etiologia é abordada ligeiramente pelos A.A. que terminam o trabalho citando estatisticas onde mostram que a localização da osteite na porção superior da coluna tem a porcentagem de mortalidade elevada, pelo que consideram o seu caso "sobremodo feliz".

ALFREDO MONTEIRO — LUXAÇÃO DO CORNO ANTERIOR DO MENISCO INTERNO DO JOELHO ESQUERDO. MENISCECTOMIA TOTAL. CURA COMPLETA — *Boletim do Colegio Brasileiro de Cirurgiões* — Ns. 7 e 8 — Outubro e Novembro — 1934.

O A. em inicio de seu trabalho acha muito frequentes casos identicos ao de sua observação.

No entanto afirma que "no Brasil o diagnostico nem sempre tem sido feito, pelo descuido dos medicos de clubes de *foot-ball*".

Afirma ainda que este esporte, de todos é o que provoca maior numero de luxações e fraturas de meniscos.

Atribúe a pouca frequencia dos casos á falta de diagnostico preciso.

O A. descreve a historia de seu observado.

Um jogador de *foot-ball* que em um dos embates é bruscamente impossibilitado de mover-se, isso devido a um *shoot* que o atingira na parte antero-interna do joelho.

Após massagens e aplicações eletricas começa a andar mas permanece ainda impossibilitado de executar certos e determinados movimentos. Diz o paciente que "caminha regularmente, porém ao executar certos movimentos, tem a impressão que o joelho se luxa, sentindo dôres imediatamente como na ocasião do acidente, tornando-se impossivel andar até que lhe façam a extensão da perna".

Descreve os diversos exames pre-operatorios, inclusive o radiografico da região, cujo resultado é o seguinte: "Cavidade articular e fundos de saco sinoviais distendidos pelo ar, mostrando independencia dos recessos supra e infra-meniscais. O menisco interno (corno anterior) está levemente projetado para frente (radiografia de perfil). Nota-se um pequeno arrancamento na porção posterior e interna do *plateau* tibial."

Operador: Alfredo Monteiro. Auxiliares: Vivaldi e Raimundo Brito.

A tecnica empregada foi: "Incisão ligeiramente curvilinea, acompanhando o rebordo da cavidade glenoide esquerda da tibia (lado direito).

São incisados os planos até a capsula que é fendida na mesma direção da incisão cutanea. Aberta a articulação, verifica-se que o corno anterior do menisco interno está desinserido. Procede-se então a sua reseção, feita com relativa facilidade. A capsula articular é suturada á cat-gut fino. Sintese dos planos."

Alta curado. Caminha perfeitamente bem e pretende voltar ao *foot-ball.*

O A. ilustra seu trabalho com um *cliché* radiografico.

CLAUDIO GOULART DE ANDRADE — RUPTURA DE CISTO DO CORPO AMARELO SIMULANDO UMA CRISE DE APENDICITE AGUDA — *Revista de Ginecologia e Obstetricia* — Setembro — 1934.

Narra a historia de uma doente que sentiu crises repetidas de dôres gastricas e angina iliaca direita, cefaléa, nauseas e vomitos. Numa destas crises foi vista pelo A. Ao exame a doente acusava dôr acentuada no fundo de saco vaginal direito. Não havia tumor nos anexos. Pela repetição das crises acompanhadas de sofrimentos gastro-intestinais fez o diagnostico de apendicite mas preferiu intervir por linha mediana.

Aberta a cavidade encontraram sangue e o ovario direito rôto e sangrando. A séde da ruptura era uma cavidade coberta por substancia amarela. Ooforectomia e apendicectomia.

Comenta a seguir a constituição e patogenia dos cistos mostrando o papel que nesta tem os processos inflamatorios anexiais. Estuda a seguir as dificuldades diagnosticas no seu caso; as confusões a que dá margem a ruptura de um cisto, suas causas, para mostrar que muitas vezes o diagnostico não é possivel e que mais justificado é então intervir por via mediana em proveito do doente.

LOURENÇO JORGE, A. — DIAGNOSTICO DE UMA ENTERORRAGIA — *Medicina, Cirurgia e Farmacia* — N.º 3 — Dezembro — 1934.

De uma maneira muito elegante apresenta o A. a observação de uma caso de invaginação intestinal aguda em criança. E a seguir refere-se a duas outras já publicadas. Diz: "o maior tributo á doença pagam-no as crianças até um ano de idade, entre as quais parece serem mais frequentemente afetados os individuos do sexo masculino que com mais cuidado têm estudado o assunto, incriminam a irregularidade e a violencia das contrações musculares reflexas das fibras lisas, a frouxidão e mobilidade do ceco e do colo, o desenvolvimento rapido deste segmento que contrasta com o lento crescer do ileo." Quanto ao diagnostico diz ser facil e descreve os principais sintomas: "colicas violentas sobrevindo a intervalos mais ou menos aproximados e seguidos geralmente de expulsão de sangue e de muco pelo anus." Cita a equação diagnostica de Hallopeau: gritos + agitação + evacuações sanguinolentas = invaginação.

Friza o valor do toque retal que não deve ser desprezado, porque mesmo ausente a enterorragia a verificação, no dedo que toca, de material mucoso sanguinolento associado á colica é de valor decisivo. Discorre sobre a presença ou não de tumor, e sobre clister e repasto opacos, cujo controle ao raio X não só elucida o diagnostico (veja-se a imagem) como torna visivel o seu poder terapeutico. Transcrevendo um quadro de Short, trata do diagnostico diferencial, detendo-se na confusão com a enterocolite aguda.

Encara por fim o problema terapeutico com grande segurança e clareza, mostrando como é soberano o tratamento cirurgico, apesar de não se poder ser rigorista a ponto de desprezar o clister opaco, que tem dado atualmente otimos resultados. Descreve sua tecnica. "Caso a redução não seja imediatamente conseguida, é preciso operar sem demora."

Diz, repetindo publicação anterior, que "a frequencia

deste acidente seria muito maior se se pensasse nele mais amiúde, toda vez que se desenha na primeira infancia uma sindrome abdominal aguda". E se apoia em asserções da mesma natureza de Erwin Ruff e Anschutz, que se refere aos países da invaginação como aqueles em que melhor se estabelece o diagnostico.

Acentúa em considerações nitidas e seguras o sombrio do prognostico quando falha uma feliz redução pelo clister opaco, ou quando tarda um tratamento cirurgico oportuno.

CALAZANS LUZ — MEGACOLON NA INFANCIA — *Arquivos de Pediatria* — Ano VI — Fasc. 70 — Julho — 1934.

Sobre o caso de uma doentinha que em Setembro-Outubro de 1933, passára 28 dias em sua enfermaria, morrendo após sarampo e apresentando antes como unico sintoma de megacolon um grande ventre, o autor do excelente trabalho sobre a doença de Battini-Hirschsprung, focaliza a questão sob um aspecto muito interessante para o pratico: a quasi ausencia dos sintomas classicos da doença ou seja sua singularidade.

No historico reporta-se aos fins do seculo XVII, quando Ruysch escreveu sobre *"enormis intestini coli dilatatio"*.

Classifica em megacolon congenito, puro ou idiopatico (doença de Hirschsprung), megacolon congenito associado a uma dobra vulvular ou a espasmos e megacolon adquirido.

Estudando a etiologia põe em evidencia a raridade de acôrdo com cerca de 200 autores consultados, entre os quais Fenwuich que nas necropsias do Hospital de Londres encontrou 1 caso de ectasia colica para 10.000 (3 casos para 30.000 em 60 anos) e Fabre que em 6.000 recem-nascidos e 2.500 crianças de 0 a 3 anos nunca poude fazer um diagnostico de megacolon.

Estudando a patogenia apresenta a escola de Hirschsprung que considera o megacolon uma doença congenita e as

contestações de Marfan e seus adeptos. Estuda as causas mecanicas que obstam o livre transito das fezes e obstaculos de natureza funcional ou teoria nevropatica, que explica a relação entre megacolon e disturbio da inervação do grosso intestino.

Outros capitulos: Aspecto microscopico, Histopatologia, Sintomatologia, Exame objectivo local, Marcha da doença e Tratamento.

Preconiza o tratamento cirurgico, citando estatisticas em que as percentagens de cura se elevam a 60 sendo de 13,5 a conseguida com o tratamento medico; mortalidade 34% sem o tratamento cirurgico e 74% com o tratamento medico.

Observação do autor:

L. L. de 3 anos, entrou no Serviço em 16 de Setembro de 1933, falecendo em 14 de Outubro do mesmo ano.

As informações prestadas pelo portador da doente foram pouco precisas e incompletas. Ausencia de prisão de ventre e de diarréas. No momento da entrada constatado o mau aspecto geral, estado de nutrição deficiente, peso 9 quilos e 220 grs., estatura 0m,79, hipertrofia dos ganglios cervicais, inguinais e cubitais. Levemente hipermiado o rino-faringe, respiração soprosa com algumas zonas estertorosas. Prolapso retal, notavel crescimento do abdomen notado pela familia ha 8 mêses (?). Reação de von Pirquet negativa. Aumentou 580 grs. em 21 dias, perdendo 400 em uma semana. Temperatura mais ou menos normal até o aparecimento do enantema. O numero de evacuações intestinais foi absolutamente normal durante todo o tempo em que esteve internada. Vomitos só no penultimo dia de vida, tres vezes.

Pelo imprevisto da morte não foram feitas reações para diagnostico de lues. Ventre exageradamente grande. Uma certa macissez á percussão justificou uma punção abdominal que resultou branca. Põe em evidencia o autor ser a mais omissa possivel a sintomatologia clinica do megacolon de L. L., não lhe tendo ocorrido a idéa da necessidade do subsidio radiologico, falta que promete nunca mais cometer...

Continúa a observação com o relatorio da necropsia o estudo histopatologico, concluindo:

L. L. era portadora de um megacolon.

Este megacolon apresentou em vida como unico sintoma um grande ventre. A obstinação rebelde referida pela quasi totalidade dos autores não existia nela. A doente não apresentava vomitos. Somente algumas vezes a doente se queixou de dôr no ventre.

GERALDO V. AZEVEDO — SOBRE O RIM SOLITARIO CONGENITO — *Revista Urologica de São Paulo* — Março-Abril — 1934.

O autor apresenta a observação de um doente em que constatou a ausencia do rim esquerdo em uma paciente de sua clinica privada. O ureter se mostra desenvolvido em seus tres quartos inferiores. Com os metodos modernos de propedeutica urologica está apto o cirurgião a agir com precisão podendo antes de qualquer intervenção renal, verificar a existencia ou não de outro rim, passa em seguida o A. a estabelecer a diferença entre a genese da aplasia e da ausencia de rim. Refere-se em seguida a varias estatisticas relativas a malformação renal e as suas diversas modalidades lembra a co-existencia de outras malformações do aparelho genital. Lembra o comportamento do ureter do lado que falta o rim. Trata em seguida do rim solitario congenito e do diagnostico clinico da anomalia. A urografia intra-venosa completa o diagnostico.

ORLANDO PINTO DE SOUZA e **PAULINO W. LONGO** — FRATURA DA ABOBADA CRANEANA NA INFANCIA — *Pediatria Pratica* — Fevereiro — 1934.

Referem-se a 11 casos de fraturas do craneo (abobada) observados no Serviço do Prof. Puecho. Em 10 casos as fratu-

ras eram expostas. Cinco eram parietais, dois occipitais, tres frontais e um fronto-parietal. Em 6 casos houve ruptura da dura-mater e em 5 lesão cerebral, sendo que em 1 havia ruptura do seio lateral.

Um caso chegou ao hospital tardiamente com abcesso cerebral. Os outros 9 expostos foram operados precocemente.

A intervenção consistiu em desbridamento linear do ferimento e tratamento do foco de fratura com excisão de todos os tecidos contundidos. Dreno apenas em 3 casos. Os casos drenados tinham complicações post-operatorias serias, falecendo um.

Dos outros, á exceção de 2 em mui más condições no momento da operação e falecidos, curaram todos.

A cicatriz foi solida e resistente, mostrando que não ha desvantagens em prescindir do retalho osteoplastico.

Mostra a seguir a pobreza das perturbações neurologicas e psiquicas existentes em seus doentes. Tem tido oportunidade de seguir os seus doentes, observando-os trimestralmente, continuando sem qualquer alteração.

RUY GENTIL — QUATRO CASOS DE INVAGINAÇÃO INTESTINAL EM LATENTES DO PRIMEIRO SEMESTRE — *Pediatria Pratica* — Abril — 1934.

No 1.º caso a invaginação processou-se sem os sintomas classicos; ausencia de enterorragia espontanea, peristaltismo visivel, tumor. Vomitava porém todas as vezes que mamava e tinha dôr á palpação do abdomen. Operado, observou-se invaginação de 15 centimetros do ileo, do apendice e cecum no colon ascendente. Desinvaginação e cura. Operado com 38 horas.

No 2.º e 3.º casos, invaginação ileo-cecal e ileo-colica; estavam presentes os sinais classicos e os operados curaram facilmente.

O 4.º caso foi visto com 72 horas, encontrando-se

os sinais classicos. Operado apesar do mau estado geral, faleceu no dia seguinte. Invaginação ileo-colica.

LIBANIO E. CARDOSO — O ELECTRARGOL NO TETANO — *Revista Brasileira de Pediatria* — N.º 4 — 1933.

O autor cita um caso de tetano em criança em que apesar do tratamento precoce e intenso com o sôro por varias vias, as condições se agravaram. As melhoras só surgiram quando, baixando as dôres, depois suprimindo o soro, começou a injetar electrargol.

Diz que novos ensaios devem ser feitos não só para tornar menos dispendioso o tratamento como para fornecer ao organismo elementos que lhe ativem as defesas permitindo agir mais diretamente contra o germen.

EDUARDO IMBASSAHY — DOIS CASOS DE INVAGINAÇÃO INTESTINAL, EM LATENTE, CURADOS SEM INTERVENÇÃO CIRURGICA — *Jornal de Pediatria* — Outubro — 1934.

O A. cita dois casos de invaginação curados sem o auxilio do cirurgião. No 1.º, criança de um ano, com invaginação de 40 horas, diagnosticada pelos sinais clinicos classicos (aparecimento brusco, tumor em chouriço, enterorragia), a invaginação desapareceu com lavagens intestinais de 500 gramas aplicada com irrigador á altura de 2 metros.

No 2.º, criança de 18 mêses, com dôr subita, paralização de fezes e gazes, enterorragia, sem tumor palpavel, o quadro clinico desapareceu espontaneamente.

Não conclúe que se possa prescindir do tratamento cirurgico, mas entende que sem deixar passar o tempo util (primeiras 24 horas) é conveniente empregar lavagens pois com este meio simples se obtem alta percentagem de curas.

NOTAS E NOTICIAS

SOCIEDADE FRANCESA DE ORTOPEDIA

(Jornadas Ortopedicas de Bordeaux)

Em 7 e 8 de Junho proximo realiza, em Bordeaux, a Sociedade de Ortopedia, as suas novas Jornadas Ortopedicas.

Reuniões em que são revistos os metodos ortopedicos e os resultados com eles colhidos por uma dada escola, é de prever um brilhantismo excepcional para esta de Bordeaux, dadas as conhecidas atividades da Clinica do Prof. Rocher.

Além da parte propriamente cientifica, comunicações, intervenções, apresentações de doentes, o *comité* diretor das Jornadas Ortopedicas, sob a presidencia do Prof. Rocher, organizará excursões a Arcachon e Hossegor.

Auspicia-se pois proveitosa de ensinamentos as Jornadas Ortopedicas deste ano e para elas o Prof. Rocher convida particularmente, por nosso intermedio, os ortopedistas do Brasil.

PROF. BARROS LIMA

Informações recebidas recentemente de França, dizem que em sessão de 15 de Fevereiro da Sociedade dos Cirurgiões de Paris foi eleito membro correspondente estrangeiro o nosso diretor, Prof. Barros Lima.

Esta distinção que acaba de receber o nosso companheiro reflete certamente sobre a cirurgia de Pernambuco e neste sentido devemos todos nós sentirmo-nos com ele regozijados.

GRANDE PREMIO — Exposição Internacional de 1922, Rio de Janeiro.
DIPLOMA DE HONRA — Exposição Internacional de Hygiene de 1922, Havana.
MEDALHA DE OURO — Exposição de Medicina de 1916, São Paulo
MEDALHA DE OURO — Exp. Intern. do Centenario de Pasteur, de 1923, Strasbourg.

Atesto que prefiro os productos ipsis, vapores fabricados pelos Drs Riebel, Mengue e Publino aos de qualquer outra origem, não só pela excellencia de sua fabricação como pela attenção e confiança que me merecem aquelles illustres collegas.

Rio, Setembro, 917

Wriguecliente

Depositos: SÃO PAULO-BELO HORIZONTE-PORTO ALEGRE-BAÍA-RECIFE

Alguns Produtos LBC

Iopepsan — Arterio esclerose, linfatismo, obesidade.
Vitamina Injectavel — Carencias alimentares, hipoalimentação.
Sezonan — Impaludismo, agudo e cronico.
Topyosan — Furunculose, acné.
Biocalcio — Desnutrição, descalcificação.
Ioformil — Arterio esclerose, sifilis tardia.
Ioformil Salicylado — Manifestações reumaticas.
Tropheon — Esgotamento nervoso, emagrecimento.
Néo-Vitamina — Tonico de extrato de frutas e vegetais.
Insulina — Diabetes,
Synergon - A, B e C — Blenorragia e complicações em ambos os sexos.
Fermento Tridigestivo — Perturbações digestivas.
Sôro Lipotonico M e F — Tonico do sistema nervoso.
Sôro Liposedativo M e F — Tonico do sistema nervoso.
Ovariomastina — Dismenorréas.
Ovarioluteina — Dismenorréas.
Gl. Pituitaria Inercia uterina e intestinal.
Gl. Thyreoide — Insuficiencia tireoidiana.
Polyendocrinico — Insuficiencias glandulares associadas.
Renina — Diuretico por excelencia.
Suprarenal — Insuficiencia da gl. suprarenal.
Extrato Hepatico, gotas — Extrato Hepatico injectavel — Insuficiencia hepatica.
Lipocarbisan A, B e C -- Bismarsen — Sifilis e suas variadas manifestações.
Panlaxil — Prisão de ventre.
Biotoxil — Estados toxi-infetuosos.
Thyroluteina — Perturbações da menstruação.
Vacinas "Wright" — etc., etc.
Neohemosteno — Anti anemico
Panclase — Desensibilizante.

VITAMINA — FARINHA ALIMENTAR POR EXCELENCIA
NUTROSAN — BISCOITOS NUTRITIVOS E RECALCIFICANTES

PAVY-CALCIUM

SOLUÇÃO DE CHLORETO DE CALCIO, EXTRACTO DE GLANDULAS SUPRA-RENAES EM LIQUIDO PHOSPHOGLYCERICO.

HEMOSTATICO

RECALCIFICANTE

DISSENSIBILISANTE

C. Marques & Cia.

Rua Joaquim Tavora 105 - RECIFE

Snrs. Medicos -

Lembrai-vos em Vs/ receituarios do

ORTOCAL

(Gluconato de calcio á 10%)

Para amostras e quaisquer informações queiram dirigir-se á

P. GUIMARÃES

TELEFONE 6215

RUA DIARIO DE PERNAMBUCO 80 - 1.º andar -- RECIFE.

SECÇÃO MEDICA

DA

A Cama Paulista

Rua da Imperatriz, 131 — Fone 2150 — RECIFE

Fabrica Pernambucana de Moveis asepticos, Mesas cirurgicas e Apparelhos medicos.

Mezas para exames clinicos desde 180$000.
Mezas cirurgicas desde 300$000.
Consultorios Medicos completos desde 650$000.
Grande sortimento de ferros cirurgicos, material de sutura e curativos, sondas, bougias, luvas e mais artigos de borracha.
Artigos para Laboratorios — Preços modicos.

Paginas

A Cirurgia no Brasil

Eurico Branco Ribeiro — Estudos cirurgicos; **José Medina e S. O. Mattos** — Propedeutica ginecologica; **Genival Londres e Elieser Magalhães** — Falsos sindromos abdominais agudos; **Athayde Pereira** — Fundamentos para a interpretação das radiografias contrastadas das vesiculas seminais e das vias espermaticas; **Eurico Branco Ribeiro** — Contribuição ao tratamento da paresia intestinal post-operatoria; **Francisco Finocchiaro e Eurico Branco Ribeiro** — Osteite supurativa do atlas; **Alfredo Monteiro** — Luxação do corno anterior do menisco interno do joelho esquerdo. Meniscectomia total. Cura completa; **Claudio Goulart de Andrade** — Ruptura de cisto do corpo amarelo simulando uma crise de apendicite aguda; **A. Lourenço Jorge** — Diagnostico de uma enterorragia; **Calazans Luz** — Megacolon na infancia; **Geraldo V. Azevedo** — Sobre o rim solitario congenito; **Orlando Pinto de Souza e Paulino W. Longo** — Fratura da abobada craneana na infancia; **Ruy Gentil** — Quatro casos de invaginação intestinal em latentes do primeiro semestre; **Libanio E. Cardoso** — O electrargol no tetano; **Eduardo Imbassahy** — Dois casos de invaginação intestinal em latentes, curados sem intervenção cirurgica 370

Notas e Noticias 336